STOMATOLOGIYA

НАУЧНО-ПРАКТИЧЕСКИЙ ЖУРНАЛ ISSN 2091-5845

№ 1, 2023 (90)

35 Распространенность открытого прикуса и нарушения речи

55 Хронология осложнений и послеоперационной реабилитации взрослых больных с деформациями челюстей

62 Стоматологические аспекты вирусных гепатитов

Ўзбекистон Стоматологлар Ассоциацияси

ISSN 2091-5845

«Stomatologiya» - илмий-амалий журнал 1998 йилда асос солинган
Ўзбекистон матбуот ва ахборот агентлиги томонидан 15 август 2007 йилда қайта рўйхатга олинган.
Гувоҳнома № 0289.

STOMATOLOGIYA
№ 1, 2023 (90)

ИЛМИЙ-АМАЛИЙ ЖУРНАЛ

Ўзбекистон Республикаси Вазирлар Маҳкамаси ҳузуридаги Олий аттестация комиссияси (ОАК) қарорига асосан «Stomatologiya» журнали Фан доктори илмий даражасига талабгорларнинг диссертация ишлари илмий натижалари юзасидан илмий мақолалар эълон қилиниши лозим бўлган республика илмий журналлари рўйхатига киритилган (*ОАК Раёсатининг 2013 йил 30 декабрдаги 201/3-сон қарори билан тасдиқланган)*

ТАҲРИРИЯТ МАНЗИЛГОҲИ:
100048, Ўзбекистон Республикаси, Тошкент ш., Махтумқули кўчаси, 103
тел.: +99871-236-26-75;
факс: +99871-230-47-58
Интернетдаги манзилгоҳи: stomjurnal.tibbiyot.com.

Саҳифаловчи: Г.Назирова
Дизайнер ва компьютерда терувчи: Е.Алексеев
Муҳаррир О.А.Козлова
Баҳоси келишилган нархда.

Рекламани чоп қилиш ҳақ тўлаш йўли билан амалга оширилади.
Реклама матнининг тўғрилиги бўйича жавобгарлик реклама берувчи зиммасидадир.
Қўлёзмалар, суратлар ва расмлар тақриз қилинмайди ҳамда эгасига қайтарилмайди.
Келтирувчи фактларнинг тўғрилиги, рақамли материалларнинг аниқлиги, препаратларнинг номлари, атамалар, илмий-адабий манбалар, исм ва фамилияларнинг тўғрилиги учун жавобгарлик муаллифларнинг ҳамда таҳририят ҳайъатининг зиммасидадир.

Бош муҳаррир: т.ф.д., проф. Нигматов Р.Н.
Масъул котиб: т.ф.н. Усмонов Ф.К.

ТАХРИРИЯТ ХАЙЪАТИ
Ando Masatoshi – АҚШ
Baek il Kim – Жанубий Корея
Daisuke Inaba – Япония
Elbert de Josselin de long – Голландия
Jin Young Choi– Жанубий Корея
Peter Botenberg – Бельгия
Абдуллаев Ш.Ю., т.ф.д, проф.
Азимов М.И., т.ф.д., проф.
Акбаров А.Н., т.ф.д., проф.
Алиева Р.К. (Озарбайжон), т.ф.д., проф.
Аманулаев Р.А., т.ф.д., проф.
Бекжанова О.Е., т.ф.д., проф.
Ғаффоров С.А., т.ф.д., проф.
Даминова Ш.Б., т.ф.д., проф.
Иноятов А.Ш., т.ф.д., проф.
Ирсалиев Х.И., т.ф.д., проф.
Колбаев А.А. (Кирғизистон), т.ф.д., проф.
Комилов Х.П., т.ф.д, проф.
Мазур И.П. (Украина), т.ф.д., проф.
Маргвелашвили В.В. (Грузия) т.ф.д., проф.
Мухамедов И.М., т.ф.д., проф.
Нигматова И.М., т.ф.н., доцент
Ризаев Ж.О., т.ф.д., проф.
Токаревич И.В. (Белоруссия), т.ф.д, проф.
Трунин В.А. (Россия), т.ф.д., проф.
Хабилов Н.Л., т.ф.д., проф.
Хасанов А.И., т.ф.д.
Юлдошев И.М. (Кирғизистон), т.ф.д., проф.

ТАХРИРИЯТ КЕНГАШИ
Абдукодиров А.А. (Тошкент), т.ф.д., проф.
Боймуродов Ш.А. (Тошкент), т.ф.д., проф.
Ғуломов С.С. (Тошкент), т.ф.д., проф.
Жуматов У.Ж. (Тошкент), т.ф.д., проф.
Исмоилов М.М. (Фарғона)
Кисельникова Л.П. (Россия), т.ф.д., проф.
Қурбонов Ф.Р. (Хоразм)
Рузудинов С.Р. (Қозоғистон), т.ф.д., проф.
Тоиров У.Т. (Тожикистон), т.ф.д., проф.
Тулаганов Б.О. (Тошкент вилояти)
Узакберганова У.А. (Нукус)
Хасанова Л.Э. (Тошкент), т.ф.д.
Худанов Б.О. (Тошкент), т.ф.д.
Шукурова У.А. (Тошкент), т.ф.д.
Юлдошев А.А. (Тошкент), т.ф.д.

Ассоциация Стоматологов Узбекистана

«Stomatologiya» - научно-практический журнал.

Основан в 1998 году.

Зарегистрирован повторно Агентством печати и информации Республики Узбекистан 15 августа 2007 г. Свидетельство № 0289.

ISSN 2091-5845

STOMATOLOGIYA
№ 1, 2023 (90)

НАУЧНО-ПРАКТИЧЕСКИЙ ЖУРНАЛ

Решением Высшей аттестационной комиссии (ВАК) при Кабинете Министров Республики Узбекистан журнал «Stomatologiya» включен в Перечень ведущих рецензируемых научных журналов и изданий, выпускаемых в Республике Узбекистан, в которых рекомендована публикация основных результатов диссертационных исследований на соискание ученой степени доктора наук *(Утверждено Постановлением Президиума ВАК РУз. № 201/3 от 30 декабря 2013 года).*

АДРЕС РЕДАКЦИИ:
100048, Республика Узбекистан,
г. Ташкент, ул. Махтумкули, 103
тел.: +99871-236-26-75;
факс: +99871-230-47-58
Адрес в Интернете:
stomjurnal.tibbiyot.com.

Оригинал-макет изготовлен в «Янги аср авлоди».
Верстка Г. Назирова
Дизайн, компьютерный набор и верстка Е.Алексеев
Редактор О.А.Козлова
Цена журнала договорная.

Публикация рекламы на коммерческой основе.
За правильность рекламного текста ответственность несет рекламодатель. Рекламодатели предупреждены редакцией об ответственности за рекламу не зарегистрированных и не разрешенных к применению Министерством здравоохранения РУз лекарственных средств и предметов медицинского назначения.
Рукописи, фотографии и рисунки не рецензируются и не возвращаются.
Авторы и редакционная коллегия несут ответственность за достоверность излагаемых фактов, точность цифровых данных, правильность названий препаратов, терминов, литературных источников, имён и фамилий.

Главный редактор: д.м.н., проф. Р.Н. Нигматов
Ответственный секретарь: к.м.н. Ф.К. Усманов

РЕДАКЦИОННАЯ КОЛЛЕГИЯ

Ando Masatoshi – США
Baek il Kim – Южная Корея
Daisuke Inaba – Япония
Elbert de Josselin de long – Голландия
Jin Young Choi– Южная Корея
Peter Botenberg – Бельгия
Абдуллаев Ш.Ю., д.м.н., проф.
Азимов М.И., д.м.н., проф.
Акбаров А.Н., д.м.н., проф.
Алиева Р.К. (Азербаджан), д.м.н., проф.
Аманулаев Р.А., д.м.н., проф.
Бекжанова О.Е., д.м.н., проф.
Гаффаров С.А., д.м.н., проф.
Даминова Ш.Б., д.м.н., проф.
Иноятов А.Ш., д.м.н., проф.
Ирсалиев Х.И., д.м.н., проф.
Калбаев А.А. (Кыргыстан), д.м.н., проф.
Комилов Х.П., д.м.н., проф.
Мазур И.П. (Украина), д.м.н., проф.
Маргвелашвили В.В. (Грузия), д.м.н., проф.
Мухамедов И.М., д.м.н., проф.
Нигматова И.М., к.м.н., доцент
Ризаев Ж.А., д.м.н., проф.
Токаревич И.В. (Белоруссия), д.м.н., проф.
Трунин В.А. (Россия), д.м.н., проф.
Хабилов Н.Л., д.м.н., проф.
Хасанов А.И., д.м.н.
Юлдашев И.М. (Кыргызтан), д.м.н., проф.

РЕДАКЦИОННЫЙ СОВЕТ

Абдукадыров А.А. (Ташкент), д.м.н., проф.
Баймуродов Ш.А. (Ташкент), д.м.н., проф.
Ғулямов С.С. (Ташкент), д.м.н., проф.
Джуматов У.Д. (Ташкент), д.м.н., проф.
Исмаилов М.М. (Фергана)
Кисельникова Л.П. (Россия), д.м.н., проф.
Курбанов Ф.Р. (Харезм)
Рузуддинов С.Р. (Казахстан), д.м.н.., проф.
Тоиров У.Т. (Таджикистан), д.м.н., проф.
Туляганов Б.О. (Ташкентская обл.)
Узакберганова У.А. (Нукус)
Хасанова Л.Э. (Ташкент), д.м.н.
Худанов Б.О. (Ташкент), д.м.н.
Шукурова У.А., (Ташкент), д.м.н.
Юлдашев А.А. (Ташкент), д.м.н.

Содержание

ОРГАНИЗАЦИЯ, ЭПИДЕМИОЛОГИЯ, ИСТОРИЯ И ЭКСПЕРИМЕНТАЛЬНЫЙ РАЗДЕЛ

Кулиев О.А., Мусаев Ю.Н., Рахманов Т.О., Мирзарахимова К.Р. Появление стоматологии в древнем мире.....5

ТЕРАПЕВТИЧЕСКАЯ СТОМАТОЛОГИЯ

Ражабова Д.Б., Ахмедов А.Б. Роль патогенной микрофлоры в развитии воспалительных заболеваний пародонта у больных сердечно-сосудистыми заболеваниями……9

Курбанова С.Ю., Нигматова И.М., Алишерова З.Т. Микробиоценоз полости рта при воспалительных заболеваниях пародонта……12

ХИРУРГИЧЕСКАЯ СТОМАТОЛОГИЯ

Аскаров М.А., Шомуродов К.Э. Тактика атравматичного удаления нижних третьих моляров с предварительной ортоэкструзией…...15

Маматкулов Х.А., Эшбадалов Х. Ю., Махкамова Ф.Т. Влияние сорбентов на клиническое течение периоститов челюстно-лицевой области……..……...19

Хасанов А.И., Рахманов Ш.А. Современные аспекты ортогнатической хирургии…….21

ОРТОДОНТИЯ

Нигматов Р.Н., Кадыров Ж.М., Нигматова И.М., Атамуратова Н.Б. Использование ортодонтических аппаратов для расширения верхней челюсти у детей сменного прикус……..29

Нигматова И.М., Аралов М.Б., Нигматов Р.Н., Зикирова М.Ш., Исмоилов М.Х. Распространенность открытого прикуса и нарушения речи……..…35

СТОМАТОЛОГИЯ ДЕТСКОГО ВОЗРАСТА

Даминова Ш.Б, Абдуллаев Ж.Р, Маткулиева С.Р, Исаходжаева Х.К. Разработка прогностических критериев для комплексной оценки факторов риска развития кариеса зубов для детей начальных классов……38

Абдуллаев Ж.Р., Рихсиева Д.Ф., Ташпулатова Х.А. Профилактический статус кариеса у детей дошкольного возраста……41

Гулямов С.С., Миралимова Ш.М., Абдуллаев Ж.Р. Микробиологическая оценка эффективности использования пробиотика “Probioker-Awl” у детей с патологией опорно-двигательной системы……45

Sadikova I.,Y. Bolalarda og’iz bo’shlig’i shillik qavat kasalliklari profilaktikasi……52

Content

ORGANIZATION, EPIDEMIOLOGY, HISTORY AND EXPERIMENTAL SECTION

Kuliev O.A., Musaev U.N., Rakhmanov T.O., Mirzarakhimova K.R. Emergence of dentistry in the ancient world.....5

THERAPEUTIC DENTISTRY

Razhabova D.B., Akhmedov A.B. The role of pathogenic microflora in the development of inflammatory periodontal diseases in patients with cardiovascular diseases……9

Kurbanova S.Yu., Nigmatova I.M., Alisherova Z.T. Microbiocenosis of the oral cavity in inflammatory periodontal diseases……12

SURGICAL DENTISTRY

Askarov M.A., Shomurodov K.E. Actics of atraumatic removal of lower third molar with preliminary orthotextrusion……..……15

Mamatkulov H.A., Eshbadalov H.Yu., Makhkamova F.T. Influence of sorbents on the clinical course of periostitis of the maxillofacial region…….19

Khasanov A.I., Rakhmanov Sh.A. Modern aspects of orthognathic surgery……21

ORTHODONTICS

Nigmatov R.N., Kadyrov Zh.M., Nigmatova I.M., Atamuratova N.B. The use of orthodontic appliances to expand the upper jaw in mixed dentition children……...29

Nigmatova I.M., Aralov M.B., Nigmatov R.N., Zikirova M.Sh., Ismoilov M.Kh. Prevalence of open bite and speech disorders……..35

PEDIATRIC DENTISTRY

Daminova Sh.B., Abdullaev Zh.R., Matkulieva S.R., Isakhodzhaeva H.K. Development of prognostic criteria for a comprehensive assessment of risk factors for dental caries in primary school children……..38

Abdullaev Zh.R., Rikhsieva D.F., Tashpulatova H.A. Preventive status of caries in preschool children……..41

Gulyamov S.S., Miralimova Sh.M., Abdullaev Zh.R. Microbiological evaluation of the efficiency of using the probiotic “Probiocare-Awl” for the treatment of intestinal dysbiosis in children suffering disorders of the locomotor system…….45

Sadikova I.Ya. Prevention of oral diseases in children……..52

ОБЗОРНЫЕ СТАТЬИ

Абдукадыров А., Бахриев У.Т., Мухамедиева Ф.Ш., Курбанов Ф.Р., Абдукадыров Д.А. Хронология осложнений и послеоперационной реабилитации взрослых больных с деформациями челюстей.....55

Акбаров А.Н., Талипова Ю.Ш., Салимов О.Р., Толипова М.А. Стоматологические аспекты вирусных гепатитов……62

Акбаров А.Н., Тиллаходжаева М.М. Оценка эффективности ортопедического лечения с применением дентальных имплантатов у больных системным остеопорозом……...67

Абдуллаев Ж.Р., Йулдошева Н.Р. Стоматология с минимальным вмешательством для лечения кариозных поражений (АРТ) в детской стоматологии……...…71

Хаджиметов А.А. Юлдашева Н.А. Усманова Ш.Р. Пардаева М.Б. Частота и распространенность герпетического стоматита у беременных……75

REVIEWS

Abdukadyrov A., Bakhriev U.T., Mukhamedieva F.Sh., Kurbanov F.R., Abdukadyrov D.A. Chronology of complications and postoperative rehabilitation in adults with jaw deformations.....55

Akbarov A.N., Talipova Yu.Sh., Salimov O.R., Tolipova M.A. Dental aspects of viral hepatitis..62

Akbarov A.N., Tillakhodzhaeva M.M. Evaluation of the effectiveness of orthopedic treatment using dental implants in patients with systemic osteoporosis……67

Abdullayev J.R., Yo'ldosheva N.R. Dentistry with minimal intervention for the treatment of carious lesions in pediatric dentistry (Literature review)……..71

Khadzhimetov A.A., Yuldasheva N.A., Usmanova Sh.R., Pardaeva M.B. Frequency and prevalence of herpetic stomatitis in pregnant women……..……75

ПРОБЛЕМЫ СМЕЖНЫХ СПЕЦИАЛЬНОСТЕЙ

Аликулова Д.Я. Бронхиал астмада касаллиги профилактикасини такомиллаштиришда ҳамширалик ёндошуви.....80

Шарипов У.А. Хиқилдоқ ва трахеянинг сурункали стенози омиллари.....83

THE PROBLEMS OF RELATED SPECIALITIES

Alikulova D.Ya. Nursing approach to improving disease prevention in bronchial asthma.....80

Sharipov U.A. Factors of chronic stenosis of the larynx and trachea……83

КОНФЕРЕНЦИИ

Нигматов Р.Н. Современные методы диагностики и лечения дефектов, деформации и аномалии зубов, зубных рядов и прикуса (Конференция ТГСИ).....87

Нигматов Р.Н. Вклад профессора В.Ю. Курляндского в развитие челюстно-лицевого протезирования……..……89

Нигматов Р.Н. Ўзаро илмий-амалий маълумотлар алмашинуви - соханинг ривожланиш негизидир.....94

CONFERENCES

Nigmatov R.N. Modern methods of diagnosis and treatment of defects, deformations and anomalies of teeth, dentition and occlusion (TSDI Conference)……...87

Nigmatov R.N. Contribution of Professor V.Yu. Kurlyandsky in the development of maxillofacial prosthetics……..89

Nigmatov R.N. The exchange of scientific and practical information is the basis for the development of the industry……..94

ЮБИЛЕИ

НИГМАТОВ РАХМАТУЛЛА (к 70-летию со дня рождения)……98

САДИКОВА ХУРШИДА КАБИЛОВНА (к 70-летию со дня рождения)……...101

ANNIVERSARY

NIGMATOV RAKHMATULLA (on the occasion of the 70th birthday)……98

SADIKOVA KHURSHIDA KABILOVNA (on the occasion of the 70th birthday)……101

*Организация, эпидемиология, история
и экспериментальный раздел*

УДК: 616.31-94(3)

ҚАДИМГИ ДУНЁДА СТОМАТОЛОГИЯНИНГ ПАЙДО БЎЛИШИ

Кулиев О.А., Мусаев Ю.Н., Рахманов Т.О., Мирзарахимова К.Р.
Кафедра Общественного здоровья, управления здравоохранением и физической культуры ТГСИ

Қадимги Месопотомияда улар хенбане ва бошқа ўсимлик таркибий қисмларидан тайёрланган махсус пастадан фойдаланганлар [4].

XVII-XVIII-асрлар бўсағасида Францияда стоматология биринчи бўлиб алоҳида тиббий мутахассислик сифатида кўриб чиқилиб, қирол фармони билан жарроҳ стоматолог даражаси белгиланган [5].

Бу, асосан замонавий стоматологиянинг асосчиси ҳисобланган машҳур француз шифокори Пер Фаучард туфайли содир бўлди. У қирол Людовик XII, машҳур файласуф ва маърифатпарвар Дидро, кардинал Де Флери ва аристократиянинг бошқа вакилларининг тишларини даволаган [7,18].

Тарихдан маълумки ва ажабланарлиси шундаки, ўтказилган археологик тадқиқотлар шуни кўрсатадики, неолит одамлари бурғулаш (тешиш) ва тишларни даволаш усуллари билан аллақачон таниш бўлган [11,18]. Покистон ҳудудида тишларида сунъий келиб чиқиши, аниқ тешиклари бўлган одамларнинг қолдиқлари топилган. Бу қабрларнинг ёши тахминан тўққиз минг йилликлигидан дарак беради [3]. Қадимги табиблар пломба моддаси таркибида асфалтга ўхшаш моддадан фойдаланганлар деб тахмин қилинади.

Қадимги Месопотомияда улар хенбане ва бошқа ўсимлик таркибий қисмларидан тайёрланган махсус пастадан фойдаланганлар [9]. Сеҳрнинг (Сеҳрли кишилар тамонидан) талаффузи билан биргаликда у касал тишини бўшлиғига ётқизилган (киритилган) афсун “Тиш оғриғига қарши фитна” деб номланган.

Қадимги Мисрда тиш шифокори касби жуда кенг тарқалган ва обрўли бўлганлиги ҳақида кўплаб далиллар мавжуд.

Папирус бизга Мисрликларнинг ўсимликларнинг шифобахш хусусиятлари ҳақида чуқур билим олиб келди, ўша давр шифокорлари гингивит, эрозия ва пулпитни даволашга ишлатилган (ямаш) пломба материаллари ва яллиғланишга қарши бирикмалар таёрлашни билганлар ва ишлаб чиққанлар [11].

Қадимги Миср цивилизацияси биз тиш пастаси ихтиросига қарздормиз улар ўша пайтда тухум қобиғи, пемза, мирра ва кулдан тайёрланган. Мисрликлар тишларини ювишни билганлар ва учи бўлинган ёғоч таёқлар билан ювганлар [1].

Қадимги Мисрда стоматология санъатининг ривожланиш даражаси топилган мўмиёларга қадар ҳам баҳолаш мумкин. Ўша даврнинг шифокорлари жуда мураккаб операцияларни бажаришни, жағини бурғулашни ва тушган ёки сунъий тишларни олтин сим ёрдамида боғлашни билганлар [5].

Тарихдан бизга маълум қилган энг қадимги стоматологнинг номи бугунги кунгача сақланиб қолган. Унинг исми Хеси-Ре бўлиб, у ҳақида шундай ёзилган: «Тишларни даволовчи шифокорларнинг энг улуғи» [12].

Ҳозирги Мексикада олиб борилган қазишмалар шуни кўрсатдики, тиш бурғулаш техникаси майя цивилизациясига ҳам маълум бўлган, аммо улар кўпроқ косметик мақсадларда ишлатилган. Ҳиндлар қимматбаҳо тошларни тишларига солиб, уларни inleys билан безашган, уларга мураккаб шакллар беришган ва ҳатто феруза ва нефритни ҳам қўллаганлар [14].

Қадимги Юнонистон олимлари, улар томонидан қўлланиладиган усуллар баъзан нафислик билан фарқ қилмаган. Масалан, ўткир оғриқни даволаш учун яллиғланган асаб толасини ёки тўқимасини қиздирилган темир билан куйдирган, самарали усул, аммо унчалик инсонпарварлик бўлмаган.

Қадимги Юнонистон олимлари, шу жумладан машҳур Гиппократ ҳам одамларни тиш касалликларидан халос қилиш йўлини излаган.

Гиппократ биринчи бўлиб оғиз бўшлиғининг

кўплаб касалликларини батафсил тавсифлаб берган у доривор ўсимликларнинг қайнатмалари билан даволашни таклиф қилган.

Қадимги Юнон олимларининг шарафига шуни айтиш керакки, уларнинг кўплари энг кичик оғриқда тишни олиб ташлашга шошилмайдилар ва уни даволаш йўлини топишга ҳаракат қилишди. Улар томонидан таклиф қилинган баъзи ғоялар ва усуллар (масалан, жағнинг синиши ёки жойидан чиқиб кетганда найзалаш) (махсус симлар билан қотириш) бугунги кунда ҳам такомиллаштирилган шаклда қўлланилади.

Қадимги Римда тишларни даволаш ва протезлаш билан нафақат шифокорлар, балки табиблар, сеҳргарлар, сартарошлар ва заргарлар ҳам шуғулланган [13].

Милоддан аввалги II асргача тиш оғриғидан қутилиш учун, Римликлар ўсимликларнинг инфузиялари ва дамламаларини, сеҳр ва маросимларини ишлатишган, аммо барибир асосий усул тиш чиқариш (олиб талаш) эди.

Бой одамлар учун протезлар қимматбаҳо металлардан, ҳайвонларнинг тишларидан ёки камбағалларни тишларидан ясалган. Бироқ, бу протезлар амалий эмас эди. Римликлар тишларини тозалаш учун карбамид кукунидан фойдаланганлар [4].

Милоддан аввалги I асрда стоматология тарихида янги саҳифа очилди. Рим шифокори Аршиген, биринчи марта терапевтик мақсадларда тиш пулпа камерасини маткап (сверла ёки буралаш) билан очган. Шу билан бирга, пулпит ва периодонтит ўртасидаги фарқлар тасвирланган. Буни машҳур Рим шифокори Клавдий Гален ўз тажрибасидан ушбу касалликларнинг кечишини кузатганидан сўнг амалга оширилган [18].

Қадимги Японлар тиш олиб ташлашнинг ўзига хос усулига эга эдилар – болға ва тиска (қисқич) ёрдамида улар касал тишни силкитиб, сўнгра ҳеч қандай асбобсиз ялонғоч қўллари билан олиб ташлашган.

Маълумки, қадимги Хитойда тиббиёт бўйича энг чуқур билимлар тўпланган бўлиб, Хитойликлар ҳозиргача ҳақли равишда фахрланадилар. Айнан ўша ерда замонавий тиш чўткаларининг биринчи прототиплари пайдо бўлди, уларни ишлаб чиқариш учун ҳайвонларнинг жунларидан ясалган чўткаларни ишлатилган. Тиш ва тиш милкининг кўплаб касалликлари тасвирланган қадимий қўлёзмалар ва рисолалар сақланиб қолган. Уларни даволаш учун турли хил усуллар қўлланилган, доривор ўсимликларнинг қайнатмаларидан тортиб келажакдаги пломбаларининг прототипларигача [14]. Милодий VII асрда яшаган Хитойлик олим Шу Кунг кариес бўшлиқларини тўлдириш учун эритилган кумушдан фойдаланишни таклиф қилган. Машҳур форс олими Ависенна тиш оғриғи ҳақидаги асл гипотезасини тақдим этди. У ўзининг «Тиббиёт фанининг қонунлари» рисоласида тиш чиқариш, пломба материаллари ва асбобларга кўрсатмалар ҳақида гапирди, шунингдек, оғиз бўшлиғини касалликларининг олдини олиш бўйича тавсиялар берган [3].

Ўрта асрларда тиббиёт бутунлай черков назорати остида бўлиб, у жарроҳлик операцияларини, шу жумладан тишларни олиш ва даволашни билимли шифокорга нолойиқ касб деб тан олди. Шундай қилиб, стоматологик амалиёт тиббиётдан жуда узоқ бўлган одамларнинг қўлида эди: сартарошлар, ванналар, ҳунармандлар ва ҳатто жаллодлар, уларда тегишли маълумот йўқлиги сабабли стоматология усулларини ишлаб чиқиш ва такомиллаштиришга доир эмас эдилар. Кўпинча даволаниш фақат касал тишни олиб ташлаш эди [4].

Ўша давр жамиятида бемани хурофотлар ҳукумрон эди. Одамлар, масалан, маълум бир «тиш қурти» тишларга зарар етказишига ишонишган. Тиш оғриғи одамга гуноҳлари учун юборилган шунинг учун даволаш керак эмас деган сўзларни айтишган.

Ажабланарлиси шундаки, бундай қарашлар туфайли одамлар тишларини шафқатсизларча олдириб ташлашган, баъзан ҳаттоки жуда ёшлигида ҳам.

Бундай «даволаниш» кўпинча одамлар гавжум жойларда: ярмаркаларда, бозор майдонларида, байрамларда, шунингдек, ҳаммом ва сартарошхоналарда бўлиб, оммавий томоша характерига эга эди.

Ўша даврнинг кўплаб расмларида, нашрларида ва бошқа санъат асарларида нотўғри сюжетлар, шунингдек, бахтсиз беморларнинг азобланишлари ўз аксини топган [14].

Уларда биз тишларни олиб ташлаш учун ишлатиладиган асбоблар металл буюмларни кўпроқ кўзга ташланганлигини кўрамиз.

Даволашнинг асосий усули тишларни олиб ташлаш бўлганлиги сабабли, одамлар протезга мурожаат қилишлари керак эди, аммо бу фақат бадавлат одамлар учун мавжуд эди. Протезлар қимматбаҳо металлар, фил суяги ва бошқа материаллардан тайёрланган [14]. Улар асосан косметик функцияни бажарган ва жуда қулай эмас эди.Тишларни даволаш ва протезлашда кўплаб янги ғояларни француз шифокорлари, хусусан, Франциянинг бир қанча қиролларининг саройи

жарроҳи бўлган Амбруаз Паре таклиф қилган [14].

Шунга қарамай, тиш оғриғини терапевтик даволашда алоҳида уринишлар амалга оширилган. Мисол учун XI асрда Болонья университети профессори Жованни Арколани Арчиген томонидан кашф этилган тишни бурғулаш усулини қўллаган, кейин пулпани куйдириб, бўшлиқни олтин билан тўлдирган. Баъзи шифокорлар каутеризация учун мой ва сульфат кислотадан фойдаланганлар [7]. Самаралироқ воситалар йўқлиги сабабли, пулпа каутеризация усули XIX асрда ҳам стоматологлар томонидан қўлланилган.

Ўрта асрларнинг ўқимишли шифокорлари ва жарроҳларининг хизматларидан фақат бадавлат кишилар фойдаланишлари мумкин эди: улар тиш оғриғини мишяк билан даволаган, олтин пломба қўйган, бўшаган тишларни мустаҳкамлаган, милк касалликларини даволаган ва протезлар ясаган. Камбағал синфлардан бўлган одамларнинг тақдири деярли ҳар доим тиш шифокорига, сартарошга ёки ҳунармандга мурожаат қилиш эди, у касал тишни олиб ташлаш орқали муаммони тубдан ҳал қилган [14].

Замонавий даврда стоматологиянинг ривожланиши, ўрта асрлардаги нотўғри қарашлар ўрнини босган Янги асрнинг илмий кашфиётлари одамларни ўз атрофидаги дунё қарашларини қайта кўриб чиқишга мажбур қилди.

Янги ёндашувлар ва тадқиқот усуллари тиббиётнинг турли соҳалари, жумладан стоматологияни ҳам жадал ривожланишига олиб келди [17].

Француз шифокори Пьер Фаучарднинг 1728 йилда нашр этилган “Тиш шифокори жарроҳи ёки тишлар ҳақида рисола” монументал асари ҳақиқий ютуқ эди. Унда 130 га яқин стоматологик касалликлар тасвирланган ва биринчи марта стоматологиянинг барча бўлимларини бирлаштирган изчил тизим таклиф қилинган [14].

Пьер Фаучард стоматологияда кўплаб ажойиб ғоялар муаллифи у янги пломба материаллари ва асбобларидан фойдаланган, тишларни текислаш учун пластинкаларни ихтиро қилган, беморнинг оғзига ёруғликни аниқ йўналтириш учун линзалар ва нометалларнинг махсус тизимини ва бошқа жиҳозларни ихтиро қилган.

Фаучарднинг тиш протезини ривожлантиришга қўшган ҳиссаси ҳам катта – у тишсиз жағларга пружиналар ёрдамида ўрнатилган пинли тишлар ва тўлиқ олинадиган протезлардан фойдаланишни бошлади, шунингдек, биринчи марта бузилган тишларни олтин билан қоплашни таклиф қилди. Коронкаларни қўйиб ва бемор тишларининг табиий рангига мос келадиган чинни қопламаларни қўллаган [3].

Францияда француз шифокори Пьер Фаучард жарроҳ тиш шифокори унвонини олган биринчи шифокор ва тез орада стоматологик хизматларга бўлган катта талаб уни стоматология устахонасини яратиш ғоясига олиб келди. У ўрта тоифадаги заргарлар орасидан ишчилар танлаб, зарур тиббий билимлар берган, сўнгра улар имтиҳондан ўтиб, протезлаш сирларини пухта эгаллаган. Бу стоматологлар учун махсус таълимнинг бошланиши эди [16].

Пьер Фаучард ва бошқа шифокорларнинг меҳнати туфайли Европада биринчи стоматология мактаблари очилди ва стоматология фанининг барча бўлимларининг жадал ривожланиши бошланди.

Олдинга катта қадам кариес бўшлиқларини тозалаш учун қўл бурғусидан фойдаланиш эди. Ушбу манипуляцияни биринчи бўлиб 1684 йилда жарроҳ Корнелиус Солинген амалга оширган.

Кумуш амалгам тишларни тўлдириш учун кенг қўлланила бошланди. 1840 йилда жарроҳлик форсепслари ишлаб чиқилди ва гипс биринчи марта таассурот материали сифатида ишлатилган ва 1880 йилларда шифокор Дубоис де Чеман чиннидан сунъий тишларни яратган [7].

XIX асрнинг иккита ихтироси - стоматологик бурғулаш ва стоматология кафедраси стоматология амалиёти учун ҳақиқатан ҳам инқилобий эди.

1864 йилда инглиз стоматологи Жорж Харрингтон биринчи двигателли маткапни ихтиро қилди, у соат каби калит билан ишга туширилди. У икки дақиқа ишлаши мумкин эди, лекин жуда шовқинли ва фойдаланиш учун ноқулай бўлган [13].

1871 йилда америкалик стоматолог Жеймс Беалл Моррисон биринчи оёқли маткапни ишлаб чиқди, у дарҳол стоматологлар орасида жуда машҳур бўлди [15].

Ушбу маткапнинг оёқ ҳаракати шифокорнинг қўлларини манипуляциялар учун бўшатди, аммо бу асосий нарса эмас эди. Моррисон қурилмаси 2000 рпм айланиш тезлигига эришди, бу ўша даврдаги энг яхши қўл маткапларидан 20 баравар тезроқ эди. Бу тишнинг қаттиқ тўқималарини янада самаралироқ кесиш ва беморларнинг оғриғи ва ноқулайлигини камайтириш имконини берди. Шундай қилиб, стоматологик ёрдам сифати янги босқичга кўтарилди [6].

Тахминан бир вақтнинг ўзида Американинг White компанияси гидравлик ўриндиқ баландлигини созлаш механизмига эга биринчи стоматологик стулни яратди. Кресло темирдан

ясалган ва тери билан қопланган. Бу унга антисептик воситалар билан даволашга имкон берди.

XIX асрнинг охирида содир бўлган кўплаб муҳим илмий кашфиётлар даволанишга ёндашувга катта самарали таъсир кўрсатди. Стоматологиянинг жаг-фасиал жарроҳлиги билан бирлашиши юз берди ва тиббиётнинг бу соҳаси таниш «стоматология» номини олди [2,8,11].

Шундай қилиб, Қадимги дунё стоматологиясини ривожланиш тарихига назар солсак, қандай пайдо бўлган ва бизгача етиб келган, бу нарса тарихи одамни узоқ ва чуқур ўйларга чўктиради ва сукунатга кўмгандай бўлади.

Адабиётлар

1. Абдуллаев А.А. К истории развития медицина Хорезма 1873 г.: Дис. ... д-ра мед. наук. – М., 1971. – 431 с.
2. Акилов Т.А., Мавлянова Н.Т., Ким А.Л., Нигматов Р.Н. Становление зубоврачевания в Туркестанском генерал-губернаторстве (1865-1917 гг.) // Рос. стоматол. журн. – 2004. – №4. – С. 37-38.
3. Белова Ю.М., Сорокина Т.С. Древнеегипетская медицина в отечественной дореволюционной периодике // Вестн РУДН. – 2006. – №3 (35). – С. 81-86.
4. Заблудовский П.Е., Крючок Р.Р., Кузьмин М.К. История медицины. – М.: Медицина,1981. – 304 с.
5. Камилова Р.Т., Исакова Л.И., Камилов А.А. Влияние систематических занятий спортом на состояние здоровья детей и подростков. – Ташкент, 2020.
6. Кулиев О.А. Дефицит фолиевой кислоты у детей с анемией // Врач-аспирант. – 2012. – №54 (5.2). – С. 303-307.
7. Лапина Н.В., Ижнина Е.В., Гришечкин С.Д. и др. Исторические аспекты развития медицинской специальности «Стоматология»» // Кубанский науч. вестн. – 2017. – №1 (162). – С. 165-170.3
8. Мавлянова Н.Т. и др. Становление зубоврачевания в Туркестанском генерал-губернаторстве (1865-1917 гг.) // Рос. стоматол. журн. – 2004. – №. 4. – С. 37-39.
9. Мирзиёев Ш.М. Буюк келажагимизнинг мард ва олижаноб халқимиз билан бирга қурамиз. Ўзбекистон матбуот ва ахборот агентлигининг “O’zbekiston” нашриёт матбаа ижодий уйи. 2017 й.
10. Нигматов Р.Н., Мавлянова Н.Т., Бабаджанов А.С. Становление и организация стоматологической помощи в Туркестанской Республике. // Stomatologiya. – 2004. – №3-4 (25-26). – С. 117-118.
11. Пашков К.А. История стоматологии от истоков до XX века. – М., 2018. – 369 с.
12. Рахмонов Т.О., Рузиева С.Ю., Камилов А.А., Каримов В.В. Оценка труда медицинских сестер стоматологической поликлиники // In interdiscipline innovation and scientific research conference. – 2022. – Vol. 1, №4. – P. 99-103.
13. Ризаев Ж., Нурмаматова К. Некоторые факты развития стоматологической службы в Республике Узбекистан // Stomatologiya. – 2018. – Т. 1, №2 (71). – С. 5-8.
14. Рустамова Х.Е., Стожарова Н.К., Абдурашидова Ш.А. Нурмаматова К.Ч. Тиббиёт тарихи. – Тошкент, 2014.
15. Mirvarisova L.T., Nurmamatova K.H., Mirzarahimova K.R. Medical management, optimization and improvement of the health system in Uzbekistan //Journal of Dentistry.–Tashkent. – 2018. – Т. 4. – С. 61-64.
16. Mirzarakhimova K.R., Nurmamatova Q.C., Sharipov A.T. et al. Management in stomatology // South Asian J. Market. Manag. Res. – 2020. – Vol. 10, №10. – P. 82-89.
17. Nurmamatova K.C., Abdukadirov K.J., Karimova M.U., Makhmudova M.X. The study of the dynamics of the incidence of allergic rhinitis among children in Tashkent // Sustainability of education, socio-economic science theory. – 2022. – Vol. 1, №4. – P. 56-59.
18. Rakhmanov T.O., Nurmamatova K.C., Abdukadirov K.J. et al. Innovative factors of raising youth morality in the republic of Uzbekistan // In Interdiscipline innovation and scientific research conference. – 2022. – Vol. 1, №3. – P. 55-57.

Резюме. В статье представлены сведения о возникновении и развитии стоматологии в древние времена в разных странах.

Ключевые слова: древние целители, пломба, стоматолог, стоматологические заболевания, протез, драгоценные металлы.

Summary. This article provides information about the origin and development of dentistry in ancient times in different countries.

Key words: ancient healers, filling, dentist, dental diseases, prosthesis, precious metals.

Аннотацияси. Ушбу мақолада Қадимги даврда илк бор турли давлатларда стоматологиянинг пайдо бўлиши ва ривожланиши тўғрисида маълумотлар келтирилган.

Калит сўзлар: қадимги табиблар, пломба, стоматолог, стоматологик касалликлар, протез, қимматбаҳо металлар.

Терапевтическая стоматология

УДК: 616.314.17-002-022.7-076

РОЛЬ ПАТОГЕННОЙ МИКРОФЛОРЫ В РАЗВИТИИ ВОСПАЛИТЕЛЬНЫХ ЗАБОЛЕВАНИЙ ПАРОДОНТА У БОЛЬНЫХ С СЕРДЕЧНО-СОСУДИСТЫМИ ЗАБОЛЕВАНИЯМИ

Ражабова Д.Б., Ахмедов А.Б.
Бухарский государственный медицинский институт

Проблема взаимосвязи стоматологического статуса и общего состояния человека актуальна во все времена. Особенно остро встает вопрос о влиянии состояния полости рта на развитие общесоматической патологии организма, в частности заболеваний сердечно-сосудистой системы [1,2,5-7]. Анализ литературы указывает на необходимость изучения взаимосвязи между заболеваниями органов полости рта и общесоматической патологией.

Цель исследования

Изучение роли патогенности одонтогенной хронической инфекции в течении заболеваний сердечно-сосудистой системы.

Материал и методы

Нами проведено сравнительное изучение особенностей микробиоценоза и состояния общего и местного иммунитета полости рта у больных гингивитом, сочетанным с сердечно-сосудистыми заболеваниями (ССЗ). Исследование проводилось на клинических базах кафедры стоматологии Бухарского государственного медицинского института. Объектами исследования явились 64 пациента, которых разделили на основную и контрольную группы. В 1-ю группу включен 31 больной (22 мужчины и 9 женщин) в возрасте от 18 до 65 лет (средний возраст 47,6 года), находящихся на этапах лечения по поводу ССЗ, у которых микробиологическим исследованием выявлен возбудитель *Porphyromonas gingivalis* . 2-ю группу составили 33 больных с ССЗ без патологии пародонта. Контрольной группой служили 14 человек в возрасте от 18 до 65 лет (9 мужчин и 5 женщин), обратившихся за стоматологической помощью на кафедру стоматологии БухГосМИ.

Для оценки гигиенического состояния полости рта, использовали индекс интенсивности кариеса постоянных зубов КПУ(з), упрощенный индекс гигиены полости рта ИГР-У, папиллярно-маргинально-альвеолярный индекс. Кровоточивость зубодесневой бороздки оценивали по методу M.R. Muhlemann, пародонтальный индекс (ПИ) – по A. Russel, определяли индекс гингивита GI. Кроме того, в стоматологической карте отмечали наличие некариозных поражений зубов и заболеваний слизистой оболочки полости рта (СОПР). Результаты представлены как среднее арифметическое с указанием величины стандартного отклонения. Достоверность различий оценивали с помощью пакета программ Statistica, используя t-критерий Стьюдента

Результаты и обсуждение

У больных с ССЗ заболевания пародонта возникают в результате накопления зубного налета, с развитием или без развития воспалительного процесса, разрушением периодонта, в том числе самой десны, периодонтальной связки и альвеолярной кости. Клинически десневая бороздка углубляется, образуя зубодесневой карман, нарушается прикрепление десны к корневой поверхности, в то время как биопленка на поверхности зубов мигрирует апикально, происходят прикрепление соединительной ткани и альвеолярная потеря костной ткани, убыль десны. Показатель папиллярно-маргинально-альвеолярного индекса PMA в модификации C.

Parma (1960) у пациентов основной группы в среднем был равен 62,3±4,6%, что соответствует средней степени воспаления. Легкая степень воспаления десны по данному индексу наблюдается у 31,7% обследованных, тяжелая степень – у 6,0%. У лиц контрольной группы этот показатель был достоверно ниже и равнялся 19,8±2,1%, что характерно для воспаления легкой степени.

Показатель индекса гингивита GI выявлено в основной группе составлял 1,98±0,14, что соответствует умеренному воспалению в десне. Легкое воспаление (показатель индекса в интервале от 0,1 до 1,0) было определено у 24,5% пациентов; умеренное воспаление (в пределах 1,1-2,0) – у 72,1%, выраженное воспаление (интервале в 2,1-3,0) – у 3,4%. В контрольной группе среднее значение GI составило 0,37±0,04, т.к. изучаемый показатель был достоверно ниже, чем в группе исследования. Легкая степень воспаления десны было установлена у 76% пациентов, умеренная – у 24%.

Наибольшую распространенность среди болезней пародонта у пациентов основной группы исследования имели катаральный маргинальный гингивит и гипертрофический гингивит, который наблюдались соответственно у 46 и 12 пациентов с заболеванием ССЗ. Различные микроорганизмы, в том числе и Porphyromonas gingivalis, колонизируют гликопротеин-содержащий слой (зубная бляшка) выше и ниже края десны, чтобы сформировать над- и поддесневые слои зубного налета.

Противоинфекционная защита слизистых оболочек, наряду с эпителиальным барьером, включает клеточное звено противоинфекционной защиты, гуморальные факторы иммунитета и нормальную микрофлору ротовой полости, существующую в виде биопленок на поверхности эпителия или в планктонной форме в свободной ротовой жидкости.

Так образуется зубной налет. Поэтому по мере развития заболевания острое воспаление переходит в хроническое. Причиной тому является P. gingivalis, который нарушает синтез хемотаксического фактора ИЛ-8 и молекулы адгезии Е-селектина в клетках дёсен, чтобы нормально питаться активированными нейтрофилами. В результате нейтрофилы становятся основными посредниками, участвующими в повреждении десны и альвеолярной костной ткани при развитии пародонтита.

Таким образом, у больных пародонтитом в тканях пародонта и в ротовой жидкости обнаруживается выраженный абсолютный лейкоцитоз, который свидетельствует о сохранении признаков локального воспаления. В последующем воспалительный процесс распространяется от десны к альвеолярной кости по периодонту, сосудисто-нервным пучкам. В местах выхода сосудов из альвеолярной кости начинается воспалительный процесс костной ткани.

Выводы

1. Наибольшую распространенность среди болезней пародонта в основной группе исследования имели катаральный маргинальный гингивит и гипертрофический гингивит.

Зона первичного повреждения тканей пародонта, вызванного Porphyromonas gingivalis, со временем начинает постепенно увеличиваться. В последующем воспалительный процесс распространяется от десны к альвеолярной кости по периодонту, сосудисто-нервным пучкам.

Литература

1. Ражабова Д.Б. Микробиологическая специфика при хроническом пародонтите в сочетании с сердечно-сосудистыми заболеваниями // Barqarorlik va yetakchi tadqiqotlar onlayn ilmiy jurnali. – 2022. – Т. 2, №1. – С. 442-449.

2. Ражабова Д.Б., Хабибова Н.Н. Особенности сочетанного течения гингивита и сердечно-сосудистых заболеваний // Новый день в медицине. – 2020. – №1. – С. 326-328.

3. Хабибова Н.Н., Ражабова Д.Б. Changes in the oral cavity in patients with cardiovascular diseases // Новый день в медицине. – 2020. – №1. – С. 439-440.

4. Bozorovna R.D. Advantages of treatment of chronic generalized periodontitis with Bepanten ointment containing propolis // Eurasian Res. Bull.. – 2022. – Vol. 4. – H. 114-117.

5. Нигматов Р. Состояние полости рта у больных с заболеваниями внутренних органов: диагностика, лечение и профилактика: Дис.… д-ра мед. наук //Ташкент: ТашМА. – 2006.

6. Нигматов Р. Н., Калменова Г. Т. Состояние слизистой оболочки полости рта у больных с гипертонической болезнью //Новое в стоматологии. – 2001. – Т. 4. – С. 78-80.

7. Нигматов Р. Н., Мусаева К. А., Зейнитдинова З. А. Микробиологические и иммунологические показатели полости рта у больных с хроническими

заболеваниями почек //Вестник стоматологии. – 2011. – №. 2 (75). – С. 17-20.

Цель: изучение роли патогенности одонтогенной хронической инфекции в течении заболеваний сердечно-сосудистой системы.

Материал и методы: проведено сравнительное изучение особенностей микробиоценоза и состояния общего и местного иммунитета полости рта у больных гингивитом, сочетанным с сердечно-сосудистыми заболеваниями. В 1-ю группу включен 31 больной (22 мужчины и 9 женщин) в возрасте от 18 до 65 лет (средний возраст 47,6 года), находящихся на этапах лечения по поводу ССЗ, у которых микробиологическим исследованием выявлен возбудитель *Porphyromonas gingivalis.* 2-ю группу составили 33 больных с ССЗ без патологии пародонта. Контрольной группой служили 14 человек в возрасте от 18 до 65 лет (9 мужчин и 5 женщин).

Результаты: у больных пародонтитом в тканях пародонта и в ротовой жидкости обнаруживается выраженный абсолютный лейкоцитоз, который свидетельствует о сохранении признаков локального воспаления. В последующем воспалительный процесс распространяется от десны к альвеолярной кости по периодонту, сосудисто-нервным пучкам. В местах выхода сосудов из альвеолярной кости начинается воспалительный процесс костной ткани. **Выводы:** наибольшую распространенность среди болезней пародонта в основной группе исследования имели катаральный маргинальный гингивит и гипертрофический гингивит.

Ключевые слова: гингивит, сердечно-сосудистые заболевания, фагоцитоз, хемотаксис, интерлейкин.

Maqsad: yurak-qon tomir tizimi kasalliklari jarayonida odontogen surunkali infektsiyaning patogenligini o'rganish.

Material va usullar: yurak-qon tomir kasalliklari bilan birgalikda gingivit bilan og'rigan bemorlarda mikrobiotsenozning xususiyatlarini va og'iz bo'shlig'ining umumiy va mahalliy immunitet holatini qiyosiy o'rganish o'tkazildi. 1-guruhga mikrobiologik tekshiruvda Porphyromonas gingivalis aniqlangan 18 yoshdan 65 yoshgacha (o'rtacha yoshi 47,6 yosh) 31 nafar bemor (22 erkak va 9 ayol) kiritildi. 2-guruhga periodontal patologiyasi bo'lmagan yurak-qon tomir kasalliklari bilan og'rigan 33 nafar bemor kirdi. Nazorat guruhi 18 yoshdan 65 yoshgacha bo'lgan 14 kishidan iborat (9 erkak va 5 ayol).

Natijalar: periodontit bilan og'rigan bemorlarda periodontal to'qimalarda va og'iz suyuqligida aniq mutlaq leykotsitoz aniqlanadi, bu mahalliy yallig'lanish belgilarining saqlanib qolganligini ko'rsatadi. Keyinchalik, yallig'lanish jarayoni tish go'shtidan alveolyar suyakka periodont, neyrovaskulyar to'plamlar bo'ylab tarqaladi. Tomirlar alveolyar suyakdan chiqadigan joylarda suyak to'qimalarining yallig'lanish jarayoni boshlanadi.

Xulosa: kataral marginal gingivit va gipertrofik gingivit asosiy tadqiqot guruhida periodontal kasalliklar orasida eng yuqori tarqalgan.

Kalit so'zlar: gingivit, yurak-qon tomir kasalliklari, fagotsitoz, xemotaksis, interleykin.

Objective: To study the role of pathogenicity of odontogenic chronic infection in the course of diseases of the cardiovascular system.

Material and methods: A comparative study of the characteristics of microbiocenosis and the state of general and local immunity of the oral cavity in patients with gingivitis combined with cardiovascular diseases was carried out. The 1st group included 31 patients (22 men and 9 women) aged 18 to 65 years (mean age 47.6 years) who are at the stages of treatment for CVD, in whom Porphyromonas gingivalis was detected by microbiological examination. The 2nd group consisted of 33 patients with CVD without periodontal pathology. The control group consisted of 14 people aged 18 to 65 years (9 men and 5 women).

Results: In patients with periodontitis, a pronounced absolute leukocytosis is found in the periodontal tissues and in the oral fluid, which indicates the preservation of signs of local inflammation. Subsequently, the inflammatory process spreads from the gums to the alveolar bone along the periodontium, neurovascular bundles. In places where the vessels exit the alveolar bone, the inflammatory process of bone tissue begins.

Conclusions: Catarrhal marginal gingivitis and hypertrophic gingivitis had the highest prevalence among periodontal diseases in the main study group.

Key words: gingivitis, cardiovascular disease, phagocytosis, chemotaxis, interleukin.

МИКРОБИОЦЕНОЗ ПОЛОСТИ РТА ПРИ ВОСПАЛИТЕЛЬНЫХ ЗАБОЛЕВАНИЯХ ПАРОДОНТА

Курбанова С.Ю., Нигматова И.М., Алишерова З.Т.
Ташкентский государственный стоматологический институт

Высокая распространенность воспалительных заболеваний пародонта обусловлена недостаточной диагностикой, а течение воспалительных заболеваний пародонта отличается особой резистентностью к проводимому лечению, что определяет значимость и актуальность этой проблемы в современной стоматологии [6].

Одной из важных проблем современной стоматологии является ранняя диагностика заболеваний тканей пародонта, поскольку распространенность их остается достаточно высокой и уже в детском возрасте составляет 50% [4,6,7]. Согласно современным данным, заболевания пародонта часто возникают на фоне эндокринно-иммунологических изменений и сопровождаются нарушением обменных процессов в тканях пародонта [1,5,6,8-12]. Сегодня общепринятым является мнение, что заболевания тканей пародонта являются мультифакторными, развитие которых связано с наследственной предрасположенностью, микробным воздействием, гормональными, нейрогенными расстройствами, реализуются полигенной системой, включающей в себя особенности иммунного ответа и типа метаболизма.

Пародонтальные карманы служат местом обитания множества микроорганизмов. Некоторые из них являются пародонтопатогенными и могут вызывать гингивит и пародонтит. Количественная оценка соотношения разных пародонтопатогенных микробов в исследуемом биоценозе является важным диагностическим инструментом. Однако профиль представленности наиболее патогенных представителей микробиоценоза пародонтального кармана в норме и при пародонтите до сих пор остается слабоизученным [1-4,6,12].

Цель исследования

Сравнительная оценка эффективности классических и молекулярно-генетических методов диагностики воспалительных заболеваний пародонта.

Материал и методы

В ходе микробиологического исследования нами был изучен состав микрофлоры зубодесневой борозды у 61 пациента. Забор из зубодесневой борозды проводили с применением стерильных дисков после двухминутной контактной экспозиции, затем их помещали в пробирки с 1 мл сахарного бульона, 0,1 мл которого высевали на питательные среды. В течение 24 часов после инкубации в термостате (t=37°C) подсчитывали количество выросших колоний на чашке и пересчитывали на 1 см^2 площади.

При изучении микробиоценоза использовали стандартные питательные среды: кровяной агар – для подсчета общего микробного обсеменения; желточно-солевой агар – для стафилококков; сахарный бульон – для стрептококков; растительно-молочную среду – для лактобактерий; среду Сабуро – для дрожжеподобных грибов рода Candida. Посевы на традиционных питательных средах инкубировали в термостате в течение 2-х суток, на среде Сабуро – около 3-х суток. Для изучения анаэробной микрофлоры флаконы с исследуемыми образцами помещали в микроанаэростат системы Gas-Pak. После приготовления ряда серийных разведений, из которых 0,1 мл исследуемого материала засевали на соответствующие питательные среды, выращивание проводилось в термостате при температуре 37°C.

Фенотипическая идентификация микроорганизмов осуществлялась с использованием цифрового кодирования признака на базе исследования ферментации глюкозы, цитохромоксидазы, подвижности, роста на цитрате Симмонса и малонате натрия, расщепления глюкозы с образованием газа, индола, сероводорода, фенилаланиндезаминазы, лизина и орнитиндекарбоксилазы, гидролиза мочевины, аргининдегидралазы, ферментации лактозы, маннита, сахарозы, сорбита, инозита, рамнозы, ксилозы, мальтозы, арабинозы.

Для выявления облигатно-анаэробных микроорганизмов полости рта параллельно с классическими бактериологическими методами использовали метод полимеразно-цепной

реакции в режиме реального времени. Взятие образцов биоматериала осуществляли с помощью стерильных бумажных полосок размером 0,5-10 мм, полученный материал помещали в пробирки с транспортной средой для биопроб. С помощью набора реагентов проводилось выявление 5 пародонтопатогенных микроорганизмов (*Actinobacillus actinomycetemcomitans*, *Porphyromonas gingivalis, Prevotella intermedia, Tannerella forsythensis (Bacteroides forsythus*), *Treponema denticola*) и *Candida albicans*).

Анализ результатов микробиологического исследования проб зубного налета у больных в зависимости от количественного и качественного состава микрофлоры полости рта позволял выявить представителей, относящихся к нормальной кокковой флоре в 90% случаев, доля которых составила 78,3% штаммов. Независимо от клинического состояния тканей пародонта у больных при посеве проб зубного налета в 57,4% случаев выявлены диплококки, в 13,1% случаев – колонии кокков, ассоциации кокков с актиномицетами – в 37,2% случаев.

Среди представителей микроорганизмов, относящихся к аутохтонной флоре, в незначительном количестве выявлялись представители нерезидентной микрофлоры – золотистый стафилококк и пиогенный стрептококк, энтерококки.

Так, в результате проведенных микробиологических исследований установлено, что у 61 обследованного по содержанию зубодесневой жидкости пародонтальных карманов были выделены следующие ассоциации аэробной микрофлоры: у 17 – *Staphylococcus aureus*, у 21 – *Staphylococcus epidermidis*, у 9 – *Candida albicans*, у 4 – *Staphylococcus anhaemolytcus*, в 10 – Streptococus *spp.*

Таким образом, у обследованных пациентов с заболеваниями тканей пародонта было высеяно 5 разновидностей ассоциаций аэробной микрофлоры, что указывает на значительное заселение слизистой оболочки как сапрофитной, так и условно-патогенной флорой.

При анализе данных, полученных методом полимеразно-цепной реакции, в исследуемых пробах зубного налета и пробах с зубодесневой борозды выявлен моноинфекция *P. gingivalis* наблюдалась только у 21 (34,4%) пациента, у 18 (29,5%) определялись ассоциации двух видов пародонтопатогенных видов микроорганизмов (*Treponema denticola* + *B. forsythus*), у 22 (36,0%) – сочетанное носительство из трех представителей пародонтопатогенных видов (*P. gingivalis* + *Treponema denticola* + *B. forsythus*).

Анализ данных, полученных с использованием микробиологических методов в зависимости от тяжести, позволил распределить клинические группы на подгруппы:

1-я подгруппа – 15 больных с легкой тяжестью. В клинических подгруппах с диагностированным заболеванием пародонта легкой степени тяжести при анализе 1-2-3-компонентные ассоциации были выделены соответственно у 46,6 33,3 и 20% обследованных. У 7 (46,6%) больных наблюдалась моноинфекция *P. gingivalis*; у 5 (33,3%) определяли ассоциации двух видов: *Treponema denticola* + *B. forsythus,* у 3 (20%) – ассоциации трех видов: *P. gingivalis* +*Treponema denticola* + *B. forsythus.*

2-я подгруппа – 22 (36%) больных. При анализе структуры маркеров, выделенных из проб зубного налета у больных с заболеванием средней степени тяжести установлено, что наиболее часто – в 26,3% случаев – присутствовали маркеры *P. gingivalis*, в 13,8% случаев – *B. forsythus* и *T. denticola.* В 57,1% случаев микроорганизмы в основном были представлены ассоциациями из трех видов, в 14,3% – ассоциациями из двух, а в 28,6% – из четырех видов.

3-я подгруппа – 24 (39,3%) пациента. В клинических подгруппах с тяжелой степенью заболевания со слизистой оболочки рта 1-2-компонентные ассоциации были выделены в 21,3% случаев, 2-3- и 3-4-компонентные – в 46,1%, 4-5-компонентные – в 32,6%. Усложнение микробных ассоциаций, обнаруживаемых в области десневого края, способствовало прогрессированию и усугублению тяжести хронических заболеваний пародонта.

Выводы

1. На фоне хронического воспалительного процесса формируются благоприятные условия для развития патогенной микрофлоры, что в свою очередь ведет к поддержке воспалительных процессов в тканях пародонта.

2. Результаты микробиологических исследований дают основание считать, что при лечении заболеваний тканей пародонта следует учитывать не только их тяжесть, но и видовой состав микрофлоры.

3. Предварительная оценка чувствительности микрофлоры ротовой полости к антибактериальным препаратам повышает эффективность комплексного лечения воспалительных заболеваний пародонта.

Литература

1. Аверьянов С.В., Аверьянов С.В., Пупыкина Е.В., Гараева К.Л. Изучение

противовоспалительной и ранозаживляющей активности стоматологического геля // Современные технологии в мировом научном пространстве: Сб. статей Междунар. науч.-практ. конф. – Уфа: АЭТЕРНА, 2017. – С. 86-88.

2. Аль-Кофиш М.А.М. Оптимизация ранней диагностики, профилактики и лечения воспалительных заболеваний пародонта у лиц молодого возраста: Автореф. дис. … канд. мед. наук. – Уфа, 2019. – 22 с.

3. Герасимова Л.П., Усманова И.Н., Аль-Кофиш М.А. Анализ микробного состава биотопов полости рта у лиц молодого возраста в зависимости от стоматологического статуса // Пародонтология. – 2017. – Т. 22, №3 (84). – С. 73-78.

4. Давыдов Б.Н., Доменюк Д.А., Дмитриенко С.В. Особенности микроциркуляции в тканях пародонта у детей ключевых возрастных групп, страдающих сахарным диабетом 1-го типа. Ч. I // Пародонтология. – 2019. – Т. 24, №1-24 (90). – С. 4-10.

5. Довбня Ж.А., Колесник К.А., Головская Г.Г. Дезагрегация эпителиального слоя десны при хроническом катаральном гингивите у детей с различной степенью тяжести // Успехи соврем. науки. – 2017. – Т. 2, №5. – С. 138-142.

6. Довбня Ж.А., Колесник К.А., Головская Г.Г. Защитные реакции полости рта у детей при хроническом катаральном гингивите и его лечении // Стоматол. детского возраста и проф. – 2017. – Т. 16, №2 (61). – С. 24-26.

7. Нигматов Р., Нигматова И., Акбаров К., Раззаков У. Клинико-функциональные изменения зубочелюстной системы при трансверсальных аномалиях // Stomatologiya. – 2019. – Т. 1, №4 (77). – С. 70-75.

8. Нигматов Р. Н., Мусаева К. А., Зейнитдинова З. А. Микробиологические и иммунологические показатели полости рта у больных с хроническими заболеваниями почек //Вестник стоматологии. – 2011. – №. 2 (75). – С. 17-20.

9. Нигматов Р. Н., Юлдашева Н. Р. Патоморфологические изменения слизистой оболочки полости рта у больных с общесоматическим заболеванием //Вісник стоматології. – 2009. – №. 4. – С. 37-38.

10. Нигматов Р. Н., Юлдашева Н. Р. Состояние пародонта и костной ткани челюстей у больных с железодефицитной анемией //Stomatologiya. – 2008. – №. 1-2 (35-36). – С. 19.

11. Нигматов Р. Н. Морфологическое изучение слизистой полости рта у больных с заболеваниями внутренних органов //Вісник стоматології. – 2008. – №. 1. – С. 35.

12. Нигматов Р. Состояние полости рта у больных с заболеваниями внутренних органов: диагностика, лечение и профилактика: Дис.… д-ра мед. наук //Ташкент: ТашМА. – 2006.

Цель: сравнительная оценка эффективности классических и молекулярно-генетических методов диагностики воспалительных заболеваний пародонта.

Материал и методы: в ходе микробиологического исследования нами был изучен состав микрофлоры зубодесневой борозды у 61 пациента. Забор из зубодесневой борозды проводили с применением стерильных дисков после двухминутной контактной экспозиции, затем их помещали в пробирки с 1 мл сахарного бульона, 0,1 мл которого высевали на питательные среды.

Результаты: установлено, что количественный и видовой состав специфической микрофлоры не всегда коррелирует с клиническими проявлениями заболевания. Оценить микрофлору можно традиционным методом бактериологического исследования, но наиболее эффективным методом полной оценки уровня и ассоциации пародонтопатогенных микроорганизмов считается молекулярно-генетический.

Выводы предварительная оценка чувствительности микрофлоры ротовой полости к антибактериальным препаратам повышает эффективность комплексного лечения воспалительных заболеваний пародонта.

Ключевые слова: пародонтит, иммунитет, микроорганизмы, этиология, патогенез.

Maqsad: yallig'lanishli periodontal kasalliklarni tashxislashda klassik va molekulyar genetik usullarning samaradorligini qiyosiy baholash.

Material va usullar: mikrobiologik tadqiqot davomida biz 61 bemorda periodontal sulkus mikroflorasining tarkibini o'rgandik. Periodontal sulkusdan namuna olish ikki daqiqalik kontaktli ta'sirdan so'ng steril disklar yordamida amalga oshirildi, so'ngra ular 1 ml shakarli bulon solingan probirkalarga joylashtirildi, undan 0,1 ml ozuqaviy muhitga sepildi.

Natijalar: o'ziga xos mikrofloraning miqdoriy va tur tarkibi har doim ham kasallikning klinik ko'rinishi bilan bog'liq emasligi aniqlandi. Mikroflorani an'anaviy bakteriologik tadqiqot usuli bilan baholash mumkin, ammo periodontopatogen mikroorganizmlarning darajasi va birlashuvini to'liq baholashning eng samarali usuli molekulyar genetik hisoblanadi.

Xulosa: og'iz bo'shlig'i mikroflorasining antibakterial preparatlarga sezgirligini dastlabki

baholash yallig'lanishli periodontal kasalliklarni kompleks davolash samaradorligini oshiradi.

Kalit so'zlar: periodontit, immunitet, mikroorganizmlar, etiologiya, patogenez.

Objective: Comparative evaluation of the effectiveness of classical and molecular genetics methods for diagnosing inflammatory periodontal diseases.

Material and methods: In the course of a microbiological study, we studied the composition of the microflora of the periodontal sulcus in 61 patients. The sampling from the periodontal sulcus was performed using sterile disks after a two-minute contact exposure, and then they were placed in test tubes with 1 ml of sugar broth, 0.1 ml of which was shown on nutrient media. Results: it was found that the quantitative and species composition of the specific microflora does not always correlate with the clinical manifestations of the disease. The microflora can be assessed by the traditional method of bacteriological research, but the most effective method for a complete assessment of the level and association of periodontopathogenic microorganisms is considered to be molecular genetics.

Conclusions: A preliminary assessment of the sensitivity of the microflora of the oral cavity to antibacterial drugs increases the effectiveness of the complex treatment of inflammatory periodontal diseases.

Key words: periodontitis, immunity, microorganisms, etiology, pathogenesis.

Хирургическая стоматология

УДК: 616.314.226-611.851.55-616.314.7-007.63-089.23-616-089.87

ТАКТИКА АТРАВМАТИЧНОГО УДАЛЕНИЯ НИЖНИХ ТРЕТЬИХ МОЛЯРОВ С ПРЕДВАРИТЕЛЬНОЙ ОРТОЭКСТРУЗИЕЙ



Аскаров М.А., Шомуродов К.Э.
Ташкентский государственный стоматологический институт

По разным данным, вероятность постэкстракционных повреждений нижнего альвеолярного нерва варьирует от 0,35 до 19% в зависимости от расположения третьего нижнего моляра и выбранной методики удаления. Важность адекватной визуализации анатомических структур на этапе планирования лечения в стоматологии обусловлена непредсказуемым клиническим исходом стоматологических вмешательств [5]. Во время операции по удалению третьих моляров может быть повреждена билатеральная анатомическая структура, а именно нижнечелюстной канал с сосудисто-нервным пучком, состоящим из нижнего альвеолярного нерва, одноименной артерии и вены.

Свое физиологическое начало канал берет с нижнечелюстного отверстия, которое находится на внутренней поверхности ветви нижней челюсти и заканчивается на наружной поверхности тела подбородочным отверстием в области корней премоляров. По мнению К.А. Егорова, С.В. Гришина, К.А. Короткова ([1], ход нижнечелюстного канала описывается как нисходящая линия, а в теле нижней челюсти как синусоида, которая в области корней моляров делает изгиб выпуклостью книзу. Поэтому правильная визуализация канала внутри нижней челюсти на этапе планирования и принятия клинического решения по поводу хирургического лечения третьего моляра позволяет избежать одного из осложнений – перфорации стенки нижнечелюстного канала с повреждением всех элементов сосудисто-нервного пучка [2-4].

Цель исследования

Обоснование целесообразности использования метода удаления третьих моляров нижней челюсти с ортоэкструзией как профилактики постэкстракционных повреждений нижнего альвеолярного нерва.

Материал и методы

Пациентка И., 30 лет, в декабре 2022 г. обратилась в частную стоматологическую клинику «Abclinic.

uz» для планового удаления 3.8 зуба. Из анамнеза заболевания известно, что ранее был удален 3.6 зуб, планируется имплантация в позиции этого зуба, на момент обращения активных жалоб не предъявляла.

Пациентка была направлена на КЛКТ. По результатам исследования был выявлен ретенированный и дистопированный третий моляр нижней челюсти справа с близким расположением корней к нижнему альвеолярному нерву (рис. 1, 2). После осмотра хирургом-стоматологом был поставлен диагноз: Ретенция и дистопия 3.8 зуба. ьной предложено оперативное лечение.

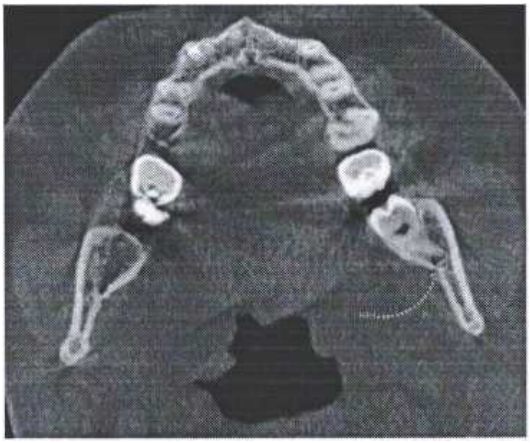

Рис. 1. Аксиальный срез. Зуб 3.8.

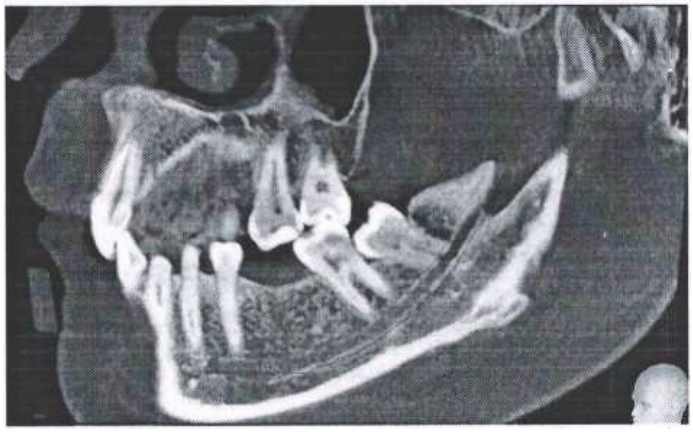

Рис. 2. Сагиттальный срез. Зуб 3.8

Результаты и обсуждение Во время подготовки к операции было проведено клинико-рентгенологическое исследование, в результате которого выявлено, что корни 3.8 зуба расположены близко к нижнему альвеолярному нерву. Слизистая оболочка в ретромолярной области справа бледно-розовой окраски, безболезненная. Видимых внешних изменений со стороны зубочелюстной системы не выявлено. При исследовании электровозбудимости изменений в пульпе 3.7 зуба не обнаружило (ЭОД 2 мА)

Больной было предложено три метода оперативного лечения: 1) одноэтапная полная экстракция 3.8 зуба с небольшим риском постэкстракционного повреждения НАН; 2) двухэтапное атравматичное удаление 3.8 зуба с ортоэкструзией с меньшим риском постэкстракционного повреждения НАН и двумя относительно не травматичными операциями, что облегчает реабилитацию и минимизируют риски повреждения НАН; 3) малоинвазивный метод – коронэктомия.

Пациенткой было принято решение о проведении ортоэкструзии нижнего третьего моляра слева с последующим удалением. Данный метод был выбран с целью «вытяжения» 3.8 зуба, что, инвазивно отрывая последний от НАН, исключало риск постэкстракционного повреждения нерва и других анатомических структур и позволяло достичь оптимального результата.

После детального разъяснения пациентке сути предстоящего оперативного вмешательстве согласилась и подписала информированное добровольное согласие на хирургическое лечение.

Под местной инфильтрационной анестезией Sol. articaini 1:100000 1,5мл в ретромолярной области слева проведен разрез в типичном месте, откинут слизисто-надкостничный лоскут. Проведено скелетирование компактной пластинки данной области, визуализирована коронковая часть 3.8 зуба. С помощью шаровидного алмазного бора произведена редукция костной ткани за дистальными буграми 3.8 зуба (рис. 3), тем самым создан костный карман, куда в последующем выдвинется зуб. Произведена фиксация минивинта в компактную пластинку в ретромолярную область. На мезиально-щечный бугор 3.8 зуба зафиксирована ортодонтическая кнопка, и активирована ортодонтическими резинами «Ultrachain 15 FT» (рис. 4). Рана ушита узловыми швами. Даны рекомендации и назначен второй этап операции через 30 дней.

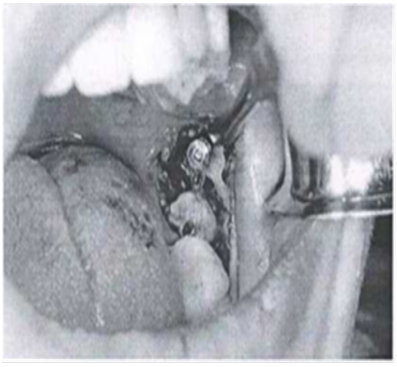

Рис. 3 .Первый этап операции.

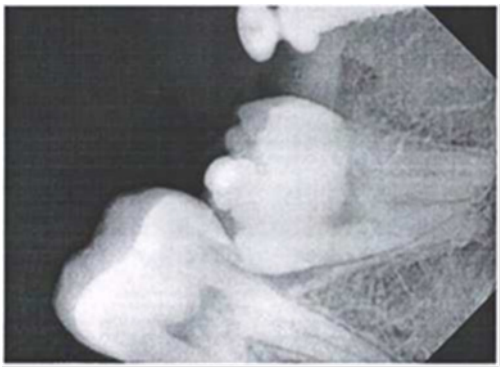

Рис. 4. Прицельный снимок.

КЛКТ на 30-е сутки после первого этапа операции не показал деструктивные изменения в костной ткани, отмечалась миграция зуба медиально и вверх. Отмечался отрыв корня 3.8 зуба от НАН (рис. 5, 6).

Вторым этапом на 30-е сутки под местной анестезией Sol. articaini 1:100000 1,5мл в ретромолярной области слева проведен разрез в типичном месте, откинут слизисто-надкостничный лоскут, удалены минивинт и ортодонтическая тяга. Произведена экстракция 3.8 зуба с помощью люксатора. Произведен забор крови из вены больной, изготовлен PRF (плазма, обогащенная тромбоцитами) и уложен в лунку 3.8 зуба. Рана ушита узловыми швами. Даны рекомендации.

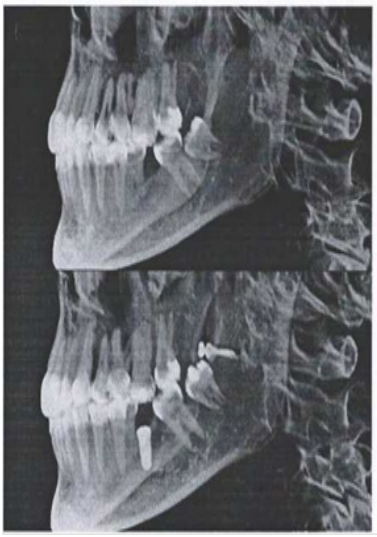

Рис. 5. Миграция 3.8 зуба в динамике.

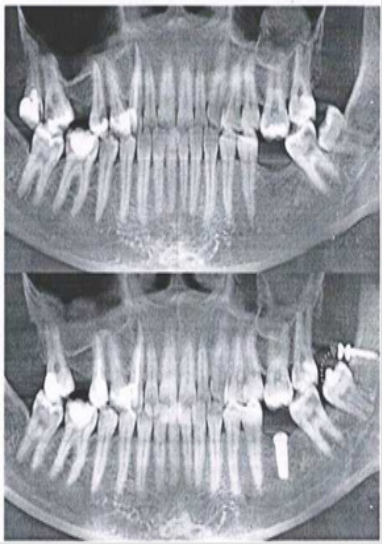

Рис. 6. ОПТГ через 30 дней.

Ранний послеоперационный период протекал гладко. Заживление раны проходило первичным натяжением без осложнений. Антибактериальная терапия не назначалась. Исследование электровозбудимости зубов изменений в пульпе 3.7 зуба не обнаружило (ЭОД 2 мА). Активных жалоб пациентка не предъявляла. Планируется контрольное обследование через 3 и 6 месяцев с использованием лучевых методов диагностики.

Выводы

1. Двухэтапное удаление с ортоэкструзией интактных третьих нижних моляров с близким расположением корней к нижнечелюстному каналу позволяет избежать не только интраоперационных, но и постоперационных осложнений. PRF-мембрана обеспечивает последующее заполнение дефекта новообразованной костной тканью.

2. Операция может быть проведена в условиях хирургического стоматологического кабинета под местной анестезией. Период нетрудоспособности, как правило, не превышает одной недели.

Литература

1. Егоров К.А., Гришин С.В., Коротков К.А. Анатомо-топографические особенности нижнечелюстного канала // Здоровье и образование в XXI веке: Электрон. науч.-образоват. вестн. – 2007. – №7. – С. 257.

2. Исомов М.М., Шомуродов К.Э., Олимжонов К.Ж., Особенности этиопатогенеза и течения воспалительных процессов периапикальных тканей у женщин в период беременности // Журн. биомед. и практ. – 2020. – С. 834-839.

3. Abdullaev Sh.Yu., Shomurodov K.E. Sovremennye aspekty patogeneticheskoj terapii u bol'nyh s gnojno-vospalitel'nymi zabolevaniyami chelyustno-licevoj oblasti [Modem aspects of pathogenetic therapy in patients with purulent-inflammatory diseases of the maxillofacial region // Мед. журн. Узбекистана. – 2010. – №3. – С. 82-86.

4. Askarov M.A., Shomuridov K.E., Coronectomy of the lower jaw third molar as prevention of post-extraction damages of the lower alveolar nerve // Medicine and Innovations. – 2022. – №4. – P. 474-481.

5. Kalmin O.V., Ilyunina O.O., Ziulkina L.A. et al. Morphological Features of the Incisive Canal in Patients of the First Adult Age // La Prensa Medica Argentina. – 2019. – Vol. 105, №9. – P. 538-545.1

Цель: обоснование целесообразности использования метода удаления третьих моляров нижней челюсти с ортоэкструзией как профилактики постэкстракционных повреждений нижнего альвеолярного нерва. Материал и методы: Пациентка И., 30 лет, в декабре 2022 г. обратилась в частную стоматологическую клинику «Abclinic.uz» для планового удаления 3.8 зуба. Из анамнеза заболевания известно, что ранее был удален 3.6 зуб, планируется имплантация в позиции этого зуба, на момент обращения активных жалоб не предъявляла.

Результаты: ранний послеоперационный период протекал гладко. Заживление раны проходило первичным натяжением без осложнений. Антибактериальная терапия не назначалась. Исследование электровозбудимости зубов изменений в пульпе 3.7 зуба не обнаружило (ЭОД 2 мА). Активных жалоб пациентка не предъявляла. Планируется контрольное обследование через 3 и 6 месяцев с использованием лучевых методов диагностики.

Выводы: операция может быть проведена в амбулаторных условиях хирургического стоматологического кабинета под местной анестезией. Период нетрудоспособности, как правило, не превышает одной недели.

Ключевые слова: удаление третьих моляров нижней челюсти, ортоэкструзия, профилактика постэкстракционных повреждений нижнего альвеолярного нерва.

Maqsad: pastki alveolyar asabning ekstraktsiyadan keyingi shikastlanishining oldini olish uchun pastki jag'ning uchinchi molarlarini ortoekstruziya bilan olish usulini qo'llash maqsadga muvofiqligini asoslash.

Material va usullar: bemor I., 30 yosh, 2022-yil dekabr oyida "Abclinic.uz" xususiy stomatologiya klinikasiga rejalashtirilgan 3,8 ta tishni olib tashlash uchun murojaat qilgan. Kasallik anamnezidan ma'lumki, 3.6 tishi ilgari olib tashlangan, shu tish holatiga implantatsiya rejalashtirilgan, murojaat qilish vaqtida faol shikoyat qilmagan.

Natijalar: operatsiyadan keyingi erta davr muammosiz o'tdi. Yara asoratsiz birlamchi niyat bilan davolandi. Antibakterial terapiya buyurilmagan. Tishlarning elektr qo'zg'aluvchanligini o'rganish 3,7 tish pulpasida hech qanday o'zgarishlarni aniqlamadi (EDI 2 mA). Bemorda faol shikoyatlar yo'q. Radiologik diagnostika usullaridan foydalangan holda 3 va 6 oy ichida keyingi tekshiruv rejalashtirilgan.

Xulosa: operatsiya ambulatoriya sharoitida jarrohlik stomatologiya bo'limida lokal behushlik ostida amalga oshirilishi mumkin. Nogironlik muddati, qoida tariqasida, bir haftadan oshmaydi.

Kalit so'zlar: pastki jag'ning uchinchi molarlarini olib tashlash, ortoekstruziya, pastki alveolyar asabning ekstraktsiyadan keyingi shikastlanishining oldini olish.

Objective To substantiate the expediency of using the method of extraction of the third molars of the lower jaw with orthoextrusion as a prevention of post-extraction injuries of the lower alveolar nerve.

Material and methods: Patient I., 30 years old, in December 2022, applied to the private dental clinic "Abclinic.uz" for the planned extraction of 3.8 teeth. From the anamnesis of the disease, it is known that the 3.6 tooth was previously removed, implantation is planned in the position of this tooth, at the time of the appeal, she did not present any active complaints.

Results: The early postoperative period was uneventful. The wound healed by primary intention without complications. Antibacterial therapy was not prescribed. A study of the electrical excitability of teeth did not reveal any changes in the pulp of the 3.7 tooth (EDI 2 mA). The patient had no active complaints. A follow-up examination is planned in 3 and 6 months using radiological diagnostic methods.

Conclusions: The operation can be performed on an outpatient basis in a surgical dental office under local anesthesia. The period of disability, as a rule, does not exceed one week.

Key words: removal of mandibular third molars, orthoextrusion, prevention of post-extraction injuries of the lower alveolar nerve.

УДК: 616.314-089.23:616.316.5-002.3-08

ВЛИЯНИЕ СОРБЕНТОВ НА КЛИНИЧЕСКОЕ ТЕЧЕНИЕ ПЕРИОСТИТОВ ЧЕЛЮСТНО-ЛИЦЕВОЙ ОБЛАСТИ

Маматкулов Х.А.[1], Эшбадалов Х. Ю.[1], Махкамова Ф.Т.[2]

[1]Андижанский государственный медицинский институт, [2]Ташкентский педиатрический медицинский институт

Среди заболеваний челюстно-лицевой области (ЧЛО) острые гнойно-воспалительные процессы составляют от 40 до 60%, а периоститы встречаются с частотой от 5 до 15% [2]. Периоститы являются острыми гнойно-некротическими воспалительными заболеваниями и среди гнойно-воспалительных заболеваний ЧЛО занимают до 15% [1,4]. Несмотря на успехи в области их лечения, периоститы на лице в большинстве случаев протекают тяжело, прогнозы часто бывают сомнительными, нередко наблюдаются осложнения, угрожающие жизни [1,3]. В связи с часто встречающимися осложненными формами периоститов ЧЛО, методы лечения требуют дальнейшего совершенствования.

Цель исследования

Изучение эффективности волокнистого полипропиленового сорбента (ВПС) в комплексном лечении больных периоститами ЧЛО.

Материал и методы

Под нашим наблюдением находились 58 больных периоститами ЧЛО, поступившие на стационарное лечение на 2-5-е сутки заболевания. Женщин было 27 женщин, мужчин 31, возраст пациентов – от 16 до 45 лет. Одонтогенный периостит практически не встречается. Однако бывают случаи, когда он развивается из-за несвоевременного лечения заболеваний зубов. Причиной развития периоститов в основном служило несвоевременное обращение к стоматологу.

При поступлении больные предъявляли жалобы на наличие воспалительного процесса на лице, где отмечались сильные боли, усиливающиеся при дотрагивании. Кроме того, большинство больных отмечали нарушения сна и общую слабость, головные боли и повышение температуры тела к вечеру до 38ºС.

Клинически периоститы протекали стремительно в силу особенностей анатомии зубов. Симптомы выражались асимметричным отеком, увеличением регионарных лимфатических узлов. Воспаленная надкостница болезненна при пальпации. Коронка зуба поражена кариесом.

Он может проявляться безболезненной или несущественно болезненной деформацией кости, увеличением ее объема. Периодически воспаляются ткани, окружающие пораженную зону.

Методика заключалась в следующем: после вскрытия гнойного очага на дне раны оставляли в виде дренажа волокнистый сорбент, слизистую оболочку вокруг раны обрабатывали антисептическими растворами.

Известно, что местное лечение периоститов ЧЛО должно способствовать ограничению и быстрому разрешению воспалительного процесса, отторжению некротической массы.

Результаты и обсуждение

Анализ результатов микробиологических тестов показал, что в 77,3% случаев из воспалительного экссудата высевались ассоциации микрофлоры, представленные как аэробными (наиболее часто стрептококками и стафилококками), так и анаэробными микроорганизмами (преимущественно превотеллами, вейлонеллами и бактероидами). В 13,6% случаев выделялись только аэробные микроорганизмы (стрептококки, стафилококки и энтерококки). В остальных 9,1% случаев обнаруживалась только анаэробная флора. Удельный вес дрожжеподобных грибов рода Candida не превышал 4,4% от общего количества исследований. При оценке уровня суммарной бактериальной обсемененности, раневого отделяемого отсутствие признаков

микробного роста или значительное снижение концентрации микроорганизмов ниже 10 КОЕ/мл в ране при повторном обследовании на 7-е сутки определялось только у 22% больных контрольной группы, у 76% – 1-й группы и у 65% – 2-й.

Полученные данные позволяют сравнивать результаты лечения больных с применением дренирующих сорбентов на основе частично поливинилового спирта и альгината кальция с результатами традиционного лечения гнойных ран без применения сорбентов. Элиминация микроорганизмов из раны в наиболее короткие сроки происходила у больных 1-й группы, у которых местно применяли ВПС.

У 30 больных основной группы при местном применении в комплексном лечении сорбентов общие и местные проявления заболевания ликвидировались значительно быстрее, чем у лиц контрольной группы.

В первые два дня после местного применения ВПС при периоститах наблюдались значительное уменьшение отеков и болей, ограничивалось распространение воспалительного процесса. Особенно важно было улучшение общего состояния и прекращение головных болей.

Улучшение после применения ВПС можно объяснить его свойством сорбировать микробы и их токсины на своей поверхности, что обусловливает резкое ограничение их поступления в организм. В то же время у больных контрольной группы улучшение местных и общих симптомов заболевания наблюдалось позже, то есть спустя двое суток и более.

У больных, у которых применяли местно повязки с ВПС, прекращение гноеотделения с очищением раны от некротических тканей наступало на 2-3-и сутки.

Длительность пребывания больных с периоститами ЧЛО в стационаре больных основной группы составляло 4±0,4 дня, контрольной – 6±0,3 дня.

При местном применении ВПС каких-либо признаков местного раздражения кожи не наблюдалось.

Таким образом, применение ВПС в комплексном лечении больных периоститами ЧЛО является патогенетически обоснованным и позволяет значительно сократить сроки и лечения, повысить его эффективность и уменьшить риск развития осложнений в виде сепсиса и др.

Литература

1. Захарова Г.Н., Булкин В.А., Лепилин А.В. Профилактика и лечение осложнений у больных с фурункулами и карбункулами лица // Вестн. хир. им. И.И. Грекова. – 1989. – Т. 143, №7. – С. 100-102.

2. Шаргородский А.Г. Воспалительные заболевания челюстно-лицевой области и шеи. – М.: Медицина, 1985. – 352 с.

3. Whitney J.D., Heiner S. Tissue and wound healing effects of short duration postoperative oxygen therapy // Biol. Res. Nurs. – 2001. – Vol. 2, №3. – P. 206-215.

4. Zemlin C. The problem: antibiotic resistence in wound infection. Solution: modern wound therapy // Krankenpfl. J. – 2000. – Vol. 38, №6. – P. 220-222.

Цель: изучение эффективности волокнистого полипропиленового сорбента в комплексном лечении больных периоститами челюстно-лицевой области. М**атериал и методы:** под наблюдением находились 58 больных периоститами челюстно-лицевой области, поступившие на стационарное лечение на 2-5-е сутки заболевания. Женщин было 27 женщин, мужчин 31, возраст пациентов – от 16 до 45 лет. **Результаты:** улучшение после применения волокнистого полипропиленового сорбента можно объяснить его свойством сорбировать микробы и их токсины на своей поверхности, что обусловливает резкое ограничение их поступления в организм. У больных контрольной группы улучшение местных и общих симптомов заболевания наблюдалось позже, то есть спустя двое суток и более.

Выводы: применение волокнистого полипропиленового сорбента в комплексном лечении больных периоститами челюстно-лицевой области является патогенетически обоснованным и позволяет значительно сократить сроки и лечения, повысить его эффективность и уменьшить риск развития осложнений в виде сепсиса и др.

Ключевые слова: периоститы, челюстно-лицевая область, гнойник, вскрытие, сорбенты, лечение.

Maqsad: tolali polipropilen sorbentning maxillofasiyal mintaqa periostiti bilan og’rigan bemorlarni kompleks davolashda samaradorligini o’rganish.

Material va usullar: kuzatuv ostida jag’-yuz mintaqasi periostiti bilan kasallangan 58 nafar bemor kasallikning 2-5 kunida statsionar davolanishga yotqizilgan. Bemorlarning yoshi 16 yoshdan 45 yoshgacha bo’lgan 27 ayol, 31 erkak.

Natijalar: tolali polipropilen sorbentdan foydalanishdan keyingi yaxshilanish uning mikroblar va ularning toksinlarini uning yuzasiga singdirish qobiliyati bilan izohlanishi mumkin, bu ularning

tanaga kirishini keskin cheklashga olib keladi. Nazorat guruhidagi bemorlarda kasallikning mahalliy va umumiy belgilarining yaxshilanishi keyinroq, ya'ni ikki kundan keyin yoki undan ko'proq vaqt o'tgach kuzatildi.

Xulosa: maxillofacial mintaqaning periostiti bilan og'rigan bemorlarni kompleks davolashda tolali polipropilen sorbentdan foydalanish patogenetik jihatdan asoslanadi va vaqt va davolanishni sezilarli darajada qisqartirishi, samaradorligini oshirishi va sepsis va boshqalar kabi asoratlar xavfini kamaytirishi mumkin.

Kalit so'zlar: periostit, jag'-fasial mintaqa, xo'ppoz, ochish, sorbentlar, davolash.

Objective: To study the effectiveness of a fibrous polypropylene sorbent in the complex treatment of patients with periostitis of the maxillofacial region.

Material and methods: Under observation were 58 patients with periostitis of the maxillofacial region, admitted to inpatient treatment on the 2nd-5th day of the disease. There were 27 women, 31 men, the age of the patients was from 16 to 45 years.

Results: The improvement after the use of a fibrous polypropylene sorbent can be explained by its ability to absorb microbes and their toxins on its surface, which leads to a sharp restriction of their entry into the body. In patients of the control group, improvement in local and general symptoms of the disease was observed later, that is, after two days or more.

Conclusions: The use of a fibrous polypropylene sorbent in the complex treatment of patients with periostitis of the maxillofacial region is pathogenetically justified and can significantly reduce the time and treatment, increase its effectiveness and reduce the risk of complications such as sepsis, etc.

Key words: periostitis, maxillofacial region, abscess, opening, sorbents, treatment.

СОВРЕМЕННЫЕ АСПЕКТЫ ОРТОГНАТИЧЕСКОЙ ХИРУРГИИ

Хасанов А.И., Рахманов Ш.А.
Ташкентский государственный стоматологический институт

Ортогнатическая хирургия (от лат. ortho – выпрямить, gnatos – челюсть) – это оперативное вмешательство, целью которого является нормализация прикуса и устранение диспропорций лица. Этот раздел челюстно-лицевой хирургии, занимающийся исправлением скелетных форм патологии прикуса хирургическими методами.

Термин «ортогнатическая хирургия» был впервые введен Hullihen в 1849 г. Введение сагиттальной расщепленной остеотомии ветви нижней челюсти Траунером и Обвегезером в 1957 г. ознаменовало начало современной эры ортогнатической хирургии. Этот внутриротовой подход мог перемещать нижнюю челюсть в трех измерениях в соответствии с разработанным хирургическим планом, удерживая мыщелок в гленоидной ямке. Впервые о верхнечелюстной остеотомии Lefort I для перемещения верхней челюсти во всех трех измерениях сообщил Obwegeser в 1969 г., описав большую серию случаев верхнечелюстной остеотомии, которая стала одним из самых популярных методов коррекции скелетных деформаций II или III класса. Задача ортогнатической хирургии – коррекция функциональных и эстетических нарушений, возникших в результате врожденной или приобретенной костной деформации челюстно-лицевой области. С помощью ортогнатической хирургии можно перемещать структуры лица в трех плоскостях пространства, благодаря чему удается значительно изменить внешний вид лица. В задачи ортогнатической хирургии входит улучшение психологического состояния пациентов, нарушенного при деформациях лица. Ортогнатическую хирургию используют для функциональной коррекции различных видов аномалии окклюзии и связанных с ними симптомов.

«Челюстная остеотомия» либо на верхнюю челюсть, либо на нижнюю челюсть (и обычно на обе) позволяет (как правило) челюстно-лицевому хирургу хирургически выровнять зубную дугу или

сегмент зубной дуги с связанной с ней челюстной костью относительно других сегментов зубных дуг. Работая с ортодонтами, координация зубных дуг в первую очередь была направлена на создание рабочей окклюзии. Таким образом, ортогнатическая хирургия рассматривается как вторичная процедура, поддерживающая более фундаментальную ортодонтическую цель.

Показания:

Классификация деформаций лицевого скелета В.М. Безрукова (1981), В.И. Гунько (1986).

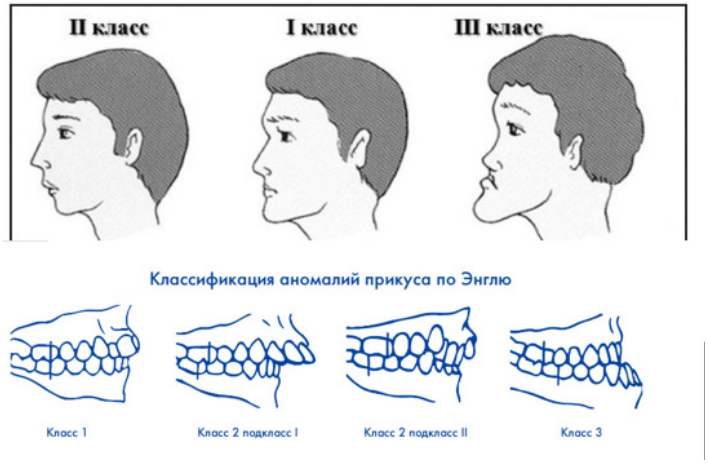

1. Деформация челюстей.

1. Макрогнатия (верхняя, нижняя, симметричная, несимметричная, различный отделов или всей челюсти).

2. Микрогнатия (верхняя, нижняя, симметричная, несимметричная, различный отделов или всей челюсти).

3.Прогнатия(верхняя,нижняя,функциональная, морфологическая).

4. Ретрогнатия (верхняя, нижняя, функциональная, морфологическая).

II. Сочетанные деформации челюстей (симметричные и несимметричные).

1. Верхняя микро- и ретрогнатия, нижняя макро- и прогнатия.

2. Верхняя макро- и прогнатия, нижняя микро- и ретрогнатия.

3. Верхняя и нижняя микрогнатия.

4. Верхняя и нижняя макрогнатия.

Противопоказания:

Все воспаления и болезни челюстно-лицевой области, болезни крови, сердца, нервной системы и высшей нервной деятельности, онкологические заболевания, беременность, возраст (до 18 лет).

Цель исследования

Виртуальное планирование и подготовка пациента к ортогнатической хирургии.

Материал исследования

В клинику Ташкентского государственного стоматологического института обращаются пациенты с жалобами на неправильный прикус, внешний вид, патологию в суставе. Лечение по устранению проблем в челюстно-лицевой области начинаем совместно с ортодонтами, ортопедами и гнатологами. В нынешнее время мы ведем и подготавливаем к хирургическому лечению пациентов с дистальной и мезиальной окклюзией.

В качестве иллюстрации приводим данные нашего пациента.

На фото пациента в анфас можно увидеть, что нижняя челюсть недоразвита и имеет неправильное направление роста. У пациента имеется перекрёстный прикус. Основание подбородка сдвинут вправо (рис. 1).

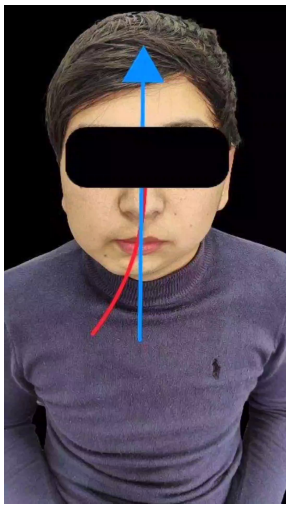

Рис. 1. Фотопротокол и вид пациента в анфас.

На фото, выполненном в профиль, можно увидеть, что нижняя челюсть недоразвита, контур подбородка неразвит, из-за неправильного

развития нижней зоны лицо можно назвать асимметричным (рис. 2).

Нижняя челюсть у пациента А. за счёт неправильного развития имеет деформацию – дистальный прикус (рис. 3а, б).

Рис. 2. Фотопротокол и вид пациента в профиль.

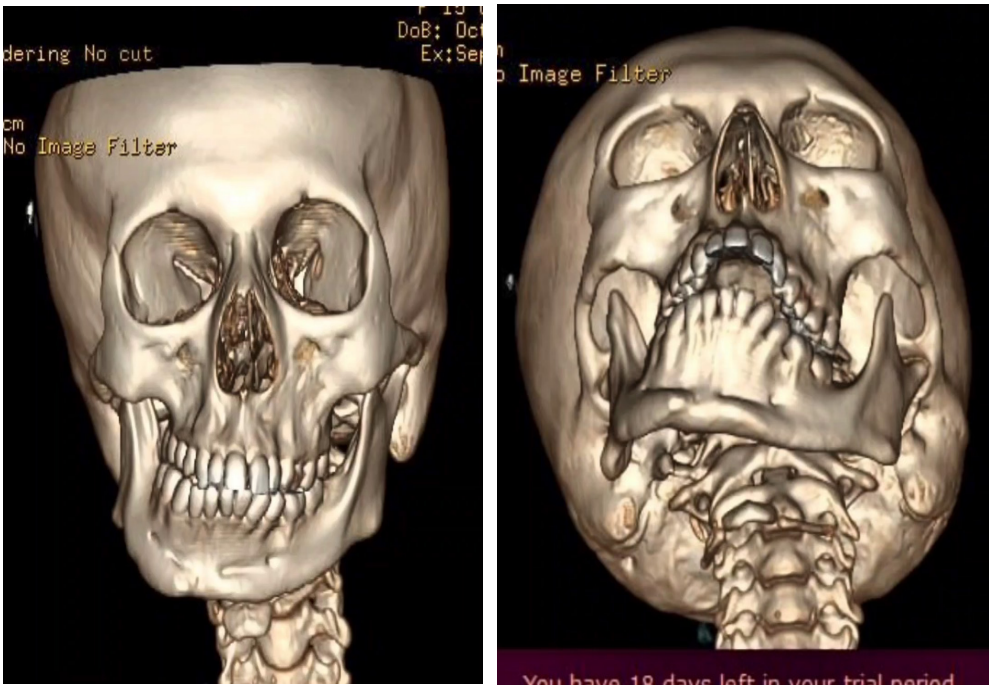

а б

Рис. 3. КТ больного. Определяется деформация верхней (а) и нижней (б) челюсти.

С боковой проекции можно заметить, что нижняя челюсть расположена несколько кзади по отношению к верхней челюсти. Ветвь челюсти короткая, тело направлено вниз, медиальный бугор 16 зуба контактирует с 35 зубом. Вертикальная высота тела нижней челюсти незначительна. Нижние фронтальные зубы не контактируют с верхними зубами и в прикусе расположены достаточно дистально (рис. 4).

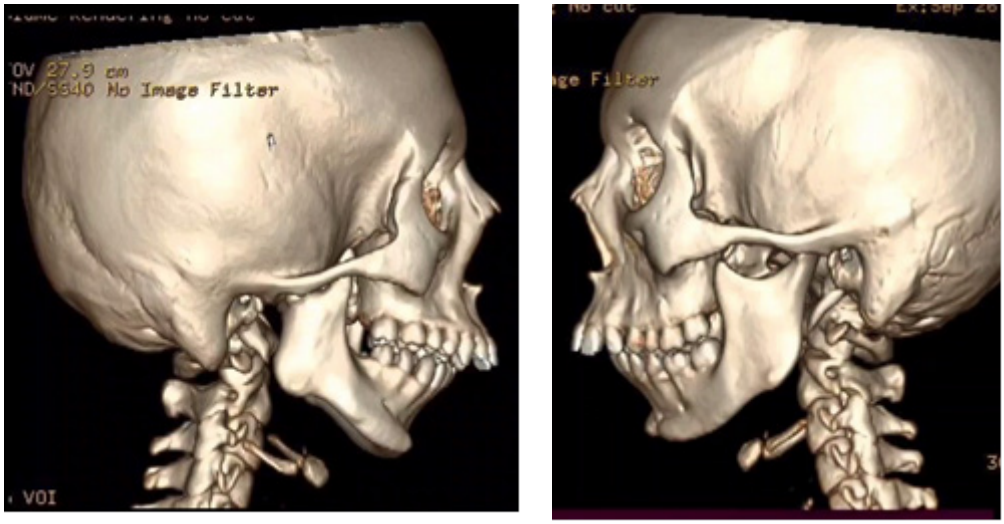

Рис. 4. КТ пациента А. Вид в боковой проекции.

В прямой проекции можем увидеть чрезмерное развитие левой ветви нижней челюсти, что вызвало асимметрию правой и левой стороны – перекрёстный прикус. Контур подбордка и подбородочное отверстие распожены асимметрично. Неправильное положение и соотношение головок нижней челюсти вызвало патологию в суставе из-за неправльного развития и роста челюстей. Средняя линия показывает явную деформацию и сдвиг нижнего границы лица по отношению к черепу. С учетом цефалометрических показателей точек был поставлен диагноз: дистально-перекрёсный прикус.

По КТ дыхательных путей было выявлено очень узкое расстояние в глоссафарингеальном отделе – 2-2,5 мм (рис. 5). У пациента были жалобы на затруднение дыхания, ночной храп вплоть до остановки дыхания во сне. С учетом данных анамнеза был поставлен диагноз: хроническое обструктивное апноэ сна.

Рис. 5. КТ дыхательных путей больного А.

На онлайн платформе Webceph было выполнено предварительное виртуальное перемещение и планирование лечения пациента (рис. 6а, б).

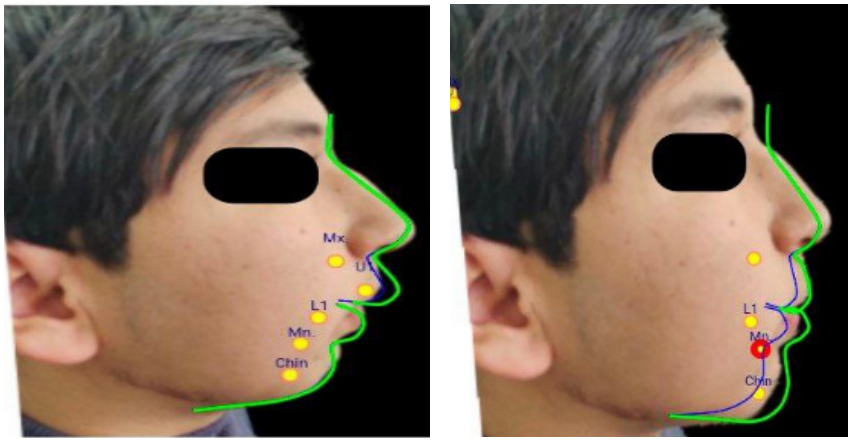

Рис. 6. Программа WebCeph. Предварительное планирование (а) и перемещение (б) челюстей (зелёная линия).

С помощью виртуальных программ проведено планирование будущего прикуса и создание с его помощью прикусного шаблона. Анализ литературы показывает, что применение компьютерной навигации повышает эффективность лечения и исключает индивидуальный фактор риска при оценке точности позиционирования остеотомированных фрагментов интраоперационно (рис. 7-17).

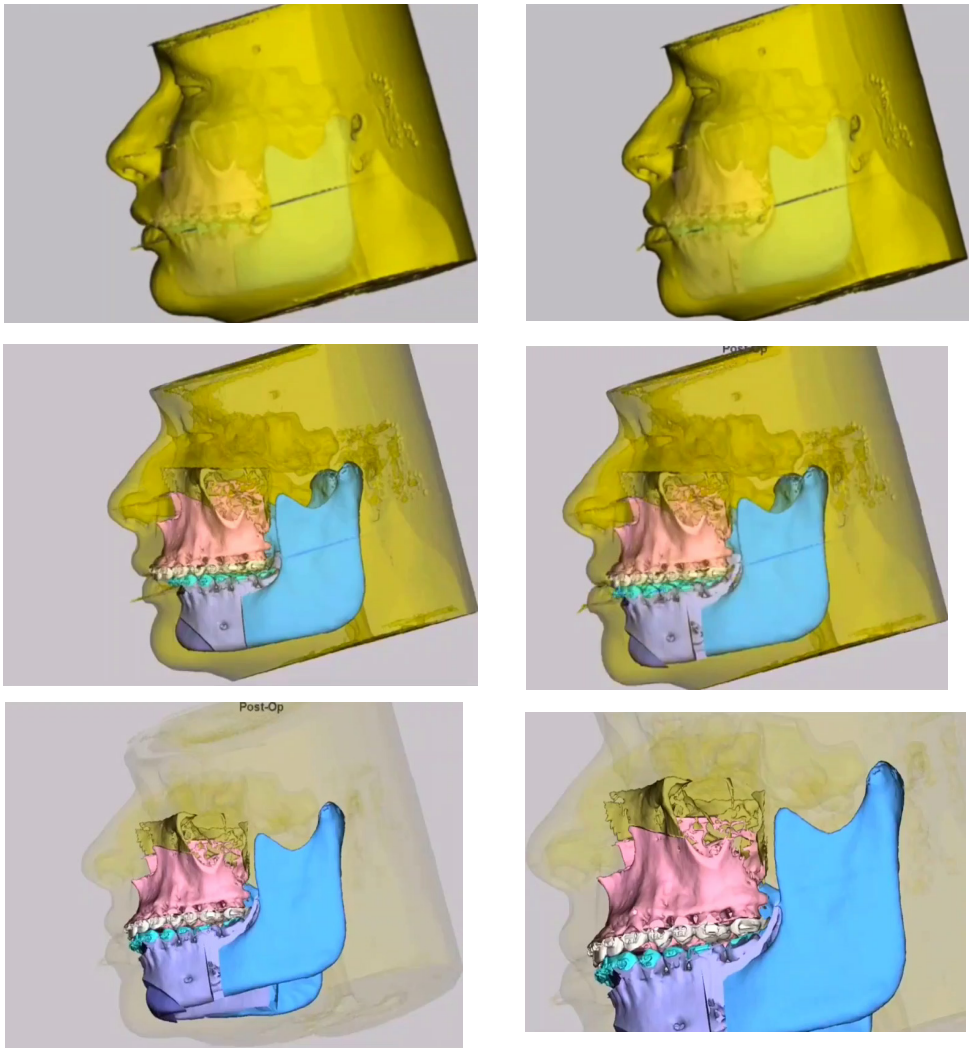

Рис. 7-12. Виртуальное планировние и перемещение челюстей с учётом мягких тканей.

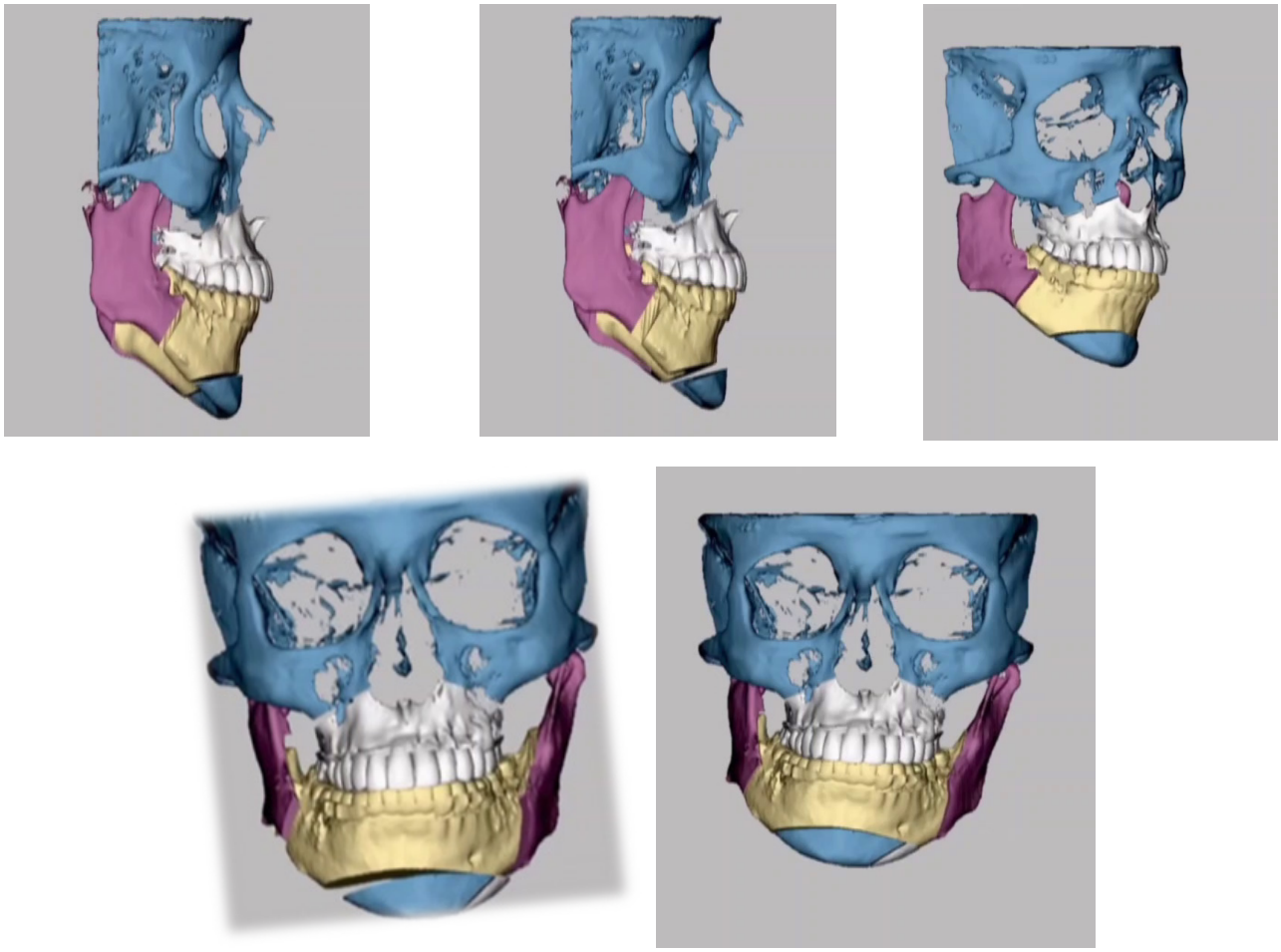

Рис. 13-17. Виртуальное 3Д планировние и перемещение челюстей.

Программное обеспечение рассчитывают индивидуальные антропометрические данные человека с учетом мягких тканей (нижней высоты лица к нижней глубине лица, отношение верхней губы к нижней трети лица, глубину подбородочной борозды), что является необходимым при планировании ортогнатической операции. Антропометрические параметры зависят также от межчелюстных и межзубных взаимодействий, основания черепа и средней линии лица во фронтальной, горизонтальной и сагиттальной плоскостях. В результате расчет исходных ТРГ имеют свою значимость для предварительного предоперационного планирования ортогнатической операции в навигационной системе. Они позволяют хирургу предвидеть, планировать и моделировать виртуальную хирургическую процедуру, прежде чем проводить реальную операцию в операционной, и даже заранее делиться виртуальными результатами с пациентом, чтобы повысить его уверенность и удовлетворение от лечения.

Таким образом, можно устранить любые потенциальные ошибки или непредвиденные осложнения в операционной, а также сократить время операции и послеоперационную травму для пациента.

Это является визуально-цифровым методом цефалометрического анализа, так как позволяет врачу зрительно оценить зубочелюстную аномалию, а численные значения позволяют рассчитать, насколько необходимо перемещать челюсти во время операции в сагиттальном и вертикальном направлениях.

Заключение

Впервые научно обосновано и внедрено в клиническую практику планирование ортогнатических операций на основании изменения мягких тканей лица относительно истинной вертикали.

Разработан и внедрен в клиническую практику новый способ двучелюстных ортогнатических операций. Способ во время операции позволяет точно и непосредственно сопоставить челюсти в ортогнатическое положение без использования прикусного шаблона. Способ сокращает продолжительность оперативного вмешательства за счет уменьшения этапов операции, так как

исключает повторное лигатурное связывание. Способ позволяет уменьшить время подготовки к операции, поскольку исключает лабораторный этап планирования и изготовления хирургического шаблона.

Сконструировано устройство для позиционирования челюстей, позволяющее точно перемещать двухчелюстной комплекс в горизонтальной и сагиттальной плоскостях в запланированное положение.

Цефалометрический анализ показателей абсолютных размеров челюстей и углов, характеризующих их взаимоотношения, показывает увеличение или уменьшение абсолютных размеров челюстей и углов в зависимости от вида патологии. Достоверными показателями у пациентов с мезиальной окклюзией оказались длина нижней челюсти и углы (SNA, SNB, ANB), а у пациентов с дистальной окклюзией длина нижней челюсти и угол SNB.

Разработана методика планирования ортогнатических операций, учитывающая изменения мягких тканей лица, которая повысила эффективность лечения пациентов с зубочелюстными аномалиями. Использование в клинической практике планирования ортогнатических операций на основании цефапометрического анализа Arnett/McLaughlin позволило прогнозировать изменения лица пациента в результате перемещения остеотомированных фрагментов верхней и нижней челюстей.

Планирование комплексного лечения пациентов с зубочелюстными аномалиями на основании антропометрического и цефалометрического анализов, а также клиническая оценка изменений мягких тканей контуров верхней губы и основания носа на предполагаемое хирургическое перемещение остеотомированного фрагмента верхней челюсти позволили повысить точность прогнозирования изменений мягких тканей лица.

Чрезмерное развитие или недоразвитие костей лицевого скелета приводят к нарушениям окклюзии, что вызывает функциональные и эстетические нарушения. Гармоничная форма лица во многом зависит от правильного прикуса, его улыбки – визитной карточки каждого человека, обеспечивающей его успех в современном обществе.

Восстановление функций жевания, дыхания, речи, а также нормализация пропорций лица и формирование красивой улыбки у пациентов со скелетными аномалиями остается очень сложной проблемой. Это обусловлено длительностью (до 1,5-2-х лет) лечения, необходимостью привлечения команды специалистов (ортодонта, стоматолога-ортопеда, стоматолога – хирурга, стоматолога-терапевта), наличия высокой квалификации оперирующего хирурга (Иванов С.Ю., 2014).

Литература

1. Безруков В.М., Рабухина Н.А. Деформация лицевого черепа. – М.: МИА, 2005. – С. 272-293.
2. Дибиров Т.М., Дробышев А.Ю., Глушко А.В. и др. Использование методов трёхмерной визуализации при планировании ортогнатических операций // Паринские чтения: Сб. тр. Респ. науч.-практ. конф. с междунар. участием. – М., 2010. – С. 147-149.
3. Дибиров Т.М., Дробышев А.Ю., Дробышева Н.С. и др. Планирование лечения взрослых пациентов с асимметричными деформациями челюстей // Новые технологии в стоматологии: Материалы 16-й междунар. конф. челюстно-лицевых хирургов. – М., 2011. – С. 61-62.
4. Дибиров Т.М., Дробышев А.Ю., Дробышева Н.С. и др. Принципы диагностики, планирование и моделирования пациентов с асимметричными деформациями челюстно-лицевой области // 3D технологии – новое развитие стоматологии: Сб. тр. – М., 2010. – С. 43-44.
5. Дибиров Т.М., Дробышев А.Ю., Свиридов Е.Г. Компьютерное планирование хирургического лечения пациентов с асимметричными деформациями челюстей // Материалы 33-й итоговой конф. мол. ученых Всерос. стоматол. форума // Науч.-практ. журн. Dental-Forum. – 2011. – №3. – С. 44-45.
6. Дибиров Т.М., Дробышева Н.С., Орешкина Е.М. Бектимирова Н.З. Лицевые признаки асимметрии лица при гнатических формах аномалий окклюзии // Материалы 34-й итоговой конференции молодых ученых Всероссийского стоматологического форума // Науч.-практ. журн. Dental-Forum. – 2012. – №3. – С. 76-77.
7. Дибиров Т.М., Дробышева Н.С., Свиридов Е.Г., Куракин К.А. Современные принципы диагностики и планирования лечения пациентов с деформациями челюстей, с применением 2D и 3D моделей // Стоматологическая имплантация. Остеоинтеграция: Материалы 4-го Украинского междунар. конгресса. – Киев, 2010. – С. 263-265.
8. Мохирев М.А. Сравнительный анализ методов диагностики и планирования ортогнатических операций при лечении пациентов со скелетной аномалией окклюзии II и III класса // Современные технологии в экспериментальной и клинической стоматологии: Материалы 2-й науч.-практ. конф. молодых ученых. – М., 2011. – С. 108-110.

9. Мохирев М.А., Волчек Д.А., Тардов М.В. и др. Планирование ортогнатической операции в комплексном лечении пациентов с синдромом обструктивного апноэ сна. Ч. 1 // Клин. стоматол. – 2019. – №1 (89). – С. 40-45.

10. Набиев Ф.Х., Добродеев А.С., Либин П.В., Котов И.И. Особенности диагностики и методов лечения пациентов с зубочелюстными аномалиями II класса по классификации Энгля, сопровождающимися синдромом обструктивного апноэ сна // Стоматология. – 2014. – №6. – С. 74-77.

11. Сенюк А.Н., Волчек Д.А., Богатырьков Д.В., Мохирев М.А. Ортодонтическая подготовка перед проведением ортогнатических операций у пациентов со скелетной аномалией окклюзии II класса Энгля // Стоматология. – 2010. – №3. – С. 65-68.

12. Сенюк А.Н., Мохирев М.А., Аскеров Р.Н. Планирование эстетических изменений мягких тканей средненижней зоны лица при хирургическом лечении пациентов со скелетной аномалией окклюзии II и III класса // Материалы 2-го съезда Российского общества пластических, реконструктивных и эстетических хирургов. – М., 2010. – С. 61-62.

13. Сенюк. А.Н., Богатырьков Д.В., Мохирев М.А., Аскеров Р.Н.. Ортодонтическая подготовка перед проведением ортогнатических операций у пациентов со скелетной аномалией окклюзии III класса // Клин. стоматол. – 2011. – №3. – С. 90-92.

14. Epstein L.J., Kristo D., Friedman N. et al. Clinical guideline for the evaluation, management and long-term care of obstructive sleep apnea in adults // J. Clin. Sleep. Med. – 2009. – Vol. 5, №3. – P. 263-276.

Цель: виртуальное планирование и подготовка пациента к ортогнатической хирургии.

Материал и методы: в клинику Ташкентского государственного стоматологического института обращаются пациенты с жалобами на неправильный прикус, внешний вид, патологию в суставе. Лечение по устранению проблем в челюстно-лицевой области начинаем совместно с ортодонтами, ортопедами и гнатологами. В нынешнее время мы ведем и подготавливаем к хирургическому лечению пациентов с дистальной и мезиальной окклюзией.

Результаты: планирование комплексного лечения пациентов с зубочелюстными аномалиями на основании антропометрического и цефалометрического анализов, а также клиническая оценка изменений мягких тканей контуров верхней губы и основания носа на предполагаемое хирургическое перемещение остеотомированного фрагмента верхней челюсти позволили повысить точность прогнозирования изменений мягких тканей лица.

Выводы: правильное ведение больных обеспечивает хороший результат работы хирурга, ортодонта и гнатолога.

Ключевые слова: ортогнатическая хирургия, ортодонтия, гнатология, дистальный прикус.

Maqsad: virtual rejalashtirish va bemorni ortognatik jarrohlik uchun tayyorlash.

Material va usullar: Toshkent davlat stomatologiya instituti klinikasiga bemorlar bo‘g‘imdagi nuqsonlar, tashqi ko‘rinish, patologiya shikoyatlari bilan keladi. Ortodontistlar, ortopedlar va gnatologlar bilan birgalikda jag’-fasial sohadagi muammolarni bartaraf etish uchun davolashni boshlaymiz. Ayni paytda biz distal va mezial okklyuzion bilan og’rigan bemorlarni jarrohlik davolashni boshqaramiz va tayyorlaymiz.

Natijalar: antropometrik va sefalometrik tahlillar asosida dentoalveolyar anomaliyalari bo’lgan bemorlarni kompleks davolashni rejalashtirish, shuningdek, tavsiya etilgan jarrohlik siljishiga javoban yuqori lab konturlari va burun poydevori yumshoq to’qimalaridagi o’zgarishlarni klinik baholash. yuqori jag’ning osteotomizatsiyalangan bo’lagi yuzning yumshoq to’qimalaridagi o’zgarishlarni bashorat qilishning aniqligini oshirishga imkon berdi.

Xulosa: bemorlarni to’g’ri boshqarish jarroh, ortodont va gnatolog ishining yaxshi natijasini ta’minlaydi.

Kalit so’zlar: ortognatik jarrohlik, ortodontiya, gnatologiya, distal okklyuzion.

Objective: Virtual planning and preparation of the patient for orthognathic surgery.

Material and methods: Patients come to the clinic of the Tashkent State Dental Institute with complaints of malocclusion, appearance, pathology in the joint. We start treatment to eliminate problems in the maxillofacial area together with orthodontists, orthopedists and gnathologists. At the present time, we manage and prepare for surgical treatment of patients with distal and mesial occlusion.

Results: The planning of complex treatment of patients with dentoalveolar anomalies based on anthropometric and cephalometric analyzes, as well as a clinical assessment of changes in the soft tissues of the contours of the upper lip and base of the nose in response to the proposed surgical displacement of the osteotomized fragment of the upper jaw, made it possible to increase the accuracy of predicting changes in the soft tissues of the face. **Conclusions:** The correct management of patients ensures a good result of the work of the surgeon, orthodontist and gnathologist.

Key words: orthognathic surgery, orthodontics, gnathology, distal occlusion.

Ортодонтия

УДК: 616.716.1-007.21-089.227.23-001-8

ИСПОЛЬЗОВАНИЕ ОРТОДОНТИЧЕСКИХ АППАРАТОВ ДЛЯ РАСШИРЕНИЯ ВЕРХНЕЙ ЧЕЛЮСТИ У ДЕТЕЙ СМЕННОГО ПРИКУСА

Нигматов Р.Н., Кадыров Ж.М., Нигматова И.М., Атамуратова Н.Б.
Ташкентский государственный стоматологический институт

Ортодонтическое лечение пациентов с аномалиями зубочелюстной системы (ЗЧС) может быть выполнено с использованием различных методик, различающихся не только техническими особенностями, но и самим подходом к решению проблемы. Анализ результатов лечения проводится в различных аспектах: оценка анатомо-функционального состояния зубочелюстной системы, окклюзии зубных рядов, достижение косметического эффекта. На современном этапе развития ортодонтии для устранения зубочелюстных аномалий используется большой арсенал несъемной ортодонтической техники (2,4,5,7,9,10-12.).

В зарубежной и отечественной литературе рассматриваются различные методики ортодонтического лечения. Однако сравнительная оценка результатов лечения с применением различной несъемной техники не проводилась, не разработаны алгоритмы проведения оптимального лечения пациентов с зубочелюстными аномалиями с использованием методик несъемной техники (1,3,8,9).

Цель исследования

Оценка эффективности различных ортодонтических аппаратов для расширения верхней челюсти у детей сменного прикуса.

Материал и методы

Работа выполнена на кафедре ортодонтии и зубного протезирования (зав. каф. – д.м.н., профессор Нигматов Р.Н.) Ташкентского государственного стоматологического института в соответствии с планом научных исследований. Ортодонтическое лечение проведено у 116 детей (67 девочек и 49 мальчиков) в возрасте от 6 до 14 лет с сужением верхней челюсти.

Результаты обследования были объединены в зависимости от возраста пациентов, характеризирующего период формирования прикуса. Основная группа условно была разделена на 2 подгруппы: 1-я подгруппа – ранний сменный прикус (6-9 лет) – 34 (29,3%) ребенка, из них 15 мальчиков и 19 девочек; 2-я подгруппа – поздний сменный прикус (10-14 лет) – 82 (70,7%) ребенка, в том числе 34 мальчика и 48 девочек.

Группу сравнения (контрольную) составили 69 детей в сменном прикусе от 6 до 14 лет с физиологической окклюзией и отсутствием аномалий и деформации ЗЧС, в том числе 28 (40,6%) мальчиков и 41 (59,4%) девочка, отобранных во время профосмотра школьников г. Ташкента (табл.).

Таблица

Распределение детей в зависимости от возраста и пола, абс. (%)

Подгруппа	Контрольная группа (пациенты с нейтральным прикусом)	Итого	Основная группа (пациенты с сужением верхней челюсти)	Итого	Всего
1-я (ранний сменный прикус)	12 (17,4) 14 (20,3)	26 (37,7)	15 (12,9) 19 (16,4)	34 (29,3)	60 (43,4)
2-я (поздний сменный прикус)	16 (23,2) 27 (39,1)	43 (62,3)	34 (29,3) 48 (41,4)	82 (70,7)	125 (56,6)
Всего	28 (40,6) 41 (59,4)	69 (100)	49 (42,2) 67 (57,8)	116 (100)	185 (100)

Примечание. В числителе число мальчиков, в знаменателе – девочек.

Родители обследованных детей подписывали информационное согласие на проведение комплекса диагностических исследований в динамике, а также для сбора информации при распределении их на основную и контрольную группы (табл. 2).

Таблица 2

Дизайн исследования

Контрольная группа – 69 детей в возрасте от 6 до 14 лет (период прикуса смены зубов) с физиологической окклюзией без патологических изменений ЗЧС		Основная группа – 116 детей в возрасте от 6 до 14 лет (период прикуса смены зубов) с сужением верхней челюсти	
Подгруппа А – 26 детей в возрасте от 6 до 9 лет	Подгруппа Б – 43 ребенка в возрасте от 10 до 14 лет	Подгруппа А – 34 ребенка в возрасте от 6 до 9 лет	Подгруппа Б – 82 ребенка в возрасте от 10 до 14 лет

Все дети в зависимости от использованных ортодонтических расширяющих несъемных аппаратов были разделены на 3 подгруппы. У 23 (19,83%) детей 1-й подгруппы лечение осуществлялось с помощью зубного экспандера для верхней челюсти (ЗЭВЧ), поддерживаемого 4-мя полосами, размещенными на первых премолярах верхней челюсти и первых постоянных молярах. 38 (32,76%) пациентов 2-й подгруппы получали лечение при помощи костного экспандера для костного расширения верхней челюсти (КРВЧ), который фиксировался непосредственно на небной кости с помощью 4-х минивинтов. 3-ю, основную подгруппу составили 55 (47,41%) пациентов, у которых применен сочетанный метод лечения с предварительным быстрым расширением верхней челюсти аппаратом собственной конструкции (рис. 1). (Полезная модель «Ортодонтический аппарат». Патент № FAP 02220 – Ташкент. – 2023) (рис. 2).

Для решения поставленных задач нами создан ортодонтический расширяющий аппарат, включающий несъемный механизм для коррекции прикуса, содержащий небный пластмассовый базис, армирующие стержни и трубки, проволочный каркас с опорными лапками и кольцами, которые надеваются на малые или большие коренные зубы, отличающийся тем, что базис изготовлен из вилакрила орто, в пластинах которого выполнено два армирующих стержня и четыре трубки и две магнитные шайбы с минусовым полюсом.

У всех пациентов были прорезаны вторые премоляры, так как без них фиксация зубных расширителей была затруднительной.

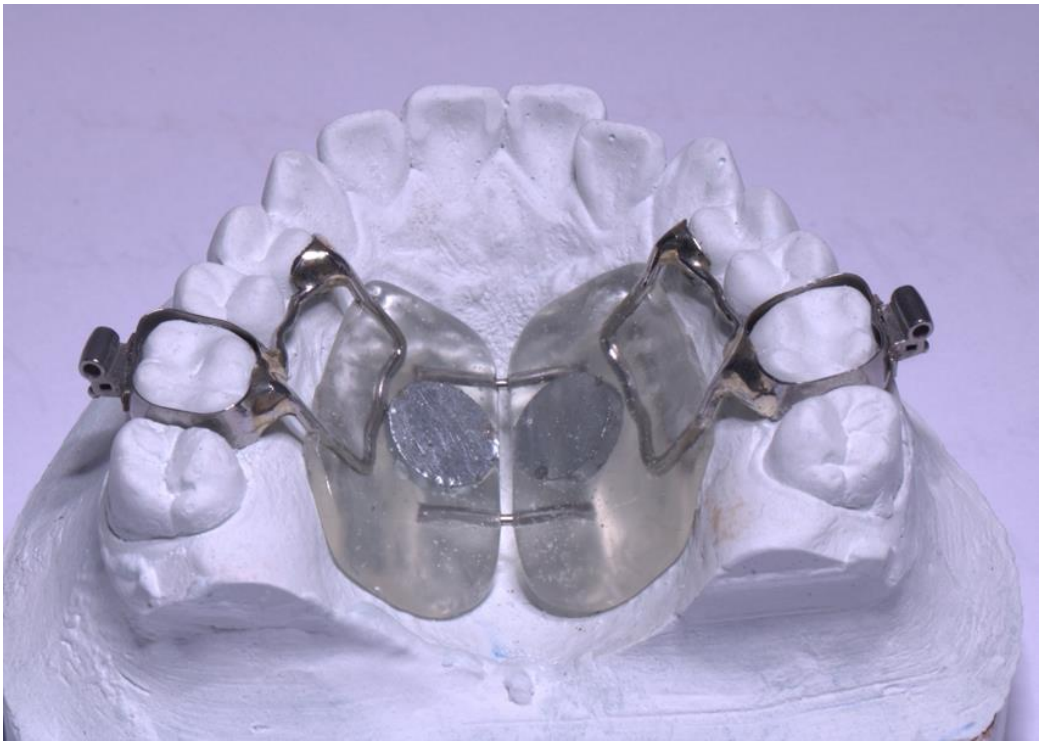

Рис. 1. Ортодонтический расширяющий аппарат (разработанный авторами).

FOYDALI MODEL
PATENTI

O'ZBEKISTON RESPUBLIKASI ADLIYA VAZIRLIGI

№ FAP 02220

Ushbu patent O'zbekiston Respublikasining "Ixtirolar, foydali modellar va sanoat namunalari to'g'risida"gi Qonuniga asosan quyidagi foydali modelga berildi:

Ortodontik apparat

Talabnoma kelib tushgan sana: 23.06.2022 Talabnoma raqami: FAP 2022 0239

Ustuvorlik sanasi: 23.06.2022

Patent egasi(lari): Qodirov Jasur Mavjudovich, UZ

Foydali model muallif(lar)i: Nigmatov Raxmatullo Nigmatovich, Qodirov Jasur Mavjudovich, Murtazayev Saidazim Saidazamovich, Nigmatova Iroda Maratovna, Akbarov Kamolxon Saidolimovich, Nodirxonova Malikaxon Orifxon qizi, UZ

Foydali modelga berilgan patent O'zbekiston Respublikasi hududida 23.06.2022 yildan boshlab patentni kuchda saqlab turish uchun patent bojl o'z vaqtida to'langandagina 5 yil mobaynida amal qiladi.
O'zbekiston Respublikasi Foydali modellar davlat reyestrida 14.02.2023 yilda ro'yxatdan o'tkazildi.

Всем детям проводили клинические, гигиенические, антропометрические, биометрические, фотометрические, рентгенологические, функциональные и статистические исследования.

Диагностика сужения зубных рядов и челюсти выполнялась на основании данных анамнеза, результатов клинического осмотра, антропометрического исследования лица и полости рта, ТРГ и ортопантомографии челюстей, биометрического исследовании диагностических выборочных моделей челюстей.

При клиническом обследовании у большинства детей с сужением верхней челюсти наблюдалось типичное развитие лица. Основная жалоба, которую предъявляют пациенты (или их родители), – эстетические нарушения (100%), связанные с положением резцов, нарушение смыкания губ (32%), нарушение чистоты произношения звуков в речи (24%). Из анамнеза было установлено, что у 64% пациентов в анамнезе имелись ЛОР-заболевания.

Нами изучено 116 панорамных рентгенограмм (ОПТГ), полученных у детей всех групп. При визуальной оценке обращали внимание на положение корней резцов верхней челюсти, состояние гайморовых пазух и носовой перегородки. После визуального анализа на снимке наносили основные линии, необходимые для сравнительных измерений. В основу выбора линий был положен критерий информативности координатных точек. В качестве основной горизонтальной линии использовали линию, соединяющую нижнего края скатов суставных бугорков (Т-Т). От линии Т-Т опускали перпендикуляры: срединную вертикальную линию и две вертикальные линии, касательные с медиальными точками зачатков клыков верхней челюсти (рис. 3).

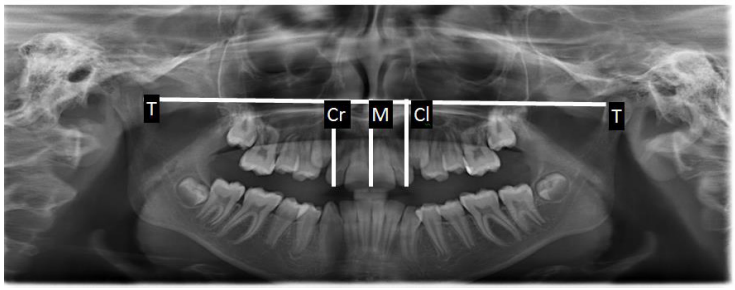

Рис. 3. Координатные точки и линии для анализа развития основания носа.

Точка пересечения срединной перпендикулярной линии с линией Т-Т обозначалась как точка М, перпендикуляров, касательных к зачаткам клыков, – как точки Cl и Cr. На линии Т-Т измеряли расстояния Cl-Cr, Cl-M, M-Cr. Поскольку при нормальном развитии верхней челюсти коронки зачатков клыков располагаются по латеральным границам полости носа, по этим расстояниям мы судили о развитии основания носа и носовой полости в целом.

Стандартная диагностика аномалии зубочелюстной системы, ее записи и снимки конусно-лучевой компьютерной томографии (КЛКТ) выполнялись до и сразу после расширения верхней челюсти для оценки зубочелюстной системы.

Для группы КРВЧ экспандер Hyrax (анатомический расширитель типа C; Forestadent, Германия) состоял из 4-х колец из нержавеющей стали, изготовленных на заказ (внутренний диаметр 3,5 мм; внешний диаметр 5 мм; толщина 1,9 мм), что соответствует головке минивинта, которые были прикреплены к головкам 4-мя минивинтами длиной 11 мм и диаметром 1,5 мм, вводимыми в небо. Расширитель устанавливался в рот пациента пассивно. Пациенту было дано указание активировать его дважды в день в течение 15 дней (общая активация на расстояние до 10 мм). С целью безопасности прибор был прикреплен к язычной поверхности первых постоянных моляров верхней челюсти.

Постэкспансионные КЛКТ-изображения были получены после активации, все протоколы заполнены. Расширители были консолидированы в тот же день. Как до, так и после КЛКТ-изображения были сделаны на аппарате Green 3D (Россия) с воздействие 15 мА и 85 кВ. Переориентация взглядов пациента была выполнена во все 3 оси (аксиальная, корональная и сагиттальная).

Результаты исследования

Для скелетных и околочелюстных измерений,группа КРВЧ имела статистически значимые увеличение ширины лица и верхней челюсти. В группе ЗЭВЧ выявлено статистически значимое увеличение только для ширины носа. В группе ЗЭВЧ наблюдалось значительно большее увеличение (3,5±1,9 мм) в области ширины носа (рис. 4). При дентолинейных измерениях межкоронковой и межапикальной ширины первых премоляров и первых постоянных моляров верхней челюсти у пациентов обеих групп определялось значительное увеличение их размеров. Сравнение показало, что в группе ЗЭВЧ был более значительный рост межкоронковой ширины первых премоляров и первых постоянных моляров верхней челюсти (соответственно 6,7±2,9 и 9,7±6,9 мм), чем в группе КРВЧ (соответственно 2,9±0,7 и 3,9±2,1 мм).

Рис. 4. Расширение верхъней челюсти с ЗЭВЧ.

Измерения показали, что в группе КРВЧ статистически значимое уменьшение наблюдалось у наружного буккопалатального угла наклона первых премоляров верхней челюсти и первых постоянных молярах. В группе ЗЭВЧ статистически значимое снижение обнаружено только для наружного буккопалатинального наклона: угол правого и левого первых премоляров. Для сравнения, в группе КРВЧ угол премоляров справа и слева имел значительно более высокое снижение внешнего наклона (соответственно 4,4±2,8 и 5,4±2,2), чем в группе КРВЧ (1±3,5 и 0,8±4,7).

Быстрое расширение верхней челюсти – метод выбора у подростков и молодых людей, чтобы отделить средненебный шов и вызвать значительные изменения верхней челюсти.

Мы использовали у детей с узкой формой неба 11-миллиметровый распорный винт с выступающей головкой. Во время изготовления КРВЧ экспандер был раскрыт на 6 оборотов (1,5 мм) для преодоления поднутрений. Чтобы смоделировать степень расширения, достигнутого в КРВЧ и ЗЭВЧ, аппараты были активированы одинаково. Экспансионная терапия в обеих

группах продолжалась 15 дней. Время между предварительным расширением и записями после расширения – от 11 до 15 дней. Доверительные интервалы для всех исходов в группе КРВЧ давали более предсказуемые клинические результаты, чем в группе ЗЭВЧ.

Предложенный нами аппарат апробирован при ортодонтическом лечении аномалий и деформаций зубочелюстной системы, а именно при сужении верхней челюсти. По результатам использования отмечены быстрое получение лечебного эффекта (в пределах 1-3 мес.), возможность проведения симметричного расширения верхней челюсти; комбинирование с несъемными аппаратами для исправления других аномалий прикуса.

Эффект от использования двух магнитных шайб с минусовым полюсом позволяет непрерывно в течение 24 часов в сутки создавать постоянное активное силовое воздействие на зубной ряд, без постоянной активации и болевых ощущений достичь корпусного перемещения опорных зубов, обеспечить при этом удобство использования, сократить сроки лечения (рис. 5, 6).

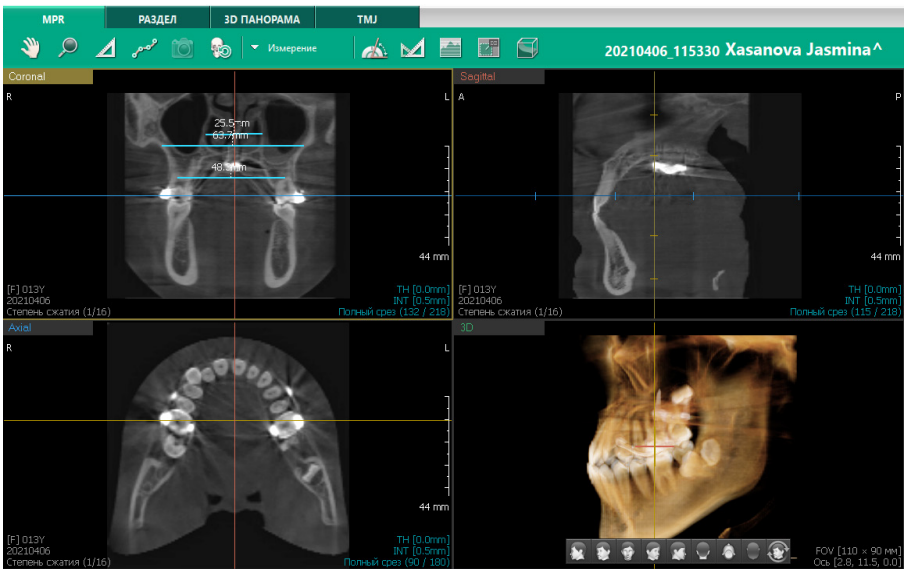

Рис. 6. До расширения.

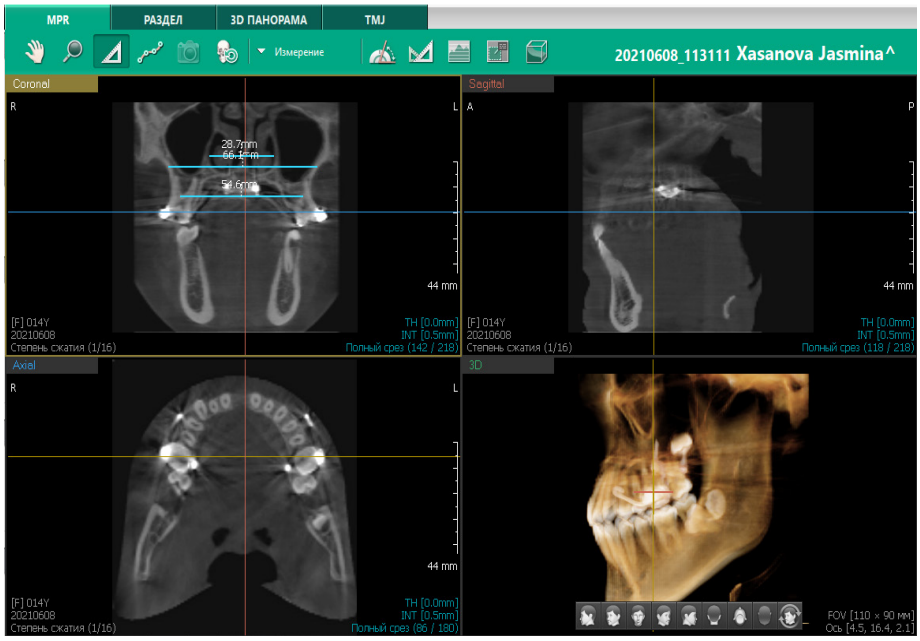

Рис. 7. После расширения.

Таким образом, результаты клинико-рентгенологического обследования пациентов с зубочелюстными аномалиями, выполненного до и после ортодонтического лечения с использованием различных модификаций несъемной техники, позволили обосновать выбор методов ортодонтического лечения, вида расширяющего ортодонтического аппарата, которые обеспечивают оказание квалифицированной ортодонтической помощи, повышение качества ортодонтического лечения, предупреждают осложнения и рецидивы.

Предложенный нами аппарат обладает усовершенствованными, отличительными от известных признаками и может использоваться в практической медицине при ортодонтическом лечении аномалий зубочелюстной системы, а именно при сужении верхней челюсти у детей и подростков.

Литература

1. Нигматов Р. и др. Болаларнинг алмашинув прикуси даврида тиш қаторларининг кесишган окклюзиясини цефалометрик усулда ташхислаш // Stomatologiya. – 2021. – Т. 1, №1 (82). – С. 38-40.

2. Нигматов Р. и др. Клинико-функциональные изменения зубочелюстной системы при трансверсальных аномалиях // Stomatologiya. – 2019. – Т. 1, №4 (77). – С. 70-75.

3. Нигматов Р. и др. Пересечение рядов зубов во время детского обменного прикуса диагностика прикуса цефалометрическим методом // Stomatologiya. – 2021. – №. 1 (82). – С. 38-40.

4. Нигматов Р. и др. Сравнительная оценка различных ортодонтических расширителей верхних челюстей у детей сменного прикуса // Stomatologiya. – 2021. – №2 (83). – С. 40-44.

5. Нигматов Р. Н. и др. Взаимосвязь нарушения речи с открытым прикусом и его комплексное лечение // Global Science and Innovations: Central Asia (см. в книгах). – 2021. – Т. 2. – №. 12. – С. 50-54.

6. Нигматов Р., Акбаров К., Кодиров Ж. Болаларда тиш қаторларининг кесишган окклюзиясини ташхислаш // Акт. пробл. стоматол. и челюстно-лицевой хир. – 2021. – Т. 1, №02. – С. 108-110.

7. Нигматов Р., Кадыров Ж., Акбаров К. Расширение верхних челюстей у детей сменного прикуса с аномалиями зубочелюстной системы // Акт. пробл. стоматол. и челюстно-лицевой хир. – 2021. – Т. 1, №02. – С. 104-106.

8. Нигматов Р., Раззаков У., Нигматова И. Асимметрия лица при перекрестном прикусе // Акт. пробл. стоматол. и челюстно-лицевой хир. – 2022. – Т. 1, №02. – С. 50-51.

9. Хорошилкина Ф.Я., Солдатова Л.Н., Иорданишвили А.К. Сохранение стоматологического здоровья при лечении пациентов с зубочелюстными аномалиями с использованием несъемной эджуайз-аппаратуры // Ортодонтия. – 2018. – №3 (83). – С. 36-43.

10. Carano A., Velo S., Leone P., Siciliani G. Clinical application of the miniscrew anchorage system // J. Clin. Orthodont. – 2005. – Vol. 39. – P. 9-24.

11. Fabbroni G., Aabed S., Mizen K., Starr D.G. Transalveolar screws and the incidence of dental damage: a prospective study // Int. J. Oral Maxillofac. Surg. – 2004. – Vol. 33, №5. – P. 442-446.

12. Manni A., Cozzani M., Tamborrino F. et al. Factors influencing the stability of miniscrews. A retrospective study on 300 miniscrews // Europ. J Orthod. – 2011. – Vol. 33, №4. – P. 388-395.

Цель: оценка эффективности различных ортодонтических аппаратов для расширения верхней челюсти у детей сменного прикуса.

Материал и методы: под наблюдением находились 116 детей (67 девочек и 49 мальчиков) в возрасте от 6 до 14 лет со сменным прикусом с сужением верхней челюсти и нарушением речи. В зависимости от использованных ортодонтических расширяющих несъемных аппаратов пациенты были разделены на 3 подгруппы.

Результаты: результаты клинико-рентгенологического обследования пациентов с зубочелюстными аномалиями, выполненного до и после ортодонтического лечения с использованием различных модификаций несъемной техники, позволили обосновать выбор методов ортодонтического лечения, вида расширяющего ортодонтического аппарата, которые обеспечивают оказание квалифицированной ортодонтической помощи, повышение качества ортодонтического лечения, предупреждают осложнения и рецидивы.

Выводы: использование несъемной ортодонтической техники способствует рациональному выбору аппаратов и метода лечения детей с сужением зубных рядов верхней челюсти в период сменного прикуса.

Ключевые слова: аномалия, сужение верхней челюсти, твердое небо, ортодонтический аппарат, альвеолярный отросток.

Maqsad: aralash tishli bolalarda yuqori jag'ni kengaytirish uchun turli xil ortodontik asboblarning samaradorligini baholash.

Material va metodlar: 6 yoshdan 14 yoshgacha bo'lgan 116 nafar (67 nafar qiz va 49 nafar o'g'il bola) yuqori jag'ning torayishi va nutqida nuqsoni bo'lgan

aralash tishlari bilan kuzatildi. Amaldagi ortodontik kengaytiruvchi statsionar asboblarga qarab, bemorlar 3 ta kichik guruhga bo'lingan.

Natijalar: statsionar jihozlarning turli xil modifikatsiyalari yordamida ortodontik davolanishdan oldin va keyin o'tkazilgan dentoalveolyar anomaliyalari bo'lgan bemorlarni klinik va rentgenologik tekshirish natijalari ortodontik davolash usullarini, kengaytiriladigan ortodontik apparatlar turini tanlashni asoslash imkonini berdi. malakali ortodontik yordam, ortodontik davolash sifatini yaxshilash, asoratlar va relapslarning oldini olish.

Xulosa: olinmaydigan ortodontik asbob-uskunalardan foydalanish, aralash tishlash paytida yuqori jag'ning tishlari toraygan bolalarni davolash usullarini va asboblarni oqilona tanlashga yordam beradi.

Kalit so'zlar: anomaliya, yuqori jag'ning torayishi, qattiq tanglay, ortodontik apparat, alveolyar jarayon.

Objective: To evaluate the effectiveness of various orthodontic appliances for expanding the upper jaw in mixed dentition children.

Material and methods: 116 children (67 girls and 49 boys) aged 6 to 14 years with mixed dentition with narrowing of the upper jaw and speech impairment were under observation. Depending on the used orthodontic expanding fixed appliances, the patients were divided into 3 subgroups.

Results: The results of a clinical and radiological examination of patients with dentoalveolar anomalies, performed before and after orthodontic treatment using various modifications of fixed equipment, made it possible to substantiate the choice of orthodontic treatment methods, the type of expanding orthodontic apparatus, which provide qualified orthodontic care, improve the quality of orthodontic treatment, prevent complications and relapses.

Conclusions: The use of non-removable orthodontic equipment contributes to the rational choice of devices and the method of treatment of children with narrowing of the dentition of the upper jaw during the mixed dentition.

Key words: anomaly, narrowing of the upper jaw, hard palate, orthodontic apparatus, alveolar process.

УДК: 616.314.26-007.1/.26-089.819.843

РАСПРОСТРАНЕННОСТЬ ОТКРЫТОГО ПРИКУСА И НАРУШЕНИЯ РЕЧИ

Нигматова И.М., Аралов М.Б., Нигматов Р.Н., Зикирова М.Ш., Исмоилов М.Х.
Ташкентский государственный стоматологический институт

Открытый прикус имеет вертикальную щель между передними или боковыми зубами. Распространенность этого состояния варьирует в разных группах населения (1,2,8,9,). Причина открытого прикуса может быть скелетной и зубоальвеолярной. Влияние открытого прикуса на весь организм является актуальной проблемой современной стоматологии.

При открытом прикусе функция речи нарушается часто, так как это характеризуется вертикальным зазором между зубами (3,4-6,10). Этот зазор обычно виден между передними зубами. Это заболевание встречается примерно у 10% людей с зубочелюстными аномалиями, живущих в Узбекистане (7,8,9).

Цель исследования

Выявление взаимосвязи нарушения функции речи с открытым прикусом и разработка комплексного подхода к его лечению с помощью техники MEAW.

Материал и методы

С 2022 г. по настоящее время массовое ортодонтическое обследование было проведено у 1786 школьников в возрасте от 6 до 13 лет Яшнабадского, Мирзо-Улугбекского и Учтепинского районов города Ташкента, из них 985 мальчиков и 801 девочка.

Для определения ортодонтического статуса обследованных проводили клинические исследования и функциональные пробы. С помощью специальных функциональных проб изучали особенности смещения нижней челюсти (устанавливали направление и причину смещения), функции дыхания, жевания, глотания и речи (определение общего характера звукопроизношения и процесса артикуляции зубочелюстной системы).

Кроме того, мы изучали признаки открытого прикуса. Исследование речевой функции у детей, имеющих нарушения звукопроизносительной стороны речи и анатомические деформации органов зубочелюстной системы, проводили по общепринятым в логопедии методикам с учетом возрастных особенностей.

Результаты и обсуждение

Анализ полученных результатов показал, что распространенность аномалий у детей со сменным прикусом очень высока и составляет, по нашим данным, 38,96% (696 детей). Но, несмотря на такой высокий процент распространенности аномалий и деформаций зубов, зубных рядов и прикуса, ортодонтическая помощь оказывается не более чем 6,93% таких детей.

Из числа 696 детей с выявленными зубочелюстными аномалиями и деформациями с дефектом звукопроизношения прогнатический прикус наблюдался у 147 (21%), прогенический прикус – у 126 (18,01%), глубокий прикус – у 83 (11,96%), открытый прикус – у 72 (10,04%), перекрестный прикус – у 66 (9,59%).

У большинства обследованных отмечалось сочетание аномалий и положения зубов с патологией прикуса, а также нескольких видов аномалий прикуса одновременно.

Наиболее заметным признаком открытого прикуса являлся несмыкание челюстей в переднем или боковом отделе. Кроме того, мы обнаружили и другие признаки открытого прикуса, такие как проблемы жевания или глотания; менее выступающий подбородок; приоткрытый прикус; изменения в височно-нижнечелюстном суставе, корректировать которых очень трудно; проблемы с речью и звукопроизношением; проблемы с пищеварением; боль при жевании. Кроме этого, на лице появлялся эффект впалых щек из-за того, что открытый прикус не дает губам полностью сомкнуться.

Лечение открытого прикуса требует комплексного подхода:

- занятия с логопедом для коррекции речи и звукопроизношения;
- хирургические мероприятия (пластика уздечек, укорочение размера языка при макроглоссии, удаление некоторых зубов при их тесном положении в зубных рядах, компактостеотомия);
- применение лечебной гимнастики для улучшения функция глотания и дыхания;
- применение функционально-действующих аппаратов (активатор Андрезена – Гойпля, открытый активатор Кламмта, регулятор Френкеля, бионатор Бальтерса);
- применение функционально-направляющих аппаратов (аппарат Гербста – Кожокару);
- применение миофункциональных аппаратов;
- применение брекет-системы.

Длительность ортодонтического лечения зависит от степени открытого прикуса (I степень: вертикальная щель между режущими краями резцов верхней и нижней челюстей доходит до 3 мм; II степень: величина вертикальной щели между резцами и клыками доходит от 3 до 5 мм, рот полуоткрыт, нижняя треть лица увеличена, появляется симптом «наперстка»; III степень: высота вертикальной щели свыше 5 мм), разновидности (зубоальвеолярная и гнатическая форма), период формирования, от степени сложности ортодонтического лечения. В период сменного прикуса при комплексном подходе к лечению открытого прикуса прогноз более благоприятный, чем при постоянном прикусе. Прогноз лечения зубоальвеолярной формы открытого прикуса наиболее благоприятный, чем скелетного. Если комплексный подход к лечению зубочелюстных аномалий, в частности открытого прикуса, выполнен не полностью, то могут возникнуть рецидивы аномалий. Если не приняты меры к зубоальвеолярному укорочению в области верхних премоляров и моляров, то после достижения контактов между фронтальными зубами форма лица человека остается нарушенной. Возникает «десневая улыбка», то есть при улыбке обнажаются и альвеолярные отростки; из-за большой нагрузки может возникнуть боль в зубах и их расшатывание, изменение цвета коронок зубов.

Продолжительность ретенционного периода зависит от способа лечения. После функционально-действующих и функционально-направляющих аппаратов ретенционные пластинки обычно не понадобятся. После механически-действующих аппаратов ретенционный период составляет от 6 до 8 месяцев.

Таким образом, при проведении обследования детей г. Ташкента в возрасте 6-13 лет выявлена достаточно высокая распространенность зубочелюстных аномалий и деформаций: так, аномалии и деформации зубочелюстной системы диагностированы у 696 (38,96%) из 1786 обследованных, дефекты звукопроизношения обнаружены у 383 (55,08%).

Своевременное выявление, составление

и проведение комплексного лечения и профилактических мероприятий являются залогом успешного устранения зубочелюстных аномалий (особенно открытого прикуса) и деформаций зубного ряда у детей.

Литература

1. Арсенина Ю.И., Беняева Б.Д. Применение ЛМ-активаторов в раннем ортодонтическом лечении детей 3-12 лет // Ортодонтия. – 2006. – №1. – С. 62.
2. Водолацкий М.П. Ортодонтия. – Ставрополь, 2005. – С. 26-28.
3. Диагностика и коррекция звукопроизносительных расстройств у детей с тяжелыми аномалиями органов артикуляции. – М.: Книголюб, 2003. – 144 с.
4. Козырева О.А. Организационно-методические вопросы логопедической работы с детьми, имеющими общее недоразвитие речи. – Практ. психолог и логопед. – 2014. – №1. – С.46-55.
5. Костина Я.В., Чакаева В.М. Коррекция речи у детей. – М., 2008. – С. 11-24.
6. Куроедова В.Д., Сирик В.А. Логопедия в ортодонтии. – Полтава, Верстка, 2005. – 124 с.
7. Нигматова И.М., Нигматов Р.Н., Иногамова Ф.К. Дифференцированное ортодонтическое и логопедическое лечение по устранению произносительных расстройств у детей с зубочелюстными аномалиями // Stomatologiya. – 2018. – №2 (71). – С. 43-46.
8. Нигматова И.М., Ходжаева З.Р., Нигматов Р.Н. Ранняя профилактика речевых нарушений у детей с использованием миофункционального аппарата // Stomatologiya. – 2018. – №4 (72). – С. 30-33.
9. Рузметова И.М., Шамухамедова Ф.А., Раззаков У.М. Распространенность дислалии у детей г. Ташкента // Актуальные проблемы стоматологии: Респ. науч-практ. конф. – Нукус, 2018. – С. 86-87.
10. Хорошилкина Ф.Л. Дефекты зубов, зубных рядов, аномалии прикуса, морфологические нарушения челюстно-лицевой области и их комплексное лечение. – М., 2006. – С. 226-232.

Цель: выявление взаимосвязи нарушения функции речи с открытым прикусом и разработка комплексного подхода к его лечению с помощью техники MEAW. **Материал и методы:** с 2022 г. по настоящее время массовое ортодонтическое обследование было проведено у 1786 школьников в возрасте от 6 до 13 лет Яшнабадского, Мирзо-Улугбекского и Учтепинского районов города Ташкента, из них 985 мальчиков и 801 девочка. **Результаты:** для определения ортодонтического и логопедического статуса обследуемых детей проводили клинические исследования и функциональные пробы. Выявлена достаточно высокая распространенность зубочелюстных аномалий и деформаций: так, аномалии и деформации зубочелюстной системы диагностированы у 696 (38,96%) из 1786 обследованных, дефекты звукопроизношения обнаружены у 383 (55,08%). **Выводы:** своевременное выявление, составление и проведение комплексного лечения и профилактических мероприятий являются залогом успешного устранения (особенно открытого прикуса) и деформаций зубного ряда у детей.

Ключевые слова: дети, открытый прикус, зубочелюстные аномалии нарушения функции речи, профилактика.

Maqsad: nutq disfunktsiyasi va ochiq tishlash o’rtasidagi munosabatni aniqlash va MEAW texnikasidan foydalangan holda uni davolashga kompleks yondashuvni ishlab chiqish.

Material va usullar: 2022 yildan hozirgi kungacha Toshkent shahrining Yashnobod, Mirzo Ulug‘bek va Uchtepa tumanlaridagi 6 yoshdan 13 yoshgacha bo‘lgan 1786 nafar maktab o‘quvchilari ommaviy ortodontiya tekshiruvidan o‘tkazildi, shundan 985 nafari o‘g‘il bolalar, 801 nafari qizlar.

Natijalar: tekshirilgan bolalarning ortodontik va logopediya holatini aniqlash uchun klinik tadqiqotlar va funktsional testlar o’tkazildi. Dentoalveolyar anomaliyalar va deformatsiyalarning ancha yuqori tarqalishi aniqlandi: masalan, dentoalveolyar tizimning anomaliyalari va deformatsiyalari tekshirilgan 1786 tadan 696 tasida (38,96%), 383 tasida (55,08%) tovush talaffuzidagi nuqsonlar aniqlangan.

Xulosa: kompleks davolash va profilaktika choralarini o’z vaqtida aniqlash, tayyorlash va amalga oshirish bolalarda tishlash (ayniqsa, ochiq tishlash) va deformatsiyalarni muvaffaqiyatli bartaraf etishning kalitidir.

Kalit so’zlar: bolalar, ochiq tishlash, dentoalveolyar anomaliyalar, nutq disfunktsiyasi, profilaktika.

Objective: To identify the relationship between speech dysfunction and open bite and develop a comprehensive approach to its treatment using the MEAW technique.

Material and methods: From 2022 to the present, a mass orthodontic examination was carried out in 1786 schoolchildren aged 6 to 13 years old in the

Yashnabad, Mirzo-Ulugbek and Uchtepa districts of the city of Tashkent, of which 985 were boys and 801 were girls.

Results: To determine the orthodontic and speech therapy status of the examined children, clinical studies and functional tests were carried out. A rather high prevalence of dentoalveolar anomalies and deformities was revealed: for example, anomalies and deformities of the dentoalveolar system were diagnosed in 696 (38.96%) out of 1786 examined, sound pronunciation defects were found in 383 (55.08%).

Conclusions: Timely detection, preparation and implementation of complex treatment and preventive measures are the key to successful elimination (especially open bite) and deformities of the dentition in children.

Key words: children, open bite, dentoalveolar anomalies, speech dysfunction, prevention.

Стоматология детского возраста

УДК: 616.314-002-053.4-031

РАЗРАБОТКА ПРОГНОСТИЧЕСКИХ КРИТЕРИЕВ ДЛЯ КОМПЛЕКСНОЙ ОЦЕНКИ ФАКТОРОВ РИСКА РАЗВИТИЯ КАРИЕСА ЗУБОВ У ДЕТЕЙ НАЧАЛЬНЫХ КЛАССОВ

Даминова Ш.Б., Абдуллаев Ж.Р., Маткулиева С.Р., Исаходжаева Х.К.
Ташкентский государственный стоматологический институт

Кариес зубов у детей в настоящее время остается одной из наиболее актуальных проблем в нашей стране, так и во многих других странах мира. Даже в экономически развитых странах, таких как США, Австралия, Англия и Германия, в возрасте от 2 до 5 лет кариесом болеют до 40% детей, особенно это касается социально незащищенных групп населения [4,5,8].

В нашей республике проводятся широкомасштабные мероприятия по улучшению здоровья населения и качества оказываемой ему медицинской помощи. Однако кариес зубов остается одним из наиболее часто встречающихся заболеваний детского возраста [1,7,10]. Несмотря на успехи первичной профилактики, распространенность и интенсивность кариеса зубов у детей школьного возраста остаются высокими. При этом осложнения кариеса зубов диагностируются у 80% детей [2,6,11,15]. Кариес зубов приобрел характер раннего заболевания, регистрируемого у детей уже с первого года жизни. Распространенность раннего детского кариеса в российской популяции достигает 10%, а к трем годам возрастает до 60% [3,7,12,13]. В настоящее время доказано, что заболеваемость зубов кариесом отражает состояние организма в целом, т.е. изучение и классификация отклонений от нормы имеет огромное значение для прогнозирования возникновения кариеса. Программы первичной профилактики кариеса зубов имеют высокую эффективность, что является перспективным направлением, особенно среди детского населения [4,9,14].

Цель исследования

Анализ факторов риска развития кариеса зубов у детей и ранжирование их с учетом силы влияния по баллам.

Материал и методы

При разделении на группы общий диапазон риска развития кариеса зубов принимается за 100%. Первой минимальный диапазон риска соответствует 30% от размера всего диапазона; вторый – 30-60%, третий – от 60 до 100%. Использование разработанной нами прогностической таблицы для определения вероятности потенциала развития кариеса – патологического риска, в каждом конкретном случае (табл.) позволяет определить показатели риска (в баллах), соответствующие каждому конкретному ребенку, определить группы прогноза и обосновать медико-социальные и лечебно-оздоровительные мероприятия для индивидуального и группового оздоровления детей в каждой школе, в каждом классе.

Таблица

Интегрированная комплексная баллная оценка факторов, влияющие на возникновение и развитие кариеса, (Прогностическая таблица)

Фактор	Характеристика	Балл
КПУ+кпу	Очень низкий (0-1,1) Низкий (1,2-2,6) Средний (2,7-4,4) Высокий (4,5-6,5) Очень высокий (6,6 и более)	0 1 2 3 4
Психологический климат в семье	Благополучная Неблагополучная	0 4
Медицинская активность родителей	Активная Пассивная	0 2
Характер и режим питания	Соблюдает (сбалансированное) Не соблюдает (несбалансированное)	0 1
Уход за полостью рта	Чистит зубы 2-3 раза в день Чистит зубы 2 раза в день Чистит зубы 1 раз в день Чистит нерегулярно Не чистит	0 1 2 3 4
Регулярность посещения врача-стоматолога	Регулярно Нерегулярно Не посещает	0 1 2
Наследственность (по кариесу)	Кариес резистентные родители Один из родителей болен Оба родители больны кариесом	0 1 3
Наличие у матери в анамнезе экстрагенитальной патологии	Не болела Болела	0 1
Осложненное течение беременности и родов	Без осложнений С осложнением	0 1
Возраст матери при рожденим ребенка	Моложе 40 лет Старше 40 лет	0 1
Частые ОРЗ в дошкольном периоде	Не болел 1-2 раза в год 3 раза в год и более	0 1 2
	Мин балл Мах балл	0 26

Результаты исследования

При углубленном изучении социально-гигиенической характеристики, образа жизни семьи, ведущих факторов риска и прогнозировании потенциала развития кариеса зубов у детей получены следующие результаты.

91,4±1,6% всех обследованных детей родились у матерей в возрасте 20-34 лет. При этом 2,7±1,3% всех рождений падает на возраст матери до 19 лет, а от матерей старше 40 лет рожден каждый 19 ребенок. Возраст матери до 19 лет и 40 лет и старше являются особо неблогоприятними для рождения детей и требует особого внимания семейных врачей. Средний возраст матери в момент рождения обследованных детей составил 27,0±1,3.

Большинство детей (78,0±1,3%) соблюдали четырехразовый режим питания с приемом горячей пищи не менее двух раз в день.С увеличением возраста увеличивается число детей, получающих питание в день менее четырех раз, отсюда очевидно что чем старше ребенок, тем меньше, видимо, родители следят за режимом его питания.

Большую роль в воспитании детей играют детские дошкольные учреждения, так как в них больше проводятся организованные оздоровительные мероприятия, больше соблюдается режим питания. По нашим данным, из всех обследованных детские дошкольные учреждения посещали 53,7±1,6% детей.

Одним из факторов, оказывающих

отрицательное влияние на состояние здоровья родителей, на здоровье их потомства, является психологический климат семьи. Здоровые в психологическом отношении семьи составили 94,6%±0,7%, в остальных сами родители отмечали плохие взаимоотношения между собой. Отсутствие одного из родителей или злоупотребление алкоголем увеличивает удельный вес нездоровых в психологическом отношении семей до 8,3±1,3%.

Установлено, что при возникновении у ребенка тех или иных заболеваний, особенно легко протекающих, некоторые родители (15,3±1,3%) не всегда или несвоевременно обращаются к врачу. Из числа обследованных за последние 3 месяца обратились к врачу-стоматологу и прошли полную санацию полости рта по поводу кариеса зубов у ребенка на момент обследования лишь 23,1% родителей, 68,7% не прошли полную санацию, 8,2% занимались самолечением или вообще не прошли санацию полости рта ребенка.

Решающую роль в профилактике социальных факторов риска здоровья детей играет информированность родителей по вопросам первичной и вторичной профилактики стоматологических заболеваний. Почти половина родителей (49,8±1,1%) вообще не читают медицинскую литературу по гигиене полости рта, ссылаясь на отсутствие таковой. Большинство семей основным источником повышения санитарной грамотности указывали на телевидение (78,1±1,5%).

Очевидно, что именно всестороннее изучение факторов, воздействующих на растущий формирующийся организм, является залогом улучшения здоровье населения.

Литература

1. Буриева Н.А., Махсумова И.Ш. Проведение профилактических мероприятий в полости рта у больных гемофилией // ББК 60. – 2019. – Т. 56. – С. 188.

2. Буриева Н.А., Махсумова И.Ш. Профилактическая работа в аспекте стоматологических заболеваний // ББК 60. – 2019. – Т. 60. – С. 185.

3. Даминова Ш.Б., Махсумова С.С., Махсумова И.Ш. Клинические и иммунологические показатели полости рта у детей при остром герпетическом стоматите до и после проведенного лечения // Стоматология – наука и практика, перспективы развития. – 2018. – С. 87-88.

4. Махсумова С.С. и др. Проблемы в современной профилактике кариеса зубов у детей // Вестн. науки и образования. – 2021. – №13-2 (116). – С. 9-16.

5. Махсумова С.С. и др. Профилактика кариеса: влияние цинка и фтора на резистентность эмали // Вестн. науки и образования. – 2021. – №13-2 (116). – С. 22-29.

6. Махсумова С.С., Даминова Ш.Б., Мухамедова М.С. Иммунологические изменения полости рта у детей с острым герпетическим стоматитом // Стоматология – наука и практика, перспективы развития. – 2017. – С. 103-104.

7. Daminova Sh.B. et al. Current Issues in the Proper Organization of Modern Prevention of Dental Caries in Children // Europ. J. Mol. Clin. Med. – 2020. – Vol. 7, №3. – С. 1524-1533.

8. Daminova Sh.B. et al. Clinical Picture and Characteristics of the Course of Children's Caries // Ann. Roman. Soc. Cell Biol. – 2021. – Vol. 23. – С. 6766-6771.

9. Eronov Y.K., Mirsalikhova F.L. Indications for the comprehensive prevention and treatment of dental caries in children with cerebral palsy // Ann. the Roman. Soc. Cell Biol. – 2021. – Vol. 25, №1. – P. 5705-5713.

10. Khudanov B. et al. Effect of an oral health education program based on the use of quantitative light-induced fluorescence technology in Uzbekistan adolescents // Photodiagnosis and photodynamic therapy. – 2018. – Vol. 21. – P. 379-384.

11. Khudanov B.O. et al. Evaluation of the fluoride releasing and recharging abilities of various fissure sealants // Oral Health Prev. Dent. – 2018. – Vol. 16. – №. 2. – С. 96-103.

12. Maslak E. et al. Application of information technologies and quantitative light-induced fluorescence for the assessment of early caries treatment outcomes // 2019 12th International Conference on Developments in eSystems Engineering (DeSE). – IEEE, 2019. – С. 912-917.

13. Mirsalikhova F.L. Indications for the Comprehensive Prevention and Treatment of Dental Caries in Children with Cerebral Palsy Eronov Yo. K // Annals of RSCB. – 2021. – Vol. 25, №1. – P. 5705-5713.

14. Mirsalikhova F.L., Eronov Y.K., Radjabov A.A. Prevention and treatment of caries in children with cerebral palsy // ACADEMICIA: An International Multidisciplinary Research Journal. – 2019. – Vol. 9, №12. – P. 68-70.

15. Park S.W. et al. Clinical assessment of an automated fluorescent plaque index scoring with quantitative light-induced fluorescence // Photodiagnosis and Photodynamic Therapy. – 2020. – Vol. 32. – P. 102011.

Цель: анализ факторов риска развития кариеса

зубов у детей и ранжирование их с учетом силы влияния по баллам.

Материал и методы: при разделении на группы общий диапазон риска развития кариеса зубов принимается за 100%. Первой минимальный диапазон риска соответствует 30% от размера всего диапазона; вторый – 30-60%, третий – от 60 до 100%.

Результаты: использование разработанной прогностической таблицы для определения вероятности потенциала развития кариеса – патологического риска, в каждом конкретном случае позволило определить показатели риска (в баллах), соответствующие каждому конкретному ребенку, определить группы прогноза и обосновать медико-социальные и лечебно-оздоровительные мероприятия для индивидуального и группового оздоровления детей в каждой школе, в каждом классе.

Выводы: всестороннее изучение факторов, воздействующих на растущий формирующийся организм, является залогом улучшения здоровье населения.

Ключевые слова: факторы риска, кариес, гигиена рта, питание, анкетирование, школьники.

Maqsad: bolalarda tish kariyesini rivojlanishi uchun xavf omillarini tahlil qilish va ballar bo'yicha ta'sir kuchini hisobga olgan holda ularning reytingi.

Material va usullar: guruhlarga bo'linganda, tish kariyesini rivojlanishining umumiy xavfi 100% deb hisoblanadi. Birinchi minimal xavf oralig'i butun diapazon hajmining 30% ga to'g'ri keladi; ikkinchisi - 30-60%, uchinchisi - 60 dan 100% gacha.

Natijalar: ishlab chiqilgan prognostik jadvaldan kariyes rivojlanish potentsialining ehtimolini aniqlash uchun foydalanish - patologik xavf, har bir holatda, har bir alohida bolaga mos keladigan xavf ko'rsatkichlarini (ballarda) aniqlash, prognoz guruhlarini aniqlash imkonini berdi. va har bir maktabda, har bir sinfda bolalarning individual va guruhli salomatligini yaxshilash uchun tibbiy, ijtimoiy va terapevtik va rekreatsion tadbirlarni asoslash.

Xulosa: o'sib borayotgan, shakllanayotgan organizmga ta'sir qiluvchi omillarni har tomonlama o'rganish aholi salomatligini yaxshilashning kalitidir.

Kalit so'zlar: xavf omillari, karies, og'iz gigienasi, ovqatlanish, so'roq, maktab o'quvchilari.

Objective: Analysis of risk factors for the development of dental caries in children and their ranking, taking into account the strength of influence by points.

Material and methods: When divided into groups, the overall risk range for developing dental caries is taken as 100%. The first minimum risk range corresponds to 30% of the size of the entire range; the second - 30-60%, the third - from 60 to 100%.

Results: The use of the developed prognostic table to determine the probability of the potential for developing caries - a pathological risk, in each case, made it possible to determine the risk indicators (in points) corresponding to each particular child, determine the prognosis groups and justify medical, social and therapeutic and recreational activities for individual and group health improvement of children in every school, in every class.

Conclusions: A comprehensive study of the factors affecting a growing, forming organism is the key to improving the health of the population.

Key words: risk factors, caries, oral hygiene, nutrition, questioning, schoolchildren.

УДК: 616.314;614.3

ПРОФИЛАКТИЧЕСКИЙ СТАТУС КАРИЕСА У ДЕТЕЙ ДОШКОЛЬНОГО ВОЗРАСТА

Абдуллаев Ж.Р., Рихсиева Д.Ф., Ташпулатова Х.А.
Ташкентский государственный стоматологический институт

Кариес зубов является многофакторным заболеванием, которое начинается с микробиологических сдвигов в сложной биопленке и зависит от потока и состава слюны, воздействия фтора, потребления пищевых сахаров и т. д. Кариес зубов, который поражает людей всех возрастов, остается серьезной стоматологической проблемой во всем мире. Это заболевание невозможно искоренить из-за сложного взаимодействия культурных, социальных, поведенческих, пищевых и биологических факторов риска, связанных с его возникновением и прогрессированием [1].

Ранний детский кариес (РДК) является серьезной проблемой общественного здравоохранения, являясь наиболее распространенным хроническим инфекционным заболеванием детского возраста, которое трудно контролировать [2]. Ранний детский кариес представляет собой проблему общественного здравоохранения с биологическими, социальными и поведенческими детерминантами, и представление о том, что основной этиологией является неправильный режим питания, более несостоятельно. Установлено, что диетические факторы значительного риска развития кариеса связаны с количеством, частотой и временем потребления сахара [3]. Обследования детей дошкольного возраста в возрасте от 2-х до 6 лет показали, что ежедневное потребление сахаросодержащих напитков (особенно на ночь) и ежедневное потребление сахара являются независимыми факторами риска развития РДК [4]. Наиболее важными факторами в профилактике кариеса зубов являются надлежащая гигиена полости рта и использование фторированной зубной пасты. Было показано, что дети дошкольного возраста, родители которых начали ухаживать за зубами в течение первого года жизни и которым родители помогали чистить зубы, имеют лучшее состояние здоровья полости рта и более низкие баллы по шкале кпу [5-6].

Цель исследования

Изучение состояния кариеса зубов у детей дошкольного возраста, проживающих в Зангиотинском районе Ташкентской области, а также взаимосвязи между кариесом зубов и привычками детей в отношении чистки зубов и питания.

Материал и методы

В исследование включены 285 воспитанников 3-х государственных дошкольных образовательных учреждений, расположенных на территории Зангиота Ташкентской области, в возрасте 3-6 лет. От родителей каждого из детей было получено специальное письменное согласие на проведение профилактического осмотра (число родителей 280). Данные были собраны с использованием двух инструментов: листа сбора данных для клинического стоматологического осмотра и структурированного вопросника для матерей и опекунов. Привычки, связанные со здоровьем полости рта, оценивались с помощью анкеты, которая заполнялась путем опроса родителей. Анкета использовалась для получения информации об осведомленности матерей о причинах кариеса зубов, привычках чистки зубов их детьми (возраст начала чистки зубов, частота, инструмент чистки, помощь матери при чистке зубов и содержание фтора в зубной пасте) и диетические привычки.

Результаты

В исследовании принимали участие 280 детей в возрасте от 3-х до 6 лет со своими матерями или опекунами. Девочек было 146, мальчиков 134. Распространенность кариеса 76,4% со средним баллом по кпу 3,2. Чаще всего разрушался второй правый нижний моляр (18,7%). Отмечалось увеличение показателей кпу с возрастом, при этом средние баллы кпу у детей 3, 4 и 5,6 лет составляли соответственно 1,4; 2,5; и 3,0; 3,3 (табл. 1).

Таблица 1

Средний балл кариозных, отсутствующих и запломбированных зубов (кпу) для молочных зубов в зависимости от возраста и пола

Возраст, лет	Число обследованных, абс. (%)	кпу (среднее±SD)	Распространенность, %
3	28 (10)	1.4±2.1	31,6
4	77 (27,5)	2.5±3.4	45,7
5	80 (28,5)	3.0±3.6	52,4
6	9 5(33,9)	3.3±4.0	56,4
Пол			
Мальчики	134 (52,2)	2.4±3.6	53,0
Девочки	146 (47,8)	2.6±3.8	57,0

Чистка зубов. Регулярно чистили зубы один или два раза в день 240 (86%)детей, 14% не чистили зубы вообще. Только 5% матерей сообщили, что они начали чистить зубы своему ребенку вскоре после того, как прорезался первый зуб. 34,6% матерей начали чистить зубы детям после того, как последним исполнилось 3 года. Более 86,5% детей чистили зубы один раз в день, 13,5 % – два раза в день (табл. 2).

Таблица 2

Связь между чисткой зубов и оценкой кариеса, отсутствием и пломбированием зубов (кпу) для молочных зубов

Возраст начала чистки зубов	Число обследованных, абс. (%)	кпу (среднее±SD)	Распространенность, %
После прорезывания 1-го зуба	12 (5)	1.9±2.3	54,3
После 1-го года	35 (14,5)	1.8±2.9	46,5
После 2-х лет	110 (45,8)	2.2±3,1	50,5
После 3-х лет	83 (34,6)	3.0±4.5	57,8
Количество чисток зубов			
1 раз в день	208 (86,5)	3.8±4.6	76,5
Два раза в день	32 (13,5)	1.1±1.6	23,6

Потребление сахара. Более 99% детей ежедневно ели сахаросодержащую пищу, и лишь 0,4% детей сообщил, что они не ели такую пищу. Почти 30% ели сахаросодержащую пищу более трех раз в день, 33,9% – два раза в день, 29,3% – три раза в день, 7,1% – один раз в день. Показатели кпу увеличивались с увеличением количества приемов сахара в день: от 1,1 при одноразовом употреблении сахара в день до 2,8 при трехразовом потреблении и более (табл. 3).

Таблица 3

Связь между пищевыми привычками, употреблением сахаросодержащей пищи и оценкой кариеса, отсутствием и пломбированием зубов (кпу) для молочных зубов

Частота употребления сладкой пищи	Число обследованных, абс. (%)	кпу (среднее±SD)	Распространенность, (%)
1 раз в день	20 (7,1)	1,1±1,8	32,8
2 раза в день	95 (33,9)	1,9±3,1	61,2
3 раза в день	82 (29,3)	2,8±3,8	58,7
Более 3-х раз	83 (29,6)	2,8±3,.7	58,9

Большинство диетических факторов, которые оказались значимыми, связаны с потреблением сахара, в частности с количеством, частотой и временем потребления [6]. Обследование детей дошкольного возраста позволило сделать вывод, что ежедневное потребление сахаросодержащих напитков, особенно в ночное время, и ежедневное потребление сахара являются независимыми факторами риска развития РДК.

Выводы

1. Распространенность кариеса зубов среди детей дошкольного возраста была высокой, а средний показатель кпу был прямо пропорционален возрасту ребенка. Это в основном было связано с потреблением сахара и поэтому требует проведения образовательных мероприятий для контроля потребления сахара. Чистка зубов является важной профилактической практикой для детей, было обнаружено, что большое число детей регулярно не чистят зубы.

2. Существует острая необходимость в комплексной орально-профилактической программе для детей дошкольного возраста, которая должна включать консультирование матерей/опекунов и воспитателей детских садов в целях пропаганды здорового поведения детей посредством консультирования по вопросам питания и инструкций по гигиене полости рта, включая чистку зубов под присмотром не менее двух раз в день.

Литература

1. Эль Тантави М., Фолаян М.О., Мехайна М. и др. Распространенность кариеса в раннем детском возрасте и наличие данных в 193 странах ООН, 2007–2017 гг. // Amer. J. общ. здравоохр. –2018. – Vol. 108, №8. – P. 1066-1072.

2. Phantumvanit P., Makino Y., Ogawa H. et al. Глобальная консультация ВОЗ по вмешательству общественного здравоохранения в борьбу с кариесом в раннем детстве // Commun. Dent. Oral. Epidemiol. – 2018. – Vol. 46, №3. – P. 280-287.

3. Vadiakas G. Определение случая, этиология и оценка риска раннего детского кариеса (ECC): пересмотренный обзор // Europ, Arch. Paediatr. Dent. – 2008. – Vol. 9. – P. 114-125.

4. Авуда Э.М., Саид С.М., Эльбасир Э.И. Распространенность кариеса среди детей в возрасте 3-5 лет в штате Хартум, Судан // J. Med. Health Sci. – 2013. – Vol. 3. – P. 42-44.

5. Харрис Р., Николл А., Адэр П. и др. Факторы риска кариеса зубов у детей раннего возраста: систематический обзор литературы // Dent. Health. – 2004. – Vol. 21. – P. 71-85.

6. Ситана М., Элидрисси., Судешни Н. Распространенность кариеса и привычка чистить зубы щеткой среди детей дошкольного возраста в штате Хартум, Судан // Int. Dent. J. – 2016. – Vol. 66, №4. – P. 215-220.

Цель: изучение состояния кариеса зубов у детей дошкольного возраста, проживающих в Зангиотинском районе Ташкентской области, а также взаимосвязи между кариесом зубов и привычками детей в отношении чистки зубов и питания. **Материал и методы:** в исследование включены 285 воспитанников 3-х государственных дошкольных образовательных учреждений, расположенных на территории Зангиота Ташкентской области, в возрасте 3-6 лет. От родителей каждого из детей было получено специальное письменное согласие на проведение профилактического осмотра (число родителей 280). Данные были собраны с использованием двух инструментов: листа сбора данных для клинического стоматологического осмотра и структурированного вопросника для матерей и опекунов. **Результаты:** распространенность кариеса зубов среди детей дошкольного возраста была высокой, а средний показатель кпу был прямо пропорционален возрасту ребенка. В основном это связано с потреблением сахара. Важной профилактической практикой является чистка зубов. Выводы: необходима разработка комплексной орально-профилактической программы для детей дошкольного возраста, которая должна включать консультирование матерей/опекунов и воспитателей детских садов по вопросам гигиены полости рта, включая чистку зубов под присмотром не менее 2-х раз в день.

Ключевые слова: кариес молочных зубов, кариес дошкольного возраста, индекс кпу, чистка зубов.

Maqsad: Toshkent viloyati Zangiota tumanida yashovchi maktabgacha yoshdagi bolalarda tish kariyesi holatini, shuningdek, tish kariyesi bilan bolalarning cho‘tkasini yuvish va ovqatlanish odatlari o‘rtasidagi bog‘liqlikni o‘rganish. **Material usullar:** tadqiqotga Toshkent viloyati Zangiot tumanida joylashgan 3 ta davlat maktabgacha ta’lim muassasasining 3-6 yoshli 285 nafar o‘quvchilari jalb etildi. Bolalarning har birining ota-onasidan profilaktik ko‘rikdan o‘tkazish uchun maxsus yozma rozilik olindi (ota-onalar soni 280 nafar). Ma’lumotlar ikkita vosita yordamida to’plangan: klinik stomatologik tekshiruv ma’lumotlarini yig’ish varaqasi va onalar va g’amxo’rlik qiluvchilar uchun tuzilgan so’rovnoma. **Natijalar:** maktabgacha yoshdagi bolalar orasida tish kariesining tarqalishi yuqori bo’lib, o’rtacha CV bolaning yoshiga to’g’ridan-to’g’ri proportsional edi. Bu asosan shakarni iste’mol qilish bilan bog’liq. Muhim profilaktika amaliyoti tishlarni cho’tkalashdir. **Xulosa:** maktabgacha yoshdagi bolalar uchun keng qamrovli og’zaki profilaktika dasturini ishlab chiqish kerak, unda onalar / vasiylar va bolalar bog’chasi o’qituvchilariga og’iz gigienasi bo’yicha maslahat berish, shu jumladan kuniga kamida 2 marta tishlarini tozalash kerak.

Kalit so’zlar: sut tishlari kariesi, maktabgacha yoshdagi karies, kpu indeksi, tishlarni yuvish.

Objective: To study the state of dental caries in preschool children living in the Zangiota district of the Tashkent region, as well as the relationship between dental caries and children’s brushing and eating habits. **Material and methods:** The study included 285 pupils of 3 state preschool educational institutions located on the territory of Zangiot, Tashkent region, aged 3-6 years. A special written consent was obtained from the parents of each of the children for a preventive examination (the number of parents was 280). Data were collected using two tools: a clinical dental examination data collection sheet and a structured questionnaire for mothers and caregivers. **Results:** The prevalence of dental caries among preschool children was high, and the average CV was directly proportional to the age of the child. This is mainly due to the consumption of sugar. An important preventive practice is brushing your teeth. **Conclusions:** It is necessary to develop a comprehensive oral preventive program for preschool children, which should include counseling mothers / guardians and kindergarten teachers on oral hygiene, including supervised brushing teeth at least 2 times a day.

Key words: caries of milk teeth, caries of preschool age, kpu index, brushing teeth.

УДК: 579.61:615.036:616.34:616.7

МИКРОБИОЛОГИЧЕСКАЯ ОЦЕНКА ЭФФЕКТИВНОСТИ ИСПОЛЬЗОВАНИЯ ПРОБИОТИКА ПРОБИОКЕЙР-AWL ДЛЯ ЛЕЧЕНИЯ ДИСБИОЗА КИШЕЧНИКА У ДЕТЕЙ, СТРАДАЮЩИХ НАРУШЕНИЕМ ОПОРНО-ДВИГАТЕЛЬНОЙ СИСТЕМЫ

Гулямов С.С., Миралимова Ш.М., Абдуллаев Ж.Р.

Ташкентский педиатрический медицинский институт, Институт микробиологии Академии наук Республики Узбекистан, Ташкентский государственный стоматологический институт

Охрана здоровья детей является приоритетным направлениям деятельности любого общества, поскольку здоровые дети в состоянии должным образом усваивать полученные знания и в будущем способны заниматься производственно полезным трудом. Профилактика детских заболеваний является хорошо окупаемым национальным вложением, более экономичным и результативным, чем дорогостоящее лечение ([1,4,6,8].

Ежегодно ведущие стоматологи РУз разрабатывают и внедряют программы профилактики кариеса, а также зубочелюстных аномалий. Постоянно обсуждаются вопросы оздоровления детей. Однако большинство разрабатываемых программ направлено на профилактику отдельно взятой нозологические формы. Низкая эффективность таких программ, скорее всего, обусловлена отсутствием комплексного подхода и системы междисциплинарного взаимодействия врачей педиатрических специальностей в донозологической диагностике и раннем устранении предрасполагающих к развитию болезни факторов [2,3,5,7-9].

В последнее время в качестве индикатора соматического здоровья рассматривается состояние зубочелюстной системы. Показано, что изменения, возникающие в состоянии стоматологического здоровья детей, имеющих различные отклонения здоровья, являются отражением нарушений, происходящих в организме (Галиулина А.Н., 1988). Такая точка зрения отвечает представлениям о единстве структуры и функции систем организма человека [8].

Изучение взаимосвязи патологии опорно-двигательной системы и заболеваемости зубов, показало, что распространенность кариеса зубов и деформации прикусы у детей с патологией опорно-двигательной системы достоверно выше, чем у соматически здоровых детей.

При этом установлено, что у детей с заболеваниями опорно-двигательной системы поражение зубов проявляется множественным кариесом с высокими показателями интенсивности и повышенным индексом стираемости на фоне ухудшения процессов самоочищения полости рта [1,6].

Цель исследования

Изучение показателей микробиологии кишечника до и после коррекции у воспитанников школы-интерната №100 г. Ташкента, страдающих нарушением опорно-двигательной системы.

Материал и методы

Для коррекции дисбиоза кишечника нами впервые в РУз использован пробиотик Пробиокейр-AWL, созданный на базе Научно-исследовательского института микробиологии АН РУз.

Микробиологические исследования были проведены у 31 ребенка, воспитывающегося в школе-интернате. Утром натощак у детей забирали фекалии в специальные стерильные одноразовые контейнеры. Полученный материал в течение 2-х часов доставляли в лабораторию. Из полученного материала в лаборатории готовили ряд серийных разведений, из которых определённый объём засевали путем количественного секторального посева на среды, предназначенные для культивирования аэробных и анаэробных микробов. С этой целью нами использованы высокоселективные питательные среды: агар для анаэробов, среда Эндо, молочно-солевой агар, кровяной агар, агар Мюллер – Хинтона, среда МРС-4, среда Сабуро и др. Все использованные среды получены из компании Hei Media (Узбекско-Индийское совместное предприятие Феникс Интернейшил (табл. 1).

Таблица 1

Микробиологические методы исследования

Питательная среда	Условия культивирования	Выделено
Кровяной агар с азидом Na	анаэроб	общее число анаэробов
МРС-4	анаэроб	лактобактерии
Среда Блаурокка	анаэроб	бифидобактерии
Молочно-солевой агар	аэроб	стафилококки
Среда Эндо	аэроб	эшерихии, энтробактерии
Среда Сабуро	аэроб	грибы
Эскулиновый агар	аэроб	стрептококки, энтерококки

Посевы на кровяном и молочно-солевом агаре, средах Эндо и Сабуро и др. культивировали в обычных условиях 18-24 часа при температуре 37°С, а культивирование посевов для выделения анаэробов осуществляли в анаэрастате, используя газогенераторные пакеты. Посевы в анаэростате со средами МРС-4, Блаурокка и кровяным агаром с азидом натрия помещали в термостат при 37°С на 2-3 суток.

По истечению указанных сроков все засеянные чашки вынимали из термостата, производили подсчёт выросших колонии, определяли родовую и видовую принадлежность изолированных колоний на основе данных микроскопии мазков, окрашенных по Граму, характер роста на селективных питательных средах, изучали биохимические свойства.

К стрептококкам группы Д, т.е. энтерококкам, относили штаммы, ферментирующие маннит, дающие рост в 40% желчи, 6,5% хлориде Na, редуцирующие в молоке 1% синьку.

При работе по модифицированной методике результат учитывали по последнему разведению, в котором получен рост бактерий, количество микробов подсчитывали по формуле:

К = А×20х Р(КОЕ/г)

где: К – количество микробов определённого вида; А – число колоний на чашке в последним разведение, где есть рост микробов; 20 – коэффициент, приводящий посев петлей в соответствии с 1 мл; Р – степень разведения; количество микробов каждого вида выражали в lg КОЕ/ мл.

Учитывая многочисленные данные литературы о болезнетворной роли условно-патогенной флоры, у выделенных представителей микрофлоры фекалий определяли наличие факторов патогенности. Для этого использовали общепринятые методы, с помощью которых определяли: гемолитические свойства, плазмакоагулирующую способность, фибринолитическую, лецитиназную активность и др. При этом культуры, обладающие двумя и более факторами патогенности, считали наиболее вероятными агентами в реализации потенциальной патогенности.

Учитывая ассоциативный характер микробного пейзажа при различных патологических процессах, а также социально-бытовые условия в школе-интернате, закономерно возникает вопрос о роли отдельных представителей флоры в развитии и течении заболевания.

Количественное и качественное соотношение отдельных представителей микробной флоры кишечника определяли у детей, которые с целью лечения и профилактики впервые в РУз получали пробиотик Пробиокейр-AWL, созданный в НИИ микробиология АН РУз. Была соблюдена динамика назначения пробиотика: ежедневно утром по одной капсуле в течение 30 дней. Микробиологические исследование проводились в динамике: на 15, 30, 90 и 180 дни.

Краткая характеристика пробиотика Пробиокейр-AWL ООО “All Welllab”.

Известно, что разные пробиотики имеют разную пользу для организма. Поэтому очень важно выбрать правильный тип для определённых состояний. У больных детей, страдающих нарушением опорно-двигательной системы, как правило, отмечаются дисбиотические изменения в кишечнике, характерной особенностью которых являются количественные изменения со стороны таких микробов как бифидобактерии, лактобактерии и энтерококки, количество которых, как правило, достоверно снижено.

Пробиотик «Пробиокейр-AWL» имеет широкий спектр действия, он представляет собой

мультипробиотик, состоящий из комбинации нескольких микроорганизмов. Состав препарата тщательно подобран в соответствии со свойствами компонентов и их взаимодействием. Он состоит из комплекса, представляющего три основные группы пробиотических бактерий: лактобациллы, бифидобактерии и энтерококки. Каждая капсула содержит не менее миллиарда клеток: Bifidobacterium animalis, Bifidobacterium infantis, Lactobacillus acidophilus, Lactobacillus delbrueckii, Lactobacillus reuterii, Lactobacillus fermentum, Enterococcus faecium.

Благодаря своему многокомпонентному составу препарат способствует профилактике и лечению многих инфекционных и соматических болезней разных систем организма: желудочно-кишечной, мочевыводящей, вагинальных инфекцих. Детям до 7 лет назначают по 1 капсуле 1 раз в день, срок лечения 14-30 дней. Взрослые принимают препарат по 1 капсуле 2 раза в день в течение 14-30 дней в зависимости от показаний. Побочных эффектов не наблюдалосб.

Лактобациллы – стимулируют иммунную систему. Они продуцируют антимикробные пептиды и бактериоцины.

Бифидобактерии – регулируют кишечный микробный гомеостаз, подавляют патогены и вредоносные бактерии, модулируют местный и системный иммунный ответ, подавляют прокарциногенную ферментативную активность, продуцирует витамины.

Энтерококки – эффективны для профилактики и лечения таких заболеваний как синдром избыточного роста микроба. У них обнаружены антиканцерогенные и иммунорегуляторные свойства. Они образуют бутират короткоцепочечные жирные кислоты, которые оказывают противовоспалительное действие и способствуют целостности кишечного эпителия.

Результаты микробиологических исследований, которые проводились в динамике, на 15, 30, 90 и 180 дни представлены в таблицах 2-5.

Таблица 2

Результаты микробиологических исследований у детей с патологией опорно-двигательного аппарата до (числитель) и через 15 суток (знаменатель) после лечения пробиотиком Пробиокейр-AWL, M±m lg КОЕ мл

Группа микробов	Количество микробов в 1 г фекалий	
	норма	у больных
Общее кол-во анаэроб	9,78±0,5	7,85±0,3 / 8,10±0,4
Бифидобактерии	9,30±0,2	4,15±0,2 / 6,30±0,3
Лактобактерии	8,76±0,3	4,60±0,2 / 5,60±0,2
Peptostreptococcus	3,67±0,2	4,0±0,2 / 5,0±0,2
Общее кол-во аэробов	7,60±0,3	10,25±0,5 / 8,30±0,4
Эшерихии ЛП	6,30±0,2	4,10±0,2 / 4,60±0,2
Эшерихии ЛН	2,60±0,1	5,60±0,2 / 3,80±0,1
Стафилококк золотистый	-	1,10±0,1 / 1,30±0,1
Стафилококк эпидермальный	2,10±0,1	4,30±0,1 / 5,10±0,2
Энтерококки	4,30±0,1	2,60±0,1 / 3,0±0,1
Протей	1,60±0,1	2,0±0,1 / 2,10±0,1
Грибы рода Кандида	1,80±0,1	3,10±0,1 / 3,60±0,1

Из таблицы 2 видно, что флора фекалий у здоровых детей довольно разнообразна. При этом следует заметить, что количество анаэробов достоверно на несколько порядков превышают количество факультативной группы.

Через течение 15 дней у детей, получавших с целью профилактики и лечения пробиотик Пробиокейр-AWL, в составе флоры кишечника позитивные как количественные, так и качественные изменения. Так, достоверно возросли количественные показатели анаэробный группы, количество которых составило 8,10±0,4 lg КОЕ/г, при норме, равной 9,30±0,2 lg КОЕ/г. В это же время количество факультативной флоры все еще оставалось довольно высоким. Настораживает тот факт, что, хотя и в малых количествах, начали высеваться штаммы патогенного стафилококка.

Результаты микробиологических исследований, проведенных через 30 дней, представлены в таблице 3. Из таблицы видно, что микрофлора кишечника претерпела достоверные позитивные сдвиги. Так, существенно увеличилось количество представителей анаэробной флоры, которое фактически приблизилось к контрольным значениям. Среди них особенно увеличилось количество бифидо- и лактобактерий. Факультативная флора также изменилась в позитивную сторону, основное место заняли энтерококки, количество которых составило 4,60±0,2 lg КОЕ/г при норме 4,30±0,2 lg КОЕ/г.

Таблица 3

Результаты микробиологических исследований у детей с патологией опорно-двигательного аппарата до (числитель) и через 30 суток (знаменатель) после лечения пробиотиком Пробиокейр-AWL, lg M±m КОЕ мл

Группа микробов	Количество микробов в 1 г фекалий	
	норма	у больных
Общее кол-во анаэроб	9,78±0,5	7,80± 0,3 / 8,45±0,4
Бифидобактерии	9,30±0,5	4,10±0,1 / 8,30±0,5
Лактобактерии	8,75±0,4	4,60±0,2 / 7,30±0,3
Peptostreptococcus	3,60±0,2	4,0±0,1 / 5,0±0,2
Общее кол-во аэробов	8,10±0,4	10,20±0,5 / 8,30±0,5
Эшерихии ЛП	6,30±0,3	4,10±0,2 / 4,70±0,2
Эшерихии ЛН	2,60±0,1	5,60±0,2 / 3,80±0,2
Стафилококк золотистый	-	1,10±0,1 / 1,0±0,1
Стафилококк эпидермалый	2,10±0,1	4,30±0,2 / 5,0±0,2
Энтерококки	4,30±0,2	2,60±0,1 / 4,60±0,1
Протей	1,70±0,1	2,0±0,1 / 2,10±0,1
Грибы рода Кандида	1,80±0,1	3,10±0,1 / 3,0±0,1

Результаты исследований, проведенных через 90 дней (3 мес.), представлены таблице 4. Из таблицы видно, что позитивные сдвиги, наблюдаемые через 30 дней приёма пробиотика, почти сохранились. Некоторые отклонения в отрицательную сторону в количестве были незначительными и недостоверными. Однако настораживает тот факт, что количество эпидермального стафилококка составило 5,0±0,2 lg КОЕ/мл при норме 2,10±0,1 lg КОЕ/мл, а также было выше контрольных значений количество грибов рода Candida.

Таблица 4

Результаты микробиологических исследований у детей с патологией опорно-двигательного аппарата до (числитель) и через 3 месяца (знаменатель) после лечения пробиотиком Пробиокейр-AWL, M±m lg КОЕ мл

Группа микробов	Количество микробов в 1 г фекалий	
	норма	у больных
Общее кол-во анаэроб	9,70±0,5	7,70±0,3 / 8,30±0,5
Бифидобактерии	9,10±0,5	4,300,2 / 8,15±0,4
Лактобактерии	8,60±0,4	4,60±0,2 / 7,15±0,3
Peptostreptococcus	3,60±0,3	4,0±0,1 / 5,0±0,2
Общее кол-во аэробов	8,10± 0,4	10,15±0,5 / 8,0±0,5
Эшерихии ЛП	6,30±0,3	4,10±0,2 / 4,70±0,1
Эшерихии ЛН	2,60±0,1	5,60±0,2 / 3,80±0,1
Стафилококк золотистый	-	1,20±0,1 / 1,0±0,1
Стафилококк эпидермальный	2,10±0,1	4,35±0,2 / 5,0±0,2
Энтерококки	3,0±0,1	2,30±0,1 / 4,15±0,2
Протей	1,60±0,1	2,0±0,1 / 2,10±0,1
Грибы рода Кандида	2,0±0,1	3,0±0,1 / 3,0±0,1

Наиболее интересные данные получены у детей в отдаленные сроки исследования, т. е. 6 месяцев. Из таблицы 5 видно, что у этих детей во всей как анаэробной, так и в факультативной флоре кишечника отмечаются негативные изменения. Эти изменения наглядно показывают необходимость повторного приема пробиотика.

Таблица 5

Результаты микробиологических исследований у детей с патологией опорно-двигательного аппарата до (числитель) и через через 6 месяцев (знаменатель) после лечения пробиотиком Пробиокейр-AWL, M±m lg КОЕ мл

Группа микробов	Количество микробов в 1 г фекалий	
	норма	у больных
Общее кол-во анаэроб	9,60±0,5	7,0±0,3 / 8,0±0,4
Бифидобактерии	8,85±0,4	4,0±0,2 / 7,60±0,3
Лактобактерии	8,0±0,4	4,60±0,2 / 7,30±0,3
Peptostreptococcus	4,0±0,1	5,0±0,2 / 4,60±0,1
Общее кол-во аэробов	8,15±0,4	9,60±0,5 / 7,30±0,3
Эшерихии ЛП	6,30±0,3	4,10±0,1 / 4,15±0,2
Эшерихии ЛН	2,70±0,1	5,60±0,2 / 3,60±0,1
Стафилококк золотистый	-	1,20±0,1 / 1,0±0,1
Стафилококк эпидермальный	2,10±0,1	4,35±0,2 / 4,0±0,1
Энтерококки	3,0±0,1	2,30±0,1 / 4,0±0,1
Протей	1,60±0,1	2,0±0,1 / 2,10±0,1
Грибы рода Кандида	1,80±0,1	3,0±0,1 / 2,60±0,1

Таблица 6

Частота встречаемости микроорганизмов в кишечнике у больных детей с патологией опорно-двигательной системы до и после коррекции пробиотиком, абс. (%)

Группа микробов	Контроль, n=20	До коррекции, n=107	После коррекции, n=41
Бифидобактерии	20 (100,0)	92 (86,0)	41 (100,0)
Лактобактерии	20 (100,0)	96 (89,7)	41 (100,0)
Peptostreptococcus	20 (100,0)	98 (91,6)	91,6 (95,1)
Эшерихии ЛП	20 (100,0)	103 (96,3)	41 (100,0)
Эшерихии ЛН	15 (75,0)	80 (74,8)	24 (58,5)
Стафилококк золотистый	-	12 (11,2)	3 (7,3)
Стафилококк эпидермальный	16 (80,0)	99 (92,5)	37 (90,2)
Энтерококки	20 (100,0)	99 (92,5)	40 (97,6)
Протей	16 (80,0)	94 (87,8)	31 (75,6)
Грибы рода Кандида	-	95 (88,8)	26 (63,4)

В завершение микробиологических исследований мы определили встречаемость микробов в кишечнике. Как видно из таблицы 6, большинство микробов (50%) встречается у 100% здоровых детей. При этом наименьшую встречаемость составляют лактозонегативные штаммы эшерихий (75%)

У больных детей частота встречаемости микробов существенно изменяется, при этом чаще выявляются лактозопозитивные штаммы эшерихий (96,3%), а наименьшее количество приходится на патогенные штаммы стафилококков (11,2%), т.е. Staph. aureus.

Однако у больных детей после проведения им коррекции путем использования пробиотика в течение 30 дней картина встречаемости микробов в кишечнике достоверно изменяется. Так, у большинства микробов встречаемость превышает 90%. Хотя реже всего обнаруживаются золотистый стафилококк (7,3%), грибы рода Candida (63,4%), лактозопозитивные штаммы эшерихии (58,5%), протей (75,6%)

Выводы

1. У детей с патологией опорно-двигательной системы, воспитывающихся в школе-интернате, в кишечнике наблюдаются дисбиотические изменения в микрофлоре, характерной особенностью которых является уменьшение количества анаэробов и возрастание количества факультативной флоры.
2. У детей, которые получали пробиотик Пробиокейр AWL в течение 30 дней, как в аэробной, так и анаэробной флоре произошли достоверно выраженные позитивные сдвиги, которые фактически привели к ликвидации дисбиотических изменений.
3. Наиболее интересные данные через 90 и 180 дней (3-6 мес.). Через 90 дней позитивные изменения, которые регистрировались через 30 дней, почти полностью сохранялись. В отдалённые сроки (6 мес.) негативные изменения отмечались как в аэробной, так и в анаэробной флоре. По-видимому, эти показатели указывают на необходимость повторения курса лечения пробиотиком.

Литература

1. Бычкова В.Б. Профилактика заболевания зубов раннее ортодонтическое лечение детей с патологией опорно-двигательной системы: Автореф. дис. … канд. мед. наук. – СПб, 2007. – 20 с.
2. Ефимович О.Н. Способ забора материала и полости рта: Информ. письмо. – М., 2010. – 5 с.
3. Мухамедов И.М. Микробиология, вирусология и иммунология: Учебник. – Ташкент, 2022. – 710 с.
4. Нигматов Р. Н., Нигматова И. М., Нодирхонова М. О. Влияние заболеваний опорно-двигательного аппарата на зубочелюстную систему детей в периоде сменного прикуса (обзорная статья) //Вестн. КГМА им. ИК Ахунбаева. – 2019. – №. 1. – С. 51.
5. Нигматов Р. Состояние полости рта у больных с заболеваниями внутренних органов: диагностика, лечение и профилактика: Дис.… д-ра мед. наук //Ташкент: ТашМА. – 2006.
6. Нодирхонова М., Нигматов Р., Нигматова И. Изучение зубочелюстных аномалий у детей с заболеваниями опорно-двигательного аппарата // Актуальные проблемы стоматологии и челюстно-лицевой хирургии 4. – 2021. – Т. 1. – №. 02. – С. 118-119.
7. Ризаев Ж.А. Стоматология клиник микробиология. – Тошкент, 2015. – 600 б.
8. Саркисов Д.С. Структурные основы адаптации и компенсации нарушенных функций. – Медицина, 1987. – 448 с.
9. Levinson J. Микробиология и иммунология: Учебник. – Калифорния, 2016. – 680 с.

Цель: изучение показателей микробиологии кишечника до и после коррекции у воспитанников школы-интерната №100 г. Ташкента, страдающих нарушением опорно-двигательной системы. **Материал и методы:** для коррекции дисбиоза кишечника нами впервые в РУз использован пробиотик Пробиокейр-AWL, созданный на базе Научно-исследовательского института микробиологии АН РУз. Микробиологические исследования были проведены у 31 ребенка, воспитывающегося в школе-интернате. **Результаты:** у детей с патологией опорно-двигательной системы, в кишечнике наблюдаются дисбиотические изменения в микрофлоре, характерной особенностью которых является уменьшение количества анаэробов и возрастание количества факультативной флоры. У детей, которые получали пробиотик Пробиокейр AWL в течение 30 дней, как в аэробной, так и анаэробной флоре произошли достоверно выраженные позитивные сдвиги, которые фактически привели к ликвидации дисбиотических изменений. В отдалённые сроки (6 мес.) негативные изменения отмечались как в аэробной, так и в анаэробной флоре. **Выводы:** результаты исследования указывают на необходимость повторения курса лечения пробиотиком.

Ключевые слова: дети, патология опорно-двигательного аппарата, дисбиотические нарушения в кишечнике, пробиотик Пробиокейр-AWL.

Maqsad: Toshkent shahridagi 100-sonli maktab-internatining tayanch-harakat apparati buzilishi bilan og‘rigan o‘quvchilarida ichak mikrobiologiyasining korreksiyadan oldingi va keyingi ko‘rsatkichlarini o‘rganish.

Material va usullar: ichak disbiyozini tuzatish uchun O‘zbekistonda birinchi marta O‘zbekiston Respublikasi Fanlar akademiyasi Mikrobiologiya ilmiy-tadqiqot instituti negizida yaratilgan Probiocare-AWL probiotikidan foydalandik. Maktab-internatda o‘sayotgan 31 nafar bolada mikrobiologik tadqiqotlar o‘tkazildi.

Natijalar: mushak-skelet tizimining patologiyasi bo’lgan bolalarda ichakda mikroflorada disbiotik o’zgarishlar kuzatiladi, ularning xarakterli xususiyati anaeroblar sonining kamayishi va fakultativ flora miqdorining ko’payishi hisoblanadi. 30 kun davomida Probiocare AWL probiyotikini olgan bolalarda ham aerob, ham anaerob flora sezilarli darajada ijobiy o’zgarishlarni boshdan kechirdi, bu aslida disbiyotik o’zgarishlarni bartaraf etishga olib keldi. Uzoq muddatda (6 oy) aerob va anaerob florada salbiy o’zgarishlar qayd etildi. Xulosa: Tadqiqot natijalari probiyotik davolash kursini takrorlash zarurligini ko’rsatadi.

Kalit so’zlar: bolalar, tayanch-harakat tizimining patologiyasi, ichakdagi disbiyotik kasalliklar, probiyotik Probiocare-AWL.

Objective: To study the indicators of intestinal microbiology before and after correction in pupils of the boarding school No. 100 in Tashkent, suffering from a violation of the musculoskeletal system.

Material and methods: For the correction of intestinal dysbiosis, for the first time in Uzbekistan, we used the probiotic Probiocare-AWL, created on the basis of the Research Institute of Microbiology of the Academy of Sciences of the Republic of Uzbekistan. Microbiological studies were carried out on 31 children growing up in a boarding school.

Results: In children with pathology of the musculoskeletal system, dysbiotic changes in the microflora are observed in the intestine, a characteristic feature of which is a decrease in the number of anaerobes and an increase in the amount of facultative flora. In children who received the probiotic Probiocare AWL for 30 days, both aerobic and anaerobic flora experienced significantly positive changes, which actually led to the elimination of dysbiotic changes. In the long term (6 months), negative changes were noted both in the aerobic and anaerobic flora. **Conclusions:** The results of the study indicate the need to repeat the course of probiotic treatment.

Key words: children, pathology of the musculoskeletal system, dysbiotic disorders in the intestines, probiotic Probiocare-AWL.

BOLALARDA OG’IZ BO’SHLIG’I SHILLIK QAVAT KASALLIKLARI PROFILAKTIKASI

Sadikova I.Ya.
Andijon davlat tibbiyot instituti

Bir qator tadqiqotlar shuni ko‘rsatadiki og‘iz bo‘shlig‘i salomatligi va umumiy hayot tarzi sifati yonma-yon boradi. Periodontal kasalliklar natijasida tishlarning yo‘qotilishi kuzatiladi. Bu esa juda ko‘p mablag‘ va vaqt talab qiladi, hamda chaynov samaradorligini pasaytirib yuboradi. Bu vaqtda profilaktik chora tadbirlari asosiy rol o‘ynaydi. Og‘iz bo‘shlig‘i leykoplakiyasi og‘iz bo‘shlig‘i shilliq qavatining eng keng tarqalgan potensial xavfli kasalligidir.

Bemorlarda o‘tkazilgan muolajalarni solishtirish va natijalarni baholash maqsadida davolashdan oldingi va davolashdan keyingi klinik xulosalarolindi va o‘rganildi.

Epidemiologik tadqiqotlar ma’lumotlari **og’ız bo’shlıg’ı shıllık qavat** (OBSHQ)da leykoplakiyaning tarqalishini ko‘rsatadi. OBSHQda ushbu kasalliklarning eroziv va giperplastik shakllari 3-12%hollarda malign transformatsiyaga uchraydi.

Ko‘pgina tadqiqotchilar leykoplakiyani saratondan oldingi holat deb hisoblashadi, uni davolash murakkab va hal qilinmagan muammo bo‘lib qolmoqda. Bemorlar soni yil sayin ortib bormoqda, davolash natijalarini esa qoniqarli deb bo‘lmaydi. Uzoq muddatli konservativ davo ko‘pincha bemorlarning to‘liq tiklanishiga kafolat bermaydi va og‘iz bo‘shlig‘ining anatomik tuzilishining murakkabligi va patologik jarayonning tarqalishi tufayli qo‘llaniladigan jarrohlik usullari har doim ham mumkin emas. Keratoz, giper va parakeratoz, diskeratoz kabi morfologik o‘zgarishlar klinik jihatdan farq qiladi, leykoplakiyaning nozoformalarini tashxislashda ma’lum qiyinchiliklarni keltirib chiqaradi va muayyan davolash taktikasini tanlashni talab qiladi.

Leykoplakiya tashxisini qo‘yish va davolash uchun og‘iz bo‘shlig‘i shilliq qavatining strukturaviy

xususiyatlari va fiziologik jarayonlaridagi o‘zgarishlarni, shikastlanishlarning lokalizatsiyasini hisobga olgan holda, sabab omillarining og‘iz bo‘shlig‘iga ta’siri haqida aniq tasavvurga ega bo‘lish kerak. Keratinizatsiyaning fiziologik jarayoni (og‘iz bo‘shlig‘i shilliq qavati epiteliysining sirt hujayralarining deskvamatsiyasi) notekis tarzda ifodalanadi. Har xil turdagi tirnash xususiyati beruvchi moddalarga javoban, og‘iz bo‘shlig‘i shilliq qavati ko‘p qatlamli keratinlashtiruvchi epiteliya tarkibidagi aniq donador qatlam tufayli keratin hosil bo‘lishi va to‘planishiga qodir, bu esa oq rangli epiteliyning qalinlashishiga olib keladi (to‘qimalar keratinizatsiyasining kuchayishi). SHu bilan birga, keratinlashmagan epiteliyning aniq submukozal qatlamli joylarida doimiy travma ta’sirida sirt qatlamlarining deskvamatsiyasi kuchayadi va bu ham keratinizatsiya jarayonining buzilishiga olib keladi. Ikkala holatda ham keratinizatsiya jarayonining buzilishi tufayli yallig‘lanishning keratotik turi haqida gapiriladi – leykoplakiya klinik jihatdan shilliq qavatning oq bo‘lmagan tirnalgan zararlanishlari shaklida tashxis qilinadi.

Og‘iz orqali leykoplakiyani davolashning asosiy maqsadi malignizatsiyani aniqlash va oldini olishdir. Birinchi qadam chekish kabi xavfli faoliyatni to‘xtatishdir. Qo‘shimcha gistopatologik baholash talab qilinadi. Displaziya darajasi davolash tanlovini aniqlaydi. Og‘iz bo‘shlig‘i leykoplakiyasi yomon sifatliga aylanish havfipast bo‘lganda (displaziya yoki oddiy displaziya) butunlay o lib tashlanishi mumkin yokiqaror qabul qilishda joylashuvi, hajmi va chekuvchilarda bemorning chekishni tashlashda ishtirok etishi kabi boshqa omillarni hisobga olish kerak. O‘rtacha va og‘ir epitelial displaziya uchun jarrohlik davolash tavsiya etiladi.

Stomatologik bezovtalik -bu shaxsning stomatologik davolanishdan oldin boshdan kechiradigan umumiy holat bo‘lib, o‘zini yomon xis qiladi. Bezovtalik holati tish manipulyatsiyasi paytida bolaning xatti-harakatlariga ta’sir qiladi. Qo‘rquvni kelib chiqishini uchta mexanizmi mavjud:

- shifokordan “qo‘rqinchli” ma’lumotlar olish,
- boshqa odamdan, ayniqsa, ota-onadan qo‘rquvni bilvosita olish;
- avvalgi davolanishning bevosita salbiy tasiri.

Stomatologik bezovtalikni kuchayishiga olib keluvchi muhim omil stressdir. Stomatologik bezovtaligi bor bolalar uchun asosiy ta’sirlovchi vosita bu tish qattiq to‘qimalarini charxlash yoki in’eksiya qilish, og‘riqni his qilish va qo‘rquvdir. Xulq- atvorni boshqarish va psixologik metodlar bemorning bezovtaligini uzoq vaqt davomida farmakologik preparatlar yordamisiz kamaytirishga imkon beradi.

Ishning maqsadi

Bolalarda og’ız bo’shlığ’ı shıllık qavat kasallıkları profılaktıkasını ishlab chiqish.

Materiallar va usullar

Mazkur vazifani hal etish uchun biz ADTI klinikasi “bolalar stomatologiyasi” kafedrasiga murojat qilgan 7-9 yoshdagi 50 nafar bolani tekshirdik. Ushbu bolalarning xulq-atvorini ro‘yxatdan o‘tkazish Frankl (1962) shkalasi miqyosida o‘tkazildi. Biz ishlab chiqqan vizual-analog shkalasi (VASH) yordamida bolalarning bezovtalik darajasini baholadik.

VASH to‘g‘ri uchburchak sahaklidagi, rangi oqdan yorqin to‘yingan qizil ranggacha o‘zgarib turadigan diagrammadan foydalanildi. Bola slayderni diagrammaga joylashtirdi, unga ko‘ra bolaning stomatologikmanipulyatsiya vaqtidagi bezovtalik darajasiga to‘g‘ri keldi.

Kartaning orqa tomonida raqamlar va o‘lchovlar mavjud. Slayder joylashishiga qarab bolaning stomatologik bezovtalik pozitsiyasi 0 dan 10 gacha bo‘lgan shkalada aniqlandi. 0 dan 2,4 gacha past darajali, 2,5 dan 4,9 gachao‘rtacha bezovtalik, 5 dan 7,4 gacha kuchli bezovtalik, 7,5 dan 10gacha juda kuchli bezovtalik. Stomatologik bezovtaligi bo‘lgan bolalarning xatti-harakatlarini nazorat qilish biz ishlab chiqqan dastur yordamida amalga oshirildi. U qat’iy belgilangan tartibda amalga oshiriladigan quyidagi ketma-ketlikni o‘z ichiga oladi:

- Bolada tashvish va qo‘rquvni tashxislash;
- Suhbat orqali ota-onalarning qo‘rquv va tashvishlarini aniqlash va tuzatish;
- Bolani so‘roq qilish, u bilan suhbatlashish, ota-onalarning ijobiy ta’siri, bolaning shifokorga bo‘lgan ishonchini rivojlantirish orqali bolaning stomatologik manipulyatsiyasi haqidagi salbiy fikrlarini aniqlash va o‘zgartirish;
- Stomatologik manipulyatsiyani amalga oshirishdatajriba olish va to‘plash; protsedurani tushuntirish; ulardan foydalanishdan oldin narsalar, jixozlar bilan tanishtirish; barcha protseduralar davomida bolani maqtash; olib boriladigan davolash manipulyatsiyalarini bosqichma-bosqich murakkablashtirish; manipulyatsiya qilinganidan keyin sovg‘alar berish va bolani rag‘batlantirish;
- Dasturning samaradorligi bolaning bezovtaligi va xatti-harakatlarini o‘zgartirish bilan baholandi.

Natija

7-9 yoshli bolalar 0,1% hollarda o‘zini yaxshi tutdi,(0,07% hollarda bolalar xulqi ijobiy va0,09%

hollarda- ijobiy) va 0,1% – yomon va xulq tuzatish metodlariga muxtoj (0,1% hollarda – salbiy xulq va 0,05% – juda salbiy). Bolalarning salbiy xulq atvori 0,72 ballga to‘g‘ri keldi (kuchli bezovtalik), salbiy- 0,55 ball (juda kuchli bezovtalik). Quyidagi dasturdan foydalanilganda98% bolalarning xulqi o‘zgardi, stomatologik bezovtaligi kamaydi. 0,13% hollarda salbiy xatti-harakatlar ijobiy tomonga o‘zgargan, 0,13% hollarda bioroz ijobiy, 19% hollarda salbiy xatti- harakatlar ijobiy bo‘ldi, 0,19% hollarda biroz ijobiy.

Xulosa

Ushbu bezovtalikni kamaytirish dasturi yuqori samaradorlikni ko‘rsatdi. Shuning uchun, u tishni davolash davomida kelib chiqadigan boladagi qo‘rquvni yo‘qotish uchun umumta’lim maktablarining stomatologik poliklinikalarida, xususiy stomatologik klinikalarida, bolalar stomatologik poliklinikalarda foydalanish uchun tavsiya qilishimiz mumkin.

Adabiyotlar

1. Ибрагимова М. И др. Защитная система слизистой оболочки полости рта при хроническом рецидивирующем афтозном стоматите на фоне хронического холецистита // Медицина и инновации. – 2021. –№1 (3). – С. 265-270.

2. Ибрагимова М.Х., Адилходжаева З.Х., Самадова Ш. Этиопатогенетическое и клиническое обоснование лечения красного плоского лишая // Мед. журн. Узбекистана. – 2020. – №2. – С. 71-77.

3. Кадирбаева А., Тураев А., Дадамукхамедов С. Assessment of treatment of oral leukoplakia // Акт. пробл. стоматол. и челюстно-лицевой хир. – 2019. – №1. – С. 51-52. извлечено от https://inhbrary.uz/ index.php/actual-dentistry/article/view/14409.

4. Камилов Х., Кадырбаева А., Арипова Д., Фазилбекова А. Лейкоплакия полости рта: клиника, диагностика, лечение // Медицина и инновации. – 2021. – №7 (2). – С. 44-49.

Цель: разработка и оценка эффективности программы снижения стоматологической тревожности у детей младшего школьного возраста.

Материал и методы: обследованы 50 детей 7-9 лет, обратившихся в отделение детской стоматологии клиники Андижанского государственного медицинского института. Поведение детей регистрировалось по шкале Франкла (1962). Уровень тревожности детей оценивали с помощью разработанной авторами визуальной аналоговой шкалы.

Результаты: 0,1% детей 7-9 лет вели себя хорошо, 0,1% нуждалось в методах коррекции поведения. При использовании разработанной программы у 98% детей изменилось поведение, уменьшилась их стоматологическая тревожность.

Выводы: программа снижения беспокойства оказалась очень эффективной, поэтому может быть рекомендована для устранения у ребенка страха, возникающего при лечении зубов.

Ключевые слова: дети, стоматологическая тревожность, визуальная аналоговая шкала, устранение страха перед лечением.

Maqsad: boshlang’ich maktab yoshidagi bolalarda stomatologik tashvishlarni kamaytirish dasturini ishlab chiqish va samaradorligini baholash.

Material va usullar: Andijon davlat tibbiyot instituti klinikasi bolalar stomatologiyasi bo‘limiga murojaat qilgan 7-9 yoshli 50 nafar bolalar ko‘rikdan o‘tkazildi. Bolalarning xatti-harakatlari Frankl shkalasi yordamida qayd etilgan (1962). Bolalardagi tashvish darajasi mualliflar tomonidan ishlab chiqilgan vizual analog shkala (VAS) yordamida baholandi.

Natijalar: 7-9 yoshdagi bolalarning 0,1 foizi o’zini yaxshi tutgan, 0,1 foizi xatti-harakatni tuzatish usullariga muhtoj edi. Ishlab chiqilgan dasturdan foydalanganda, bolalarning 98 foizi o’z xatti-harakatlarini o’zgartirdi, tish tashvishlari kamaydi.

Xulosa: anksiyeteni kamaytirish dasturi juda samarali ekanligi aniqlandi, shuning uchun bolada tish davolash qo’rquvini yo’q qilishni tavsiya etish mumkin.

Kalit so’zlar: bolalar, stomatologik tashvish, vizual analog shkala, davolanishdan qo’rqishni yo’q qilish.

Objective: To develop and evaluate the effectiveness of a program to reduce dental anxiety in children of primary school age.

Material and methods: 50 children aged 7-9 years old who applied to the department of pediatric dentistry of the clinic of Andijan State Medical Institute were examined. Children’s behavior was recorded using the Frankl scale (1962). The level of anxiety in children was assessed using the visual analogue scale (VAS) developed by the authors.

Results: 0.1% of children aged 7-9 behaved well, 0.1% needed behavior correction methods. When using the developed program, 98% of children changed their behavior, their dental anxiety decreased.

Conclusions: Anxiety reduction program was found to be very effective, therefore it can be recommended to eliminate the fear of dental treatment in a child.

Key words: children, dental anxiety, visual analogue scale, elimination of fear of treatment.

ХРОНОЛОГИЯ ОСЛОЖНЕНИЙ И ПОСЛЕОПЕРАЦИОННОЙ РЕАБИЛИТАЦИИ ВЗРОСЛЫХ БОЛЬНЫХ С ДЕФОРМАЦИЯМИ ЧЕЛЮСТЕЙ

Абдукадыров А., Бахриев У. Т., Мухамедиева Ф.Ш., Курбанов Ф.Р., Абдукадыров Д.А.
Центр развития профессиональной квалификации медицинских работников РУз

Основной целью ортогнатической хирургии является достижение эстетического баланса лица и прикуса и ликвидация функциональных нарушуений с улучшением социальной адаптации пациентов с деформациями челюстей различного генеза. Однако, по данным научной литературы, почти у 40% пациентов, оперированных по поводу деформаций челюстей, наблюдаются различные осложнения, в основном интер- и послеоперационные [2,6,7,21,22]. Все это свидетельствует о недостаточной разработанности лечебно-профилактических и послеоперационных реабилитационных мероприятий с междисциплинарным участием, которые привели бы к профилактике и уменьшению частоты этих осложнений.

Поэтому целью нашего сообщения является обобщение результатов хронологического анализа научных работ, посвященных осложнениям ортогнатического лечения пациентов с деформациями челюстей и реабилитационным мероприятиям, направленным на профилактику и лечение этих осложнений.

Анализ доступной литературы показал, что историю развития реабилитационных мероприятий, направленных на профилактику и лечение осложнений ортогнатическх операций в зависимости от способа хирургической коррекции деформаций челюстей, условно можно раздаелить на три этапа. На первом этапе проводились реабилитационные мероприятия в стадии формирования, на втором – в период сформированной ортогнатической хирургии, на третьем – в период расцвета ортогнатической хирургии [29].

Первый этап. Ортогнатическая хирургия сформировалась в середине XIX века. Основоположниками этого сложного раздела челюстно-лицевой хирургии были Hullen, Langenbeck, Cheever, Billroth, Dufourmentel, Blair; Angel, Harsh, Львов, Лимберг, Бабицкая и др. [10,16,17,30]. Большинство из этих ученых-клиницистов были общими хирургами, которые имели вторую специальность челюстно-лицевого хирурга. Этот этап начался с середины XIX века и продолжался до 30-х годов XX века. Операции проводились в основном на одной нижней челюсти. О развитии воспалительных процессов можно косвенно судить по осложнениям общей хирургии, которые наблюдались у 50-80% плановых больных часто с летальным исходом. Неразработанность принципов асептики и антисептики и отсутствие антибиотиков почти во всех случаях приводило к воспалительным осложнениям и плохому заживлению ран вплоть до развития остеомиелита.

Ввиду недостаточной развитости междисциплинарного подхода с участием ортодонтов и других специалистов для иммобилизации и предотвращения рецидивов использовали межчелюстные шины и различные самодельные ортодонтические устройства, которые не всегда давали желаемый результат. Можно сказать, что послеоперационная реабилитация этой эпохи включала в себя борьбу с воспалительными осложнениями и сохранение достигнутого оптимального соотношения зубных дуг челюстей с использованием антисептиков того времени и ортопедических конструкций.

Вторая эпоха – с 30-х по 60-е годы XX столетия, когда ортогнатическая хирургия уже сформировалась как самостоятельная дисциплина, и были разработаны основные принципы асептики и антисептики с повсеместным широким внедрением антибиотиков. В формирование ортогнатической хирургии в этот период большой вклад внесли такие ученые, как Wassmund, Shwartz; Thoma; Kole; Converse,Shapiro, Obwegesser; Dal-Pont; Caldvell; Latterman; Катц, Рудько, Аржанцев,

Мухин, Александров и др. Ортогнатические операции проводились только на верхней или нижней челюсти, поэтому этот период можно называть эпохой одночелюстных операций.

Большим шагом вперед для ортогнатической хирургии явилось участие ортодонтов и ортопедов-стоматологов в процессе реабилитации пациентов с деформациями челюстей и использование лучевых методов обследования. Относительно послеоперационной реабилитации ортогнатических пацентов многие положения их ведения были сформулированы на основании опыта лечения раненых во время второй мировой войны, который описан в фундаментальных научных работах и учебниках по челюстно-лицевой хирургии. По данным литературы, в этот период наиболее распространенными способами исправления деформаций нижней челюсти были вертикальная и плоскостная остеотомии ветвей нижней челюсти и их модификации с закреплением фрагментов преимущественно проволочными швами [15,18,25,26].

По описанию клиницистов, во время операции часто наблюдались кровотечения из крупных сосудов, неправильные переломы фрагментов, повреждения чувствительных и двигательных нервов челюстно-лицевой области. Кровотечение останавливали тампонадой ран тампонами, пропитанными прокоагулянтами или перевязыванием сосудов в ране, в сложных случаях перевязывали наружную сонную артерию. Для компенсирования кровопотери до операции изготавливались кровь и кровезаменители, которые переливалась во время и после операций. Вследствие потери большого количества крови и жидкости больные часто бывали ослабленными, что требовало длительного стационарного лечения – до месяца и более.

При неправильных переломах их фиксировали на место проволочными швами или удаляли, что отрицательно отражалось на заживлении костной раны. Для лечения травм нервов использовали медикаментозное лечение и физиотерапию. В послеоперационном периоде воспалительные осложнения, дисфункции височно-нижнечелюстных суставов и рецидивы деформаций челюстей наблюдались у 55-75% пациентов [10,27]. Местное лечение и профилактика воспалительных осложнений проводились на фоне межчелюстной иммобилизации, которая грубо нарушала гигиену и пейзаж микрофлоры полости рта.

Несмотря на использование различных вариантов механической чистки и антисептической обработки полости рта часто наблюдались воспалительные осложнения в области пародонта, операционной раны и в соседних анатомических областях.

Для профилактики и лечения рецидивов были предложены ретенционные и ортодонтические аппараты, которые были громоздкими, неудобными и вызывали боль при ношении, а также нарушали гигиену полости рта, создавая условия для размножения инфекции. По мнению некоторых клиницистов, большинство рецидивов возникают у больных, оперированных только на одной нижней челюсти, в результате чего происходит нарушение вектора тяги жевательных мышц, что приводит к нейромышечному дисбалансу челюстно-лицевой области, сужению полости рта и глотки. Стремление анатомических структур занять исходное положение после снятия шин обусловливало рецидив деформаций челюстей [4,5,10].

Анализ литературы этого периода позволяет сделать вывод, что в это время уже использовались комплексные методы обследования, диагностики, лечения пациентов с различными формами деформаций челюстей с участием ортодонтов и других специалистов. Однако большое количество различных осложнений во время и после операций свидетельствует о недостаточной разработанности лечебно-профилактических и реабилитационных мероприятий с участием смежных специалистов.

Расцвет ортогнатической хирургии, который начинается с середины 60-х годов прошлого столетия и продолжается по сей день, назывется эпохой бимаксиллярных операций. Операции начали проводиться на двух челюстях и других участках лицевого скелета с использованием новых медицинских технологий и биологически обоснованных разрезов тканей. Была разработана методика жесткой фиксацией костных фрагментов при помощи пластинок и винтов, которые привели к сокращению сроков межчелюстной иммобилизации [4,14].

Первые рекомендации о ближайших послеопрационных реабилитационных мероприятиях для челюстно-лицевых больных привел в твоих трудах М.В. Мухин [9]. По мнению ученого, после оперативного вмешательства, проводившегося под общим обезболиванием, больного перевозят на каталке

в послеоперационную палату, где в течение 2-3-х суток за ним осуществляют врачебный и сестринский контроль и уход. Назначаются местное и общее лечение, которое включает гигиенический уход за полостью рта и глотки, холод на область ран, подачу увлаженного кислорода, антибиотики, сульфаниламиды, противовоспалительную и симптоматическуютерапию. В послеоперационном периоде рекомендуют также различные виды физиотерапевтических процедур и миогимнастику, которые приводят к улучшению микроциркуляции в ране с оптимизацией репаративных процессов.

Однако, по данным клиницистов более позднего периода, во время и после проведения комбинированных остеотомий челюстей часто начали наблюдаться различные осложнения [4,16,23,24], Проводившие анализ собственного клинического материала и литературных источников хирурги описывают такое грозное осложнение операционного периода, как кровотечение, объем которого варьировал от 800 до 2200 мл. Оно возникает при отделении бугров верхней челюсти от крыловидных отростков и при разрыве слизистой дна носовой полости. Были предложены специальные изогнутые остеотомы, не повреждающие сосуды и венозные сплетения. В качестве профилактики кровотечения во время операции предлагается четкая организация операционного процесса, т.е. работы хирурга, операционных сестер и анестезиолога. При возникновении таких осложнений они проводили полную тампонаду глотки, переднюю и заднюю тампонады полости носа, перевязку наружной сонной артерии по показанию и переливание крови и кровезаменителей. По описанию тех же авторов во время операции может происходить повреждение ветвей тройничного, лицевого нервов и неправильные перелом фрагментов челюстей. В редких случаях наблюдали повреждение основания черепа со смертельным исходом.

Широкое внедрение в более позднем периоде ТРГ МСКТ, КЛКТ, МРТ, появление методов общего обезболивания с использованием искусственной гипотонии привели к уменьшению количества осложнений ортогнатических операций. Накопленный опыт наблюдения за осложнениями остеотомий челюстей и их ликвидация привели к созданию их классификаций, основным критерием которых являлись время и тяжесть операций, разделенная на классы [11,22,22,28]. Однако анализ литературы последних лет показывает, что частота кровотечения во время операций (9-15%) и в раннем послеоперационном периоде (16,8%) представляет серьезную задачу, которая требует своего решения. При неправильных переломах остеотомированных фрагментов, которые встречаются в среднем у 15,8% пациентов, предлагается закрепление их дополнительно пластинками с винтами.

Наиболее рапространенным осложнением операционного периода является повреждение ветвей тройничного и лицевого нервов, которое встречаюся в 13,5-76% случаев. Они часто повреждаются при проведении плоскостной или вертикальной остеотомии ветвей и Ле-Фор-1 остеотомии верхней челюсти. Наиболее серьзным осложнением этих повреждений является развитие невропатии, которая сопровождется болевыми ощущениями и двигательными нарушениями в области лица. В настоящее время при повреждени нервного ствола во время операций проводится сшивание их концов с использованием микрохирургической техники с дальнейшим проведением медикаментозного лечения и физиотерапии, которые в большинстве случаев являются эффективными. Но почти у 5% пациентов нарушение чувствительности регионов первой и второй ветви тройничного нерва остается на долгие годы, что вызывает физиологический и социальный дискомфорт. Несмотря на большие успехи ортогнатической хирургии на сегодняшний день интероперационные осложнения остеотомий челюстей остаются на уровне 49,2%, что говорит об чрезвычайной важности данного вопроса [7,11,21,22].

Как видно из анализа доступной научной литературы, частота осложнений во время проведения ортогнатических операций остается на высоком уровне, в связи с чем необходимо дальнейшее изучение их причин и разработки профилактических мер.

В литературе того времени можно встретить описания осложнений послеоперационного периода, которые встречались у 35- 40% пациентов. Чаще всего они возникали в период межчелюстной иммобилизации. При возникновении гнойных воспалительных осложнений часто проводили хирургические вмешательства и медикаментозное лечение, отдавая предпочтение местным антисептикам и антибиотикам широкого спектра действия Использование антибиотиков широкого спектра действия и местных антисептиков привело

к уменьшению количества воспалительных осложнений [4,6,16,24].

Однако анализ научной литературы последних лет показывает незначительное снижение воспалительных осложнений до 11,7-20,4%, что объясняется плохим механическим очищением полости рта, появлением резистентности патогенных микробов к традиционным антибиотикам, антисептикам и недостаточным контролем инфекции [3,7,12,21,22].

По мнению В.Н. Царева и соавт. [12], используемые традиционные антисептики местного действия не депонируются в достаточной концентрации в слизистой оболочке полости рта ввиду отсутствия адгезивности. Поэтому, не оказывая полноценного антибактериального действия, они смываются слюной. Для адекватного лечения воспалительных процессов полости рта и пародонта рекомендовали использование антисептиков с широким антибактериальным спектром действия, не индуцирующих резистентность микробов и создающих депо в зоне своего действия. По данным самого автора, использование комплекса элюдрил-эльгидиум-пародиум для лечения генерализованного пародонтита показало высокую эффективность его по сравнению с метрогил-дента. Работ, посвященных использованию такого комплекса для лечения воспалительных процессов полости рта после ортогнатических операций, не встречается. Как видно из изложенного, разработка методов, ликвидирующих все патогенные микробы полости рта в результате использования антисептиков пролонгированного действия, до сегодняшнего дня остается нерешенной задачей ортогнатической хирургии.

Осложнением ортогнатических операций в послеоперационном периоде является подвижность остеотомированных фрагментов в результате замедления репаративной регенерации, которая может привести к вторичной деформации или рецидивам. Среди множества препаратов, используемых в клинической практике, положительными результатами выделяется остеогенон. Он влияет на массу и качество кортикальной кости, которая сопротивляется механическим нагрузкам и обеспечивает стабильность при остеосинтезе. Однако научных работ об использовании препарата остеогенон для улучшения репаративной регенерации костной ткани после остеотомий челюстей не встречается.

Тем временем внедрение комбинированных остеотомий челюстей не привело к полной ликвидации осложнений со стороны височно-нижнечелюстных суставов. По данным В.А. Сукачева и соавт. [10], используемые варианты плоскостной и вертикальной остеотомии ветвей нижней челюсти часто приводят к изменению направления тяги жевательных мышц и изменению положения суставной головки, что вызывает нарушение нейромышечного баланса, которое отрицательно виляет на функцию височно-нижнечелюстных суставов. По сообщениям авторов позднего периода, в среднем они остаются на уровне от 12,16 до 22,35% и возникают при неудовлетворительном позиционировании суставных головок, что приводит к патологическому смещению суставного диска с его раздавливанием. Образование внутрисуставной гематомы, гипермобильность суставной головки могут привести к образованию фиброзной спайки, анкилоза или резорбции головки мыщелкового отростка.

Жесткая бикортикальная фиксация костных фрагментов тоже приводит к изменениям положения суставов, что ведет к неудовлетворительным изменениям окклюзии. В результате использования послеоперационных реабилитационных мероприятий большинство осложнений компенсируется. Однако часть из них требует повторного хирургического вмешательства и медикаментозного лечения [6,7,11]. По мнению некоторых авторов, для уменьшения осложнений со стороны височно-нижнечелюстных суставов следует выбрать способы остеотомий, которые минимально нарушают направление вектора тяги жевательных мышц [1,10].

В отдаленные после операций сроки наиболее частыми осложнениями были рецидивы деформаций челюстей. По данным В.М. Безрукова [4], после плоскостной остеотомии по Обвегейзеру и ее модификаций рецидивы нижней прогнатии наблюдались у 27-50% пациентов. Кроме того, после проведения различных вариантов тотальной остеотомии верхней челюсти показатели рецидивов также были достаточно высокими – от 8,5 до 35% [4,18,24].

По мнению В.И Гунько [5], причиной такого высокого процента рецидивов является планирование и проведение операций без учета морфофункционального состояния полости носа, глотки, полости рта, размеров языка и функции

жевательных мышц. Для предотвращения рецидивов предлагается проведение следующих мероприятий: правильная диагностика, тщательное составление плана операции, внедрение костных трансплантатов между буграми верхней челюсти и крыловидными отростками основной кости, фиксация фрагментов кости, межчелюстное вытяжение, гиперкоррекция зубных дуг с хорошими фиссурно-бугорковыми контактами.

По мнению другой группы клиницистов, хорошо организованное лечение по протоколу «ортодонтия-ортогнатия-ортодонтия» является главными условиями, обеспечивающими успех лечения. По сообщениям некоторых клиницистов, частота рецидивов деформаций челюстей в настоящее составляет до 22,5,%, что говорит о необходимости изучения их причин и разработки более совершенных способов профилактики [11,21].

Описание состояния ортогнатической хирургии того времени можно закончить цитатой из монографии А.С. Щербакова [13]: «Хирургическое лечение аномалий прикуса у взрослых еще не нашло широкого распространения, что можно объяснить довольно значительной частотой рецидивов после него и отсутствием тесного контакта хирургов-стоматологов и ортодонтов», что подтверждает актуальность данного вопроса.

В последние годы появились сообщения, о том, что пациенты не доводят до конца начатое лечение, что связано с длительностью и неэффективностью ортодонтического лечения, ухудшением гигиены полости рта, появлением болей в челюстях и развитием воспалительных процессов в пародонте вплоть до потери зубов. Все эти осложнения ортодонтических конструкций привели ученых к поиску альтернативных методов к используемому протоколу «ортодонтия-ортогнатия-ортодонтия». В 2009 г. в Нагасаки был предложен новый протокол «Surgery-first» который предполагал проведение ортогнатической операции первым этапом и ортодонтическое лечение после операции вторым этапом. Сравнительный анализ двух протоколов показал преимущество нового протокола, при использовании которого время лечения уменьшилось от 26 до 15 месяцев [20,30]. Предложено проведение ортопедической помощи на различных этапах реабилитации этой категории пациентов, которое приводит к сохранению и улучшению достигнутых эстетических и функциональных результатов хирургического лечения [1,8] в зависимости от последовательности восстановления жизненно важных функций организма, времени возникновения осложнений и адаптирования челюстно-лицевой области пациента к новым морфофункциональным и эстетическим изменениям лица.

Последовательность проведения реабилитационных мероприятий с участием различных специалистов делится на три периода. Первый период включает в себя первые 1-3 дня после операции и называется периодом восстановления жизненно важных функций организма. В этом периоде общие и местные реабилитационные мероприятия проводятся анестезиологом и ортогнатическим хирургом. Второй период называется периодом межчелюстной иммобилизации и продолжается от 2-х недель до 2-х месяцев. В этом периоде требуется участие ортогнатического хирурга, орального хирурга, ортодонта, ортопеда-стоматолога и других специалистов по показанию. Третий период – время после снятия шин до года – называется периодом восстановления функции челюстно-лицевой области и адаптации пациента новым к социальным условиям. В этом периоде необходимо участие ортогнатического хирурга, орального хирурга, ортодонта, ортопеда-стоматолога, психолога и других специалистов по показанию. Однако в работе автора конкретно не приведено количество осложнений, возникших в хронологическом порядке и результаты осуществленной лечебно-профилактической помощи.

В результате анализа доступной научной литературы, посвященной реабилитационным мероприятиям после ортогнатических операций, мы пришли к следующим выводам;

1. В эпоху формирования ортогнатической хирургии об осложнениях во время операций информация очень скудная, а реабилитационные мероприятия были направлены на ликвидацию воспалительных осложнений и сохранению достигнутого соотношения зубных дуг челюстей с использованием примитивных ортодонтических конструкций.

2. В эпоху сформированной ортогнатической хирургии основные положения ликвидации интероперационных осложнений и послеоперационной реабилитации были разработаны с учетом опыта второй мировой войны. Участие хирурга, ортодонта, ортопеда

и других специалистов по показанию привело к незначительному уменьшению количества осложнений.

3. В эпоху расцвета ортогнатической хирургии использование современных методов диагностики и лечения не привело к существенному уменьшению интероперационных и послеоперационных осложнений, что свидетельствует о необходимости создания алгоритма реабилитационных мероприятий с участием различных специалистов, что приведет к их профилактике или уменьшению количества у взрослых пациентов с деформациями челюстей.

Литература

1. Абдукадыров А. Усовершенствование реконструктивных операций у взрослых больных с сочетанными деформациями челюстей: Дис. … д-ра мед. наук. – Ташкент, 2007. – 236 с.

2. Абдукадыров А., Мухамедиева Ф.Ш., Курбанов Ф.Р. Алгоритм амбулаторной подготовки взрослых пациентов к ортогнатическим операциям // Stomatologiya. – 2020. – №1-2. – С. 46-51. 2020

3. Андреищев А.Р. Сочетанные зубочелюстно-лицевые аномалии и деформации: руководство для врачей. – М.: ГЭОТАР-Медиа, 2008. – 456 с.

4. Безруков В.М. Клиника, диагностика и лечение врожденных деформаций лицевого скелета: Дис. … д-ра мед. наук. – М., 1981. – 329 с.

5. Гунько В.И. Клиника, диагностика и лечение больных с сочетанными деформациями челюстей: Дис. … д-ра мед. наук. – М., 1987. – 525 с.

6. Гунько В.И., Белова О.М. Анализ ошибок и осложнений при хирургическом лечении больных с деформациями // Вестн. РУДН. – Сер. Медицина. – 2010. – С. 69-73.

7. Дробышев А.Ю. Осложнения в ортогнатической хирургии // Основы ортогнатической хирургии: Материалы науч. конф. – СПб, 2016. – С. 175.

8. Дыбов А.М. Междисциплинарная реабилитация пациентов с врожденными и приобретенными челюстно-лицевыми деформациями на основе протокола трехмерного компьютерного планирования: Дис. ... д-ра мед. наук. – М., 2020. – 338 с.

9. Мухин М.В. Клиническая оперативная челюстно-лицевая хирургия. – Л.: Медицина, 1974. – 456 с.

10. Сукачев В.А. Атлас реконструктивных операций на челюстях. – М., 1984.

11. Сорвин В.А. и др. Осложнения хирургического лечения пациентов с врожденными аномалиями челюстей: клиническая характеристика и профилактика // Пласт. хир. и эстет. мед. – 2020. – №2. – С. 21-32.

12. Царев В.Н. и др. Клинико-микробиологическая оценка эффективности применения «Элюдрил», «Пародиум», и «Эльгидиум» при комплексном лечении пародонтита // Пародонтология. – 2002. – №1 (26). – С. 54-61.

13. Щербаков А.С. Аномалии прикуса у взрослых. – М.: Медицина, 1987. – 191 с.

14. Bell W.H., Profitt W.R., White R.P. Surgical Correction of dentofacial deformities. – Philadelphia; London; Toronto: W.B. Saunders Company, 1985. – Vol. 1-2. – 1785 p. ???

15. Caldvell A., Latterman G. S, Vertical osteotomy in the mandibular raml for correction of prognathism // J. Oral Surg. (Chic). – 1954. – Vol. 12, №3. – P. 185-202.

16. Converse J., Telsey D., Smoll E. The triapartite in the med face for orbital expantion and correction of the defomite in craniostenosis // Brit. J. Plast. Surg. – 1971. – Vol. 24. – P. 365-374.

17. Conley R.S. Orthognathic surgery past, present, and future (Review Article) // Clin. Invest. Orthodont. – 2022. – Vol. 81 (Issue 4). – P. 179-186.

18. Dal Pont G. Retromolar osteotomy for correction of prognatism // J. Oral Surg. – 1961. – Vol. 19, №1. – P. 42-47.

19. Freihofer H.P. Surgical treatment of the short face Syndrome // J. Oral Surg. – 1981. – Vol. 39. – P. 907-911.

20. Park H.-M., Lee Y.-K, Choi J.-Y., Baek S.-H. Maxillary incisor inclination of skeletal Class III patients treated with extraction of the upper first premolars and two-jaw surgery: conventional orthognathic surgery vs surgery-first approach // Angle Orthodont. – 2014. – Vol. 84, №4. – P. 720-729.

21. Jędrzejewski M., Smektała T., Sporniak-Tutak K., Olszewski R. Preoperative, intraoperative, and postoperative complications in orthognathic surgery: a systematic review // Clin. Oral Invest. – 2015. – Vol. 19. – P. 969-977.

22. Kim J.H., Kim S.G., Oh J.S. Complications related to orthognathic surgery // J. Korean Assoc. Maxillofac. Plast. Reconstr. Surg. – 2010. – Vol. 32. – P. 416-421.

23. Kufner J. A metod of craniofacial suspension // J. Oral Surg. – 1970. – Vol. 28, №4. – P. 260-262.

24. Kufner J. Experience with a modified procedure

for correction of open bite // Transactions of the Third International Conference of oral surgery. – L: E.S. Livingstone, 1970.

25. Obwegesser H.L. Der operation's technic bei der Progenia und anderen Kiferanomalien // Dtsch Zahn. Mund. Kifier-helkund. – 1955. – Bd. 23, №1. – S.1-8.

26. Obwegesser H.L. Eingriffe am Oberkiefer zur Korrectur des pogenen Zustandsbildes // Schweiz. Mschr. Zahnheilk. – 1965. – Bd. 75, №4. – S. 365-374.

27. Reichenbach E. Scaffolding implantations for prosthetic purposes // Dtsch Zahnarztl. Z. – 1955. – Bd. 10, №5. – S. 447-450.

28. Satava R.M. Identification and reduction of surgical error using simulation // Minimally Invasive Ther. Allied Technol. – 2005. – Vol. 14. – P. 257-261.

29. Steinhäuser E.W. Historical development of orthognathic surgery // J. Craniomaxillofac. Surg. – 1996. – Vol. 24, №4. – P. 195-204.

30. Park Y.-W., Kwon K.-J., Kang Y.-J., Jang I.-S Surgery-first approach reduces the overall treatment time without damaging long-term stability in the skeletal class III correction: a preliminary study // Maxillofac. Plast. Reconstr. Surg. – 2021. – Vol. 43, №1. – P. 27.

Как показывает анализ научной литературы, развитие методов ликвидации интероперационных осложнений и послеоперационной реабилитации пациентов с деформациями челюстей в зависимости от развития ортогнатической хирургии условно разделены на этапа: формирования, сформированной и расцвета ортогнатической хирургии. На первом этапе развития ортогнатической хирургии количествво интероперационных и послеоперационных осложнениий достигало 50-80%, на втором снилизоь до 55-75%, на третьем – до 35-42%. Ввнедрение ТРГ, МСКТ, КЛКТ, МРТ и проведение операций с использованием биологически обоснованных разрезов привели к уменьшению количества интероперационных (35%) и послеоперационных осложнений (42%). Однако достаточно высокие показатели осложнений свидетельствуют о необходимости создания алгоритма лечебно-профилактических и реабилитационных мероприятий с участием различных специалистов, что способствовало бы уменьшению количества осложнений ортогнатических операций.

Ключевые слова: деформации челюстей, взрослые больные, ортогнатические операции, осложнения, профилактика.

Мақолда жағлар деформацияларини хирургик усул билан тўғрилаш давридаги юз берган асоратларни баратарф этиш ва опреациядан сўнгги реабилитация усулларига бағишлаган илмий адабиётлар хронологик тарзда таҳлил қилинган бўлиб ва улар шартили равишда ортогнатик хирургиянинг шакилланиш, шакилланган ва гуллаб яшнанга давирларига бўлиниган. Таҳлил натижасида биринчи даврда асоратлар сони 50-80% бўлганлиги, иккинчи даврда 55-75%гача ва учинчи даврда 35-42% гача тушганлиги аниқланган. Асоратлар сонининг камайишига замонавийТРГ, МСКТ, КЛКТ, МРТ ларининг ташхисот жараёнига киритилиши ва операциляларнинг биологик асосланган кесувлар ёрдамида ўтказилиш олиб келган. Аммо лекин асоратлар сонининг ҳанузгача етрали даражада камаймаганлиги мутахасислар ҳамжиҳатлигини талаб қиладиган реабилитация алгоритмининг ишлаб чиқилмаганлигидан далолат беради.

Калит сўзлар: жағларнинг деформациялари, катталар беморлари, ортогнатик операциялар, асоратлар, олдини олиш.

As a result of a chronological analysis of the scientific literature, the development of methods for the elimination of interoperative complications and postoperative rehabilitation of patients with jaw deformities, depending on the development of orthognathic surgery, is conditionally divided into the eras of the formation, formation and flourishing of orthognathic surgery. In the first era of the development of orthognathic surgery, the number of intraoperative and postoperative complications was 50-80%, in the second era they decreased to 55% -75%, and in the third era they decreased to 35-42%, respectively. The introduction of TRG, MSCT, CLCT, MRT and operations using biologically based incisions led to a decrease in the number of interoperative (35%) and postoperative complications (42%). However, rather high rates of complications indicate the need to create an algorithm for treatment, prevention and rehabilitation measures with the participation of various specialists, which would lead to a decrease in the number of complications of orthognathic operations.

Key words: jaw deformities, adult patients, orthognathic operations, complications, prevention.

УДК: 616.31:616.36-022

СТОМАТОЛОГИЧЕСКИЕ АСПЕКТЫ ВИРУСНЫХ ГЕПАТИТОВ

Акбаров А.Н.[1], Талипова Ю.Ш.[2], Салимов О.Р.[1], Толипова М.А.[1]

[1]Ташкентский государственный стоматологический институт,

[2]Центр развития профессиональных квалифицированных медицинских работников

ЭПИДЕМИОЛОГИЧЕСКИЙ СТАТУС

По данным экспертов ВОЗ, во всем мире поражено примерно 140 миллионов человек, ежегодно более 1 миллиона новых случаев инфицирования. При различном уровне инфицирования по всему миру ВГС имеет самую высокую распространенность в Восточном Средиземноморье. Вирус подразделяется, по меньшей мере, на шесть основных генотипов. Причем, генотипы 1, 2 и 3 являются наиболее распространенными в Европе, Южной Америке и Северной Америке, генотип 4 обнаружен на Ближнем Востоке, в Египте и Центральной Африке, генотип 5 обнаружен исключительно в Южной Африке, а генотип 6 обнаружен в Юго-Восточной Азии [1].

Официально ВГС начали регистрировать в Узбекистане с 1998 г. За последние 10 лет частота хронических вирусных гепатитов С повысилась в 4 раза. Исследование этиологической структуры вирусных гепатитов с применением иммуноферментного анализа показало, что в Узбекистане на долю вирусного гепатита С приходится – 6,2 % [2, 3].

В результате проведенного эпидемиологического анализа установлено, что показатель заболеваемости ВГС по г. Ташкенту составил 0,3 на 100 тыс. населения. На отдельных территориях города показатели заболеваемости ВГС варьировались в широких пределах (на 100 тыс. населения): в Мирабадском районе – 0,8, М. Улугбекском – 0,8, Юнусабадском – 0,3, Чиланзарском – 0,9, Алмазарском – 0,3, Учтепинском – 0,4. В Шайхантаурском, Яккасарайском, Сергелинском, Яшнабадском и Бектемирском районах случаев регистрации ВГС не отмечались [4].

СТОМАТОЛОГИЧЕСКИЕ АСПЕКТЫ ЗАБОЛЕВАНИЯ

В оценке состояния стоматологического здоровья больных важное место занимают вирусные поражения печени [5—8]. Вместе с тем стоматологи и врачи других специальностей не уделяют должного внимания состоянию полости рта при заболеваниях печени [9].

Опыт работы стоматолога в инфекционных отделениях показал, что эффективность диагностики и лечения поражений слизистой оболочки полости рта (СОПР) зависит от возможно раннего осмотра поступившего больного [10, 11]

Стоматологическая помощь больным даже с установленным диагнозом гепатита оказывается в основном по обращаемости, обусловленной острой болью. Крайне мало разработок по стоматологической тактике ведения больных гепатитами [12, 13]. В странах с высоким уровнем стоматологической службы также не накоплен опыт по этой проблеме. Широкое распространение вирусных гепатитов, в частности гепатита А, требует углубленных стоматологических исследований.

Изменения тканей пародонта, при острых и хронических инфекционных поражениях печени, в частности при вирусном гепатите С (ВГС), привлекли к себе внимание исследователей сравнительно недавно[14].

Исследованиями установлено, что у больных ВГС, холециститом и циррозом печени частота патологических изменений пародонта различной степени выраженности достигает 96,0% [15].

Еще в далекие годы Тареев Е.М. (1965) у больных, страдающих заболеваниями печени, обнаружил ангиоэктазии в области углов рта, а Мсевич Ц.Г., Рысс С.М. (1975) обращали внимание на повышенную кровоточивость десен при нарушении функционального состояния печени,

а по мере восстановления нарушенных функций кровоточивость десен уменьшалась [16,17].

Горенштейн Я.И. (1972) сделал вывод о том, что патологические изменения пародонта обусловлены как нарушением обмена при болезни Боткина, так и анатомо-топографическими и функциональными связями между пародонтом и печенью [8].

При хроническом гепатите наиболее часто больные предъявляют жалобы на извращение вкусовых ощущений, ощущение горечи в полости рта, особенно по утрам, на чувство жжения и покалывания в области языка и губ. Чувство жжения и болезненности слизистой оболочки рта нередко сочетается с ощущением зуда, особенно выраженного в области неба.

Известно, что снижение саливации и связанные с ним изменения в качественном составе слюны являются предрасполагающими факторами деминерализации эмали и развития вторичного кариеса. Регистрируется высокая интенсивность кариозного процесса, с поражением кариесоиммунных зон, вплоть до полного разрушения коронковой части зуба, множественный кариес зубов, имеющий не только типичную локализацию, но и поражающий иммунные зоны зуба: бугры моляров и премоляров, режущий край резцов;

часто наблюдается циркулярное поражение шеечной части зуба, что быстро (в течение 3-4 месяцев) приводит к развитию осложнений кариеса, а порой и к утрате зуба. Из-за снижения саливации снижается самоочищение ротовой полости и количество защитных белковых факторов, что ведет к нарушению ее микрофлоры. Возникает ассоциативный дисмикробиоценоз ротовой полости, что приводит к бурному развитию патологии пародонта.

Грудянов А.И. и соавт. (2012) не исключают вероятность того, что хронический вирусный гепатит С может явиться причиной поражения пародонта. При заболеваниях печени в полости рта отмечаются изменения, которые проявляются сухостью слизистой оболочки, нередко ее отечностью, очагами разлитой гиперемии в области вестибулярной поверхности губ. В периоде желтухи отмечается желтушное окрашивание слизистой оболочки полости рта, наиболее интенсивно выраженные в области альвеолярной десны, твердого и мягкого неба. Отмечаются также сосудистые расстройства – множественные телеангиоэктазии, кровоточивость десен, геморрагии [9]. Возможно развитие гингивита, пародонтита [6,18,19]. В разгар болезни появляются участки десквамации эпителия дорсальной поверхности языка, сопровождающиеся атрофией нитевидных сосочков [5].

Ирмухамедовой И.Х. (2011) показано, что при вирусных поражениях печени превалируют воспалительные и некротические процессы в пародонте, проявляющиеся хроническим катаральным гингивитом и пародонтитом.

Характерным является также кровоточивость десен, которая обусловлена нарушением свертываемости крови вследствие нарушения функции печени [11].

Исследования Данилевского Н.Ф., Борисенко А.В. (2000) показали, что хроническое воспаление в тканях пародонта у больных с хроническими заболеваниями печени обусловлено срывом гемостатической функции соединительной ткани, связанный с низкой функциональной активностью тканевых нейтрофильных гранулоцитов и макрофагов, что приводит к торможению регенеративных процессов в пародонте и рецидивам хронического воспаления [10].

Изучение количественного и качественного состава микрофлоры, а также показателей местных факторов защиты в ротовой жидкости у детей, больных вирусным гепатитом С, показало, что у взрослых содержание микробных популяций было больше, чем у детей. Причем эти количественные параметры больше касаются анаэробной флоры, тогда как разница в факультативной флоре не столь существенна. Видимо, это закономерный эволюционный процесс, характерный для детского организма, так как в их полости рта ещё не сформировались условия, необходимые для развития анаэробной флоры. При проведении количественных микробиологических исследований в ротовой жидкости у детей с вирусным гепатитом С наиболее выраженные количественные сдвиги обнаружены в факультативной флоре. Нельзя не отметить, и тот факт, что у детей с ВГС в ротовой жидкости появились микробы, которые не высевались у здоровых детей. Так, у больных были обнаружены золотистый стафилококк, пиогенный стрептококк и лактозонегативные штаммы эшерихий. Уместно отметить, что это не что иное, как штаммы,

обладающие более выраженными агрессивными свойствами, что необходимо учитывать при оказании медицинской помощи таким детям [8].

По данным Цепова Л.М. и соавт. (2000) существует тесная связь между функцией печени и костной тканью альвеолярного отростка. При хроническом гепатите и циррозе печени возникают системный остеопороз и атрофия альвеолярного отростка, длительное рецидивирующее течение пародонтита, механизм развития которых связан с нарушением обмена белков и углеводов, а также эндогенной недостаточностью витамина D [20].

По данным Иванова В.С. (1998) у больных ВГС, холециститом и циррозом печени частота патологических изменений пародонта различной степени выраженности достигает 96,0% [11], а по исследованиям Васильева А.Ю. с соавт. (2004) у 98,0% больных с хроническими диффузными заболеваниями печени вирусной этиологии, выявлена патология пародонта [21].

В период обострения хронического гепатита С на фоне выраженного синдрома холестаза и при наличии цитолитического синдрома отмечены выраженные изменения ткани пародонта. У больных хроническим гепатитом С в 22,5% отмечен хронический генерализованный пародонтит легкой степени, в 67,5% - средней степени тяжести и в 10,0% - тяжелой [13].

Комплексное стоматологическое обследование пациентов с хроническими диффузными заболеваниями печени, в том числе вирусной этиологии, проведенное Васильевым А.Ю. с соавторами (2004) показало, что патология пародонта наблюдалась у 98,0% больных. Структура заболеваний пародонта у этих больных представлена хроническими гингивитами и пародонтитами различной степени тяжести. Кроме того, авторами была выявлена прямая корреляционная связь между гигиеническим состоянием полости рта, тяжестью поражения костного отдела пародонта и тяжестью общего заболевания: наиболее тяжелая степень атрофии межальвеолярных перегородок наблюдалась на фоне хронического вирусного гепатита С - у 26,0% больных и у 25,0% - на фоне хронического гепатита В.

По мнению ряда авторов значительная роль в развитии воспалительных заболеваний пародонта принадлежит также нарушению баланса между агрессивной бактериальной инвазией, локальной реакцией тканей полости рта и системной реактивностью организма, включающей неспецифические и иммунологические факторы защиты [6, 19, 22, 23].

ВЫВОД

Разнообразие клинических форм заболеваний и специфические особенности их проявлений свидетельствуют о том, что врачи-стоматологи являются одними из первых специалистов, которые должны принять участие в постановке диагноза, лечении и профилактике ВГС, что требует обязательного знания симптомов поражения в слизистой оболочке ротовой полости и грамотного подхода к обследованию пациентов. Глубокий анализ стоматологических проявлений ВГС может способствовать не только раннему выявлению заболевания, но и контролю эффективности терапии. На основании вышеизложенного представляется актуальным изучение изменений слизистой оболочки полости рта и пародонта у больных вирусными гепатитами А, В, С.

БИБЛИОГРАФИЧЕСКИЕ ССЫЛКИ:

1. Всемирная организация Здравоохранения. Гепатит С. Доступен из: https://www.who.int/news-room/fact-sheets/detail/hepatitis-c, Accessed July 9, 2019;
2. Акбаров А.Н., Зиядуллаева Н.С., Ирисметова Б.Д. Хронический рецидивирующий афтозный стоматит: современные подходы к лечению // Re-health J. – 2021. – Vol. 2, №10. – P. 196-202;
3. Kurbanov F. Hepatitis C virus molecular epidemiology in Uzbekistan // J Med Virol. – 2003. – № 69. – С. 367–375;
4. Нематова Н.У., Алматова У.А., Тогаев М. Территории риска острого вирусного гепатита С в г.Ташкенте // Инфекция и иммунитет. – 2017. – № 5. – С. 660;
5. Нигматов, Р. Н. «Особенности состояния тканей протезного ложа при гематологических заболеваниях.» *Новости стоматологии Кавказии (Баку).-2001* 4 (2001): 30-33;
6. Хабилов Н.Л., Акбаров А.Н., Салимов О.Р. и др. Влияние съёмных пластиночных протезов на микробиоценоз полости рта // Int. Med. Sci. – 2015. – Vol. 82;
7. Alieva N.M., Tolipova M.A., Ochilova M.U. Influence of oral microbiota on the development of inflammatory and somatic diseases // Res. Educ. – 2022. – Vol. 1, №9. – P. 88-95;

8. Горенштейн Я.И. Изменения слизистой оболочки полости рта при болезни Боткина. Автореферат дисс… канд. мед. наук, Пермь, 1972, 15с;

9. Хабилов, Н. Л., Акбаров, А. Н., Салимов, О. Р., Алиева, Н. М., & Рахимов, Б. Г. (2015). Влияние съёмных пластиночных протезов на микробиоценоз полости рта. *International medical scientific journal*, 82.;

10. Канканян А.П., Леонтьев В.К. Болезни пародонта (новые подходы в этиологии, патогенезе, диагностике, профилактике и лечении). Ер.:Тигран Мец, 1998, 360 с;

11. Ирмухамедова И.Х. Изменения слизистой оболочки полости рта при хронических поражениях печени. Терапевтический архив, 2011, с.73-75;

12. Канканян А.П., Леонтьев В.К. Болезни пародонта (новые подходы в этиологии, патогенезе, диагностике, профилактике и лечении). Ер.:Тигран Мец, 1998, 360 с;

13. Закиров И.Г. Цирроз и рак печени, ассоциированные с вирусными гепатитами В и С. Журнал микробиологии, эпидемиологии и иммунологии, 2003, N.1, с.26;

14. Журавлева З.В., Гажва С.И., Кузнецова И.С. Микробиоценоз полости рта у больных парентеральными вирусными гепатитами. - Материалы XI международной конференции челюстно- лицевых хирургов и стоматологов, 2005, с.68;

15. Нигматов, Р. Н., Юлдашева, Н., & Нигматова, Н. Р. (2008). Состояние костной ткани пародонта у больных с заболеваниями внутренних органов. *Вісник стоматології*, *2*, 58-62;

16. Тареев Е.М. Болезни печени и желчных путей. Многотомное руководство по внутренним болезням, М., 1965, т. V;

17. Alieva, N. M., & Tolipova, M. A. (2022). Influence of viral liver diseases on the state of the oral cavity.(literature review). *innovative development in educational activities*, *1*(5), 264-270;

18. Мсевич Ц.Г., Рысс С.М. Болезни органов пищеварения. М. Медицина, 1975, 688 с;

19. Нигматов, Р. Н., Юлдашев, О. Г., & Калменова, Г. Т. (2000). Состояние протезного ложа у больных с различными общесоматическими заболеваниями. *Стоматология*, (2), 34-36;

20. Цепов Л.М., Николаев А.И. Патология пародонта как проявление соматических заболеваний (обзор литературы). Пародонтология, 2000,N1, с. 28-32;

21. Закиров И.Г. Цирроз и рак печени, ассоциированные с вирусными гепатитами В и С. Журнал микробиологии, эпидемиологии и иммунологии, 2003, N.1, с.26;

22. Акбаров, А. Н., and Б. Г. Рахимов. «Эпидемиологические данные о лечении больных с частичным отсутствием зубов съемными протезами различных типов.» *Medicus* 2 (2016): 101-105;

23. Актуальные вопросы современной медицины и фармации: материалы 70-й научно-практической конференции студентов и молодых учёных (Витебск, 25-26 апреля 2018 г.). В 2 ч. Ч. 2. / под ред. А.Т. Щастного. – Витебск: ВГМУ, 2018. – С. 570.

Изучены стоматологические аспекты у больных с поражением печени вирусной этиологии. Поскольку ВГС-инфекция передается в основном парентерально, ее следует рассматривать как потенциальную опасность для стоматологического персонала. Представлены современные знания об инфекции вирусного гепатита с особым вниманием к тем вопросам, которые имеют отношение к стоматологам.

Ключевые слова: гепатит С, вирусный гепатит, состояние ротовой полости, цирроз печени, хронические гепатиты.

Studied dental aspects in patients with liver damage of viral etiology. Because HCV infection is primarily transmitted parenterally, it should be considered a potential hazard to dental personnel. The current knowledge of viral hepatitis infection is presented, with particular attention to those issues that are relevant to dentists.

Key words: hepatitis C, viral hepatitis, condition of the oral cavity, liver cirrhosis, chronic hepatitis.

Virusli etiologiyali jigar shikastlanishi bo'lgan bemorlarda stomatologik jihatlar o'rganildi. HCV infektsiyasi asosan parenteral yo'l bilan yuqadiganligi sababli, u stomatologlar uchun potentsial xavf sifatida qaralishi kerak. Virusli gepatit infektsiyasi bo'yicha mavjud bilimlar, ayniqsa stomatologlar uchun dolzarb bo'lgan masalalarga e'tibor qaratiladi.

Kalit so'zlar: gepatit C, virusli gepatit, og'iz bo'shlig'i holati, jigar sirrozi, surunkali gepatit.

УДК: 616.31-085; 616.31-089.843;616.71-007.23

ОЦЕНКА ЭФФЕКТИВНОСТИ ОРТОПЕДИЧЕСКОГО ЛЕЧЕНИЯ С ПРИМЕНЕНИЕМ ДЕНТАЛЬНЫХ ИМПЛАНТАТОВ У БОЛЬНЫХ СИСТЕМНЫМ ОСТЕОПОРОЗОМ

Акбаров А.Н., Тиллаходжаева М.М.
Ташкентский государственный стоматологический институт

Остеопороз (ОП) – системное заболевание скелета, при котором снижается прочность кости, что приводит к повышению риска переломов. Прочность кости определяется совокупностью количественных и качественных характеристик: минеральной плотности костной ткани (МПКТ) и архитектоники, костного обмена, накопления повреждений, минерализации костной ткани. Заболевание развивается постепенно и клинически нередко диагностируется после перелома, что позволяет его охарактеризовать как «скрытую эпидемию». Старение населения ведет к значительному увеличению количества остеопоротических переломов, особенно у женщин в постменопаузе. Если наблюдаемые в последнее десятилетие темпы увеличения продолжительности жизни населения и числа пожилых людей сохранятся, то к 2050 г. частота остеопоротических переломов увеличится в 2,4 раза [6]. По мнению экспертов ВОЗ, ОП – одно из наиболее распространенных заболеваний, которое, наряду с инфарктом миокарда, онкологической патологией и внезапной смертью занимает ведущее место в структуре заболеваемости и смертности.

Согласно рекомендациям Рабочей группы ВОЗ ОП считается снижение костной плотности на 2,5 стандартных отклонения (СО) и более ниже пика костной массы у молодых лиц здоровой популяции (критерий Т) при проведении рентгеновской абсорбциометрии. Диапазон ±1,0 СО определяется как нормальная костная масса, а от -1,0 до -2,5 СО – как низкая костная масса, или остеопения [18]. При наличии «низкоэнергетического» (патологического) перелома и снижении МПКТ до уровня остеопении диагноз ОП считается установленным, поскольку сам перелом служит прямым подтверждением хрупкости кости. Для определения МПКТ можно использовать компьютерную томографию (КТ), которая является единственным методом, позволяющим получать трехмерные изображения костной структуры и определять границы слоев костной ткани. В отличие от DXA при КТ нет искажений МПКТ, связанных с тучностью пациента, а также вызванных сопутствующей патологией [2]. Однако большие дозы облучения при КТ, а также высокая стоимость обследования ограничивают широкое применение этой технологии в диагностике ОП, использование ее оправданно лишь в ситуациях, требующих дифференциальной диагностики [17]. Оценка степени ОП и атрофии челюстей очень важна с прогностической точки зрения при планировании протезирования. Учет всех сопутствующих состояний позволит провести максимально эффективное протезирование с учетом формирования предоперационных показаний к дентальной имплантации.

Костная ткань челюстей по строению и химическому составу мало отличается от других костей скелета. Однако в альвеолярной кости процессы внутренней перестройки протекают более активно, чем в других костях скелета. В норме высота альвеолярного гребня поддерживается физиологическим равновесием между формированием и резорбцией кости, которые регулируются не только системными, но и местными факторами [22].

До настоящего времени роль остеопороза в уменьшении костной массы, челюстей, патогенезе заболеваний пародонта, утрате зубов; и других изменениях неясна. По мнению C.H. Chesnut [11], могут существовать три варианта взаимосвязей: 1) системный остсопороз как фактор риска для развития пародонтита; 2) системный остеопороз как фактор риска для возникновения остеопении челюстей независимо от наличия пародонтита; 3) пародонтит – первичный (исключительный) фактор риска для возникновения остеопении челюстей.

Несмотря на множество научных исследований,

некоторые вопросы изучены недостаточно. Так, M.K. Jeffecoat (1998) обнаружил взаимосвязь между системным остеопорозом, понижением костной массы челюстей и потерей зубов: Есть также свидетельство; что лечение, направленное на повышение минеральной плотности кости, например, заместительная гормональная терапия или назначение бисфосфонатов, способствует сохранению зубов и замедляет потерю альвеолярной кости [8,14].

С учетом широкой распространенности ОП у пациентов различного профиля роль врача-стоматолога в диагностике и коррекции данной патологии приобретает все большее значение. Особое внимание следует уделять пациентам старшей возрастной группы в связи с увеличением степени риска развития постменопаузального и сенильного ОП [14]. Причем у мужчин с дефицитом андрогенов потеря минеральной плотности кости более выражена, чем у женщин с гипогонадизмом [15,16]. Несколько исследований уже показали, что недостаточность эстрогенов тесно связана с развитием периодонтита и ОП [214,15,22]. В последнее время все большее число исследователей предполагают, что постменопаузальный ОП способствует развитию и прогрессированию периодонтита [11,14,22]. Было показано, что периодонтальные бактерии способствуют потере альвеолярной костной ткани при периодонтите за счет повышения активности остеокластов и/или за счет высвобождения токсинов и провоспалительных цитокинов [22]. Тем не менее, основные механизмы до сих пор не ясны.

Костная ткань, как и все другие ткани, реагирует на общий или локальный патологический процесс и обладает большой приспособительной реакцией к вариациям функциональной нагрузки [15]. За счет изменения направления и толщины костных пластинок происходит перестройка структуры костной ткани вообще, и в челюстной системе в частности [23]. Прорезывание молочных и постоянных зубов, потеря зубов, протезирование изменяют нагрузку на те или иные отделы альвеолярных отростков, вызывая перестройку (ремоделирование) костной структуры челюстей [24].

В альвеолярной кости процессы внутренней перестройки протекают более активно, чем в других костях скелета. Соответствуя изменению функциональной нагрузки на зубочелюстной аппарат, ремоделирование выполняет две функции: 1) модифицирует структурную анатомию ткани таким образом, что нагружаемые трабекулы и структуры максимально усиливаются, в менее нагружаемых участках костные перекладины истончаются, и кость рассасывается; 2) осуществляет контроль гомеостаза кальция и минералов. Ремоделирование включает два тесно связанных процесса – разрушение и синтез кости. У молодых людей преобладают процессы костеобразования, за счет которых альвеолярная кость формируется и растет. У людей среднего возраста в норме эти процессы уравновешены. С возрастом высота альвеолярного гребня уменьшается, что связано с физиологической или сенильной атрофией [23,24,26].

Инволютивное снижение высоты альвеолярного гребня связано с уменьшением функциональной нагрузки на зубочелюстной аппарат. С одной стороны, необходимость в питательных веществах с возрастом становится меньше, так как пожилой человек потребляет значительно меньше пищи, чем молодой. С другой стороны, ослабевает жевательная сила мышц, следовательно, уменьшается жевательная нагрузка на пародонт. Процессы ремоделирования перестраивают костную ткань в соответствии с изменяющейся нагрузкой [5]. Вторым важным фактором, влияющим на инволютивные процессы в альвеолярной кости, является зависимая от возраста убыль костной массы [1]. Минерализация костной ткани достигает максимальной величины к 25-35 годам, после 40 лет снижается примерно на 1% в год у женщин и на 0,5% у мужчин.

L. Minsk, A.M. Poison [23] подтверждают предположение, что наличие остеопороза не является противопоказанием к использованию эндооссальных имплантатов, поскольку в их исследовании у всех женщин, независимо от наличия остеопороза и гормонального статуса, после проведения зубной имплантации наблюдались практически одинаковые результаты. Исследование B. Friberg и соавт. [16] показало, что у пациентов с признаками системного остеопороза (сниженная минеральная плотность костной ткани поясничного отдела позвоночника и бедренной кости) и остеопоротическими проявлениями в структуре альвеолярной кости имплантаты успешно функционировали в течение многих лет. M.A. Amorim и соавт. (2006) наблюдали отторжение лишь одного имплантата (1,2%), что, по мнению авторов, соответствует данным литературы и не может быть приписано системному остеопорозу [6,16,23].

Однако M. Augut и соавт. [7] отмечают, что у женщин с постменопаузальным остеопорозом,

не получающих заместительную терапию гормональными препаратами, возрастает процент отторжения имплантатов на верхней челюсти. Исследования I.E. Naert [24], P. Farzad et al. (2004) показали, что на верхней челюсти остеоинтеграция имплантатов вообще хуже, чем на нижней. Главной причиной является состояние костной ткани: уменьшенное количество кости в сочетании с тонким кортикальным слоем и низкой плотностью кости [7].

M. Chanavaz [10], E.S. Elsubeihi, G.A. Zarb [15] считают, что современные стандарты ортопедического лечения с опорой на имплантаты не должны исключать пациентов с относительными или абсолютными противопоказаниями, без исследования возможности улучшения и стабилизации их общего состояния.

По данным M.A. Amorim и соавт. [6], нет никакой корреляции между системным остеопорозом и денситометрическими параметрами качества кости нижней челюсти. Исследование W. Becker и соавт. [9] показало, что простая визуальная оценка качества кости на участке размещения имплантата может быть более информативной для прогноза остеоинтеграции имплантата, чем показатели минеральной плотности, полученные при исследовании костей периферического скелета. Е.К. Каує [20] считает, что остеопороз и болезни пародонта объединяют несколько общих факторов риска: пожилой возраст, интенсивное курение, дефицит в тканях организма кальция и витамина В. Автор согласен с тем, что остеопороз, независимо от пародонтита, вызывает уменьшение высоты альвеолярной кости, а медикаментозная терапия остеопороза способствует сохранению объема альвеолярной кости.

S. Sidiropoulou-Chatzigiannis и соавт. [25] указывают, что при остеопорозе происходит уменьшение плотности альвеолярной кости, и отмечается потеря костной массы челюстей вследствие нарушения согласования процессов резорбции и формирования кости. И резорбция кости, и ее формирование ускорены, а чрезмерная резорбция кости обычно приводит к потере костной массы.

Костная ткань челюстей как составная часть костной системы реагирует на экзо- и эндогенные факторы, воздействующие на организм человека. D. Knezovic Zlataric и соавт. [21] анализировали системные и местные факторы, связанные с потерей массы альвеолярной кости. Исследование показало, что из системных факторов с потерей массы костной ткани тесно коррелировали остеопороз, заболевания почек гормональные нарушения, из местных факторов – хронический пародонтит, ранняя потеря зубов и неадекватное протезирование [3].

L. Choël и соавт. [12] оценивали минеральную плотность костной ткани перед размещением имплантатов. По данным авторов, кортикальная и трабекулярная кость нижних челюстей у женщин более чувствительна к системным влияниям, тогда как у мужчин – к местным воздействиям. Это согласуется с результатами тех исследователей, которые выявили корреляцию между остеопорозом и потерей костной массы челюстей [19].

L.F. Cooper и соавт. [13] полагают, что зубные имплантаты могут с успехом применяться у пациентов с остеопорозом, если придерживаться следующих принципов. До размещения имплантатов рекомендуется комплексное обследование пациентов для оценки состояния костной ткани и метаболических нарушений. Пациенты должны пройти осмотр ортопеда, эндокринолога или гинеколога и в случае необходимости получить курс лечения. В течение послеоперационного периода рекомендуется прием физиологических доз витамина D и кальция. Пациенты должны соблюдать сбалансированную диету и попытаться бросить курить, поскольку курение – фактор риска развития остеопороза и отторжения имплантатов [22].

Таким образом, данные литературы свидетельствуют о том, исходное состояние плотности костной ткани важно не только в период проведения дентальной имплантации, но и в отдаленной перспективе, в период реабилитации после ортопедического лечения.

Литература

1. Вортингтон Ф., Ланг К.Р., Лавелле В.Е. Остеоинтеграция в стоматологии. – М.: Квинтэссенция, 1996. – 126 с.

2. Захаров И.С. Лучевая диагностика остеопороза – современное состояние проблемы // Политравма. – 2015. – №1. – С. 69-73.

3. Наумов А.В. Распространенность и течение остеопороза у пациентов с соматическими заболеваниями: Автореф. дис. … д-ра мед. наук. – М., 2010.

4. Тиллаходжаева М. и др. Применение материалов коллапан и биоактивное стекло для проведения восстановительных и реконструктивных операций на альвеолярных отростках и теле челюстей // Акт. пробл. стоматол. и челюстно-лицевой хир. – 2021. – Т. 1, №01. – С. 282-283.

5. Тиллаходжаева М., Акбаров А., Мадаминова Н. Факторы подавляющие процесс остеоинтеграции имплантата в костную ткань // Акт. пробл. стоматол. и челюстно-лицевой хир. – 2021. – Т. 1, №02. – С. 116-117.

6. Amorim M.A., Takayama L., Jorgetti V., Pereira R.M. Comparative study of axial and femoral bone mineral density and parameters of mandibular bone quality in patients receiving dental implants // Osteoporos. Int. – 2006. – Vol. 17, №10. – P. 1494-1500.

7. Augut P., Fan B., Lane N.E. et al. Assessment of bone mineral at appendicular sites in females with fractures of the proximal femur // Bone. – 1998. – Vol. 22. – P. 395-402.

8. Baxter J.C., Fattore L. Osteoporosis and osseointegration of implants // J. Prosthodont. – 1993. – Vol. 2, №2. – P. 120-125.

9. Becker W., Hujoel P.P., Becker B.E., Willingham H. Osteoporosis and implant failure: an exploratory case-control study // J. Periodontol. – 2000. – Vol. 71, №4. – P.625-631.

10. Chanavaz M. Screening and medical evaluation of adults: contraindications for invasive dental procedures // J. Indiana Dent. Assoc. – 1999. – Vol. 78, №3. – P. 10-17.

11. Chesnut C., Silverman S., Andriano K. et al. A randomized trial' of nasal spray salmon calcitonin in postmenopausal women with established osteoporosis: the prevent recurrence of osteoporotic fractures study. PROOF study group // Amer. J. Med. – 2000. – Vol. 109. – P. 267-276.

12. Choël L., Duboeuf F., Bourgeois D. et al. Trabecular alveolar bone in the human mandible: a dual-energy x-ray absorptiometry study // Oral Surg. Oral Med. Oral Pathol. Oral Radioh Endod. – 2003. – Vol. 95, №3. – P. 364-370.

13. Cooper L.F. Systemic effectors of alveolar bone mass and implications in dental therapy // Periodontol. – 2000. – Vol. 23. – P. 103-109.

14. Dao T.T., Anderson J.D., Zarb G.A. Is osteoporosis a risk factor, for osseointegration of dental implants? // Int. J. Oral Maxillofac. Implant. – 1993. – Vol. 8. – P.137-144.

15. Elsubeihi E.S., Zarb G.A. Implant prosthodontics in medically challenged patients: the University of Toronto experience. // J. Can. Dent. Assoc. –2002. – Vol. 68, №2. – P. 103-108.

16. Friberg B. Treatment with dental implants in patients with severe osteoporosis: a case report // Int. J. Periodont. Rest. Dent. – 1994. – Vol. 14. – P. 348.

17. Kanis J.A. Assessment of fracture risk and its application to screening for postmenopausal osteoporosis: synopsis of a WHO report. WHO Study Group // Osteoporos Int. – 1994. – Vol. 4, №6. – P. 368-381.

18. Kanis J.A. On behalf of the World Health Organization Scientific Group (2007). Assessment of osteoporosis at the primary healthcare level. Technical Report. – World Health Organization Collaborating Centre for Metabolic Bone Diseases, University of Sheffield, UK. 2007: Printed

19. Kanis J.A., Burlet N., Cooper C. et al. European Guidance for the Diagnosis and Management of Osteoporosis in Postmenopausal Women // Osteoporos. Int. – 2008. – Vol. 19. – P. 399-428.

20. Kaye E.K. Bone health and oral health // J. Amer. Dent. Assoc. – 2007. – Vol. 138, №5. – P. 616-619.

21. Knezovic Zlataric D., Panduric J., Korsic M., Dodig D. Assessment tools in early detection of osteoporosis in dentistry // Arh. Hig. Rada. Toksikol. – 2007. – Vol. 58, №1. – P. 33-39.

22. Melton LJ. Epidemiology of spinal osteoporosis // Spine. – 1997. – Vol. 22. – P. 25-115.

23. Minsk L., Poison A.M. Dental implant outcomes in postmenopausal women undergoing hormone replacement // Compend. Contin. Educ. Dent. – 1998. – Vol. 19. – P.859-862, 864.

24. Naert I.E. Success of implants in the moderately resorbed edentate maxilla // Ned. Tijdschr. Tandheelkd. – 1997. – Vol. 104, №7. – P. 251-252.

25. Sidiropoulou-Chatzigiannis S., Kourtidou M., Tsalikis L. The effect of osteoporosis on periodontal status, alveolar bone and orthodontic tooth movement. A literature review // J. Int. Acad. Periodontal. – 2007. – Vol. 9, №3. – P. 77-84.

26. Todisco M., Trisi P. Bone mineral density and bone histomorphometry are statistically related // Int. J. Oral Maxillofac. Impl. – 2005. – Vol. 20, №6. – P. 898-904.

Аннотация. Одним из эффективных и перспективных направлений для восстановления целостности зубочелюстной системы при частичном или полном отсутствии зубов в настоящее время является дентальная имплантация. Однако, несмотря на ее преимущества, имеются некоторые сложности и даже противопоказания к использованию этого метода у пациентов с потерей костной массы челюстей. Кроме того, качество костной ткани является важным фактором, который может отразиться на исходе лечения дефектов зубных рядов методом дентальной имплантации. Представления о патогенезе остеопороза и его влияния на зубочелюстную систему позволят предупредить и значительно снизить количество

осложнений возникающих при дентальной имплантации и последующей ортопедической реабилитации подобного контингента больных.

Ключевые слова: оценка степени остеопороза, ремоделирование, остеоинтеграция.

Hulosa. Hozirgi vaqtda stomatologiyada tishlarning qisman yoki to'liq yo'qligi bilan dentoalveolyar tizimning yaxlitligini tiklashning samarali va istiqbolli yo'nalishlaridan biri bu tish implantatsiyasidir. Biroq, afzalliklariga qaramay, jag' suyagi yo'qolgan bemorlarda ushbu usulni qo'llashda ba'zi qiyinchiliklar va hatto kontrendikatsiyalar mavjud. Bundan tashqari, suyak to'qimalarining sifati tish implantatsiyasi orqali tish nuqsonlarini davolash natijasiga ta'sir qilishi mumkin bo'lgan muhim omil hisoblanadi. Osteoporozning patogenezi va uning dentoalveolyar tizimga ta'siri haqidagi g'oyalar tish implantatsiyasi va bemorlarning bunday kontingentini keyinchalik ortopedik reabilitatsiya qilish natijasida yuzaga keladigan asoratlarni oldini oladi va sezilarli darajada kamaytiradi.

Kalit so'zlar: osteoporoz darajasini baholash, qayta qurish, osseointegratsiya.

Summary. Currently, one of the effective and promising areas in dentistry for restoring the integrity of the dentoalveolar system with partial or complete absence of teeth is dental implantation. However, despite its advantages, there are some difficulties and even contraindications to the use of this method in patients with jaw bone loss. In addition, the quality of bone tissue is an important factor that may affect the outcome of the treatment of dentition defects by dental implantation.Ideas about the pathogenesis of osteoporosis and its effect on the dentoalveolar system will prevent and significantly reduce the number of complications arising from dental implantation and subsequent orthopedic rehabilitation of such a contingent of patients.

Key words: assessment of the degree of osteoporosis, remodeling, osseointegration.

УДК: 616.314-002-02-084-08-053.2

СТОМАТОЛОГИЯ С МИНИМАЛЬНЫМ ВМЕШАТЕЛЬСТВОМ ДЛЯ ЛЕЧЕНИЯ КАРИОЗНЫХ ПОРАЖЕНИЙ В ДЕТСКОЙ СТОМАТОЛОГИИ

Абдуллаев Ж.Р., Юлдошева Н.Р.
Ташкентский государственный стоматологический институт

Кариес зубов имеет многофакторную этиологию, включая восприимчивые зубы из-за дефектов эмали, таких как гипоплазия, колонизация полости рта кариесогенными бактериями, особенно мутановыми стрептококками, и сахаром. Предполагают, что гигиена полости рта, грудное вскармливание и социально-экономический статус являются факторами риска кариеса и возможными факторами, вызывающими гипоплазии. Микробиом полости рта в здоровье и болезнях считается экологическим фактором, который при различных изменениях окружающей среды, действующих как движущие силы, может перейти от симбиоза к дисбиозу. Изменения окружающей среды из-за выработки кислоты вследствие ферментации пищевых углеводов, особенно сахаров, работают с ацидогенными и ацидурными бактериями, такими как рассеянный склероз и лактобактерии, нарушая симбиотический баланс зубных биопленок [1,2,12].

В последние годы лечение кариеса зубов претерпело значительные изменения. Наиболее актуальными практическими подходами становятся профилактика кариеса, раннее выявление и диагностика на основе индикаторов риска и оценок факторов риска. Кроме того, как предложено в малоинвазивной стоматологии, новые подходы к лечению сохраняют здоровые ткани и поддерживают жизнеспособность пульпы [4-6,8].

Из-за стоматофобии у большинства детей кариозные зубы остаются не вылеченными, что в последующем вызывает различные осложнений. Такая ситуация приводит к ухудшению общего здоровья, влияет на рост и развитие детей, снижает качество их жизни. Успешное лечение детей раннего возраста в значительной степени определяется комплексом мероприятий, направленных не только на восстановление разрушенных тканей,

но и на устранение кариесогенной ситуации, сложившейся в полости рта у каждого конкретного пациента.

В последнее время парадигма идеального лечения кариозных поражений меняется. Традиционные реставрационные подходы с акцентом на полное удаление кариозной ткани зуба с последующей реставрацией были заменены более биологическими и менее инвазивными подходами, ориентированными на контроль биопленки и нарушение кариесогенной среды для остановки кариеса. Этой философии соответствует техника Холла (ТХ). Предварительно сформированная металлическая коронка (РМС) цементируется с помощью стеклоиономерного цемента (СИЦ) поверх кариозного зуба без его препарирования или удаления кариеса. Это герметизирует кариесогенную биопленку под коронкой. Сообщают о высоких показателях выживаемости при ГТ, с результатами 98% успеха через 1 год оценки и 95% через 23 и 48 месяцев [15].

Особенность использования АРТ-технологии в лечении кариеса зубов у детей позволяет максимально сохранить ткани зубов за счет малотравматичных подходов: удаление кариозных тканей зуба с использованием только ручных инструментов; восстановление полости пломбировочным материалом, обладающим адгезией к тканям зуба. ART-методика подразумевает использование СИЦ в качестве пломбировочных материалов и биологического подхода, требующего минимальной подготовки полости рта, сохраняет интактные ткани зуба и причиняет меньшую травму. АРТ-методика применяется для лечения неосложненных форм кариеса следующей локализации: ямки и фиссуры на окклюзионных поверхностях премоляров и моляров; ямки на язычных поверхностях верхних резцов; щечные и язычные борозды моляров; щечные и язычные поверхности всех зубов в пришеечной области; контактные поверхности резцов; сочетанное поражение окклюзионной и контактной поверхности премоляров и моляров; сочетанное поражение окклюзионной и вестибулярной/оральной поверхности премоляров и моляров; сочетанное поражение контактной и вестибулярной/оральной поверхности передних зубов применение минимально инвазивного препарирования твердых тканей зубов с последующим пломбированием СИЦ.

Одним из важных условий эффективного лечения является тщательное удаление всего пораженного дентина. Учитывая особенности строения твердых тканей зубов у детей (низкая степень минерализации, наличие широких дентинных канальцев), важно дифференцировать необратимо измененный, инфицированный дентин от слабоминерализованного интактного дентина постоянных зубов на этапе незавершенной минерализации твердых тканей.

Атравматичное восстановительное лечение в сравнении с техникой Холла при окклюзионно-проксимальных полостях первичных моляров рассматривают авторы из Нидерландов [10]. Возникновение кавитационных поражений кариеса по-прежнему является проблемой в развитых и развивающихся странах, причем их распространенность, особенно в последних, противоречит общей тенденции к снижению распространенности во всем мире. В этом контексте было разработано атравматическое восстановительное лечение (ВРТ). АРТ представляет собой двухкомпонентную стратегию лечения кариеса: восстановительный этап и основные дополнительные образовательно-профилактические стратегии. Эффективность реставраций ВРТ была оценена в ходе клинических испытаний. Результаты многочисленных исследований показали, что ВРТ хорошо работает при окклюзионных кариесах молочных и постоянных зубов, но, по-видимому, гораздо ниже показатели успеха окклюзионно-проксимальных реставраций ВРТ на постоянных и молочных зубах. Таким образом, окклюзионно-проксимальные кавитации являются основным направлением современных исследований. Для молочных зубов зарегистрированные показатели успешности восстановления в первые 2 года варьируют от 50 до 75%, а зарегистрированные показатели выживаемости после 3-х лет оценки еще ниже – в некоторых случаях до 20%.

Турецкие авторы [7] сравнивают эффективность фторида диамина серебра (SDF) и герметиков атравматичного восстановительного лечения (SMART), модифицированных серебром в лечении начальных кариозных поражений постоянных моляров, пораженных гипоминерализацией молярных резцов (MIH). 112 гипоминерализованных постоянных моляров с поражениями ICDAS 1 или 2 были отобраны у 48 детей. Зубы были рандомизированы в группы герметиков SDF и SMART (n=56 зубов/группа) с разделенным ртом. Гипоминерализация молярных резцов определяется как дефект развития эмали с клиническим проявлением гипоминерализации эмали, поражающей один

или несколько первых постоянных моляров, которые часто связаны с пораженными резцами. В качестве профилактических мер против кариеса гипоминерализованных моляров был предложен ряд неинвазивных и малоинвазивных процедур. SMART (модифицированное серебром атравматическое восстановительное лечение) – это методика, при которой кариозное поражение сначала лечат SDF, а затем герметизируют/восстанавливают обычным или высоковязким стеклоиономерным цементом (HVGIC). HVGIC связываются с твердыми тканями зубов посредством химической и микромеханической адгезии и высвобождают фторид, который может помочь уменьшить образование биопленки и рецидивирующий кариес. J.A. Grossi и соавт. [9] сообщают о выживаемости 98% при реставрациях HVGIC на первых постоянных молярах, пораженных MIH, установленных с помощью атравматической восстановительной техники. Гиперчувствительность, формирование кариеса и разрушение эмали оценивались в двух группах. В итоге 26 гипоминерализованных моляров с выраженной исходной гиперчувствительностью показали значительно более низкие баллы SCASS во все периоды оценки (p<0,001). Не было существенной разницы в показателях гиперчувствительности между группами при повторном применении SDF через 1, 6 и 12 месяцев. Кумулятивная выживаемость герметиков SMART на окклюзионной и небной поверхностях составила соответственно 88,7 и 58,8%. Таким образом, в гипоминерализованных молярах герметики SDF и SMART показали благоприятную краткосрочную профилактику кариеса, обеспечивая при этом эффективную десенсибилизацию. Наиболее распространенным побочным эффектом герметиков SMART в результате применения фторида диамина серебра было предельное обесцвечивание.

По мнению некоторых авторов [13], атравматическое восстановительное лечение может быть полезным для неблагополучных групп населения, не имеющих или имеющих ограниченный доступ к стоматологическим услугам. Авторы оценили выживаемость одноповерхностных реставраций ВРТ в молочных боковых зубах у детей с высоким риском кариеса. Исследование, в котором приняли участие 100 детей в возрасте от 3 до 8 лет, было проведено в 6 сельских районах Республики Косово. От каждого родителя/опекуна была получена информация об их детях (как социально-демографические характеристики, общее состояние здоровья, стоматологический анамнез, диетические привычки, гигиена полости рта и воздействие фтора). Уменьшенная кариограмма использовалась для оценки риска развития кариеса у участников на основе 7 факторов, указанных в программе, и вся предоставленная информация была собрана и введена в компьютерную программу кариограммы. Детский стоматолог в сопровождении двух ассистентов выполнил 100 реставраций ВРТ в школьных условиях с использованием высоковязкого стеклоиономерного цемента (Fuji IX) после 9 этапов процедуры ВРТ.

Реставрации с использованием критериев реставрации ВРТ оценивались через 3, 6, 9 и 12 месяцев. Для анализа результатов исследования использовались проценты, среднее значение, стандартное отклонение, средний межквартильный диапазон и критерий разницы между средними арифметическими значениями. Обзор среднего значения сниженной кариограммы показал, что большинство детей (72%) подвергались высокому риску развития кариеса, и только 28% имели хорошие шансы избежать кариеса в будущем. В общей сложности 77% детей, участвовавших в исследовании, никогда раньше не посещали стоматологов из-за плохих экономических условий и отсутствия стоматологов в этом районе. Показатели успешности реставраций ВРТ, выполненных в одноповерхностных полостях молочных зубов, были очень обнадеживающими, с более чем 97% показателей успеха после однолетнего периода наблюдения. Эти результаты показывают, что АРТ эффективна, доступна и практична для лечения одноповерхностных кариесов молочных боковых зубов. Благодаря своей низкой цене и атравматичному характеру АРТ потенциально может помочь обездоленным детям в Косово получить доступ к стоматологической помощи.

В.В. Корчагина [3] считает, что для того, чтобы лечение кариеса было эффективным, необходимо как можно раньше и максимально полно оценить наличие риска развития кариеса у ребенка и с учетом этого выбрать необходимую стратегию действий, включающую сочетание методик лечения, материалов для реставрации, медикаментов и способов профилактики, а также дальнейшей реабилитации с той частотой и в те сроки, которые диктует врачу индивидуальная активность кариеса у ребенка и риск его развития в будущем. Также автор считает, что для реставрации полостей I и II класса,

обрабатываемых в технике АРТ, имеющих II-III степень кариозного поражения, целесообразно использовать СИЦ; полостей I III класса II степени повреждения – компомер. Моляры с III или IV степенью кариозного поражения восстанавливать стандартными тонкостенными металлическими коронками Stainless Steel Crowns (3M ESPE).

Было проведено много исследовательских работ по оценке эффективности использования травматического восстановительного лечения в лечении кариеса, но до сих пор остаются нерешенными вопросы, связанные с использованием этого метода, особенно при очень больших кариозных поражениях. Результаты этих исследований показали, что выживаемость для большинства многоповерхностных реставраций, как правило, была очень низкой. Кроме того, имелись признаки того, что даже после преждевременной потери реставраций ВРТ большинство пораженных зубов сохранились на период исследования, при этом у некоторых из них не было признаков вторичного кариеса или связанных с ним зубных абсцессов [11,14].

Таким образом, подход, основанный на АРТ, может обеспечить успешную первичную модель ухода, охватывающую как лечение, так и профилактику кариеса зубов у детей, особенно в сельских и отдаленных районах, где доступ к общей анестезии может быть нецелесообразным или легкодоступным.

Литература

1. Аминджанова З.Р., Гурезов М.Р., Олимов А.М. Выбор оптимального метода лечения кариеса постоянных зубов с разной степенью резистентности у детей с расщелиной губы и нёба // Стоматология вчера, сегодня, завтра. – 2020. – С. 31-36.

2. Камалова М.К., Рахимов З.К., Пулатова Ш.К. Оптимизация профилактики и лечения кариеса зубов у детей дошкольного возраста // Новый день в медицине. – 2019. – №4. – С. 166-168.

3. Корчагина В.В. Лечение детей с высоким риском развития кариеса и низкой резистентностью зубных тканей // Стоматол. детского возраста и проф. – 2017. – Т. 16, №3. – С. 49-53.

4. Монина Е.В. и др. Оценка эффективности лечения с применением минимально-инвазивных методов в терапии кариеса у детей раннего возраста // Актуальные проблемы и перспективы развития стоматологии в условиях Севера. – М., 2020. – С. 276-283.

5. Шаковец Н.В. Оценка эффективности лечения кариеса зубов у детей раннего возраста // Мед. новости. – 2016. – №4 (259). – С. 76-81.5

6. Arrow P., McPhee R., Atkinson D. et al. Minimally Invasive Dentistry Based on Atraumatic Restorative Treatment to Manage Early Childhood Caries in Rural and Remote Aboriginal Communities: Protocol for a Randomized Controlled Trial // JMIR Res. Protoc. – 2018. – Vol. 7, №7. – P. e10322.

7. Ballikaya E., Ünverdi G.E., Cehreli ZC. Management of initial carious lesions of hypomineralized molars (MIH) with silver diamine fluoride or silver-modified atraumatic restorative treatment (SMART): 1-year results of a prospective, randomized clinical trial // Clin. Oral Invest. – 2022. – Vol. 26, №2. – P. 2197-2205.

8. Frencken J.E. The state-of-the-art of ART restorations // Dent. Update. – 2014. – Vol. 41, №3. – P. 218-220, 222-224.

9. Grossi J.A., Cabral R.N., Ribeiro A.P.D., Leal S.C. Glass hybrid restorations as an alternative for restoring hypomineralized molars in the ART model // BMC Oral Health. – 2018. – Vol. 18, №1. – P. 65.

10. Hesse D., de Araujo M.P., Olegário I.C. et al. Atraumatic Restorative Treatment compared to the Hall Technique for occluso-proximal cavities in primary molars: study protocol for a randomized controlled trial // Trials. – 2016. – – Vol. 17. – P. 169.

11. Kemoli A.M. Dilemma of managing multi-surface dental caries in the primary dentition using the atraumatic restorative treatment: renaissance or dimming hope // East. Afr. Med. J. – 2012. – Vol. 89, №7. – P. 224-229.

12. Nakai Y., Mori-Suzuki Y. Cross-cultural validity of a dietary questionnaire for studying dental caries in japanese children // Healthcare (Basel). – 2023. – Vol. 11, №7. – P. 1036.

13. Prokshi R., Gjorgievska E., Prokshi B. et al. Survival Rate of Atraumatic Restorative Treatment Restorations in Primary Posterior Teeth in Children with High Risk of Caries in the Republic of Kosovo-1-Year Follow-up // Europ. J. Dent. – 2022. – Vol. 13.

14. Ruengrungsom C., Palamara J.E.A., Burrow M.F. Comparison of ART and conventional techniques on clinical performance of glass-ionomer cement restorations in load bearing areas of permanent and primary dentitions: A systematic review // J. Dent. – 2018. – Vol. 78. – P. 1-21.

15. Santamaria R.M., Innes N.P., Machiulskiene V. et al. Caries management strategies for primary molars: 1-yr randomized control trial results // J. Dent. Res. – 2014. – Vol. 93, №11. – P. 1062-1069.

В последние годы в лечении кариеса молочных зубов все чаще рекомендуется использование

различных методик минимальных инвазивных вмешательств, которые позволяют минимизировать неприятные ощущения у детей. Чаще всего эти методики применяются для лечения пациентов с выраженными клиническими проявлениями стоматофобии. Атравматическая реставрационная терапия включает в себя меры, направленные на предотвращение и лечение кариеса.

Ключевые слова: кариес у детей, атравматическая реставрационная терапия, стеклоиономерный цемент.

So'ngi yillarda sut tishlari kariesini davolashda minimal invaziv aralashuvning turli usullaridan foydalanish tobora ko'proq tavsiya etilmoqda. Ushbu usullar bolalarda yoqimsiz his-tuyg'ular yuzaga kelishini oldini oladi. Atravmatik usul ko'pincha stomafobiyaning klinik ko'rinishlari bor bolalarni davolashga ishlatiladi. Atrvmatik usul kariesning oldini olish va davolashga qaratilgan chora-tadbirlarni o'z ichiga oladi.

Kalit so'zlari: bolalarda karies kasalligi, atravmatik restavratsiya usuli, shisha ionomer tsement.

In recent years, the use of various techniques of minimal invasive interventions is increasingly recommended in the treatment of caries of baby teeth. These methods help to minimize unpleasant sensations in children, and are most often used to treat patients with severe clinical manifestations of stomatophobia. Atraumatic restoration includes measures aimed at preventing and treating caries.

Keywords: caries in children, atraumatic restoration therapy, glass ionomer cement.

УДК: 616.31-002.152-618.2-039.4

ЧАСТОТА И РАСПРОСТРАНЕННОСТЬ ГЕРПЕТИЧЕСКОГО СТОМАТИТА У БЕРЕМЕННЫХ



Хаджиметов А.А., Юлдашева Н.А., Усманова Ш.Р., Пардаева М.Б.
Ташкентский государственный стоматологический институт

По данным Всемирной организации здравоохранения, герпес-вирусной инфекцией поражены около 20% населения Земного шара, а согласно результатам исследований многих авторов, у 20% населения афтозные высыпания встречаются в тот или иной период жизни. Около 95% населения нашей планеты являются непосредственными носителями герпес-вирусной инфекции. При тяжелой степени хронического рецидивирующего герпетического стоматита добавляется ухудшение общего самочувствия, головная боль, слабость, температура тела повышается до 39°С [4,5,13,27].

Вирус простого герпеса (ВПГ) – одна из самых распространенных инфекций у людей, которая поражает 60-95% взрослого населения во всем мире. После попадания в хозяина вирус устанавливает стойкую и латентную инфекцию в нейронных ганглиях, из которой он может периодически реактивироваться, вызывая рецидивирующие инфекции. Большинство инфекций являются субклиническими; симптомы заключаются в основном в язвенных поражениях в месте инфекции. Хотя редко, но могут возникать такие осложнения, как слепота, энцефалит и асептический менингит, особенно у иммунокомпрометированных хозяев. ВПГ может вызывать тяжелые инфекции у новорожденных путем вертикальной передачи внутриутробно или в большинстве случаев во время вагинальных родов через контакт с секретами HSVin инфицированных половых путей, с высокой смертностью и инвалидностью развития нервной системы [24].

T.E. Deftereou, A. Trypidi [19] утверждают, что ВПГ может передаваться плоду через трансплацентарный или восходящий путь из влагалища или шейки матки, даже если амниотические оболочки остаются нетронутыми. Тератогенное действие ВПГ на эмбрион может провоцировать различные клинические исходы, а именно вентрикуломегалию, микроцефалию, внутримозговые кальцификации, дисплазию конечностей, дефекты глаз, приводить к потере плода.

По данным C.M. Trombetta и соавт. (2021), большинство беременных женщин, особенно

40 лет и старше, имеют антитела против ВПГ-2 и цитомегаловируса, хотя они не обеспечивают полностью защитного иммунитета против инфекции различными штаммами и не могут предотвратить повторную активацию латентного. С другой стороны, большинство молодых женщин являются серонегативными и уязвимыми во время беременности. Специалисты признают, что образовательные и гигиенические мероприятия представляют собой важную стратегию первичной профилактики, способную эффективно снизить уровень первичной инфекции матерей во время беременности и инфекции.

Герпесвирусные инфекции, вызываемые 8 типами ДНК-содержащих вирусов из семейства Her-резу1г1с1се, широко распространенными в человеческой популяции, способны поражать практически все органы и системы, пожизненно персистировать в виде латентной инфекции, при этом имеют связь клинических проявлений с иммунной системой и являются маркерами иммунодефицита [7]. Важной особенностью этих вирусов является способность проникать через плаценту и вызывать внутриутробную патологию плода.

Некоторые авторы [23] внесли изменения в эпидемиологию герпетической инфекции, сообщив об увеличении генитального и неонатального герпеса из-за ВПГ-1.

Данные о распространенности инфекций, передаваемых половым путем (ВИЧ, вирус гепатита В, ВПГ типа 2 и сифилис) среди беременных женщин в Эфиопии в 2005-2014 гг. представлены D. Kassa и соавт. (2019). Они наблюдали 4887 беременных женщин. Согласно результатам исследования, распространенность этих ИППП за 10 лет (2005-2014) снизилась на 40-60%.

У большинства пациенток с ВПГ-2-серопозитивных инфекция протекают бессимптомно, они не знают о своей генитальной герпетической инфекции и, таким образом, лица с инфекцией ВПГ-2 остаются долгосрочными носителями. Распространенность ВПГ-2 среди женщин может варьировать в зависимости от региона проживания – от 17% в США до 80% в странах Африки к югу от Сахары. В целом показатели инфицирования ВПГ-2 среди женщин выше, чем мужчин, и среди беременных выше, чем среди небеременных [9,20].

Авторы стремились определить распространенность инфекции ВПГ-2 и реактивации у бессимптомных беременных женщин, корреляцию между IgG в материнском кровообращении и пуповинной крови, а также корреляцию между циркулирующим IgG, плацентарной и новорожденной инфекцией (цепь крови) [21]. С этой целью были собраны образцы сыворотки и плацентарных тканей беременных женщин и образцы пуповинной крови у их новорожденных. Антитела против ВПГ-2 были идентифицированы с помощью ИФА, а ДНК ВПГ-2 была обнаружена с помощью вложенной ПЦР.

Вопросам оказания стоматологической помощи в Узбекистане учеными и практическими врачами уделяется особое внимание. Так, в исследованиях ряда авторов представлены результаты этих работ и даны рекомендации по наблюдению и организации стоматологической помощи женщинам в период беременности [12,14,16].

Группа ученых Ташкентского стоматологического института представила итоги изучения стоматологических заболеваний у беременных женщин, проживающих в различных регионах республики. Как было установлено, беременность в связи с физиологическими процессами оказывает влияния на состояние зубов и слизистой оболочки полости рта, особенно десен [12].

Н.А. Юлдашева, М. Рахимова [16,17] изучали особенности диагностики и проявления герпесвирусной инфекции полости рта у беременных. В настоящее время для лабораторной диагностики герпесвирусной инфекции используют два основных метода: серологический и молекулярно-биологический. В серологическом методе определяют антитела к ВПГ путем иммуноферментного анализа, молекулярно-биологическим методом выявляют геномную ДНК вируса герпеса, применяют также метод полимеразной цепной реакции. Наиболее эффективно одновременное использование нескольких методов диагностики (Смирнова Д.И., 2019).

Z. Rostamzadeh Khameneh, N. Sepehrvand [25] показали, что серораспространенность вируса простого герпеса типа 2 является потенциальным признаком инфекции у беременных женщин, и она может быть применена для проверки передачи ВПГ-2. В этом исследовании оценивалась распространенность IgG против ВПГ-2 у беременных женщин, направленных в медицинские центры в Урмии, на северо-западе Ирана, в течение 2014-2015 гг. Образцы сыворотки были взяты у 86 беременных женщин и протестированы на анти-ВПГ-2-специфический

IgG с использованием коммерческого набора иммуноферментных анализов.

Многие авторы перспективными противогерпетическими химиопрепаратами считают также валацикловир, фамцикловир и ганцикловир [6]. Эффективным, но довольно токсичным, является препарат фоскарнет [10].

В настоящее время активно разрабатываются алгоритмы системного и местного использования различных лекарственных препаратов и схем лечения [3,15]. Схему эффективного комплексного лечения хронического рецидивирующего афтозного стоматита у беременных разработали ученые Ташкентского стоматологического института [14]. Лечение хронического распространенного афтозного стоматита осуществлялось у 39 женщин в возрасте от 18 до 32 лет в I, II и III триместрах беременности.

Y.G. Kolenko, T.O. Timokhina [22] эффективной в комплексном лечении герпетического стоматита считают лазерную терапию. Применение лазера в комплексном лечении герпетического стоматита положительно влияет на течение и иммунологическое состояние больных герпетическим стоматитом. Проявления болезни заживали быстрее, а болевой синдром был менее выраженным. Сроки лечения уменьшились на 19,7%.

Вирусные инфекции во время беременности уже давно считаются доброкачественными состояниями с несколькими заметными исключениями, такими как вирус герпеса [26]. Недавняя вспышка Эболы и другие вирусные эпидемии и пандемии показывают, что беременные женщины страдают от худших результатов (таких как преждевременные роды и неблагоприятные последствия для плода), чем население в целом и небеременные женщины.

Заболевание проявляется в трех клинических формах: латентная, острая и хроническая. Лечение и профилактика герпесвирусной инфекции остается сложной и задачей. Даже комплексное лечение больных хроническим герпетическим стоматитом не предупреждает рецидивы и не оказывает существенного влияния на их частоту [8].

При попадании в организм человека вирус активизируется, далее вирус можно обнаружить в биологических жидкостях (кровь, моча и др.). Больше всего вирусов обнаруживается в тех местах, где имеется очаг поражения: в содержимом везикул, выделениях эрозий и язв, в носоглоточной слизи, конъюнктивальном секрете. В латентной фазе вирус может находиться в биологических материалах, но в незначительном количестве (Bassetti M.I., Vena A., Giacobbe R.D., 2020).

I.A. Andrievskaya, I.V. Zhukovets [18] дают оценку серопозитивности к ВПГ-1 среди беременных женщин и его влияния на течение беременности, роды и состояние новорожденных. Проанализированы серологический статус, социально-демографические характеристики, особенности беременности и родов и состояние новорожденных у серонегативных и серопозитирующих к ВПГ-1 с рецидивирующей инфекцией и ее латентное течение во время беременности. В последние годы отмечается различная степень иммунодефицита, в связи с чем и увеличивается число пациентов с герпесвирусной инфекцией [1]. По данным литературы, у беременных, страдающих герпес-вирусом, ведущим условием проявления осложнений считают иммунологические сдвиги в организме. Наличие ВПГ в крови у беременной может привести к различным патологиям (выкидыши, недоношенность плода, мертворождение). Герпес беременных может явиться причиной выкидышей и преждевременного прерывания беременности (Назарян Р.С., Фоменко Ю.В., Щеблыкина Н.А., 2021). Инфицирование вирусом герпеса в I триместре беременности приводит к развитию у плода катаракты, глухоты, микро- и гидроцефалии, пороков сердца, желудочно-кишечного тракта, мочеполовой системы и костей скелета.

Некоторые авторы делают акцент на индивидуализацию медицинской помощи и перспективе широкомасштабного скрининга детей больных герпетическим стоматитом [2,11]. А в диагностике и назначении адекватной терапии герпетической инфекции большое значение отводят изучению данных перинатального и соматического анамнеза. Ученые Санкт-Петербургского государственного медицинского университета имени академика И.П. Павлова [7] рассматривают врожденную герпетическую инфекцию с позиции современных подходов к профилактике, диагностике, лечению. Они анализируют действующие клинические рекомендации и международные консенсусы профессиональных сообществ России, США, ряда европейских стран по ведению беременных женщин. Проанализировано 5 историй болезни новорожденных детей раннего неонатального периода с диагнозом врожденная герпетическая инфекция. В клинических рекомендациях по ведению нормальной беременности рутинный скрининг беременных на ВПГ не

показан, однако рекомендовано обследование при симптомах генитального герпеса. Для профилактики неонатального герпеса используют противогерпетические препараты и проведение кесарева сечения.

Литература

1. Азимбаев Н.М. Этиология и причины возникновения хронического герпетического стоматита полости рта // Науч. обозрение. Мед. науки. – 2021. – №2. – С. 30-34.
2. Бекжанова О.Е., Алимова Д.М. Эпидемиологическая характеристика афтозных стоматитов и реальная клиническая практика ведения больных // Мед. новости. – 2021. – №11 (326). – С. 87-89.
3. Васильева Е.А. Современные аспекты этиологии, патогенеза, клиники, диагностики и лечения хронического афтозного стоматита // Врач-аспирант. – 2013. – Т. 61, №6. – С. 84-91.
4. Гилева О.С. Комплексная стоматологическая реабилитация больных с заболеваниями слизистой оболочки полости рта: рациональные подходы к протетическому лечению // Стоматология для всех. – 2013. – №4. – С. 9-14.
5. Гилева О.С. Пародонтологические аспекты заболеваний слизистой оболочки полости рта: красный плоский лишай // Пародонтология. – 2017. – Т. 22, №3. – С. 9-14.
6. Дегтяренко Е.В. Особенности применения некоторых современных противовирусных средств для местной терапии герпетической инфекции лица и полости рта // Стоматология славянских государств. – 2018. – С. 94-96.
7. Иванова Р.А. и др. Врожденная герпетическая инфекция: современные подходы к профилактике, диагностике, лечению // Детские инфекции. – 2021. – Т. 20, №4. – С. 47-52.
8. Иноятов А.Ж., Камалова М.К. Современные методы лечения хронического рецидивирующего герпетического стоматита у детей // Молодежь, Наука, Медицина. – 2018. – С. 519-522.
9. Исаков В.А., Архипова Е.И. Герпесвирусные инфекции человека: руководство для врачей. – СПб: СпецЛит, 2013. – 670 с.
10. Мандра Ю.В., Ваневская Е.А. Анализ эффективности новой фармакологической композиции и мази Ацикловир для лечения герпетического гингивостоматита // Пробл. стоматол. – 2014. – №3. – С. 16-20.
11. Ризаев Э., Бекжанова О. Взаимосвязь соматического статуса и герпетического стоматита у детей г. Ташкента // Stomatologiya. – 2017. – Т. 1, №2 (67). – С. 81-84.
12. Сувонов К. и др. Распространенность и факторы риска развития стоматологических заболеваний у беременных, проживающих в различных регионах Узбекистана // Медицина и инновации. – 2021. – Т. 1, №4. – С. 625-632.
13. Шарахова Е.В., Сарап Л.Р. Эффективность топических средств в терапии герпетической инфекции у детей // Рос. вестн. перинатол. и педиатр. – 2016. – №2. – С. 113-116.
14. Шукурова У., Наврузова Ф., Тошпулатов Б. Эффективность комплексного лечения хронического рецидивирующего афтозного стоматита у беременных // Акт. пробл. стоматол. и челюстно-лицевой хир. – 2022. – №1. – С. 822-825.
15. Юлдашева Н.А. Researchers views on this pathogenesis, clinical signs, treatment and diagnosis of herpetic stomatitis during pregnancy // Мед. журн. Узбекистана. – 2021. – №2.
16. Юлдашева Н., Рахимова М. Особенности диагностики и проявления герпесвирусной инфекции полости рта у беременных // Медицина и инновации. – 2021. – Т. 1, №2. – С. 61-64.
17. Юлдашева Н., Рахимова М., Акбаров К. Современные методы диагностики герпеса полости рта у беременных // Stomatologiya. – 2020. – Т. 1, №1 (78). – С. 56-60.11
18. Andrievskaya I.A., Zhukovets I.V., Dovzhikova I.V. et al. The Effect of HSV-1 Seropositivity on the Course of Pregnancy, Childbirth and the Condition of Newborns // Microorganisms. – 2022. – Vol. 10, №1. – P. 176.
19. Deftereou T.E., Trypidi A., Alexiadi C.A. et al. Congenital Herpes Simplex Virus: A Histopathological View of the Placenta // Cureus. – 2022. – Vol. 14, №9. – P. e29101.
20. Domercant J.W., Jean Louis F., Hulland E. et al. Seroprevalence of Herpes Simplex Virus type-2 (HSV-2) among pregnant women who participated in a national HIV surveillance activity in Haiti // BMC Infect. Dis. – 2017. – Vol. 17, №1.
21. Finger-Jardim F., Avila E.C., da Hora V.P. et al. Herpes simplex virus type 2 IgG antibodies in sera of umbilical cord as a proxy for placental infection in asymptomatic pregnant women // Amer. J. Reprod. Immunol. – 2018. – Vol. 79, №4. – P. e12824.
22. Kolenko Y.G., Timokhina T.O., Khrol N.S. et al. Effectiveness of laser therapy in complex treatment of herpetic stomatitis // Wiad Lek. – 2021. – Vol. 74, №6. – P. 1331-1335.
23. Lafferty W.E., Downey L., Celum C., Wald A. Herpes simplex virus type 1 as a cause of genital herpes: impact on surveillance and prevention // J. Infect. Dis. – 2000. – Vol. 181. – P. 1454-1457.

24. Marchi S., Trombetta C.M., Gasparini R. et al. Epidemiology of herpes simplex virus type 1 and 2 in Italy: a seroprevalence study from 2000 to 2014 // J. Prev. Med. Hyg. – 2017. – Vol. 58, №1. – P.E27-E33.

25. Rostamzadeh Khameneh Z., Sepehrvand N., Mohammadian M. Herpes Simplex Virus Type 2 Seroprevalence in Pregnant Women in Urmia, Northwest of Iran, during 2014-2015 // Iran Biomed. J. – 2020. – Vol. 24, №2. – P. 136-139.

26. Silasi M., Cardenas I., Kwon J.Y. et al. Viral infections during pregnancy // Amer. J. Reprod. Immunol. – 2015. – Vol. 73, №3. – P. 199-213.

27. Zhong S., Ou Y., Zhang F. et al. Prevalence trends and risk factors associated with HIV, syphilis, and hepatitis C virus among pregnant women in Southwest China, 2009-2018 // AIDS Res. Ther. – 2022. – Vol. 19, №1. – P. 31.

Аннотация. Вирусные инфекции во время беременности длительное время считались доброкачественными состояниями, за некоторым исключением, например, вирус герпеса. Новые знания о взаимодействии иммунной системы матери и плода и плаценты могут выбрать адекватные методы лечения этой инфекции. Когда-то считавшаяся «иммуносупрессивной», беременная женщина на самом деле претерпевает иммунологическую трансформацию, когда иммунная система необходима для поощрения и поддержки беременности и растущего плода.

Ключевые слова: беременные, вирус простого герпеса, герпетический стоматит.

Hulosa. Homiladorlik davrida virusli infektsiyalar uzoq vaqt davomida benign sharoitlar deb hisoblangan, bir nechta istisnolardan tashqari, herpes virusi. Ona va homila va yo'ldoshning immunitet tizimining o'zaro ta'siri haqidagi yangi bilimlar ushbu infektsiyani davolashning etarli usullarini tanlashi mumkin. Bir vaqtlar "immunosupressiv" deb hisoblangan homilador ayol immunologik o'zgarishlarga duchor bo'lganida, homiladorlik va o'sayotgan homilani rag'batlantirish va qo'llab-quvvatlash uchun immunitet kerak bo'ladi.

Kalit so'zlar: homilador ayollar, gerpes simplex virusi, gerpetik stomatit.

Summary. Viral infections during pregnancy have long been considered benign conditions, with a few exceptions such as the herpes virus. New knowledge about the interaction of the immune system of the mother and fetus and the placenta can select adequate methods of treatment for this infection. Once thought to be "immunosuppressive," the pregnant woman actually undergoes an immunological transformation when the immune system is needed to encourage and support pregnancy and the growing fetus.

Key words: pregnant women, herpes simplex virus, herpetic stomatitis.

ПРОБЛЕМЫ СМЕЖНЫХ СПЕЦИАЛЬНОСТЕЙ

UDC: 616.248-083:614.253.52

БРОНХИАЛ АСТМАДА КАСАЛЛИГИ ПРОФИЛАКТИКАСИНИ ТАКОМИЛЛАШТИРИШДА ҲАМШИРАЛИК ЁНДОШУВИ

Аликулова Д.Я.

Тиббиёт ходимларининг касбий малакасини ошириш маркази

Бронхиал астма – бутун дунёда, шунингдек мамлакатимиз соғлиқни сақлаш соҳасида долзарб муаммо ҳисобланади. Касаллик диагностикаси ва даволанишнинг яхшиланишига қарамасдан, дунё миқёсида бронхиал астмадан касалланиш ва ўлим суръати йилдан - йилга ошиб бормоқда. БА турли ёшдаги миллионлаб одамларнинг ҳаёт сифатини ёмонлашишига олиб келмоқда. Ўпканинг сурункали обструктив касаллиги билан касалланган беморларнинг аллергик касалликларга мойиллиги ортиши, атроф-муҳитнинг ифлосланиши, антибиотиклар, зардоблар, вакциналарнинг кенг қўлланилиши бронхиал астмадан касалланиш ва унинг оқибатида ўлим ҳолатининг кўпайишига сабаб бўлмоқда.

Тадқиқотнинг мақсади

Ҳамширалар томонидан бронхиал астма (БА) беморларига ёндашув фаолиятини таққослама таҳлил қилиш.

Материла ва тадқиқот усуллари

Тадқиқотда Республика илмий аллергология маркази, вилоят пульмонология маркази, ҚОП ларда фаолият юритаётган ҳамширалар томонидан БА беморларига ёндашув фаолиятини таққослама таҳлил қилинди. Бунинг учун бронхиал астма билан касалланган беморлар ва ҳамшираларга семинар-тренинглар ташкил этилди. Бу семинарлардан асосий вазифалари пикфлуометрни ишлатиш, нафас чиқаришнинг юқори кўрсаткичини пикфлуометр орқали аниқлаш ва ўз-ўзини назорат қилиш учун кундаликни қайд этишдан иборат. Унда 2 та пульмонолог, 1 та аллерголог, 1 та фтизиатр

врач иштирок этди. Семинар-тренинг Сирдарё вилояти пульмонология марказида ва Сирдарё туманида 2 марта ўтказилди. Унда пульмонология марказидан 50 та ҳамшира ва 62 та бемор, Сирдарё тумани қишлоқ оилавий поликлиникасидан 28 та ҳамшира ва 58 та бемор иштирок этди. Семинар давомида беморлар ва ҳамширалар бронхиал астма касаллигида беморлар томонидан ўз-ўзини назорат қилишни ва кундалик кайд этиб бориш орқали саломатлигини назорат қила олиши мумкинлиги ҳақида кенг маълумотга эга бўлди.

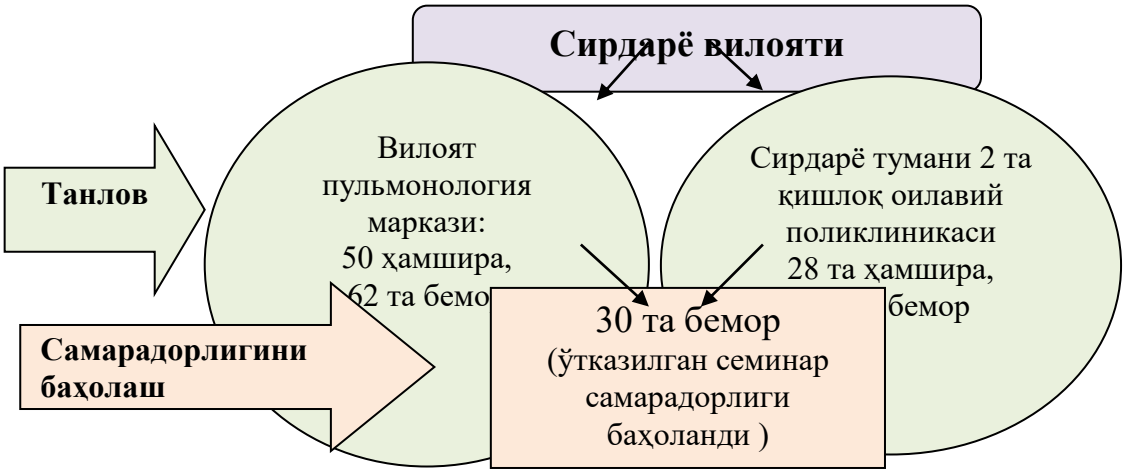

Олинган натижалар

Пикфлоуметрдан фойдаланиш ва кундалик юритиш қоидасини беморга ўргатиш ҳамширанинг энг биринчи навбатдаги вазифаси бўлиши керак. Бронхиал астма касаллигини назорат қилишда пикфлоуметрдан одилона фойдаланиш ва кундалик юритиш қоидалари билан беморни таништириш ва ўз саломатлигини баҳолаш ҳақида назарий билимларни шакллантириш жуда ҳам муҳим масала ҳисобланади**.** Нафас чиқариш ёки максимал нафас чиқариш тезлиги кўрсаткичи меьёри - бу кўпинча ўпкадан тўлиқ чуқур нафас олганда ва чуқур нафас чиқарганда нафас йўлларидан ҳавонинг ўтиши ҳисобланади. Буни ўлчаш усули эса ***пикфоуметрия*** дейилади. Пикфлоуметрия ўпка функциясини баҳолаш, қисман бронх ва нафас йўлларида торайиш даражасини аниқлашда ёрдам кўрсатади. Чуқур нафас чиқаришнинг биринчи дақиқасида максимал нафас чиқариштезлиги тезлашган нафас чиқариш хажми (ОФВ1) билан яхши таққосланади. ОФВ1 кўрсаткичи спирометрия йўли билан аниқланади. Максимал нафас чиқариш тезлиги одатда астмага ташхис қўйишда ишлатилади. Ҳар бир пациент учун нормал нафас чиқариш тезлиги аниқланган бўлиб, унинг прогнози пикфлоуметрияда кузатиб борилади ва қиёсланади. Пикфлоуметриянинг аҳамиятга молик томони шундаки, нормадан паст кўрсаткич кузатилса, астманинг асоратлари ривожланаётганидан огоҳлантиради. Пикфлоуметрия астманинг кечишини объектив баҳоланишини таьминлайди. Касалликни бошланғич даврида ташҳис қўйиш учун 2 – 3 ҳафта давомида кунига икки маҳал регуляр скрининг ўтказишнинг аҳамияти даволовчи шифокорга ҳам пациентга ҳам катта фойдали бўлиб, астма хуружини қўзғатадиган триггерларни аниқлашда ва мос терапияни ўтказишда яқиндан ёрдам беради.

Жумладан, агар бемор ҳатто 2-3 ҳафта бронхолитик препаратларни қабул қилиб ҳам 80% яхши натижага ёки Нафас чиқариш тезлигини прогнозини яхшилашга эришмаган бўлса, пикфлоуметрия босқичларини нормал ҳолатга келтириш учун кортикостероидлар курсини бошлаш лозим бўлади. Афсуски кўпгина беморлар пикфлоуметр нималигини ва ундан фойдаланиш техникасини ҳам тушунишмайди.

Максимал нафас чиқариш тезлигини оддийгина баҳолаш учун “Светофор” принципидан фойдаланилади. Бунга кўра аҳамиятли кўрсаткичлар светофор рангларига мос ҳолда учта ҳудудга ажратилган: яшил, сариқ ва қизил.

Яшил ҳудуд – норма кўрсаткичи ҳисобланади. У астмани назоратда эканлигини билдирувчи сигналдир. Астмани аниқ белгилари йўқлигидан, беморни жисмоний фаоллигидан, уйқуда муаммоси йўқлигидан, дори воситаларини мустақил қабул қила олишидан дарак беради. Яшил ҳудудда максимал нафас чиқариш тезлиги (ПСВ) кўрсаткичи 80% дан 100% ташкил этса, яхши кўрсаткич ҳисобланади.

Сариқ ҳудуд – прогнозда кўрсаткич максимал нафас чиқариш тезлиги 50% дан 80% оралиғида бўлса, ҳавф солувчи ҳолат яқинлашаётганидан огох берувчи сигнал демактир. Бунда сиз учун астма эпизодлари кузатилиши, йўтал пайдо бўлиши, хуштаксимон хриплар юзага келиши, жисмоний фаолликнинг сусайиши ва тунги симптомлар безовта қилиши, дори воситаларини кучайтириш ҳақида огоҳлик беради. Бунда зудлик билан даволовчи шифокорга мурожаат қилиш керак.

Қизил ҳудуд – қатьий огоҳлик сигналидир. Қизил ҳудудда ПСВ кўрсаткичи 50% дан паст оралиқни кўрсатади. Тўғрироғи сизни ҳавф кутаётганидан астма ҳуружини бошланиши муқаррарлигидан огоҳлантиради. Сиз зудлик билан ингаляцион препаратлар бронходилататорларни қўллашни бошлашингиз керак ва зудлик билан шифокорингизга мурожаат қилишингиз лозим. Агар сизни ПСВ кўрсаткичингиз қисқа вақт ичида сариқ ёки яшил ҳудудга қайтмаса дарҳол госпитилизация қилинишингиз зарур.

Пикфлоуметрия натижаларини қандай баҳоланилади

Яшил ҳудуд: НЧТ шахсий рекордини 0,8 кўпайтирилади қачонки, агар НЧТ 500 л/мин, бунда 500*0,8=400 л/мин. Барча НЧТ кўрсаткичлари 400 юқори бўлса яшил ҳудудда эканлигидан далолат беради.

Сариқ ҳудуд: НЧТ шахсий рекордини 0,5 кўпайтирилади қачонки, агар НЧТ 500 л/мин, бунда 500*0,5= 250 л/мин. НЧТ кўрсаткичи 400 л/мин дан 250 л/мин паст бўлса.

Кизил ҳудуд: Барча НЧТ кўрсаткичлари сариқ ҳудуд чегарасидан қуйироқ бўлганда яьни, 250 л/мин. дан пастроқ бўлганда, қизил ҳудудга тушиб қолади ва зудлик билан нафасни маромига келтириш бўйича шошилинч чора тадбирлар қўллаш керак бўлади.

Биринчи навбатдаБА ни бошқаришда, одам ўз – ўзини назорат қила олишга асосланиши керак. Бундай жиддий ишга одатда, пациентни энг аввало даволовчи шифокори тўғри йуллай олиши керак. БА ни энг оқилона ва самарали бошқариш усулларидан бири Пикфлоуметрия эканлиги исботланган. Пикфлоуметрия – нафас тизими ва айниқса бронхлар фаолиятини бахолашнинг энг яхши йўлидир. У махсус асбоб – пикфлоуметр ёрдамида амалга оширилади.

Пикфлоуметр – бу асосий кўрсаткичларни аниқлаш учун махсус асбоб ҳисобланиб, бунда – максимал (пиковой) нафас чиқариш тезлиги кўрсаткичини аниқлаб беради. Максимал нафас чиқариш тезлиги нафас йўлларининг яллиғланиш жараёни ҳисобига торайиш даражасини кўрсатиб беради. Бутун дунёда БА касаллигида пациентлар ўз соғлигини ҳолатини назорат қилишда эрталаб ва кечқурун бу кўрсаткични аниқлаб борадилар. Бунинг учун ҳар бир пациентда махсус кундалик бўлиб, бу кўрсаткичларни улар шу кундаликка қайд этиб борадилар.

Пациентлар мустақил ўзини назорат қилиб юриши учун албатта кундалик тутиб юриши лозим. Бунинг учун пациентлар пикфлоуметрдан тўғри фойдаланишни билиши керак. Олинган натижани эса, суткалик ва ҳафталик кундаликларига қайд этиб юриши аҳамиятга молик бўлади. **Кундалик қуйидаги кўринишга эга:**

Агар сизда назорат яхши олиб борилаётган бўлса график кўринишига эга бўлади.

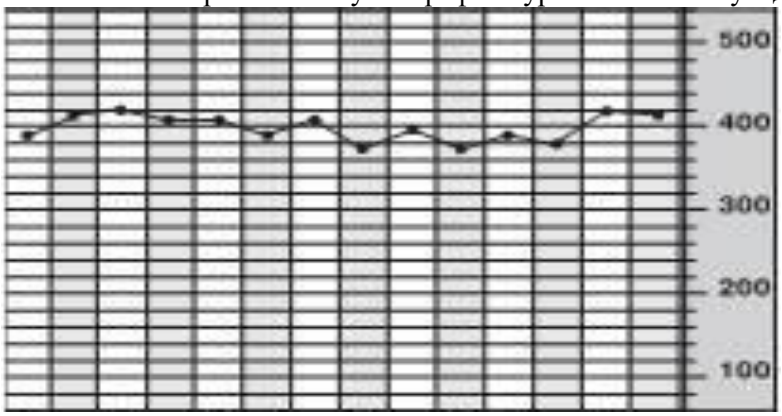

Мана бу эса – астма хуружи келиб чиқишидан дарак беради.

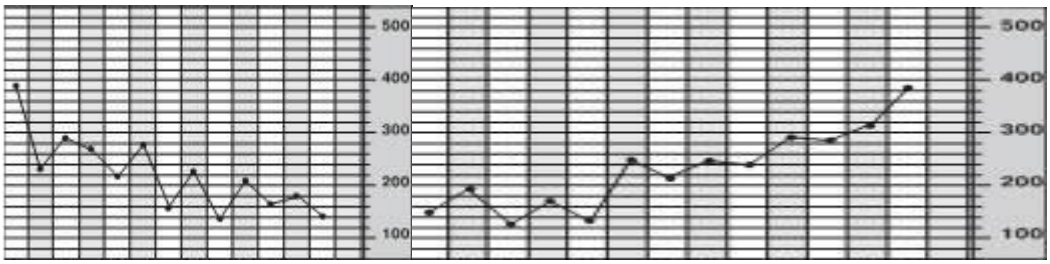

Бунда – даволашга ёрдам беради, ПСВ ошади, астма симптомлари камаяди.

Бу кундалик қуйидаги афзаликка эга:

- аллергенни аниқлаш (кун мобайнида ПСВ кўрсаткичи тушишини);
- астматик яллиғланишда бронхларнинг торайиш даражасини аниқлаш;
- нафас йўлларини ўтказувчанлигини суткалик тебранишини аниқлаш;
- БА хуружини эрта аниқлаш;
- самарали давони бахолаш.

Агар сиз пикфлоуметрдан тўғри фойдалансангиз Пациент ўз касаллигига оид барча билимларни ўзлаштирмоғи керак. Бу эса ПСВ кўрсаткичларини ёмонлашувига олиб келувчи сабабларни тахлил қилишга ёрдам беради. Шунингдек назарий билимни амалий кўникмалар билан ўзлаштириш муҳим саналади. Ҳар қандай вазиятда тўғри ёндошув олиб бориш ва бу ҳаракатларни баҳолаш учун ўз касаллигини устида ишлаш, у ҳақида тўлиқ маьлумот ва тасаввурга эга бўлишга имкон беради. Шу билан бир қаторда қайси ҳолларда шифокорга мурожаат қилиш, ҳамда мустақил ўз ўзини даволашда кутиладиган асоратлар ҳақида маьлумотга эга бўладилар. БА ни мустақил назорат қила оласиз ва шифокор билан бемалол мулоқот қила оласиз.

Хулоса

Ўтказилган тренингнинг самарадорлигини баҳолаш мақсадида Сирдарё вилояти қишлоқ оилавий поликлиникаларидан 30 та бемор танлаб олиниб, беморларни ўзини ўзи назорат қилиш учун пикфлуометрдан фойдаланишини ва кундалик юритишини 3 ой мобайнида назорат қилинди. Олинган натижалар таҳлил қилинди: хуружлар сони камайди, дорига сарф харажат камайди, шифокорга мурожаат сони қискарди. Тиббий ижтимоий иқсодий самарадорликка эришилди.

Адабиётлар

1. Вахрушев Я.М., Жукова И.В. Современные рекомендации по ведению больных бронхиальной астмой в амбулаторно-поликлинических условиях // Пульмонология. – 2009. – №2. – С. 74-76.

2. Abdurahimov B.A., Alikulova D.Ya., Avezova G.S. The health of workers in the mining industry // In European research: innovation in science,education and technology. – 2018. – P. 111-112.

3. Alikulova D.Ya. et al. Identification of the features of the immune status in adolescents with atopic bronchial asthma // Bulletin of the Council of Young Scientists and Specialists of the Chelyabinsk Region. – 2015. – №3 (10). – P. 9-14.

4. Alikulova D.Ya. The immune status of patients with atopic bronchial asthma in adolescence // Health is the foundation of human potential: problems and solutions. – 2015. – Vol. 10, №2. – P. 446-449.

5. Alikulova D.Ya., Razikova I.S., Urazalieva I.R. et al. Organization of the work of “Asthma School” in the Republic of Uzbekistan // Modern Med. – 2015. – Vol. 10-11 (43). – P. 88-92.

6. Alikulova D.Ya., Yusupbekova N.A. Health and educational conditions of youth // In european research: innovation in science, education and technology. – 2018. – P. 123-125.

Цель: сравнительный анализ мероприятий у больных бронхиальной астмой, осуществляемых медицинскими сестрами. **Материал и методы:** проведен сравнительный анализ деятельности медицинских сестер, работающих в Республиканском аллергологическом центре, областном пульмонологическом диспансере и КОП при работе с больными бронхиальной астмой. Семинар-тренинг проводился в пульмонологическом центре Сырдарьинской области и в Сырдарьинском районе. **Результаты:** в ходе семинара пациенты и медсестры получили обширную информацию о том, как больные бронхиальной астмой могут следить за своим здоровьем посредством самоконтроля и ведения дневника. **Выводы:** в результате самоконтроля у пациентов уменьшилось количество приступов, благодаря чему снизилась стоимость лекарств, больные стали реже посещать врача посещений врача.

Ключевые слова: бронхиальная астма, профилактика, семинар-тренинг, самоконтроль.

Мақсад: бронхиал астма билан оғриган беморларда ҳамширалар томонидан ўтказиладиган чора-тадбирларнинг қиёсий таҳлили. **Материал ва усуллар:** бронхиал астма билан оғриган беморлар билан ишлашда республика аллергология маркази, вилоят пулмонология диспансери ва полицияда ишлайдиган ҳамширалларнинг фаолияти қиёсий таҳлил қилинди. Ўқув-seminar Сирдарё вилояти пулмонология маркази ва Сирдарё туманида бўлиб ўтди. **Натижалар:** семинар давомида беморлар ва ҳамширалар бронхиал астма билан оғриган беморлар ўз соғлиғини ўз-ўзини назорат қилиш ва кундалик юритиш орқали қандай кузатиши мумкинлиги ҳақида кенг маълумот олдилар. **Хулоса:** ўз-ўзини назорат қилиш натижасида беморларда тутилишлар сони камайди, бу еса дори-дармонлар нархини пасайтирди, беморлар шифокорга камроқ ташриф буюришни бошладилар.

Калит сўзлар: бронхиал астма, профилактика, ўқув семинар, ўз-ўзини назорат қилиш.

Objective: A comparative analysis of measures taken by nurses in patients with bronchial asthma. **Material and methods:** A comparative analysis of the activities of nurses working in the Republican Allergological Center, the regional pulmonological dispensary and COP when working with patients with bronchial asthma was carried out. The training seminar was held in the pulmonological center of the Syrdarya region and in the Syrdarya region. **Results:** During the workshop, patients and nurses received extensive information on how asthma patients can monitor their health through self-monitoring and diary keeping. **Conclusions:** As a result of self-control, the number of seizures in patients decreased, due to which the cost of medicines decreased, patients began to visit the doctor less frequently.

Key words: bronchial asthma, prevention, seminar-training, self-control.

УДК: 616.22/231-007.271-02-06-053.8

ХИҚИЛДОҚ ВА ТРАХЕЯНИНГ СУРУНКАЛИ СТЕНОЗИ ОМИЛЛАРИ

Шарипов У.А.

Тошкент давлат стоматология институти

Ларинготрахеал стеноз (ЛТС) фиброз жараён бўлиб, у юқори нафас йўлларини торайишига, нафас олиш етишмовчилигига ва фонацияга таъсир курсатади. Буйиннинг чукур жароҳатлари тиббий ижтимоий сабаблар натижасида ривожланган хиқилдок ва трахеянинг тургун торайишлари бўлган беморлар сони тобора ошиб бораяпти. Бу доимий транспорт, ишглаб чикариш ва маиший жароҳатларни булиши бундай омилларни кенгайишига яъни, хиқилдок ва трахеянинг тургун деформацияли торайишига узок муддатли интубация, калқонсимон бездаги жарроҳлик амалиётлари ва аъзони сакловчи онкожарроҳлик амалиётлари ҳам сабаб бўлади (Ходжаева К.А., Наджмутдинова Н.Ш., 2008).

Шуни таъқидлаш лозимки тиббий жароҳат сабабли хиқилдок ва трахеянинг жароҳатлари бўлган беморларни сони купайяпти, бу хиқилдок ва трахеянинг интубациядан кейинги жароҳати, трахеостомиядан кейинги трахеостомик найчанинг ятроген жароҳати кенг таркалган этиологик омиллар хисобланади. Беморнинг анамнезидаги турли хил этиологик омиллар ва трахеостомия билан боғлик холатлар, узоқ вакт килинган дилатация бунга сабабдир (Мосин И.В. и др., 2004; Gadkaree S.K. et al., 2017).

Катталарда трахеянинг орттирилган стенозининг асосий сабабларидан бири ятроген жароҳат, трахеотомияга нисбатан иккиламчи ёки трахеянинг интубациясидан кейин ривожланадиган стеноздир (Godin D.A., Rodriguez K.H., Hebert F., 2000), лекин ҳар бирини ривожланиш омили турли хил (Shin B., Kim K., Jeong B.H. et al., 2017). Трахеотомиядан кейинги трахеянинг стенозининг ёки трахеянинг интубациясидан кейинги стенозлар учраш частотаси 2% дан 2,6%3,4 ва 10% до 22%, (Kastanos N. et al., 1983; Stauffer J.L., Olson D.E., Petty T.L., 1981). Трахеянинг бошлангич стенозида симптомлар кузатилмайди, лекин 1-2% трахеотомиядан ёки интубациядан кейинги трахеянинг стенозларида огир трахеянинг стенозлари учрайди (Zias N., Chroneou A., Tabba M.K. et al., 2008).

Мақсад

Катталарда орттирилган ларингостеноз хавфи омилларини аниқлаш.

Материал ва текшириш усуллари

Бизнинг илмий ишимиз ТТА ЛОР бўлимида 2015-2023 йй даволанган 18 ёшдан 74 ёшгача 106 ларинготрахеал стенозли беморларни даволаш ва текшириш натижаларини тахлил қилиш натижасида амалга оширилди. Ларинготрахеал стеноз ривожланиш хавфини ва унга олиб келувчи омилларни аниқлашда касаллик тарихлари, амбулатор карталар ва стационар шароитидаги бутун касаллик даври давомидаги кузатувлар асосида урганилди.

Ёшга нисбатан бўлишни умумий қабул қилинган схема бўйича тиббиётдаги ва ВОЗнинг талабларига мувофик (2017й №3 сони) болалар ва катталарни биологик ёшини периодизация қилиш йўли билан бўлдик. Катталар контингентидаги ёши ва жинсини тахлил ўилинганида, чандикли жараён эркаклар орасида - 66,0% (n=72), беморларни ёшга нисбатан олганда ёш беморлар (18-44 ёшгача) анча кўпчиликни ташкил қилиб ЛТСли беморларни ярмидан кўпини ташкил қилди – 67,9% (n=76), шунингдек эркак беморлар ақсариятни ташкил этди (69,4% узини ёш гуруҳида). Ўрта ешли беморлар гуруҳида (44-59 ёш) – жинс курсатгичи бир хил бўлди. Энг кам гуруҳ кексалар гуруҳи булиб (60-74 ёш) – бу кўрсатгич 6,6% (n=7)

1-жадвал

Катта ёшдаги беморларни ёши ва жинсига караб ажратиш

Жинси	Ёши			Жами, абс. (%)
	18-44	44-59	60-74	
Эркаклар	50	14	6	70 (66,0)
Аёллар	22	13	1	36 (34,0)
Жами, абс. (%)	72 (67,9)	27 (25,5)	7 (6,6)	106 (100)

Текширув натижалари ва муҳокама

Ларинготрахеал стенозга олиб келувчи омилларни урганиш жараёнида бир неча гуруҳ патологиялар аниқланди. Биринчи ўринни турли хил жароҳатлар, кўпинча мия ичи жароҳатлари сабабли қўйилган трахеостомалар ва узоқ муддатли интубация – 50,0% (n=53). ЛТС га олиб келувчи сабаб юрак қон томир системаси касалликлари (ЮКТС) иккинчи ўринни 33,0% (n=35) ва учинчи ўринни бўйин аъзоларидаги онкопатология 17,0% (n=18).

2-жадвал

Ларинготрахеал стенозларни ривожланишининг бирламчи омилига қараб беморларни таксимлаш

Патология гуруҳи	Беморлар сони, абс. (%)
Жарохатлар	53 (50,0)
Юрак кон томир касалликлари	35 (33,0)
Буйин аъзолари онкопатологиси	18 (17,0)
Жами	106 (100,0)

Нозологиялар буйича текширув шуни кўрсатдики, жароҳатлар ичида мия ичи жароҳатлари 31,3% (n=33), ЛТС олиб келувчи сабабларга бўйин жароҳатлари, кўкрак кафаси ва қорин бўшлги жароҳатлари ҳам кайт этилди. Юрак қон томир касалликлари ичида инсультлар аксарият беморлани ташкил қилди 19,8% (n=21), инсультнинг сабаби субарахноидал конаш бўлиб, аневризманинг ёрилиш сабаб бўлган (5 беморлар), мия инфаркти, юрак қон томир тизимига боғлик бўлган (11 беморларда) ва уйку артериялар зарарланишида (5 беморлар). ЛТС га олиб келган асосий онкопатология, хиқилдок ва трахеянинг ёмон сифатли усмалари (7 беморлар), хиқилдокнинг яхши сифатли усмалари бу кайталанувчи респиратор папилломатоз (ҚРП) (5 беморларда) – ҚРП ҳамма беморларда стенознинг ривожланиши ўсмирлик даврига туғри келди. Қалқонсимон безнинг касалликларида ЛТС 4 беморларда бу безнинг хавфли ўсмалари натижасида ва 2- та ҳолатда ЛТСга олиб келувчи асосий касаллик қалқонсимон безнинг гиперплазияси кистоз мальформация сабаб бўлди.

3-жадвал

Ларинготрахеал стенозга олиб келувчи нозологиялар характеристикаси

Нозология	Беморлар сони, абс. (%)
МИЖ	33 (31,1)
Буйин жароҳатлари	8 (7,5)
Қорин бушлиғи аъзолари жароҳатлари	8 (7,5)
Кўкрак кафаси аъзолари жароҳатлари	4 (3,8)
Юракнинг ишемик касаллиги	14 (13,2)
Инсульт	21 (19,8)
Хиқилдок ва трахеянинг хавфли ва хавфсиз усмалари	12 (11,3)
Қалқонсимон безнинг хавфли ва хавфсиз ўсмалари	6 (5,7)
Жами	106 (100,0)

Беморларнинг анамнезини ва касаллик тарихларини ўрганиш жараёнида ЛТС га олиб келувчи омилларни этиопатогенетик факторлари намоён бўлди. Хиқилдок ва трахеянинг туғридан туғри жароҳатлари ташки таъсирлар натижасида, ЛТС ни келтириб чикарувчи омил хисобланади, у 7,5% (n=8), нафас трубкасига тиббий муложалар натижасида етказилган ятроген ички жароҳатлар 6,6% (n=7). Ўзок муддатли интубация ва дилатация ЛТС га олиб келувчи жуда катта контингентни ташкил этди – 68,9% (n=73). Усмаларни олиб ташлашдан кейинги стенозларни ҳосил бўлишида катта бушлиқ ҳосил бўлиши ва чандикли стенозлар 17,0% (n=18) ни ташкил қилди.

4-жадвал

Ларингостенозга олиб келувчи омиллар

Этиопатогенетик омиллар	Беморлар сони, абс. (%)
Хиқилдоқ ва трахеяни тугридан туғри ташки жароҳатлари	8 (7,5)
Ўзок муддатли интубация	73 (68,9)
Ички ятроген жароҳат	7 (6,6)
Жарроҳлик натижасида ҳосил бўлган нуксонли чандикларнинг, чандикли стенозларга олиб келиши	18 (17,0)
Жами	106 (100,0)

ЛТС га олиб келувчи сабаблар, эклампсияда реанимация муложалари зарур бўлганлиги, аортокоронар шунтлаш, мия-чаноқ жароҳатлари, бўйиннинг ташки жароҳатлари, шунингдек қайтувчи нервнинг фалажи (қалқонсимон безнинг оператив жарроҳлигида).

Ларинготрахеал стенозларга реанимацион тадбирлар ҳам олиб келиши мумкин, 5 кундан ортик муддатли оротрахеал интубация ва трахеостомия ва трахеостомик канюлянинг трахеяда бир ойдан кўп муддатда туриши (канюляташувчилик). Хиқилдоқни паралитик стенозида нафас трубкасини чандикли торайишига ақсарият ҳолатларда трахеостоманинг ва канюлянинг бўлиши сабаб булади. Реанимацион тадбирлар туфайли ривожланган стенозлар гуруҳига стенозловчи ларинготрахеитдан (n=8), кейин ривожланган ва трахеотомиядан кейинги нафас трубкасини тиклашга қаратилган жарроҳлик амалиётлари киради.

Хулоса

Трахеотомиянинг муддати ва трахеяда ривожланадиган стенознинг бир бирига боғликлиги исботланмаган бўлсада, трахеостомиянинг ўзок муддат туриши ЛТС ни ривожланиш хавфига олиб келади , бунга бир неча омиллар сабаб булиши мумкин. Трахеянинг интубациясидан кейинги стеноз одатда кўпинча >48 соатдан сунг ривожланади.

Юқоридаги маълумотларга таянган холда, трахеотомиядан олдинги 10 кун давомидаги ўзоқ муддатли оротрахеал интубация, трахеотомиядан кейинги трахеянинг стенозини ривожланиш омили хисобланди. Бошка турдаги трахеянинг стенозига олиб келиши мумкин бўлган омилларга катталарда трахеотомиядан кейинги стенозларни ривожланиши семиз беморларда кузатилди, эндотрахеал найчанинг манжеткасини босими ≥30 см H_2O бўлиши, тери орқали трахеотомия техникасини куллаш ва жароҳатдаги инфекция/сепсис, анамнезидаги гипертензия, қон томир тизими касалликлари, қандли диабет, чекувчи беморлар, келоид фенотипини бўлиши.

Адабиётлар

1. Gadkaree S.K., Pandian V., Best S. et al. Laryngotracheal Stenosis: Risk Factors for Tracheostomy Dependence and Dilation Interval // Otolaryngol. Head Neck. Surg. – 2017. – Vol. 156, №2. – P. 321-328.

2. Godin D.A., Rodriguez K.H., Hebert F. Tracheal stenosis // J .La State Med. Soc. – 2000. – Vol. 52. – P. 276-280.

3. Kastanos N., Estopá Miró R., Marín Perez A. et al. Laryngotracheal injury due to endotracheal

intubation: incidence, evolution, and predisposing factors. A prospective long-term study // Crit. Care Med. – 1983. – Vol. 11, №5. – P. 362-367.

4. Koshkareva Y., Gaughan J.P., Soliman A.M. Risk factors for adult laryngotracheal stenosis: a review of 74 cases // Ann. Otol. Rhinol. Laryngol. – 2007. – Vol. 116, №3. – P. 206-210.

5. Shin B., Kim K., Jeong B.H. et al. Clinical significance of differentiating post-intubation and post-tracheostomy tracheal stenosis // Respirology. – 2017. – Vol. 22, №3. – P. 513-520.

6. Наджмутдинова Н.Ш., Ходжаева К.А. К этиопатогенезу хронических стенозов гортани: Метод. рекомендации. – Ташкент, 2006.

7. Махамадаминова Ш.А. Ювенильный папилломатоз гортани. Методы диагностики и лечения // Журн. ушн., нос., горл. бол. – 2021. – №4 –- С. 65-68.

Цель: выявление факторов риска приобретенного ларингостеноза у взрослых.

Материал и методы: на основании изучение данных анамнеза, амбулаторных карт проанализированы результаты лечения и обследования 106 больных с ларинготрахеальными стенозами в возрасте от 18 до 74 лет, находившихся на лечении в ЛОР-отделении ТТА в 2015-2023 гг.

Результаты: как показали наблюдения, число больных с повреждениями полых органов шеи в виде стойких стенозов гортани и трахеи, обусловленными медико-социальными причинами, не уменьшается. Стенозы ларинготрахеи могут быть вызваны реанимационными мероприятиями, оротрахеальной интубацией более 5 дней и трахеостомией, а также пребыванием трахеостомической канюли в трахее более месяца (канюлирование). Рубцовое сужение трахеи при паралитических стенозах гортани в большинстве случаев обусловлено наличием трахеостомы и канюли. **Выводы:** причинами приобретенного ларингостеноза являются различные этиологические факторы в анамнезе больного и состояния, связанные с трахеостомией и длительной дилатацией.

Ключевые слова: приобретенный ларингостеноз, реанимационные мероприятия, оротрахеальная интубация, трахеостомия.

Мақсад: катталарда орттирилган ларингостеноз учун хавф омилларини аниқлаш.

Материал ва усуллар: анамнез маълумотларини, амбулатория жадвалларини ўрганиш асосида 106-18 йилларда ТТА ЛОР бўлимида даволанган 74 ёшдан 2015 ёшгача бўлган ларинготрахеал стенозли 2023 беморни даволаш ва текшириш натижалари таҳлил қилинди.

Натижалар: кузатишлар шуни кўрсатдики, тиббий ва ижтимоий сабабларга кўра ҳалқум ва трахеянинг доимий стенози шаклида бўйиннинг ичи бўш органлари шикастланган беморлар сони камаймайди. Ларинготрахеал стенозга реанимация чоралари, 5 кундан ортиқ оротрахеал интубация ва трахеостомия, шунингдек трахеяда бир ойдан ортиқ трахеостомия кануласи (кануляция) сабаб бўлиши мумкин. Паралитик ларингеал стенозда трахеянинг цикатрик торайиши кўп ҳолларда трахеостомия ва канула мавжудлигига боғлиқ. **Хулоса:** орттирилган ларингостенознинг сабаблари беморнинг тарихидаги турли хил етиологик омиллар ва трахеостомия ва узоқ муддатли кенгайиш билан боғлиқ шароитлардир.

Калит сўзлар: орттирилган ларингостеноз, реанимация, оротрахеал интубация, трахеостомия.

Objective: To identify risk factors for acquired laryngostenosis in adults.

Material and methods: Based on the study of history data, outpatient cards, the results of treatment and examination of 106 patients with laryngotracheal stenosis aged 18 to 74 years who were treated in the ENT department of TTA in 2015-2023 were analyzed.

Results: As observations have shown, the number of patients with injuries of the hollow organs of the neck in the form of persistent stenosis of the larynx and trachea, due to medical and social reasons, does not decrease. Laryngotracheal stenosis can be caused by resuscitation, orotracheal intubation for more than 5 days and tracheostomy, as well as the stay of the tracheostomy cannula in the trachea for more than a month (cannulation). Cicatricial narrowing of the trachea in paralytic stenosis of the larynx in most cases due to the presence of a tracheostomy and cannula.

Conclusions: The causes of acquired laryngostenosis are various etiological factors in the patient's history and conditions associated with tracheostomy and prolonged dilation.

Key words: acquired laryngostenosis, resuscitation, orotracheal intubation, tracheostomy.

СОВРЕМЕННЫЕ МЕТОДЫ ДИАГНОСТИКИ И ЛЕЧЕНИЯ ДЕФЕКТОВ, ДЕФОРМАЦИИ И АНОМАЛИИ ЗУБОВ, ЗУБНЫХ РЯДОВ И ПРИКУСА (Конференция ТГСИ)

Проф. Р.Н. Нигматов

Ташкентский государственный стоматологический институт (ТГСИ) провел Республиканскую научно-практическую конференцию **на тему: «Современные методы диагностики и лечения дефектов, деформации и аномалии зубов, зубных рядов и прикуса»,** которая состоялась 16 декабря 2022 г**.**

В рамках конференции обсуждались работы по следующим направлениям:

1. Современные методы диагностики и лечения дефектов твердых тканей зубов.
2. Инновационные методы ортопедического лечения частичных и полных дефектов зубных рядов.
3. Актуальные проблемы диагностики и комплексного лечения дефектов челюстей после заболевания COVID-19.
4. Современные методы диагностики и лечения аномалий и деформации зубочелюстной системы у детей и взрослых.

Научно-практическая конференция была организована кафедрами ортопедической стоматологии (госпитальной, факультетской и пропедевтики) и ортодонтии и зубного протезирования ТГСИ.

Пленарное заседание конференции открылось в актовом зале Ташкентского государственного стоматологического института. На открытии конференции с поздравительной речью выступил проректор по учебной работы ТГСИ проф. Баймаков С.Р., который приветствовал участников конференции и дал краткую информацию о достижениях современной стоматологии в мире и в институте. Секционные заседания проходили в гибридной форме. Все доклады были посвящены различным темам современной стоматологии, таким как сложное зубное протезирование, косметическая стоматология, имплантология и ортодонтия.

Были прослушаны следующие доклады:

Доц. Усмонов Фарход Комилжонович: Efficiency of clinical application of domestic dental implant? “ implant.uz” trith biaactive coating.

Асс. Кадыров Жасур Маруфовнч: Ортодонтический аппарат для расширения верхней челюсти у детей сменного прикуса.

Асс. Нормуродова Рухсора: Дентал имплантатларга ўрнатилган диоксид циркон қопламаларни 2 тур қандли диабет билан касалланган беморларда қўллашни асослаш.

Асс. Рихсиева Дилдора Улуғбековна: Оценка состояния полости рта у женщин в период беременности.

Асс. Зокирова Хилола Хатамиддиновна: Сравнительный анализ гигиенического показателя у больных бронхиальной астмой, пользующихся зубными протезами.

Члены Президиума Республиканской научно-практической конференции (слева направо: зав. кафедрой ортодонтии и зубного протезирования проф. Нигматов Р.Н., зав. кафедрой факультетской ортопедической стоматологии проф. Акбаров А.Н., зав. кафедрой госпитальной ортопедической стоматологии, проф. Хабилов Н.Л.).

Асс. Акбаров Камолхон Самугович: Диагностика перекрестной окклюзии у детей при помощи метода Болтуна.

Кл. ординатор Неъматов Диёр Бахтиёрович: Профилактика катастрофических неудач реставраций.

Асс. Очилова Малика Улмасовна: Применение и сравнительная опенка акриловых и нейлоновых протезов.

Асс. Нуруллаева Максуда Уктамбаевна: Биошиша таркибли тиш пасталарнинг хусусиятлари.

Асс. Нодирханова Малакахон Орифхон кизи: Экспресс-оценка состояния стопы при диагностике зубочелюстных аномалий.

Асс. Шарипов Салим Саломович: COVID-19 билан оғриган тишсиз беморлар учун олинадиган протез турини танлаш.

Асс. Толипова Мохинур Азизовна: Особенности протезирования у больных с хроническими поражениями печени вирусной этиологии.

Асс. Тиллаходжаева Мадина Махировна: Остеоинтеграция как залог успешного протезирования.

Асс. Улугмурадова Камола Бахадировна: Эффективность мультисрезовой компьютерной томографии при планировании лечения детей с гипоплазией нижней челюсти.

Асс. Расулова Шахноза Расулжоновна: Особенности диагностики и планирования лечения у пациентов с дистальным прокусом с учетом роста челюстных костей.

Асс. Ярашева Наргиза Исроиловна: Состояние органов полости рта у больных с тиреотоксикозом.

Асс. Рафиков Комолиддин Мухиддинович: Обоснование эффективности коллагенсодержащих синтетических костных блоков и частиц при аугментации верхнечелюстной пазухи.

В конце докладов докладчикам был задан ряд вопросов, на которые были даны исчерпывающие ответы.

На этом очередная Республиканская научно-практическая конференция стоматологов на тему: «Современные методы диагностики и лечения дефектов, деформации и аномалии зубов, зубных рядов и прикуса» завершила свою работу.

ВКЛАД ПРОФЕССОРА В.Ю. КУРЛЯНДСКОГО В РАЗВИТИЕ ЧЕЛЮСТНО-ЛИЦЕВОГО ПРОТЕЗИРОВАНИЯ

Проф. Нигматов Р.Н.

12-13 мая 2023 г. в Ташкентском государственном стоматологическом институте (ТГСИ) проведен 4-й научно-практический Евроазиатский симпозиум по челюстно-лицевому протезированию с участием зарубежных ученых на тему: **«Актуальные проблемы челюстно-лицевого протезирования и ортопедической стоматологии»,** приуроченный к 115-летию со дня рождения выдающегося стоматолога современности проф. В.Ю. Курляндского**.**

На симпозиум были приглашены ученики В.Ю. Курляндского: Игорь Юльевич Лебеденко – д.м.н., профессор, заведующий кафедрой ортопедической стоматологии МИ РУДН (Россия, Москва); Саурбек Рузуддинович Рузуддинов – д.м.н., профессор кафедры ортопедической стоматологии КазНМУ им. Асфендиярова (Казахстан, Алматы). Кроме них, в работе симпозиума приняли участие ученые-стоматологи из России, Армении, Болгарии и Казахстана.

Встреча гостей симпозиума.

4-й научно-практический Евроазиатский симпозиум по челюстно-лицевому протезированию открылся в актовом зале Ташкентского государственного стоматологического института.

По мнению профессора К.А. Пашкова, «благодаря огромной научной работе профессоров А.И. Евдокимова, П.Г. Дауге, В.Ю. Курляндского и многих коллег и последователей, стоматология из зубоврачевания ремесленного дела, превратилась в науку, которая сегодня вбирает в себя самое новое и прогрессивное из различных областей знаний».

В.Ю. Курляндский внес большой вклад в организацию стоматологического факультета Ташкентского государственного медицинского института. В 1954 г. под его руководством были организованы кафедры ортопедической стоматологии и терапевтической стоматологии. До конца своей жизни он оказывал практическую помощь в составлении новых учебных программ и планов учебно-методического работ. Учебные программы по ортопедической стоматологии, организованные по инициативе В.Ю.

Курляндского, до сих пор используются в учебном процессе ТГСИ.

В день открытия симпозиума с поздравительной речью к его участникам обратился проректор по учебной работе ТГСИ проф. С.Р. Баймаков, который приветствовал участников конференции и дал краткую информацию о достижении современной стоматологии в мире, Европе и Средней Азии, о вкладе выдающегося стоматолога современности проф. В.Ю. Курляндского, в научную и практическую стоматологию.

С поздравительной речью также выступил ректор Самаркандского государственного медицинского университета проф. Ж.А. Ризаев, который приветствовал участников симпозиума и дал краткую информацию о достижениях стоматологии в мире.

Слово для поздравления получили профессор кафедры ортопедической стоматологии Российского национального университета им. РУДН, д.м.н. Игорь Юльевич Лебеденко, профессор кафедры Ортопедической стоматологии Казахского национального медицинского университета им. Д.А. Асфандиарова, д.м.н. С. Рузуддинов и профессор Болгарского медицинского университета, д.м.н. Христо Кисов.

Момент торжественного открытия церемонии. Выступление проректора ТГСИ проф. С.Р. Баймакова и ректора СМГУ, проф. Ж.А. Ризаева.

Приветственное выступление учеников В.Ю. Курляндского профессора КазНМУ им. Асфандиарова С. Рузуддинова, профессора И.Ю. Лебеденко и профессора Христо Кисова.

Симпозиум начался с оглашения решения международной коллегии стоматологов Евроазиатских республик и вручения за выдающиеся заслуги в ортопедической стоматологии и в целом в медицине медали им. профессора Вениамина Юрьевича Курляндского профессору кафедры факультетской ортопедической стоматологии ТГСИ д.м.н. Х.И. Ирсалиеву и заведующему кафедррй ортодонтии и зубного протезирования ТГСИ профессору Р.Н. Нигматову. Вручила медали присутствовавшая среди гостей симпоизума внучка В.Ю. Курляндского Елизавета Курляндская.

Церемония вручения медали им. В.Ю. Курляндского профессору Х.И. Ирсалиеву и проф. Р.Н. Нигматову.

Удостоверение №081

НИГМАТОВ
Рахматулла Нигматович

д.м.н., профессор,
заведующий кафедрой Ортодонтии
и зубного протезирования

Награжден на медалью
«Профессор В.Ю. Курляндский»

Решением международной
коллегии стоматологов

от «2» мая 2023 г.
№075

за большие заслуги
в области ортопедической
стоматологии

Почетный президент ICD
профессор И.Ю. Лебеденко

М.О.

г. Алматы

Руководитель ICD
профессор С. Рузуддинов

М.П.

г. Алматы

Медаль им. В.Ю. Курляндского.

Внучка В.Ю. Курляндского Елизавета Курляндская.

Профессор из Болгарии Христо Кисов – заведующий кафедрой ортопедической стоматологии Болгарского медицинского университета, член Европейской стоматологической Ассоциации ERO-FDI рассказал о достижениях стоматологии в Европе и Азии.

Секционные заседания проходили в конференц-залах, доклады участников сопровождались видеопоказом, демонстрацией слайдов и компьютерным показом. Доклады были посвящены различным темам современной стоматологии, в частности вопросам эндо- и эктопротезирования, восстановительной хирургии, сложно-челюстному протезированию, косметической стоматологии, имплантологии и ортодонтии.

Участники симпозиума.

Выступление врача-стоматолога клинического центра КЦЧЛПХ и стоматологии МГМСУ им. А.И. Евдокимова Харазяна А.Э. (Россия, Москва).

Групповое фото участников симпозиума.

Гала-ужин в ресторане «Султан Сулайман».

Более 30 участников делегатов из стран Европы и Азии, 17 лекторов из стран дальнего и ближнего зарубежья впервые на узбекской земле объединили свои усилия для продвижения инновационных технологий и формирования наиболее эффективной системы оказания стоматологической помощи.

Была организована культурная программа по ознакомлению с Ташкентом и Самаркандом, с посещением пригородных районов, зон и парков отдыха, музеев, выставок и театров.

После выполнения намеченной программы очередной 4-й научно-практический Евроазиатский симпозиум по челюстно-лицевому протезированию с участием зарубежных ученых на тему: «Актуальные проблемы челюстно-лицевого протезирования и ортопедической стоматологии», приуроченный к 115-летию выдающегося стоматолога современности проф. В.Ю. Курляндского в Ташкенте (Республика Узбекистан), завершил свою работу.

ЎЗАРО ИЛМИЙ-АМАЛИЙ МАЪЛУМОТЛАР АЛМАШИНУВИ – СОХАНИНГ РИВОЖЛАНИШ НЕГИЗИДИР

Нигматов Р.Н.
Тошкент давлат стоматология институти

Ўзбекистон Республикаси Президентининг 4310-сон “Тиббиёт ва фармацевтика таълими ва илм-фани тизимини янада ривожлантириш чора-тадбирлари тўғрисида”ги Қарор, 2018-йил 5-июндаги “Олий таълим муассасаларида таълим сифатини ошириш ва уларнинг мамлакатда амалга оширилаётган кенг қамровли ислохотларда фаол иштирокини таъминлаш бўйича қўшимча чора-тадбирлар тўғрисида”ги ПҚ-3775-сонли Қарор ижросини таъминлаш мақсадида ҳамда Бошқирдистон давлат тиббиёт университети билан тузилган меморандум асосида Тошкент давлат тиббиёт институти Ортодонтия ва тишларни протезлаш кафедраси рахбарияти томонидан таклиф қилинган олимлар - профессор ва ўқитувчилар билан биргаликда гибрид шаклдаги халқаро илмий амалий конференция ва мастер-синфи 1-2 май кунлари Тошкент давлат тиббиёт институтида ўтказилди.

«Ортодонтиянинг долзарб муаммолари» номли ушбу илмий-амалий конференцияни ташкил этишда институт ректори, профессор Н.К. Хайдаров томонидан 03.05.2023 йил чиқарилган 149/AF – сонли буйруқ асосий ташкилий ролни ўйнади ва конференцияни ўтказишда институт томонидан барча зарурий шарт-шароитлар яратиб берилди.

Гибрид (онлайн ва офлайн) шаклдаги ҳалқаро илмий-амалий конференцияни ўтказилиши учун масъул этиб Ортодонтия ва тишларни протезлаш кафедра мудири, профессор Р. Нигматов тайинланди.

Тадбирга иштирокчиларни жалб этиш мақсадида семинар тўғрисидаги ахборот Тошкент давлат стоматология институти (ТДСИ) нинг расмий веб-сайтига ва барча ижтимоий тармоқларга жойлаштирилди.

1 май 2023 йилда ҳалқаро илмий-амалий конференция ТДСИнинг маърузалар золида тантанали равишда очилди. Конференция ишида Бошқирдистон давлат тиббиёт университети (БДТУ) ортопедик стоматология ва ортодонтия кафедраси мудири, профессор Аверьянов Сергей Витальевич ва кафедра доценти Галиулина Марина Владимировна, ТДСИ томонидан институтнинг болалар стоматология факультети декани, доц. Муқимов О., ҳалқаро ҳамкорлик бўлим бошлиғи, т.ф.д., доц. Алимова Д.М. ҳамда ортодонтия ва тишларни протезлаш кафедраси, ортопедик стоматология кафедраларининг профессор-ўқитувчилари, магистр ва клиник ординаторлар қатнашди.

Конференцияни ТДСИ ортодонтия ва тишларни протезлаш кафедраси мудири, проф. Р.Н. Нигматов кириш ва табрик сўзи билан очиб берди.

Илмий-амалий конференциянинг очилиши.

Конференцияда ортодонтия сохасига бағишланган долзарб масалалар бўйича онлайн ва офлайн шаклда маърузалар тингланди. Ушбу маърузалар болаларда учрайдиган тиш-жағ тизими аномалия ва деформацияларини ташхислаш, уларни ортодонтик ва комплекс усулда даволаш ва касалликларнинг олдини олиш бўйича замонавий усул ва услубларга бағишланди. Конференцияда бир қатор маърузалар тингланди. Улардан:

1). Ҳар хил ёшдаги болаларда физиологик ва патологик прикус турларини аниқлаш. Тиш-жағ тизими аномалия ва деформацияларини ташхислаш.

Маърузачи: Бошқирдистон давлат тиббиёт университети (БДТУ), Ортопедик стоматология ва ортодонтия кафедраси профессори Галиев Р.Г.

2). Тиш-жағ тизими аномалия ва деформацияларининг этологияси, патогенези ва олдини олиш.

Маърузачи: БДТУ Ортопедик стоматология ва ортодонтия кафедраси доценти Мингазаева А.З.

3). Ортодонтияда учрайдиган хато ва асоратлар.

Маърузачи: БДТУ Ортопедик стоматология ва ортодонтия кафедраси мудири, проф. Аверьянов Сергей Витальевич.

4). Болаларга тиш ва тиш қаторларини протезлаш. Суяк тўқимасининг ўсиши даврида болалар тишларини протезлашнинг ўзига хос хусусиятлари.

Маърузачи: БДТУ Ортопедик стоматология ва ортодонтия кафедраси доценти Галиулина Марина Владимировна.

5). Тиш-жағ тизими деформацияларини даволашнинг асосий тамоиллари.

Маърузачи: БДТУ Ортопедик стоматология ва ортодонтия кафедраси доценти Рябых Любовь Алексеевна.

Чет эл олимлари билан бир қаторда ТДСИ Ортодонтия ва тишларни протезлаш кафедраси ходимлари томонидан ҳам қатор маърузалар тингланди. Булар: “Юқори тиш қаторини кенгайтирувчи турли хил ортодонтик кенгайтирувчи аппаратларнинг таъсирини қиёсий баҳолаш” (асс. Кодиров Ж.М.), “Болаларда алмашув прикус даврида кесишган прикус касаллигини ташхислаш ва ортодонтик даволашни такомиллаштириш” (асс. Акбаров К.С.), “Болаларда алмашув прикус даврида очиқ прикусни таққосий равишда ортодонтик даволаш” (асп. Аралов М.Б.) ва бошқалар.

Илмий-амалий конференциядан лавхалар.

2 май куни БДТУ Ортопедик стоматология ва ортодонтия кафедраси мудири, проф. Аверьянов Сергей Витальевич томонидан Маҳорат дарси (мастер-класс) ўтказилди. Ушбу маҳорат дарси “Ортодонтик беморларни ўзига хос текшириш усуллари” ва уларни таҳлил қилишга бағишланди.

Маҳорат дарсидан лавҳалар.

Илмий-амалий конференция тугагач, Бошқирдистон Республикасидан келган меҳмонларга маъданий дастур бўйича Тошкент шахри ва унинг кўзга кўринган саёхатгохлари билан таништириш ташкил этилди.

Шу билан гибрид шаклдаги халқаро илмий амалий конференция ўз ишини якунлади.

НИГМАТОВ РАХМАТУЛЛА НИГМАТОВИЧ
(к 70-летию со дня рождения)

Нигматов Рахматулла Нигматович – доктор медицинских наук, профессор, заведующего кафедрой ортодонтии и зубного протезирования Ташкентского государственного стоматологического института, известный врач-стоматолог высшей категории, педагог и общественный деятель.

70 лет назад 1 апреля 1953 г. в г. Ташкенте в семье Шукурова Нигмата и Шукуровой (Нарходжаевой) Мархаматхон родился сын. Его назвали Рахматулла. Окончив школу с золотой медалью, в 1970 г., на отлично сдав первый экзамен по физике, он досрочно стал студентом стоматологического факультета Ташкентского государственного медицинского института.

Однокурсники, профессорско-преподавательский состав и славные традиции медицинского института способствуют развитию у Нигматова Р.Н. многих качеств, необходимых для врачебной деятельности и становления его как лидера и большого организатора. В студенческие годы, избираясь секретарем комсомольской организации курса, членом комитета комсомола факультета медицинского института, Нигматов Р.Н. всегда – в строительных студенческих отрядах, на хлопковых полях, на стадионе или в общежитии – находился в центре студентов и проходит большую школу организаторского мастерства у проф. Магрупова Б.А., проф. Ваисова А.Ш., проф. Мухамедова И.М. и многих других.

После окончания ТашГосМИ с «дипломом с отличием» в 1975 г. был оставлен в клинической ординатуре на кафедре госпитальной ортопедической стоматологии, где началась его врачебная трудовая деятельность.

С 1977 г. работал врачом-ортодонтом поликлиники и кафедры детской стоматологии ТашГосМИ. В 1979 г. прошел по конкурсу на должность ассистента кафедры госпитальной ортопедической стоматологии. В этот период на кафедре работали такие маститые преподаватели как доц. Мирякубов М.М., доц. Шилов В.И., доц. Рутковский К.В., асс. Керер Р.Р., доц. Бекметов М.В., доц. Хабилов Л.Х., доц. Исамухамедов Ф.К., асс. Адылов К.А., доц. Акилов Т.А., асс. Козырева Л.Н., доц. Назарова В.Ф., асс. Абдуазимов А.Д., доц. Еганова Т.Д., асс. Алимов С.И., асс. Мурадов А.М., асс. Мухитдинов Т.И., асс. Азизова А.С. Работа с такими профессионалами, глубоко и искренне любившими свой предмет и свою профессию, несомненно, оказала свое положительное влияние на становление Р.Н. Нигматова как ученого-стоматолога.

В течение многих лет (1980-1987 гг.) он являлся секретарем комсомольской организации стоматологического факультета. Эти годы для Р. Нигматова были чрезвычайно насыщенными разнообразными событиями. Организация торжественных мероприятий по приему первокурсников, смотры художественной самодеятельности, спортивные спартакиады, организация выезда студентов и сотрудников стоматологического факультета ТашГосМИ на хлопкоуборочную компанию – все это требовало полной отдачи сил. Но все это не прошло даром, и полученный в эти годы опыт общения с разными людьми стал тем стержнем, который позволил Рахматулле Нигматовичу достичь вершин стоматологической науки и возглавить ее в нашей республике. В эти годы Рахматулла Нигматович крепко подружился с секретарями других факультетов и организации, также активно участвовавших в общественной жизни. Это – Юсупов Азамат, Павлий Павел, Таджитдинов Нурулла, Наров Эльбек – из комитета комсомола института, Рихситулла Халметов, Кадыр Гулямов – с санитарно-гигиенического

факультета, Курбанов Жахангир, Исламов Миралишер, Атаханов Шухрат, Мавлянов Искандар, Юсупов Дилмурад – с лечебного факультета, Якубов Рахим – со стоматологического факультета и многие другие. Нужно сказать, что сегодня большинство из них крупные организаторы здравоохранения, видные ученые, профессора и врачи высшей квалификации.

В 1987 г. поступил в аспирантуру по специальности ортопедической стоматологии, по окончании которой в 1991 г. в Москве защитил кандидатскую диссертацию на тему: «Использование и оценка эффективности ионно-плазменной обработки стоматологических боров» (руководитель доктор медицинских наук, профессор Зуфаров Сабирджан Ахмаджанович, научный консультант доктор физико-математических наук, академик Раджабов Тельман Дадаевич).

Не останавливаясь на достигнутом Нигматов Р.Н. продолжил свою научно-исследовательскую деятельность. Он работает над новым научным направлением в стоматологии, идею которую дал и разработал его учитель Сабирджан Ахмеджанович Зуфаров: «Влияние общесоматической патологии организма и зубных протезов на состояние органов полости рта и разработка ортопедической стоматологической тактики». После смерти профессора С.А. Зуфарова он смог закончить запланированную научную работу и в 2006 г. защитил докторскую диссертацию на тему: «Состояние полости рта у больных с заболеваниями внутренних органов: диагностика, лечение и профилактика» (научные консультанты доктор медицинских наук профессор Ирсалиев Хуснутдин Ибрагимович и доктор медицинских наук, профессор Мавлянов Искандар Рахимович).

В 1992 г. решением ВАК Республики Узбекистан Р. Нигматов утверждается в ученом звании доцента, а в 2007 г. – в ученом звании профессора по стоматологии.

Профессор Р. Нигматов – автор более 520 публикаций, посвященных научно-практическим и учебно-методическим проблемам ортопедической стоматологии, из которых более 80 издано за рубежом. В числе опубликованных – 11 монографий, 15 учебников, 12 учебных пособий, 35 учебно-методических пособий, более 40 учебных программ, 13 Патентов Республики Узбекистан, 1 авторское свидетельство на изобретение и 16 рационализаторских предложений.

В 2007 г. в жизни Р.Н. Нигматова происходит знаменательное событие – его избирают действительным членом (академиком) Российской Академии медико-технических наук (РАМТН), а в 2008 г. он становится единственным в Узбекистане академиком Международной стоматологической академии (Academy of Dentistry International – ADI).

Р. Нигматов уделяет большое внимание подготовке высококвалифицированных молодых педагогов и научных кадров. Под его руководством подготовлено и успешно защищено 5 кандидатских и 36 магистерских диссертаций.

Рахматулла Нигматович и коллектив кафедры ортодонтии и зубного протезирования Ташкентского государственного стоматологического института продолжают научные исследования по теме: «Диагностика, лечение и профилактика аномалии зубочелюстной системы у детей и взрослых».

Медицинскую деятельность Р. Нигматов успешно сочетает с общественной работой как в стенах института, так и в целом в республике. Кроме того, в течение многих лет он являлся секретарем комсомольской организации стоматологического факультета, с 1991 г. – членом Народно-демократической партии Узбекистана, членом бюро данной партии в Ташкентском медицинском институте. В течение 1990-1996 гг. работал заместителем декана стоматологического факультета. В эти годы он прошел школу общественной работы и жизни у таких известных и талантливых ученых и организаторов как профессор Наджимутдинов К.Н., профессор Махкамов Э.У., профессор Епишев В.А., доцент Зуфаров А.А., академик Даминов Т.А.

В 2000 г. на 4-м Республиканском съезде стоматологов Узбекистана Рахматулла Нигматович благодаря своему упорному труду, добросовестным добросовестному отношению к делу, справедливому подходу к решению вопросов практической стоматологии получил вотум доверия от ведущих стоматологов и организаторов здравоохранения республики на право быть лидером стоматологической общественности

республики – он был избран Президентом Ассоциации стоматологов Узбекистана.

В 2005 и 2010 гг. дважды переизбирался на эту должность. В качестве Президента стоматологической ассоциации он внес и продолжает вносить огромный вклад в интеграцию стоматологии республики в мировое сообщество. Р. Нигматов выступал с докладами на международных конференциях и симпозиумах в Германии, Исламской Республике Иран, Республике Мальта, в Турции, Южней Корее, Австралии, Испании, России, Республике Казахстан и Республике Кыргызстан. Под его руководством Ассоциация стоматологов Узбекистана издает республиканский научно-практический журнал “Stomatologiya”.

В течение многих лет (1992-1997, 2001-2007) Р. Нигматов был ответственным за учебную и научную работу на кафедре. С 2007 г. по 2014 гг. являлся директором программы по магистратуре на кафедре ортопедической стоматологии и ортодонтии ТМА.

С 2014 г. по настоящее время руководит кафедрой ортодонтии и зубного протезирования нового института – Ташкентского государственного стоматологического института.

При его активном участии подготовлена и утверждена типовая учебная программа по курсу «Пропедевтика ортопедической стоматологии» и «Факультативная ортопедическая стоматология» для студентов 2-4-го курсов стоматологического факультета, типовой и учебной программы по курсу «Ортодонтия и детское зубное протезирование», программы для магистров по специальности «Ортодонтия» – выпускников стоматологического факультета. Он – автор учебников по ортопедической стоматологии и по ортодонтии для студентов стоматологических факультетов медицинских учреждений.

Р.Н. Нигматов приобрел большой опыт работы в должности профессора кафедры, ответственного за организацию учебного процесса. Внедряет в педагогическую деятельность новые информационные технологии.

Р.Н. Нигматов обладает организаторскими способностями, умеет убеждать собеседника, располагая его к себе. Под его руководством было организовано проведение трех съезда стоматологов Узбекистана и более 40 международных стоматологических конференций и выставок с участием ведущих ученых из Америки, Германии, Австралии, Канады, Франции, Испании, Чехии, Южной Кореи, Турции, России, Азербайджана, Казахстана, Таджикистана, Кыргизии, Туркменистана, Белоруссии и Украины.

Под его руководством Ассоциация стоматологов Узбекистана стала действительным членом Всемирной стоматологической ассоциации (Federation Dentistry International (FDI) в 2003 г. и Европейской стоматологической ассоциации (European Regional Organization – ERO) в 2005 г., членом Международной стоматологической ассоциации «Содружество» (international dental association «Commonwealth» (IDAC) в 2011 г. и членом Платформы Сотрудничества с соседними азиатскими странами в 2013 г. (Collaboration Platform with Neighboring Countries).

Высокопрофессиональный специалист – врач высшей категории Р.Н. Нигматов является консультантом Главного лечебного управления при аппарате Президента Республики Узбекистан.

Р. Нигматов работал ученым секретарем экспертной комиссии Высшей аттестационной комиссии при Кабинете министров РУз (2007-2009 гг.), заместителем председателя специализированного научного совета ТМА (2009-2012 гг.), экспертом по выдаче лицензий по медицинской деятельности при Министерстве здравоохранения Республики Узбекистан, членом научного совета института, членом проблемной комиссии и монотематической комиссии стоматологического факультета.

Многолетний плодотворный труд Р.Н. Нигматова отмечен почетными грамотами ЦК комсомола, ЦК и обкома партии, Министерства здравоохранения Республики Узбекистан.

17 мая 2011 г. Указом Президента Республики Узбекистан И.А. Каримова проф. Р. Нигматову вручена памятная медаль “20 лет независимости Республики Узбекистан”.

В 2023 г. за большие заслуги в стоматологии, в частности в ортопедической стоматологии, профессору Р.Н. Нигматову решением Международной коллегии стоматологов Евро-Азиатских республик была присуждена «Медаль имени профессора Вениамина Юрьевича Курляндского».

Известный ученый, высококвалифицированный специалист и педагог Рахматулла Нигматович

отличается принципиальностью и требовательностью к себе и окружающим, скромностью и отзывчивостью.

Свой 70-летний юбилей Рахматулла Нигматович Нигматов встречает полный неиссякаемой энергии и целеустремленности в работе во благо науки, здравоохранения и всего общества. Остается пожелать Рахматулле Нигматовичу крепкого здоровья и осуществления всего намеченного.

Ректорат Ташкентского государственного стоматологического института
Ассоциация стоматологов Узбекистана
Редакция журнала «Stomatologiya»
Сотрудники кафедры факультетской и госпитальной ортопедической стоматологии ТГСИ
Сотрудники кафедры ортодонтии и зубного протезирования ТГСИ
Ташкентский институт усовершенствования врачей

Юбилеи

САДИКОВА ХУРШИДА КАБИЛОВНА

(к 70-летию со дня рождения)

В январе 2023 г. исполнилось 70 лет со дня рождения и 48 лет практической, научной, педагогической и общественной деятельности кандидата медицинских наук, доцента кафедры хирургической стоматологии и дентальной имплантологии Ташкентского государственного стоматологического института Хуршиды Кабиловны Садиковой.

Садикова Хуршида Кабиловна родилась 5 января 1953 г. в городе Ташкенте. Окончив школу с золотой медалью, в 1970 г. она поступила на стоматологический факультет Ташкентского государственного медицинского института. После окончания института в 1975 г. по распределению была оставлена на кафедре госпитальной терапевтической стоматологии в должности старшего лаборанта.

С 1976 по 1977 гг. работала ординатором клиники госпитальной терапевтической стоматологии, с 1977 по 1980 гг. – врачом клиники детской стоматологии. В 1980 г. прошла по конкурсу на должность ассистента кафедры хирургической стоматологии, где продолжила свою педагогическую и научно-практическую деятельность. Х.К. Садикова активно участвует в общественной жизни факультета и вуза.

С 1982 по 1992 гг. являлась председателем Женсовета и членом Профсоюзного комитета стоматологического факультета.

В 1991 г. в Москве защитила диссертацию на соискание ученой степени кандидата медицинских наук на тему: «Клиника, лечение и морфологическая характеристика нейрофиброматоза челюстно-лицевой области» под научным руководством профессоров Э.У. Махкамова (Ташкент) и В.В. Паникаровского (Москва). В 1992 г. избрана на должность доцента кафедры хирургической стоматологии Первого Ташкентского государственного медицинского института.

Доцент Х.К. Садикова – автор более чем 150 трудов, посвященных научно-практическим и учебно-методическим проблемам хирургической стоматологии, из которых 12 опубликовано в дальнем зарубежье. Является автором 3-х учебников, 6 учебных пособий и более 10 учебно-методических

пособий по хирургической стоматологии для студентов стоматологических факультетов медицинских вузов.

Научно-педагогическую деятельность Хуршида Кабиловна успешно сочетает с общественной работой. Долгие годы, более 12 лет она работала заместителем декана по «маънавият и маданият» стоматологического факультета и внесла весомый вклад в воспитание молодежи.

За многолетний плодотворный труд и организаторские способности доцент Х.К. Садикова была награждена многочисленными почетными грамотами института, Министерства здравоохранения и Министерства культуры Республики Узбекистан. В 2019 г. ей было присвоено звание «Лучший доцент года», она заняла почетное первое место.

Доцент Х.К. Садикова являлась активным членом политической партии СДП «Адолат». Баллотировалась в депутаты.

В 1997 г. принимала участие в Международном Конгрессе хирургов стоматологов в Анталье (Турция), участвовала в работе Конгресса имплантологов в Сеуле (Корея 2016 г.), конгрессов имплантологов в Бангкоке (Таиланд, 2017), Лиссабоне (Португалия, 2018).

Является членом редколлегии медицинского научно-практического журнала «Med Union».

Доцент Х.К. Садикова принимает активное участие в работе съездов стоматологов Узбекистана и международных стоматологических конференциях, на многих из которых она выступала с докладами. На протяжении многих лет она являлась секретарем Проблемной комиссии стоматологического факультета.

Высокопрофессиональный специалист, врач высшей категории Х.К. Садикова отличается высокой скромностью, большой справедливостью и отзывчивостью, требовательностью к себе и окружающим.

В течение более чем 30 лет она отвечала за учебную и лечебную работу на кафедре и в поликлинике хирургической стоматологии 3-й клиники Ташкентской медицинской академии. Под ее научным руководством защищено более 37 магистерских диссертаций.

Свой 70-летний юбилей Хуршида Кабиловна встречает полной сил, энергии, творческих замыслов в окружении коллег, учеников и членов семьи.

Ректорат Ташкентского государственного стоматологического института
Ассоциация стоматологов Узбекистана
Редакция журнала «Stomatologiya»
Сотрудники кафедры факультетской и госпитальной ортопедической стоматологии ТГСИ
Сотрудники кафедры ортодонтии и зубного протезирования ТГСИ
Ташкентский институт усовершенствования врачей