STOMATOLOGIYA

НАУЧНО-ПРАКТИЧЕСКИЙ ЖУРНАЛ ISSN 2091-5845

№4 (85) 2021

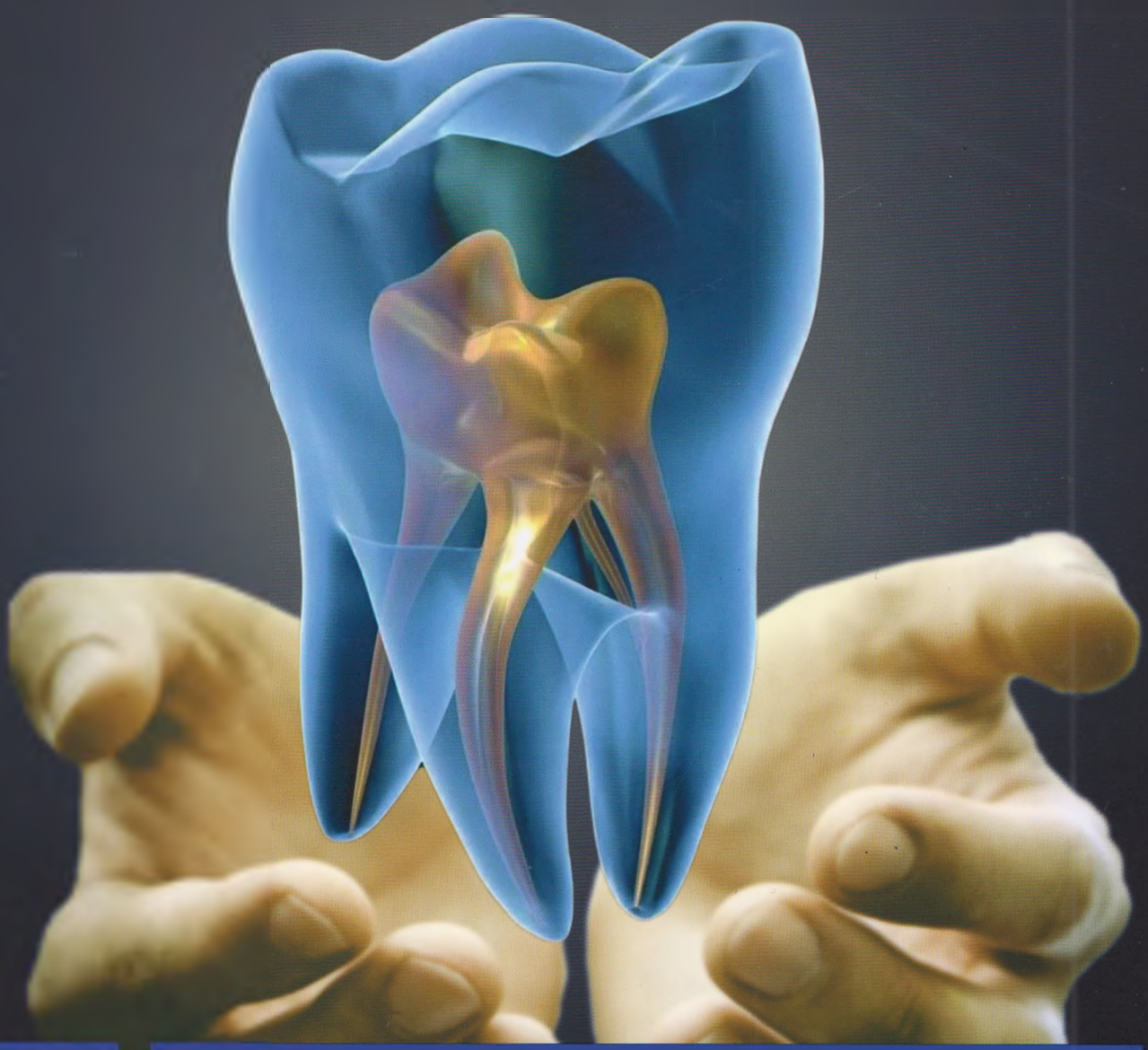

26 Лечение реактивно-дистрофических заболеваний слюнных желез

33 Пастки жаг суяги синишида комплекс даволаш тадбирларини такомиллаштириш

71 Влияние формы и положения языка на состояние зубочелюстной системы у детей

Содержание

ГИГИЕНА, ЭПИДЕМИОЛОГИЯ, ОРГАНИЗАЦИЯ, ИСТОРИЯ И ЭКСПЕРИМЕНТАЛЬНЫЙ РАЗДЕЛ

Хасанов А.И. Ўзбекистон стоматологлар ассоциациясининг 2016-2021 йилларидаги асосий иш фаолиятининг якунлари ва истиқбол режалари.....6

Нигматов Р.Н. «Stomatologiya» - илмий-амалий журнал холати ва келгуси режалари.....13

Глинкин В.В. Состояние цемента при резорбции апикальной области зубов с деструктивными формами периодонтитов в стадии обострения…….....16

ТЕРАПЕВТИЧЕСКАЯ СТОМАТОЛОГИЯ

Гаффоров С.А., Назаров У.К., Хен Д.Н., Раджабов Н.М. Роль генетических факторов в диагностике хронического генерализованного пародонтита…….....…...21

ХИРУРГИЧЕСКАЯ СТОМАТОЛОГИЯ

Иноятов А.Ш., Жумаев Л.Р., Хамраев С.Ж. Лечение реактивно-дистрофических заболеваний слюнных желез.....26

Хасанов А.И., Хакимов А.А. Пастки жаг суяги синишида комплекс даволаш тадбирларини такомиллаштириш.....33

Боймурадов Ш.А., Каримбердиев Б.И. Юз суякларининг қўшма жароҳатларида бурун ёндош бўшлиқлари жароҳатларини эрта ташхислаш **39**

Хасанова Л.Р. Лучевая диагностика при дентальной имплантации.....42

Махмудбеков Б.О., Умаров О.М., Исмоилов М.М. Совершенствование оказания догоспитальной медицинской помощи больным с сочетанной черепно-челюстной травмой в Ферганской области.....46

Абдуллаев Ш.Ю., Каршиев Х.К., Нормуминов Ф.П., Каршиев Ш.Ч., Курбонов Ё.Х. Анализ смертности больных с постковидными гнойно-воспалительными осложнениями челюстно-лицевой области.....50

Усманова Д.Р., Мукимов О.А., Мукимова Х.О., Жалолов Р.А. Повышение эффективности дентальной имплантации верхней челюсти с помощью метода “root membrane”.....53

Content

HYGIENE, EPIDEMIOLOGY, ORGANIZATION, HISTORY AND EXPERIMENTAL SECTION

Khasanov A.I. The main results of the activities of the Dental Association of Uzbekistan for 2016-2021 and a long-term plan for its development.....6

Nigmatov R.N. Status and long-term plans of the scientific and practical journal "Stomatology".....13

Glinkin V.V. The state of cement during resorption of the apical region of teeth with destructive forms of periodontitis in the acute stage……**16**

THERAPEUTIC DENTISTRY

Gafforov S.A., Nazarov U.K., Khen D.N., Radjabov N.M. The role of genetic factors in the diagnosis of chronic generalized periodontitis.....21

SURGICAL DENTISTRY

Inoyatov A. Sh., Jumaev L. R., Hamraev S.J. Treatment of reactive-dystrophic diseases of the salivary glands.....26

Khasanov A.I., Khakimov A.A. Improving the complex treatment of mandibular fractures.....33

Boymuradov Sh.A., Karimberdiev B.I. Early diagnostics of injuries of the paranasal sinuses in combined injuries of the bones of the facial skeleton.....39

Khasanova L.R. Radiation diagnostics in dental implantation.....42

Makhmudbekov B.O., Umarov O.M., Ismoilov M.M. Improvement of the provision of prehospital medical care to patients with combined cranio-maxillo injury in the Fergana region.....46

Abdullaev Sh.Yu., Karshiev H.K., Normuminov F.P., Karshiev Sh.Ch., Kurbonov Y.Kh. Analysis of mortality in patients with post-COVID puru lent-inflammatory complications of the maxillofacial are.....50

Usmanova D.R., Mukimov O.A., Muqimova X.O., Jalolov R.A. Study of dental implantation using the "root membrane" method in the upper jaw to improve the efficiency of preserving the dental-alveolar segment.....53

https://doi.org/10.34920/2091-5845-2021-94

СОВЕРШЕНСТВОВАНИЕ ОКАЗАНИЯ ДОГОСПИТАЛЬНОЙ МЕДИЦИНСКОЙ ПОМОЩИ БОЛЬНЫМ С СОЧЕТАННОЙ ЧЕРЕПНО-ЧЕЛЮСТНОЙ ТРАВМОЙ В ФЕРГАНСКОЙ ОБЛАСТИ

Махмудбеков Б.О., Умаров О.М., Исмоилов М.М.

Ташкентской государственной стоматологической институт., Ферганский филиал РНЦЭМП

Последние десятилетия отмечены значительным ростом травматизма населения с изменением его структуры в сторону увеличения удельного веса сочетанных и множественных повреждений [1,3,6,8,9,17,18]. Частота осложнений при сочетанных травмах достигает 80% и более, уровень инвалидизации – 32%, летальности – от 33 до 89% [3,7,10,12,15].

В мире сочетанная черепно-мозговая травма считается одной из основных причин смерти людей в возрасте до 40 лет [2,3,6,8,10]. В связи с этим вопросы медицинской помощи при сочетанных травмах занимают приоритетное место. По данным ООН, в мире в результате дорожно-транспортных происшествий ежегодно погибают более 1,2 млн человек, а 20-50 млн получают несмертельные травмы [19,20]. В целом среди причин первичной инвалидности и смертности травмы занимают третье место, а у лиц трудоспособного возраста являются ведущей причиной смерти. Основными этиологическими факторами сочетанных травм являются дорожно-транспортные происшествия, криминально-бытовые травмы и кататравма. Значительная часть исследователей отмечают, что среди сочетанных травм наиболее часто встречается сочетание повреждений челюстно-лицевой области, костей черепа и головного мозга по сравнению с повреждениями других локализаций (живот, грудь, таз и конечности) [1,2,12,13].

В системе организации оказания помощи пострадавшим с сочетанной травмой на догоспитальном этапе ведущая роль принадлежит службе скорой медицинской помощи (СМП). Работа врача скорой помощи вышла далеко за пределы функции транспортировки и скорейшей доставки пострадавшего в стационар. Врачами скорой помощи освоены принципы реанимации, обезболивания, иммобилизации, предупреждения вторичных повреждений головного мозга, активной борьбы с гемодинамическими нарушениями, дыхательной недостаточностью и т. д. По данным литературы, только 20% вызовов к пострадавшим при травмах обслуживаются реанимационными бригадами, что не позволяет обеспечить должное качество помощи на догоспитальном этапе. В работе бригад СМП не всегда используется алгоритм диагностики тяжести состояния пострадавшего и его лечения. Обследование пострадавших с политравмой и одновременное оказание лечебного пособия должно осуществляться в пределах «золотого часа», исчисление которого начинается с момента получения травмы. В таких условиях существенно возрастает роль скорой медицинской помощи. Приоритетным в диагностике и лечении на догоспитальном этапе является выявление жизнеугрожающих состояний и их коррекция.

Формирование системы оказания медицинской помощи на различных его этапах должно включать комплекс мер организационного, технического, технологического, административного и экономического характера. В связи с этим становится очевидным необходимость изучения и совершенствования медицинской помощи пострадавшим с сочетанной травмой в субфилиалах.

Цель исследования

Улучшение результатов лечения пострадавших с сочетанной травмой путем совершенствования оказания экстренной медицинской помощи на догоспитальном и раннем госпитальном этапах в условиях субфилиалов и филиалов РНЦЭМП.

Материал и методы

За период с 2016 по 2018 гг. в Ферганском

филиале РНЦЭМП и субфилиалах на лечении находились 3090 больных с сочетанной травмой. Все пациенты были госпитализированы в экстренном порядке, в сроки от нескольких часов до нескольких суток. 1373 (44,4%) пострадавших были доставлены бригадой скорой медицинской помощи, остальные 1717 (56,6%) поступили самотеком. Среди пострадавших лиц мужского пола 1913 (61,9%), женского 1177(38,1%). Больные были в возрасте от 4-х лет до 91 года. 79% составляли люди трудоспособного возраста. В Ферганский филиал РНЦЭМП госпитализированы 1271 (41,1%) пострадавших, в субфилиалы – 1819 (58,9%). В филиале больные были обследованы по стандарту (рентгенография черепа и нижней челюсти в 2-х проекциях, органов грудной клетки, ЭхоЭС, при необходимости МСКТ круглосуточно, осмотр смежных специалистов). В субфилиалах пострадавшие были обследованы рентгенологически, УЗИ, осмотрены хирургом и травматологом. Во все районные субфилиалы при необходимости, по линии санитарной авиации, вызывали нейрохирурга, сосудистого хирурга и других специалистов для оказания экстренной медицинской помощи на месте. Стандартные рентгенологические исследования проведены всем 3090 больным. В качестве уточняющей методики компьютерная томография выполнена у 208 (6,7%) пациентов, по результатам которой был более детально определен характер травматического повреждения головного мозга, челюстно-лицевой области, грудной клетки и брюшной полости, выявлены скрытые повреждения костных структур и мягких тканей, а также внутренних органов при необходимости.

Результаты и обсуждение

При анализе историй болезни пострадавших с сочетанной травмой было установлено, что две анатомо-физиологические области травмированы у 2028 (65,6%) больных, три – у 789 (25,5%), 4 и более – у 273 (8,8%).

В структуре травматизма сочетанные травмы в непроизводственной сфере составили 96% случаев, в производственной – 4%. В подавляющем большинстве случаев причинами сочетанных травм явились дорожно-транспортные происшествия – в 65,1% случаев, бытовая травма – 8%, кататравма – в 11,3%, травмы криминального характера – в 15,6%. 28% пострадавших сочетанная травма была получена в состоянии алкогольного опьянения.

При оказании лечебной помощи, особенно больным с тяжелой черепно-лицевой травмой, возникали трудности при интубации. Повреждение мягких тканей приротовой области, переломы челюстей, костей носа препятствовали интубации через рот, поэтому этим больным интубация проводилась через нос.

Оказание первой помощи пострадавшему с сочетанной травмой представляет для врача особую сложность, связанную с отсутствием или ограниченностью диагностических и терапевтических возможностей. Процесс диагностики начинается сразу же на месте получения травмы.

Наличие сочетанной травмы следует предположить в следующих случаях:

- если произошло падение больного с высоты более 5 м;
- при выпадении из автомобиля при ударе;
- учитывая гибель рядом сидящих людей в автомобиле;
- при значительной деформации пассажирского салона автомобиля;
- при сдавлении пострадавшего;
- при засыпании землей.

Осмотр и первичная диагностика проводятся по правилам первичного и вторичного осмотра. Диагностика и терапевтические мероприятия осуществляются по принципу приоритетности.

Высшая степень приоритетности: дыхание, сердечно-сосудистая система, тяжелые кровотечения, тампонада перикарда.

Средняя степень приоритетности: шок, внутреннее кровотечение, ЧМТ, повреждения спинного мозга, перелом позвоночника, ожоги.

Низкая приоритетность – переломы костей, повреждения мышц и периферических нервных стволов, травмы нижних отделов урогенитального тракта.

Доминантным повреждением являлась черепно-мозговая травма, которая отмечалась у 2487(80,5%) больных. Травмы позвоночника и спинного мозга имели место у 162 (5,2%) пострадавших. Травма грудной клетки наблюдалась у 1750 (56,6%) больных. У 60 (1,9%) пострадавших была респираторная недостаточность, потребовавшая интубации двухпросветной трубкой, что позволило эффективно проводить оксигенацию и вентиляцию легких. У 6 больных с переломами нескольких ребер имелись ассоциативные ранения органов брюшной полости: селезенки (2) и печени (1). Травма брюшной полости имела место у 120 (3,9%) пострадавших. У 60

пострадавших в результате ДТП были следы от ремня безопасности. Тяжелую черепно-мозговую травму получали больные, которые не пользовались ремнем безопасности.

В первые минуты после травмы падения АД не наблюдалось. Признаки внутреннего кровотечения нарастали постепенно, следовательно, важнейшим условием оказания помощи пострадавшим при повреждениях органов брюшной полости является быстрая доставка их встационар. Различной степени повреждения опорно-двигательного аппарата (ОДА) имели место у 587 (19%) пострадавших. При грубых деформациях выполнялась репозиция с последующим шинированием конечности. Предварительно вводились наркотические анальгетики.

В оказании помощи при травмировании ОДА на догоспитальном этапе важно проведение инфузионной терапии кристаллоидами и коллоидами для улучшения микроциркуляции и поддержания нормального транспорта и снабжения кислородом тканей. Анализ показал, что наиболее тяжелые травмы в результате ДТП получали больные в районах, где имелись магистральные трассы, связывающие большие города, а также в крупных городах, таких как Фергана, Коканд и Маргилан.

Выводы

1. Оказание медицинской помощи при сочетанной травме на догоспитальном этапе имеет свою специфику. Требуется высокая квалификация врача скорой медицинской помощи, которая достигается путем регулярного последипломного повышения образования и самообразования.

2. Учитывая, что в большинстве случаев диагностировано повреждение головного мозга, бригада скорой помощи должна доставить пострадавшего в стационар, в котором имеется МСКТ для определения дальнейшей тактики лечения.

3. Система оказания медицинской помощи больным с сочетанной травмой в субфилиалах не является оптимальной и нуждается в дальнейшем развитии и усовершенствовании.

4. Сочетанная травма является тяжелой патологией, поэтому этим больным первую помощь должны оказывать специализированные реанимационные бригады скорой помощи.

Литература.

1. Агаджанян В.В. Политравма. – Новосибирск: Наука, 2003. – 492 с.

2. Анкин Л.Н. Политравма (организационные, тактические и методологические проблемы). – М., 2004. – С. 176.

3. Багненко С.Ф., Шапот Ю.Б., Алекперов У.К. и др. Принципы оказания скорой помощи пострадавшим в дорожно-транспортных происшествиях на этапах эвакуации в условиях мегаполиса // Вестн. хир. им. И.И. Грекова. – 2009. – Т. 168, №4. – С. 92-96.

4. Бондаренко А.В., Пелеганчук В.А., Герасимова О.А. // Вестн. травматол. и ортопед. – 2004. – №3. – С. 49-52.

5. Верещагин Е.И. // Журн. интенсив. тер. – 2006. – №3. – С. 4-28.

6. Волошенюк А.Н., Филинов С.В. // Воен.-мед. журн. – 2011. – №1. – С. 118120.

7. Гуманенко Е.К., Козлов В.К. Политравма: травматическая болезнь, дисфункция иммунной системы. Современная стратегия лечения. – М., 2008. – 608 с.

8. Дятлов М.М. Тяжелая и сочетанная травма таза: Автореф. дис. ... д-ра мед: наук. – Минск, 2004. – 41 с.

9. Михайлов Ю.М. Организация оказания помощи, пострадавшим с политравмой // Матерталы проблемной комиссии по организации скорой помощи. – СПб, 2003. – 15 с.

10. Неверов В.А., Неверов В.А., Хромов А.А. и др. Применение контроля тяжести повреждений у больных с сочетанной травмой // Вестн. Всерос. гильдии протез.-ортоп. – 2009. – Т. 37, №3. – С. 41.

11. Сингаевский А.Б., Карнасевич Ю.А., Малых И.Ю. // Вестн. хир. – 2002. – №2. – С. 62-65.

12. Соколов В.А. Дорожно-транспортные травмы: Руководство для врачей. – М., 2009. – 176 с.

13. Тулупов А.Н., Куршакова И.В., Бесаев Г.М. Актуальные вопросы диагностики и лечения тяжелой сочетанной травмы с отрицательным прогнозом // Совершенствование медицинской помощи больным с нейротравмой и пострадавшим в ДТП: Материалы науч.-практ. конф. совместно с Всерос. конф. «Скорая медицинская помощь». – СПб, 2011. – С. 186-187.

14. Шапот Ю.Б., Бесаев Г.М., Тания С.Ш. и др. Клинический опыт лечения пострадавших с тяжелой сочетанной травмой таза в остром периоде травматической болезни // Материалы 25-й науч.-практ. конф. хирургов Республики Карелия, посв. 45-летию хирургического отделения ГУЗ «Республиканская

больница им. В.А. Баранова» и 45-летию кафедры госпитальной хирургии ГОУ ВПО «Петрозаводский государственный университет». – Петрозаводск, 2009. – С. 221-224.

15. Avey G., BlaclMore G.C., Wessells H. et al. Radiographic and clinical predictors of bladder rupture in blunt trauma patients with pelvic fracture // Acad. Radiol. – 2006. – Vol. 13, №5. – P. 573-579.

16. Bosse M.J. // J. Orthop. Trauma. – 2007. – Vol. 21, №1. – P. 1-4.

17. Demetiiades D. // Ann. Surg. – 2005. – Vol. 242, №4. – P. 512-519.

18. Frink M., Probst Ch., Krettek Ch., Pape H.C. // Zentralbl Chir. – 2007. – Vol. 132, №1. – P. 49-53.

19. The World Health Report/ Mental Health: New Understanding, New Hope. 2001. – P. 11.

20. Westhoff J., Holl S., Kalicke T. Open pelvic fracture. Treatment strategy and results for 12 patients // Unfallchirurg. – 2004. – Bd.107, №3. – S. 189-196.

Цель: Улучшение результатов лечения, пострадавших с сочетанной травмой путем совершенствования оказания экстренной медицинской помощи на догоспитальном и раннем госпитальном этапах в условиях субфилиалов и филиалов РНЦЭМП.

Материал и методы: за период с 2016 по 2018 гг. в Ферганском филиале РНЦЭМП и субфилиалах на лечении находились 3090 больных с сочетанной травмой, госпитализированные в экстренном порядке, в сроки от нескольких часов до нескольких суток. 1373 (44,4%) пострадавших были доставлены бригадой скорой медицинской помощи, остальные 1717 (56,6%) поступили самотеком.

Результаты: в оказании помощи при травмировании ОДА на догоспитальном этапе важно проведение инфузионной терапии кристаллоидами и коллоидами для улучшения микроциркуляции и поддержания нормального транспорта и снабжения кислородом тканей. Выводы: сочетанная травма является тяжелой патологией, поэтому этим больным первую помощь должны оказывать специализированные реанимационные бригады скорой помощи.

Ключевые слова: сочетанная черепно-мозговая травма, травмы опорно-двигательного аппарата, медицинская помощь на догоспитальном этапе.

Maqsad: Respublika shoshilinch tibbiy yordam markazi filiallari va filiallari sharoitida gospitalgacha va erta statsionar bosqichlarda shoshilinch tibbiy yordam ko‘rsatishni takomillashtirish orqali qo‘shma travmadan jabrlanganlarni davolash natijalarini yaxshilash.

Material va usullar: 2016 yildan 2018 yilgacha bo'lgan davr uchun. Farg‘ona tumanidagi RSXM va sho‘ba bo‘linmalarida 3090 nafar yondosh jarohati bilan kasallangan bemorlar bir necha soatdan bir necha kungacha shoshilinch tibbiy yordam ko‘rsatildi. Jabrlanganlarning 1373 nafari (44,4 foizi) tez yordam mashinasida, qolgan 1717 nafari (56,6 foiz) gravitatsiya yordamida yetkazilgan.

Natija: kasalxonaga yotqizish bosqichida tayanch-harakat tizimi shikastlanganda yordam ko'rsatishda mikrosirkulyatsiyani yaxshilash va to'qimalarni normal tashish va kislorod bilan ta'minlash uchun kristalloidlar va kolloidlar bilan infuzion terapiyani o'tkazish muhimdir.

Xulosa: estrodiol travma - bu og'ir patologiya, shuning uchun bu bemorlarga ixtisoslashtirilgan reanimatsiya tez yordam brigadalari tomonidan birinchi yordam ko'rsatilishi kerak.

Kalit so'zlar: qo'shma kranioserebral shikastlanish, tayanch-harakat tizimining shikastlanishi, kasalxonadan oldingi bosqichda tibbiy yordam.

Objective: To improve the results of treatment of patients with combined trauma by improving the provision of emergency medical care at the prehospital and early hospital stages in the conditions of subbranches and branches of the Republican Center for Emergency Medical Care.

Material and methods: For the period from 2016 to 2018 in the Ferghana branch of RRCEM and sub-branches, 3090 patients with concomitant trauma were treated on an emergency basis, within a period of several hours to several days. 1373 (44.4%) of the victims were delivered by an ambulance, the remaining 1717 (56.6%) arrived by gravity.

Results: In the provision of assistance in traumatizing the musculoskeletal system at the prehospital stage, it is important to carry out infusion therapy with crystalloids and colloids to improve microcirculation and maintain normal transport and oxygen supply to tissues.

Conclusions: Combined trauma is a severe pathology, therefore, these patients should be given first aid by specialized resuscitation ambulance teams.

Key words: concomitant craniocerebral injury, injuries of the musculoskeletal system, medical care at the prehospital stage.