STOMATOLOGIYA

НАУЧНО-ПРАКТИЧЕСКИЙ ЖУРНАЛ ISSN 2091-5845

№ 4, 2024 (97)

34 РУҲИЙ КАСАЛЛИКЛАРИ БЎЛГАН БЕМОРЛАРНИНГ ТИББИЙ ЁЗУВЛАРИДАН РЕТРОСПЕКТИВ МАЪЛУМОТЛАРНИ ТАҲЛИЛ ҚИЛИШ

79 ОЧИҚ ПРИКУСНИ ИННОВАЦИОН ОРТОДОНТИК АППАРАТ ЁРДАМИДА ДАВОЛАШ

98 ВОЗМОЖНОСТИ СОВРЕМЕННОЙ ОРТОДОНТИИ В ДИАГНОСТИКЕ И ЛЕЧЕНИИ АНОМАЛИЙ ЗУБОЧЕЛЮСТНОЙ СИСТЕМЫ

Содержание

ОРГАНИЗАЦИЯ, ЭПИДЕМИОЛОГИЯ, ИСТОРИЯ И ЭКСПЕРИМЕНТАЛЬНЫЙ РАЗДЕЛ

Даминова Ш.Б. Тошкент давлат стоматология институтининг болалар терапевтик стоматологияси кафедраси тарихи…….5

Азимов А.М., Содиқова Х.Қ. Жаррохлик стоматология ва дентал имплантология кафедраси тарихи……..…….15

Каримова Н.Ю., Шарипова Г.И. Туғма цитомегаловирус мавжуд болаларда герпетик стоматитларни текшириш бўйича тадқиқот материали ва усулларининг тавсифи.....25

Хикматулалев Р.З. Динамика содержания нейрон-специфической энолазы в крови крыс после моделирования травмы спинного мозга……..29

Гаффаров.С.А., Астанов.О.М. Руҳий бузилиши мавжуд беморларнинг касаллик тарихидаги ретроспектив маълумотларнинг натижалари ва уларнинг таҳлиллари.....34

ТЕРАПЕВТИЧЕСКАЯ СТОМАТОЛОГИЯ

***Фазилова У.К.*, Хабибова Н.Н.** Стоматологический статус и гигиенические показатели полости рта у пациентов с сахарным диабетом II типа……...…..39

Наврўзова Ў.О., Хабибова Н.Н. Клинические особенности хронического рецидивирующего афтозного стоматита у женщин фертильного возраста и оптимизация подходов к его лечению……43

Abdullayev Sh. R., Xamrayev M.Sh. Surunkali buyrak kasliklarida surunkali qaytalanuvchi aftoz stomatitni kompleks davolashning asoslash.....47

ХИРУРГИЧЕСКАЯ СТОМАТОЛОГИЯ

Абдуллаев Ш.Ю., Бабохужаев А.С. Методы прогнозирования осложнений с поражением отдаленно расположенных органов и систем у больных с одонтогенными воспалительными заболеваниями……51

Хасанов А.И., Атавуллаев М.Ж., Байходжаева Э.Б. Диагностика остеомиелита верхней челюсти у больных, перенесших Covid-19……..56

Ахмедов И.И., Камалова Ф.Р. Эффективность лечения больных с одонтогенными воспалительными заболеваниями челюстно – лицевой области……..63

Content

ORGANIZATION, EPIDEMIOLOGY, HISTORY AND EXPERIMENTAL SECTION

Daminova Sh.B. History of Children's Therapeutics Dentistry Departments of Tashkent State Institute of Dentistry.....5

Azimov A.M., Sodikova X.Q. History of the department of surgical dentistry and dental implantology.....15

Karimova N.Yu., Sharipova G.I. Description of the material and methods of studying herpetic stomatitis in children with congenital cytomegalovirus disease.....25

Khikmatulalev R.Z. Dynamics of the neuron-specific enolase content in the blood of rats after modeling spinal cord injury…….29

Gaffarov.S.A., Astanov.O.M. Results and their analysis of retrospective data on the medical history of patients with mental disorders.....34

THERAPEUTIC DENTISTRY

***Fazilova U.K.,* Xabibova N.N.** Dental status and oral hygiene indicators in patients with type II diabetes……..……39

Navruzova N.U., Xabibova N.N. Features of the course of chronic recurrent aphthous stomatitis in women of fertile age……43

Abdullayev Sh. R., Khamrayev M.Sh. Rationale of complex treatment of chronic recurrent aphthous stomatitis in chronic kidney diseases.....47

SURGICAL DENTISTRY

Abdullaev Sh.Yu., Babokhuzhaev A.S. Methods for predicting complications with damage to distantly located organs and systems in patients with odontogenic inflammatory diseases……..51

Khasanov A.I., Atavullaev M.Zh., Baykhodzhaeva E.B. Diagnosis of osteomyelitis of the upper jaw in patients who have had Covid-19.....56

Axmedov I.I., Kamalova F.R. Effectiveness of treatment of patients with odontogenic inflammatory diseases of the maxillofacial region.....63

analysis and blood biochemistry, in addition, the level of proinflammatory cytokines IL-1β, IL-6, IL-8, TNF-α was determined in the blood. On average, there were 3 clinical and laboratory signs per patient. Results: The calculation formula «AIDOS» was created. This software product includes the definition of 4 predictors (IL-1β, IL-6, IL-8 and TNF-α) and 3 markers (C-reactive protein, procalcitonin and lactoferrin) of the generalization of the inflammatory process and the probability of developing damage to distant organs and systems. Conclusions: The nature of changes in the concentration of predictors and markers of infection generalization in patients with purulent-septic complications of odontogenic inflammatory diseases is determined by the presence of damage to distant organs and systems, that is, the development of multiple organ dysfunction.

Key words: cytokine, odontogenic disease, IL-1β, IL-6, IL-8, TNF-α.

УДК: 616.717.8-002.42

ДИАГНОСТИКА ОСТЕОМИЕЛИТА ВЕРХНЕЙ ЧЕЛЮСТИ У БОЛЬНЫХ, ПЕРЕНЕСШИХ COVID-19

Хасанов А.И., Атавуллаев М.Ж. , Байходжаева Э.Б.
Ташкентский Государственный стоматологический институт, Бухарский Госуларственный медицинский институт

Введение. Коронавирусная болезнь 2019 (COVID-19) - это инфекционное заболевание, вызываемое коронавирусом тяжелого острого респираторного синдрома (SARS-CoV-2). COVID-19 имеет различные признаки и симптомы, но часто включает лихорадку, кашель, головную боль, гипоксию, тромбоэмболические нарушения, утомляемость, одышку, диарею, аносмию и агевзию [1]. Около 1/3 случаев инфицирования протекают бессимптомно. Среди пациентов с симптомами у 81% наблюдаются симптомы от легкой до умеренной степени тяжести, в то время как у 14% развиваются тяжелые симптомы, а у 5% - критические симптомы [2]. Пациенты с ослабленным иммунитетом и пожилые люди подвергаются большему риску развития тяжелых симптомов. Симптомы могут проявляться через 1–14 дней после контакта с COVID-19, и у некоторых пациентов сохраняются различные постковидные симптомы в течение нескольких месяцев после выздоровления [3].

COVID-19 широко известен как заболевание, вызывающее респираторную дисфункцию, однако, оно также связано с массой внелегочных проявлений и осложнений: желудочно-кишечные, гепатоцеллюлярные осложнения, неврологические заболевания, а также осложнения в челюстно-лицевой области. В эту эпоху пандемии COVID-19 пациенты с различными сопутствующими заболеваниями, наиболее часто с сахарным диабетом, подвергаются повышенному риску вторичных инфекций и системных осложнений. В челюстно-лицевой области в 98% случаях развивается деструкция костных тканей, в последующем носящее название - остеомиелит [3].

Остеомиелит представляет собой воспалительное заболевание, поражающее кость, которое обычно начинается с костномозговых пространств, быстро вовлекает Гаверсову систему, с распространением на

надкостницу пораженной области. Воспаление и отек, возникающие в результате инфекции, приводят к нарушению кровоснабжения, затем приводит к ишемии кости, которая впоследствии становится некротической [4].

Одной из основной причиной развития такого рода осложнения у пациентов, перенесших COVID-19, является мукормикоз, который представляет собой ангиоинвазивную грибковую инфекцию, вызываемую грибами порядка Mucorales, и обычно начинается в носу и околоносовых пазухах. Инфекция может возникнуть в результате вдыхания, проглатывания или загрязнения изъязвленной слизистой оболочки или кожи грибковыми спорами. Она быстро прогрессирует и потенциально деструктивна, опасна для жизни у лиц с ослабленным иммунитетом, истощением или диабетом [5,6,7].

Целью данного исследования явилась диагностика остеомиелита верхней челюсти у пациентов, перенесших COVID-19, с помощью многосрезовой компьютерной томографии.

Материалы и методы. Нами было проведено обследование с помощью мультиспиральной компьютерной томографии 37 пациентов с остеомиелитом верхней челюсти. У всех пациентов в анамнезе была перенесена инфекция COVID-19, и они были госпитализированы в отделении интенсивной терапии. Пациенты обратились за консультацией после выздоровления от COVID-19 в отделение челюстно-лицевой хирургии клиники Ташкентского государственного стоматологического института с жалобами на онемение в щечной области, у не- которых пациентов чувствовалась боль в области верхнечелюстных пазух с одной стороны, потерю одного или нескольких зубов верхней челюсти, обнаженную кость, выделения гноя и наличие зловонного запаха. У каждого пациента брали мазок для посева и инцизионную биопсию. Многосрезовая компьютерная томография (МСКТ) выполнена в спиральном режиме на аппарате “Somatom Emotion 128” (Siemens, Германия). В процессе пост процессорной обработки были произведены обязательные оценки мультипланарных реформатированных изображений (MPR) в сагиттальной и фронтальной, а также косых проекциях. Параметры сканирования были следующие: сила тока на трубке – 20 мА (миллиампер), напряжение на трубке – 130 kV (киловольт), скорость ротации трубки – 0.85 с, питч – 1.0, толщина среза 1,25мм. При анализе КТ-сканов, наряду с аксиальными срезами использованы реконструированные мультипланарные и объемные изображения. Лучевая нагрузка на больного при однократном исследовании составило 213 мЗв (миллизиверт).

Все данные, полученные в исследовании, заносились в сводные таблицы Excel. После распределения данных по группам рассчитывались групповые средние и их стандартные ошибки, сравнение проводилось с использованием парного критерия Стьюдента. Протокол исследования был одобрен локальным этическим комитетом центра. От каждого участника было получено письменное информированное согласие на участие в исследовании.

Результаты и обсуждение. Обследованные больные были в возрасте от 28 лет до 52 лет (средний возраст – 34±3 лет). Большинство больных составили мужчины – 32 (86,5%), женщин - 5 (13,5%). Длительность заболевания (от начала клинических проявлений остеомиелита до операции) была различной: до 12 нед. – 18 (48,6%) пациентов, от 1-1,5мес. – 12 (32,5%), более 2 мес. – 7 (18,9 %). У 32 (86,4%) больных развился диабет после перенесенной корона вирусной инфекции, а у 5 (13,6%) пациентов стаж диабета составлял более 10 лет. При клиническом осмотре были выявлены поражения: у 8 (21,6%) пациентов отмечалось отсутствие твердого неба, с отсутствием зубов верхней челюсти за счет тотального некроза вышеуказанных костных тканей, с выделением гноя и зловонного запаха. Одностороннее поражение твердого неба, верхней челюсти наблюдалось у 29 (78,4%) больных.

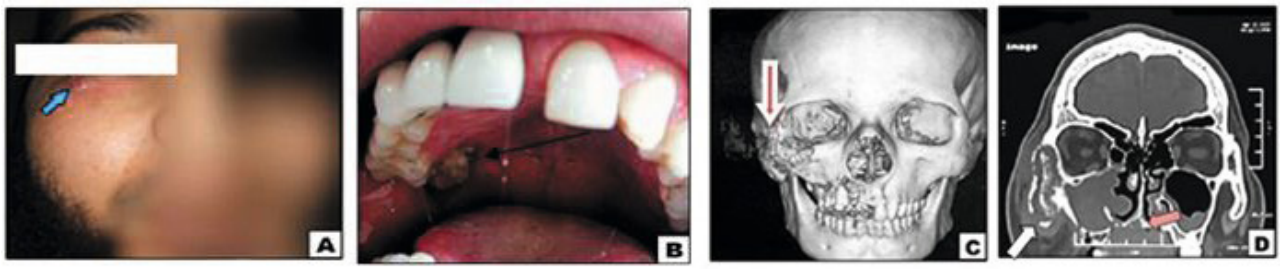

Рис.1. (А) Отек мягких тканей правой половины лица (примечание: свищевой ход нижнелатерально от глаза (стрелка)). (Б) Обнаженная некротизированная кость в правой задней части неба. (С, Д) 3D и корональный срез многосрезовой компьютерной томографии, подтверждающие деструкцию кости правой половины верхней челюсти, нижней стенки правой обриты и нижнюю треть скуловой кости справа (стрелки).

При многосрезовой компьютерной томографии у всех пациентов были выявлены отек, утолщение мягких тканей пораженной стороны (рис.1), деструктивные изменения твердого неба, верхней челюсти, как одностороннее, так и двухстороннее (рис.2). Также были диагностированы признаки деструкция скуловой кости у 8 (21,6%) больных, стенок гайморовых, решетчатой пазух у 13 (35,1%) пациентов, у 7 (18,9%) больных отмечались признаки деструкции стенок орбиты, в большинстве случае поражение наблюдалось по нижней и медиальной стенкам (рис.3). У 5 (13,5%) пациентов были диагностированы деструкции крыло нёбных пластинок с эрозивными признаками стенок основной пазухи (рис.4). Все больные получали противогрибковый препарат флуконазол по 150 мг/3 дня в течение 1 месяца и 30 погружений под давлением гипербарической оксигенации (0,5 ч/сут).

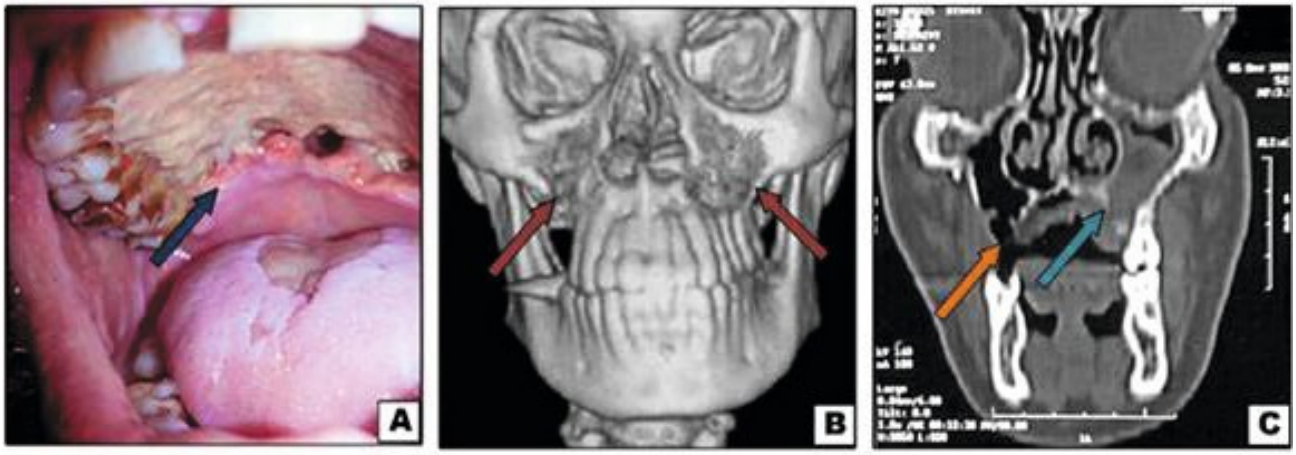

Рис.2. (А) Обнаженная некротизированная небная кость, с признаки перфорации. (Б, С) 3D и коронарный срез многосрезовой компьютерной томографии, показывающая разрушение кости верхней челюсти с обеих сторон (стрелки)

После этого пациентам проводилось хирургическое лечение, варьирующееся от санации и выскабливания до обширного удаления кости в зависимости от степени вовлечения кости в каждом случае. После операции все пациенты получили 20 погружений с гипербарической оксигенацией (0,5 ч/день), а флуконазол по 150 мг/3 дня продолжали в течение 2 недель.

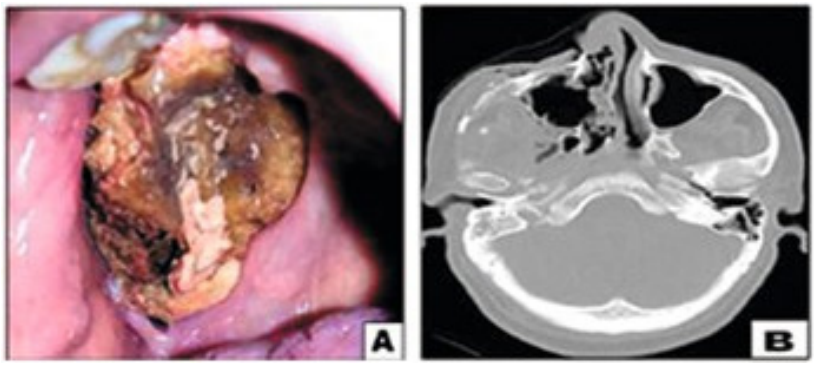

Рис 3. (А) Некротизированное твердое небо, верхняя челюсть справа. (Б–Д) Аксиальная, коронарная и сагиттальная срезы многосрезовой компьютерной томографии, доказывающие разрушение кости в твердое небо, верхней челюсти справа, а также визуализируется деструкция стенок правой гайморовой пазухи (состояние после гайморотомии), нижней стенки правой орбиты.

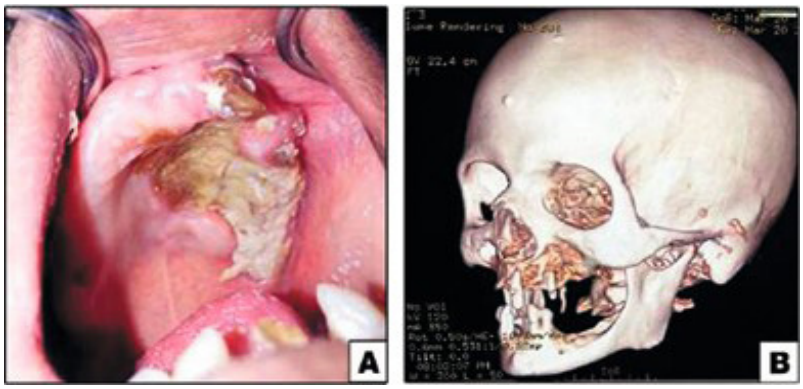

Рис. 4. (А) Некротизированное твердое небо, верхняя челюсть слева слева. (Б) Многосрезовая компьютерная томография 3D реконструкция, показывающая деструкцию верхней челюсти и нижней трети скуловой кости слева.

В ходе текущей пандемии COVID-19 зарегистрированы многочисленные проявления и осложнения заболевания, в том числе повышенный риск грибковых инфекций [1, 8]. Мукормикоз — грибковая инфекция, вызываемая грибами порядка Mucorales, характеризующаяся высокой заболеваемостью и смертностью, и заболеваемость продолжает повышаться. У здоровых людей рост спор мукора обычно подавляется фагоцитами, однако у людей с ослабленным иммунитетом, у которых нарушена реакция хозяина, инфекция усугубляется. Гифы мукора имеют сродство к кровеносным сосудам и проникают в них, размножаются и распространяются внутри стенок сосудов, вызывая ряд событий, таких как тромбоз, ишемия, некроз и, наконец, секвестрация вовлеченной ткани [9]. Мукормикоз возникает после вдыхания грибковых спор и инвазии в околоносовые пазухи, вызывая некроз слизистой оболочки носа, носовых раковин и неба. При отсутствии лечения или незамеченном заболевание имеет способность распространяться по всему лицу, что приводит к некрозу костей лица и проникновению в орбиты и череп, вызывая неблагоприятный исход.

Остеомиелит верхней челюсти обычно встречается редко из-за ее богатого кровоснабжения и наличия тонких кортикальных пластинок, однако высокий ангиоинвазивный потенциал мукоровых грибов поражает эндотелиальную выстилку кровеносных сосудов, вызывая сосудистую недостаточность и некроз кости, что приводит к мукормикозному остеомиелиту [10]. Факторы риска мукормикоза включают иммуносупрессивные состояния, сахарный

диабет, онкологические больные. Ацидоз и гипергликемия у больных сахарным диабетом приводят к подавлению фагоцитарной способности гранулоцитов, ухудшению антиоксидантной системы и увеличению свободного железа в сыворотке, что способствует росту и пролиферации грибков [11].

Также известно, что COVID-19 обладает способностью вызывать тромботические осложнения, что может привести к сужению просвета сосудов, ишемии и последующему некрозу тканей [12, 13]. Кроме того, сообщалось, что у некоторых людей с COVID-19 развивается диабетоподобный синдром [14]. Ранние протоколы лечения COVID-19 содержали некоторые препараты, которые могут усиливать грибковую инфекцию (мукормикоз), такие как дексаметазон 1,5 мл/24 ч, гидроксихлорохин 400 мг/12 ч и антибиотик широкого спектра действия (Cefotaxime) 1 г/12 ч. в период болезни. Помимо основных эффектов кортикостероидов как противовоспалительного и иммунодепрессивного, стероиды могут вызывать лекарственно-индуцированную гипергликемию. Они не только усугубляют гипергликемию у пациентов с известным сахарным диабетом, но также вызывают сахарный диабет у пациентов без документально подтвержденной гипергликемии с частотой, которая может достигать 46% пациентов (это может объяснить гипергликемию после COVID-19 у пациентов без анамнеза) и повышение уровня глюкозы до 68% по сравнению с исходным уровнем, поскольку они подавляют эффективность инсулина (инсулинорезистентность) и заставляют печень высвобождать накопленную глюкозу в кровоток, чем и обусловлена грибковая активация [15]. Гидроксихлорохин в основном является противовоспалительным и иммунодепрессивным препаратом, используемым для лечения малярии, ревматоидного артрита и волчанки. Следовательно, он может снизить иммунитет пациентов и, следовательно, усилить рост грибков [16]. Кроме того, длительное применение антибиотиков широкого спектра действия может привести к устранению конкурентного влияния нормальной бактериальной флоры, что приводит к чрезмерному росту грибов [17].

Останавливаясь на лучевой диагностике нужно отметить, что компьютерная томография считается более информативной, чем магнитно-резонансная томография при грибковых инфекциях, особенно при визуализации деструкций костей. Помогает визуализировать остеопороз, деструкцию, утолщение надкостницы или разрушение костей пазух носа. Компьютерная томография позволила выявить как легочные, так и внелегочные осложнения, такие как признаки тромбоза кавернозного синуса, мультифокальное поражение или периферически распределенное поражение. Размер и степень поражения указывают на распространение инфекции, обусловленных кровоизлиянием или инфарктом из-за сосудистой инвазии. Развитие инфильтратов у пациентов с осложнением средней зоны уже указывает на повреждение тканей, ангиоинвазию, тромбоз, некроз, кровотечение и отек. С другой стороны, магнитно-резонансная томография полезна для визуализации мягких тканей и оценки степени заболевания [1].

Выводы. Мукормикоз является серьезным заболеванием, которое может привести к высокой заболеваемости и смертности, и его заболеваемость растет, особенно у пациентов с диабетом. Инфекция COVID-19 играет значительную роль в развитии мукормикозного остеомиелита верхней челюсти либо непосредственно, либо как побочный эффект схемы лечения COVID-19. Многосрезовая компьютерная томография является методом выбора при костно-деструктивных осложнениях челюстно-лицевой области, в частности при мукормикозном остеомиелите верхней челюсти.

Литература / References.

1. Махмудбеков Б.О., Хасанов А.И.,

Умаров О.М., Исмаилов М.М Современные аспекты острого одонтогенного остеомиелита челюсти у детей. Научно-практический журнал Stomatologiya 2020, №1 – С.75 - 81.

2. Хасанов А.И., Байходжаева Э.Б., Атавуллаев М.Ж. Проявления осложнения Covid-19 в средней зоны лица. Научно-практический журнал Stomatologiya 2020, №4 – С. 101-108.

3. Хасанов А.И., Байходжаева Э.Б., Атавуллаев М.Ж. Клинический случай остеомиелита верхней челюсти после перенесенного COVID-19. Материалы международной научно-практической конференции «Молодые ученые: инновационные решения в Челюстно-лицевой хирургии» Ташкент 2021-С. 81-83.

4. Yunusova LR, Khodjibekova YuM, et al. Visualizationof complications of the middle zone of the person who underwent Covid-19. Pediatrics scientific and practical journal. 2021; 6: 25-31. DOI:10.37988/1811- 153X_2022_2_94.

5. Kaye AD, Cornett EM, Brondeel KC, et al. Biology of COVID-19 and related viruses: Epidemiology, signs, symptoms, diagnosis, and treatment. Best Pract. Res. Clin.Anaesthesiol. 2020; 35: 269–292. DOI: 10.1016/j.bpa.2020.12.003.

6. Oran DP, Topol EJ. The Proportion of SARS-CoV-2 Infections That Are Asymptomatic: A Systematic Review. Ann. Intern. Med. 2021;174: 655–662. DOI: 10.7326/ M20-6976.

7. Raveendran AV; Jayadevan R, Sashidharan S. Long COVID: An overview. Diabetes Metab. Syndr. 2021;15, 869–875. DOI: 10.1016/j.dsx.2021.04.007.

8. Prasad KC, Prasad SC, Mouli N, Agarwal S. Osteomyelitis in the head and neck. Acta OtoLaryngol. 2007; 127: 194–205. DOI: 10.1080/00016480600818054.

9. Leitner C, Hoffmann J, Zerfowski M, Reinert S. Mucormycosis: Necrotizing soft tissue lesion of the face. J. Oral Maxillofac. Surg. 2003, 61: 1354–1358. DOI: 10.1016/s0278-2391(03)00740-7.

10. Yun S, Kim C, Kwon T-G, et al. Mucormycosis of the Maxilla: A Case Report. Korean J. Oral Maxillofac. Pathol. 2015, 39: 637–642. DOI: 7779/KAOMP. 2015. 39.5.637.

11. Cordeiro PG, Disa JJ. Challenges in midface reconstruction. In Seminars in Surgical Oncology; JohnWiley & Sons, Inc.: New York, NY, USA, 2000;19: 218–225. DOI: 10.1002/1098-2388(200010/11)19:3<218::aidssu3>3.0.co;2-l.

12. Werthman-Ehrenreich A. Mucormycosis with orbital compartment syndrome in a patient with COVID-19. Am.J. Emerg. Med. 2021; 42: 264.e265–264.e268. DOI: 10.1016/j.ajem.2020.09.032.

13. Hingad N, Kumar G, Deshmukh R. Oral Mucormycosis Causing Necrotizing Lesion in a Diabetic Patient: A Case Report. Int. J. Oral Maxillofac. Pathol. 2012; 3: 8–13. DOI: 10.4103/jomfp.JOMFP_77_18.

14. Jones AC, Bentsen TY, Freedman PD. Mucormycosis of the oral cavity. Oral Surg. Oral Med. Oral Pathol. 1993; 75: 455–460 DOI: 10.1016/0030-4220(93)90170-9.

15. Ibrahim AS. Host cell invasion in mucormycosis: Role of iron. Curr. Opin. Microbiol. 2011; 14: 406–411. DOI: 10.1016/j.mib.2011.07.004.

16. Li T, Zhang Y, Gong C, et al. Prevalence of malnutrition and analysis of related factors in elderly patients with COVID-19 in Wuhan, China. Eur. J. Clin. Nutr. 2020; 74: 871–875. DOI: 10.1038/s41430-020-0642-3.

17. Zhang S, Liu Y, Wang X, et al. SARS-CoV-2 binds platelet ACE2 to enhance thrombosis in COVID-19. J. Hematol. Oncol. 2020; 13: 120. DOI: 10.1186/s13045-020-00954-7.

18. Roberts J, Pritchard AL, Treweeke AT, et al. Why Is COVID-19 More Severe in Patients With Diabetes? The Role of Angiotensin-Converting Enzyme 2, Endothelial Dysfunction and the Immunoinflammatory System. Front. Cardiovasc. Med. 2020; 7: 629933. DOI: 10.3389/fcvm.2020.629933.

19. Tamez-Pérez HE, Quintanilla-Flores DL, Rodríguez- Gutiérrez R, et al. Steroid hyperglycemia: Prevalence, early detection and therapeutic recommendations: A narrative review. World J. Diabetes 2015; 6: 1073–1081. DOI:

10.4239/wjd.v6. i8.1073.

20. Dos Reis Neto ET, Kakehasi AM, de Medeiros Pinheiro M, et al. Revisiting hydroxychloroquine and chloroquine for patients with chronic immunity-mediated inflammatory rheumatic diseases. Adv. Rheumatol. 2020; 60: 32. DOI: 10.1186/ s42358-020-00134-8.

21. Azevedo MM, Teixeira-Santos R, Silva AP, et al. The effect of antibacterial and non-antibacterial compounds alone or associated with antifugals upon fungi. Front. Microbiol. 2015; 6: 669. DOI.org/10.3389/fmicb.2015.00669.

РЕЗЮМЕ. Целью данного исследования явилась диагностика остеомиелита верхней челюсти у пациентов, перенесших COVID-19, с помощью мультиспиральной компьютерной томографии. Мы ретроспективно оценили лучевую визуализацию и клинические данные 37 больных, в возрасте от 28 до 52 лет с остеомиелитом верхней челюсти, перенесших COVID-19. Среди больных превалировал мужской пол. У всех пациентов наблюдался синусит и офтальмологические симптомы. Закономерность анатомического поражения верхней челюсти, полости носа, верхнечелюстной пазухи, орбиты и решетчатых клеток последовательно наблюдалась у всех пациентов. Прогрессирующее и быстрое течение, вовлечение кавернозного синуса, сосудистых структур, далее распространение вверх (внутричерепное) осложнения возможно является обычной эволюцией рино-офтальмо-церебрального мукормикоза. Мультипланарная томографическая визуализация позволяет оценить локализацию, характер, а также взаимоотношение окружающих структур, помогая в свою очередь планированию операции.

Ключевые слова: COVID-19, МСКТ, остеомиелит, верхняя челюсть, мукормикоз.

SUMMARY. The aim of this study was to diagnose osteomyelitis of the upper jaw in post COVID-19 patients using multispiral computed tomography. We retrospectively evaluated radiation imaging and clinical data of 37 patients, aged 28 to 52 years with osteomyelitis of the upper jaw, who underwent COVID-19. The male sex prevailed among the patients. All patients had sinusitis and ophthalmic symptoms. The pattern of anatomical lesions of the upper jaw, nasal cavity, maxillary sinus, orbit, and lattice cells was consistently observed in all patients. Progressive and rapid course, involvement of the cavernous sinus, vascular structures, and further upward spread (intracranial) complications may be the usual evolution of rhinophthalmocerebral mucormycosis. Multiplanar tomographic imaging shows the localization, nature, as well as relationship of the surrounding structures, helping in turn to plan the operation.

Keywords:COVID-19, MSCT, osteomyelitis, upper jaw, mucormycosis.

АННОТАЦИЯ. Ушбу тадқиқотнинг мақсади мултиспирал компютер томографияси ёрдамида COVID-19 билан оғриган беморларда юқори жағ остеомиелитини ташхислаш эди. Биз Ковид-19 билан оғриган юқори жағнинг остеомиелитига чалинган 37 та беморни текширдик, 28 ёшдан 52 ёшгача бўлган беморнинг радиацион тасвирини ва клиник маълумотларини ретроспектив равишда баҳоладик. Беморлар орасида эркак жинси устунлик қилди. Барча беморларда пансинусит ва офталмологик аломатлар бўлган. Барча беморларда юқори жағ, бурун бўшлиғилари, кўз сохаси ва лунж сохаларида кузатилган. Прогрессив ва тезкор курс, каверноз синуснинг иштироки, қон томир тузилмалари ва ундан юқорига (интракраниал) асоратлар риноцеребрал мукормикознинг умумий эволюцияси бўлиши мумкин. Мултипланар томографик тасвирлаш атрофдаги тузилмаларнинг локализациясини, табиатини ва ўзаро боғлиқлигини баҳолашга имкон беради ва ўз навбатида операцияни режалаштиришга ёрдам беради.

Калит сўзлар: КОВИД-19, МСКТ, остеомиелит, юқори жағ, мукормикоз.