STOMATOLOGIYA

НАУЧНО-ПРАКТИЧЕСКИЙ ЖУРНАЛ ISSN 2091-5845

№ 2-3, 2023 (91-92)

34 ПУТИ ОПТИМИЗАЦИИ ТЕРАПИИ КОРОНАВИРУСНОЙ ИНФЕКЦИИ, ВЫЗВАННОЙ COVID-19

90 ВЛИЯНИЕ ВИДА ВСКАРМЛИВАНИЯ НА ФОРМИРОВАНИЕ СТОМАТОЛОГИЧЕСКИХ ЗАБОЛЕВАНИЙ У ДЕТЕЙ

128 ЗНАЧЕНИЕ ВИТАМИНА К В ПРОЦЕССЕ ОСТЕОГЕНЕЗА

Содержание

ОРГАНИЗАЦИЯ, ЭПИДЕМИОЛОГИЯ, ИСТОРИЯ И ЭКСПЕРИМЕНТАЛЬНЫЙ РАЗДЕЛ

Глинкин В.В., Зайка Т.О. Изменения концентрации щелочных металлов в тканях зуба после перенесенного стресса

Глинкин В.В. Морфологические изменения в корневых каналах зубов после их хемомеханической обработки (исследования СЭМ)

Жуматов У.Ж., Асадов Д.А., Абдукадиров А.А., Хасанов А.И., Жуматова Г.У., Утанов И.Т., Мухамедиева Ф.Ш., Авезов Ю.А. Современные актуальные аспекты коммунальной стоматологии в Узбекистане

Абилов П.М., Махкамова Ф.Т., Мухитдинова М.И. Совершенствование методов лечения коронавирусной инфекции COVID-19

Абилов П.М., Махкамова Ф.Т. Анализ эффективности нового препарата на основе Ганодермы луцидум и Алхадая в лечении коронавирусной инфекции, вызванной COVID-19

Абилов П.М., Саидмуродова Н.С., Махкамова Ф.Т. Пути оптимизации терапии коронавирусной инфекции, вызванной COVID-19

ТЕРАПЕВТИЧЕСКАЯ СТОМАТОЛОГИЯ

Камилов Х.П., Тахирова К.А. Клинико-лабораторная характеристика многоформной экссудативной эритемы полости рта

ХИРУРГИЧЕСКАЯ СТОМАТОЛОГИЯ

Хасанов А.И., Рахманов Ш.А., Абдувалиев А.А. Подготовка и планирование к ортогнатии пациентов с деформацией челюстей 3-его класса по Энглю

Якубов Ш.Н., Шомуродов К.Э. Эффективность применения препарата «Траумель С» в составе комплексного лечения переломов нижней челюсти

ОРТОПЕДИЧЕСКАЯ СТОМАТОЛОГИЯ

Валиева Ф.А., Ирсалиева Ф.Х., Азизова З.Д., Фархадова Н.В. Микробиоциноз полости рта при пользовании искусственными коронками

ОРТОДОНТИЯ

Нигматов Р.Н., Мавлонова М.А. Изучение взаимосвязи миофункциональных нарушений в зубочелюстной системе и психоневрологического статуса у детей в сменном прикусе

Nigmatova I.M., Nigmatova N.R., Rahmatullaeva N.R. Koxlear implant qoyilgan bolalarni nutqini kompleks reabilitaciya qilish.

Нодирхонова М.О. Диагностика и лечение

Content

ORGANIZATION, EPIDEMIOLOGY, HISTORY AND EXPERIMENTAL SECTION

Glinkin V.V., Zaika T.O. Changes in the concentration of alkali metals in dental tissues after stress

Glinkin V.V. Morphological changes in the root canals of teeth after their chemomechanical treatment (SEM studies)

Zhumatov U.Zh., Asadov D.A., Abdukadirov A.A., Khasanov A.I., Zhumatova G.U., Utanov I.T., Mukhamedieva F.Sh., Avezov Yu.A. Modern topical aspects of community dentistry in Uzbekistan

Abilov P.M., Makhkamova F.T., Mukhitdinova M.I. Improving the methods of treatment of coronavirus infection COVID-19

Abilov P.M., Makhkamova F.T. Analysis of the effectiveness of a new drug based on Ganoderma lucidum and Alkhadai in the treatment of coronavirus infection caused by COVID-19

Abilov P.M., Saidmurodova N.S., Makhkamova F.T. Ways to optimize the therapy of coronavirus infection caused by COVID-19

THERAPEUTIC DENTISTRY

Kamilov Kh.P., Takhirova K.A. Clinical and laboratory characteristics of multiform exudative erythema of the oral cavity

SURGICAL DENTISTRY

Khasanov A. Rakhmanov SH., Abduvaliev A.A. Preparation and planning for orthognathy of patients with class 3 jaw deformities according to Engle.

Yakubov Sh.N., Shomurodov K.E. The effectiveness of the use of "Traumel S" as part of the complex treatment of fractures of the lower jaw

ORTHOPEDIC DENTISTRY

Valieva F.A., Irsalieva F.Kh., Azizova Z.D., Farkhadova N.V. The state of microbiocenosis of the oral cavity when using artificial crowns

ORTHODONTICS

Nigmatov R.N., Mavlonova M.A. Study of the relationship between myofunctional disorders in the dental system and psychoneurological status in children with mixed dentition

Nigmatova I.M., Nigmatova N.R., Rakhmatullaeva N.R. Comprehensive speech rehabilitation of children with cochlear implants.

Nodirkhonova M.O. Diagnosis and treatment of

representative of SARS-CoV-2. **Conclusions:** The treatment of coronavirus infection with a new combination drug based on G. lucidum and black cumin is pathogenetically justified.

Key words: coronavirus infection SARS-CoV-2, treatment, G. lucidum, black cumin.

Терапевтическая стоматология

УДК: 616.31-002.157.1+616.31-07

КЛИНИКО-ЛАБОРАТОРНАЯ ХАРАКТЕРИСТИКА МНОГОФОРМНОЙ ЭКССУДАТИВНОЙ ЭРИТЕМЫ ПОЛОСТИ РТА

Камилов Х.П., Тахирова К.А.
Ташкентский государственный стоматологический институт

Изучение механизмов развития, мониторинг, разработка новых эффективных методов лечения и профилактики хронических рецидивирующих дерматозов полости рта остается наиболее актуальной проблемой современной стоматологии [1,8,10]. К числу таких заболеваний, безусловно, можно отнести многоформную экссудативную эритему (МЭЭ), представляющую собой полиморфное заболевание, течение которого сопровождается поражением кожи и слизистых оболочек, сезонностью высыпаний и нередко явлениями общей интоксикации [2,5]. МЭЭ возникает в результате сложных иммунных механизмов, включающих реакции антиген-антитело, нацеленные на мелкие кровеносные сосуды в коже или слизистой оболочке. Примерно в 90% случаев пусковое событие связано с инфекцией, герпесом. Вирус простого герпеса играет доминирующую роль в 70-80% случаев [3,6,7].

Цель исследования

Изучение микробиологических и иммунологических показателей при многоформной экссудативной эритеме полости рта.

Материал и методы

На амбулаторном наблюдении были 40 человек в возрасте 18-55 лет с многоформной экссудативной эритемой. Изучался анамнез МЭЭ и клиническое течение настоящего рецидива. Определяли частоту встречаемости многоформной экссудативной эритемы и анализировали причинно-следственные связи поражения слизистой оболочки рта при данной патологии, включая факторы риска в развитии патологических состояний слизистой оболочки полости рта. В динамике оценивали состояние иммунного статуса больных, который представляет собой комплекс информативных показателей, отражающих состояние различных звеньев иммунитета.

Результаты и обсуждение

У больных МЭЭ отмечались значительные изменения как анаэробной, так и факультативной микробной флоры. Так, количество анаэробной группы микробов, особенно лактобацилл, было более чем в 2 раза (в 2,37 раза) ниже контрольных значений (с 5,10±0,14 до 2,15±0,05) (P< 0,001). Значительные изменения наблюдаются и в группе факультативных микроорганизмов.

Проведенное у больных МЭЭ микробиологическое исследование показало, что в ротовой полости, в частности на участке афты (эрозии), имеется избыточный рост микробов (табл.). Следует отметить, что у здоровых лиц в полости рта отмечается баланс лактобактерий и стрептококков. У больных МЭЭ, напротив, микробиологическая картина меняется в сторону достоверного доминирования штаммов пиогенного стрептококка (90,74%) КХБ Log/ мл 4,52±0,14, грибов Candida (50,00%) КХБ Log/мл 3,60±0,18), золотистого стафилококка (29,63%) КХБ Log/мл 3,70±0,14). Такие явления, естественно, развивают в полости рта состояние субкомпенсированного дисбиоза, который характеризуется наличием не менее двух патогенных видов [4,9].

Таблица

Характеристика микрофлоры полости рта у больных МЭЭ

Выделенные группы микробов	Абс.	% встречаемости	КХБ Log/мл
			M±m
Str. pyogenes	39	97,5	4,52±0,14
Enterobacter	11	27,5	6,20±0,29
Staph. aureus	17	42,5	3,70±0,14
Staph. epidermidis	21	52,5	6,10±0,05
Candida	27	67,5	3,60±0,18
Lactobacter	11	27,5	2,15±0,13

Мы изучили количественный анализ микроорганизмов полости рта больных МЭЭ до и после лечения. Так, в норме золотистый стафилококк и гемолитический стрептококк в ротовой жидкости не встречаются. Однако средние титры этого патогена колебались на уровне 3,30±0,16-2,40±0,09 Lg КОЕ/ мл, а титры обнаружения стрептококка гемолитического – 2,40±0,12-5,15±0,17 Lg КОЕ/мл (p<0,001). Представители условно-патогенных микроорганизмов эшерихии ЛП и ЛН, которые наблюдались в титрах соответственно 1,30±0,06-2,50±0,10 и 3,30±0,13-4,10±0,14 Lg КОЕ/мл, в нормофлоре полости рта также не значатся. Грибы рода Candida отмечались на уровне 2,50±0,13-2,60±0,10 при показателях нормы 2,15±0,08 Lg. КОЕ/ мл (p<0,001).

На фоне увеличения количества патогенной и условно-патогенной микрофлоры в ротовой полости наблюдается снижение титров представителей нормофлоры. Так, показатели уровня эпидермального 2,15±0,08-3,70±0,06 Lg.КОЕ/ мл и сапрофитного стафилококка 2,60±0,11-3,20±0,11 Lg КОЕ/ мл соответственно понизились, в контроле 4,40±0,15 и 4,70±0,21 Lg КОЕ/ мл. Необходимо отметить, что сочетание в ротовой жидкости патогенного золотистого стафилококка и гемолитического стрептококка с грибами рода Candida у больных МЭЭ является неблагоприятным фактором для клинического течения заболевания. Сочетание данных патогенных микроорганизмов формирует дисбиоз полости рта.

Клинико-микробиологические проявления дисбиоза в 9,57-10,00% случаев соответствовали дисбиотическому сдвигу; у 46,66-50,00% больных изменения микробиоценоза оценивались как дисбактериоз I-II степени, у 40,62-43,33% – как дисбактериоз III степени. Среди наблюдаемых нами пациентов не было лиц с нормоценозом и в то же время не было пациентов с тяжелыми формами дисбиоза IV степени.

Содержание в периферической крови основных субпопуляций лимфоцитов определяли у 40 больных МЭЭ и 10 здоровых доноров. Результаты изучения количественных параметров различных субпопуляций лимфоцитов представлены на рисунке.

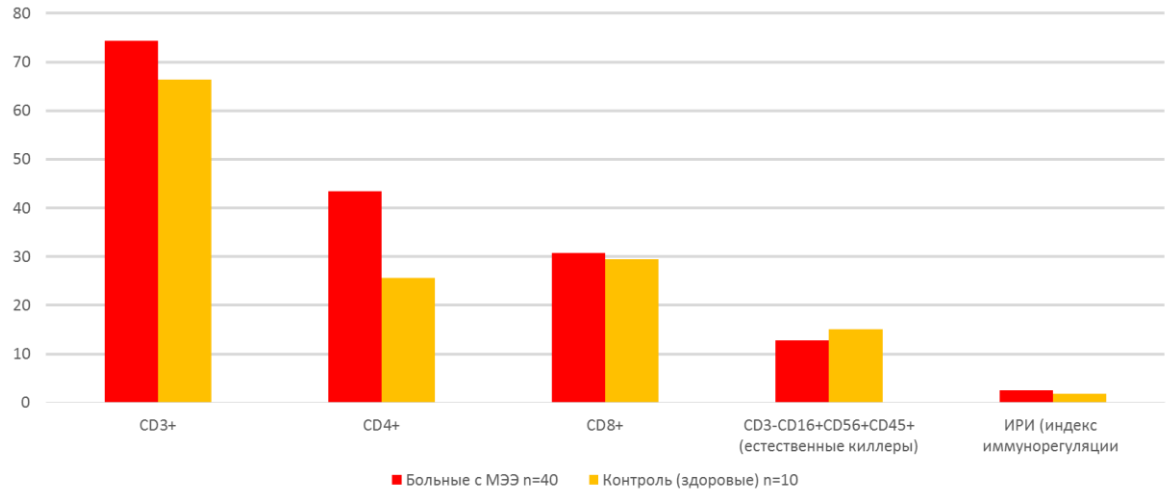

Рис. 1. Показатели фенотипирования лимфоцитов с помощью моноклональных антител у больных МЭЭ. * – p<0,05 по сравнению со здоровыми донорами.

Полученные результаты показали, что у обследованных больных с клиническими проявлениями многоформной экссудативной эритемы наблюдалось статистически достоверное увеличение общей популяции Т-лимфоцитов (до 74,4+3,8% при 66,5±3,7% у здоровых доноров). В то же время выявлено количественное уменьшение CD3-CD16+CD56+CD45+ до 12,9±1,3% при контрольных цифрах 15,0±1,4%. Результаты проведённых исследований показали, что у больных с активными проявлениями МЭЭ коэффициент Тх/Тс оказался статистически достоверно выше, чем у здоровых доноров – 2,6±0,2.

Такое значение иммунорегуляторного индекса у обследованных больных было достигнуто за счет значительного повышения в циркулирующей крови уровня Т-хелперов до 43,5±3,1% при 36,5±3,0% у здоровых доноров.

Оценку В-лимфоцитов проводили по поверхностным антигенам. У больных многоформной экссудативной эритемой отмечалось достоверное увеличение общего количества В-лимфоцитов.

Полученные результаты свидетельствовали о повышении содержания в крови больных МЭЭ примированных антигеном В-лимфоцитов (CD-CD19+CD45+). Концентрация В-лимфоцитов с поверхностным антигеном оказалась выше, чем у здоровых доноров более чем в 2 раза. В то же время у больных МЭЭ по сравнению со здоровыми донорами было в 1,8 больше В-лимфоцитов с поверхностным антигеном. Также достоверно повышен уровень предшественников плазматических клеток (CD38+).

Таким образом, у больных многоформной экссудативной эритемой повышены все дифференцированные формы Т-лимфоцитов.

Выводы

1. На фоне увеличения уровней патогенной и условно-патогенной микрофлоры в ротовой полости снижаются титры представителей нормофлоры. Так, показатели уровня эпидермального 2,15±0,08-3,70±0,06 Lg.КОЕ/мл и сапрофитного стафилококка 2,60±0,11-3,20±0,11 Lg.КОЕ/мл соответственно понизились, в контроле 4,40±0,15 и 4,70±0,21 Lg КОЕ/мл.

2. Сочетание в ротовой жидкости патогенного золотистого стафилококка и гемолитического стрептококка с грибами рода Candida у больных МЭЭ является неблагоприятным фактором для клинического течения заболевания. Сочетание данных патогенных микроорганизмов формирует дисбиоз полости рта. Патогенетическая значимость выявленных нарушений иммунитета и неспецифической резистентности организма у больных МЭЭ наглядно указывает на необходимость проведения лечебных мероприятий иммуномодулирующей направленности.

Литература

1. Булгакова А.И., Хисматуллина З.Р., Зацепина М.В. Результаты исследования заболеваемости и клинических проявлений в полости рта многоформной экссудативной эритемы // Стоматология для всех. – 2017. – №4. – С. 16-20.

2. Камилов Х., Тахирова К., Номуродова Ф. (2022). Распространенность и течения многоформной экссудативной эритемы полости рта // Акт. пробл. стоматол. и челюстно-лицевой хир. – 2022. – №1 (01). – С. 159-161.

3. Хисматуллина З.Р., Чичкова В.В., Григорьева Р.Р. и др. Многоформная экссудативная эритема: этиология, патогенез и клинические аспекты // Соврем. пробл. науки и образования. – 2021. – №4.

4. Hasan S., Jangra J., Choudhary P. et al. Erythema Multiforme: A Recent Update // Biomed. Pharmacol. J. – 2018. – Vol. 11. – P. 167-170.
5. Kowal-Vern A. Erythema multiforme // Brit. Med. J. Best Pract. – 2021.
6. Majenka P., Naoum C., Hartmann M. Multiform erythema after COVID-19 mRNA vaccination // Dtsch Arztebl. Int. – 2021. – Vol. 118. – P. 690.
7. Plaza J. Erythema Multiforme // Med. Scape. – 2020.
8. Soares A., Sokumbi O. Recent Updates in the Treatment of Erythema Multiforme // Medicina. – 2021. – Vol. 57. – P. 921.
9. Trayes K., Love G., Studdiford J. Erythema Multiforme: Recognition and Management // Amer. Fam. Physic. – 2019. – Vol. 100. – P. 82-88.
10. Wunderlich K., Dirschka T. Erythema exsudativum multiforme infolge einer COVID-19-Impfung (BNT162b2) // Hautarzt. – 2022. – Vol. 73. – P. 68-70.

Цель: изучение микробиологических и иммунологических показателей при многоформной экссудативной эритеме полости рта. **Материал и методы:** на амбулаторном наблюдении были 40 человек в возрасте 18-55 лет с многоформной экссудативной эритемой. Изучался анамнез многоформной экссудативной эритемы и клиническое течение настоящего рецидива. **Результаты:** сочетание в ротовой жидкости патогенного золотистого стафилококка и гемолитического стрептококка с грибами рода Candida у больных многоформной экссудативной эритемой является неблагоприятным фактором для клинического течения заболевания. Сочетание данных патогенных микроорганизмов формирует дисбиоз полости рта. **Выводы:** у этих больных необходимо проведение лечебных мероприятий иммуномодулирующей направленности.

Ключевые слова: мультиформная эритема, биохимический анализ, ротовая жидкость, воспаление, микрофлора полости рта, иммунология полости рта, резистентность.

Maqsad: og'iz bo'shlig'ining ko'p shaklli ekssudativ eritemasida mikrobiologik va immunologik ko'rsatkichlarni o'rganish. **Material va usullar:** 18-55 yoshdagi 40 nafar ekssudativ eritema multiformali bemorlar ambulator kuzatuvda olindi. Ko'p shaklli ekssudativ eritema tarixi va hozirgi takrorlanishning klinik kechishi o'rganildi. **Natijalar:** ko'p shaklli ekssudativ eritema bilan og'rigan bemorlarda og'iz suyuqligida patogen Staphylococcus aureus va gemolitik streptokokklarning zamburug'lar bilan birikmasi kasallikning klinik kechishi uchun noqulay omil hisoblanadi. Ushbu patogen mikroorganizmlarning kombinatsiyasi og'iz disbiyozini hosil qiladi.**Xulosa:** bu bemorlar immunomodulyatsion terapevtik choralarni talab qiladi.

Kalit so'zlar: eritema multiforme, biokimyoviy tahlil, og'iz suyuqligi, yallig'lanish, og'iz mikroflorasi, og'iz immunologiyasi, qarshilik.

Objective: To study microbiological and immunological parameters in erythema multiforme exudative of the oral cavity. **Material and methods:** 40 people aged 18-55 years with erythema multiforme exudative were under outpatient observation. The history of exudative erythema multiforme and the clinical course of present recurrence were studied. **Results:** The combination of pathogenic Staphylococcus aureus and hemolytic streptococcus with fungi of the genus Candida in the oral fluid in patients with erythema multiforme exudative is an unfavorable factor for the clinical course of the disease. The combination of these pathogenic microorganisms forms oral dysbiosis. **Conclusions:** These patients require immunomodulatory therapeutic measures.

Key words: erythema multiforme, biochemical analysis, oral fluid, inflammation, oral microflora, oral immunology, resistance.

Хирургическая стоматология

УДК: 616.314.26-007.26/.271-089.

ПОДГОТОВКА И ПЛАНИРОВАНИЕ К ОРТОГНАТИИ ПАЦИЕНТОВ С ДЕФОРМАЦИЕЙ ЧЕЛЮСТЕЙ 3-ЕГО КЛАССА ПО ЭНГЛЮ

Хасанов А.И., Рахманов Ш.А., Абдувалиев А.А.
Ташкентский Государственный Стоматологический Институт.