STOMATOLOGIYA

НАУЧНО-ПРАКТИЧЕСКИЙ ЖУРНАЛ ISSN 2091-5845

№ 1, 2023 (90)

35 Распространенность открытого прикуса и нарушения речи

55 Хронология осложнений и послеоперационной реабилитации взрослых больных с деформациями челюстей

62 Стоматологические аспекты вирусных гепатитов

Содержание

ОРГАНИЗАЦИЯ, ЭПИДЕМИОЛОГИЯ, ИСТОРИЯ И ЭКСПЕРИМЕНТАЛЬНЫЙ РАЗДЕЛ

Кулиев О.А., Мусаев Ю.Н., Рахманов Т.О., Мирзарахимова К.Р. Появление стоматологии в древнем мире.....5

ТЕРАПЕВТИЧЕСКАЯ СТОМАТОЛОГИЯ

Ражабова Д.Б., Ахмедов А.Б. Роль патогенной микрофлоры в развитии воспалительных заболеваний пародонта у больных сердечно-сосудистыми заболеваниями……9

Курбанова С.Ю., Нигматова И.М., Алишерова З.Т. Микробиоценоз полости рта при воспалительных заболеваниях пародонта……12

ХИРУРГИЧЕСКАЯ СТОМАТОЛОГИЯ

Аскаров М.А., Шомуродов К.Э. Тактика атравматичного удаления нижних третьих моляров с предварительной ортоэкструзией…...15

Маматкулов Х.А., Эшбадалов Х. Ю., Махкамова Ф.Т. Влияние сорбентов на клиническое течение периоститов челюстно-лицевой области……..……...19

Хасанов А.И., Рахманов Ш.А. Современные аспекты ортогнатической хирургии…….21

ОРТОДОНТИЯ

Нигматов Р.Н., Кадыров Ж.М., Нигматова И.М., Атамуратова Н.Б. Использование ортодонтических аппаратов для расширения верхней челюсти у детей сменного прикус……..29

Нигматова И.М., Аралов М.Б., Нигматов Р.Н., Зикирова М.Ш., Исмоилов М.Х. Распространенность открытого прикуса и нарушения речи……..…35

СТОМАТОЛОГИЯ ДЕТСКОГО ВОЗРАСТА

Даминова Ш.Б, Абдуллаев Ж.Р, Маткулиева С.Р, Исаходжаева Х.К. Разработка прогностических критериев для комплексной оценки факторов риска развития кариеса зубов для детей начальных классов……38

Абдуллаев Ж.Р., Рихсиева Д.Ф., Ташпулатова Х.А. Профилактический статус кариеса у детей дошкольного возраста……41

Гулямов С.С., Миралимова Ш.М., Абдуллаев Ж.Р. Микробиологическая оценка эффективности использования пробиотика “Probioker-Awl” у детей с патологией опорно-двигательной системы……45

Sadikova I.,Y. Bolalarda og’iz bo’shlig’i shillik qavat kasalliklari profilaktikasi……52

Content

ORGANIZATION, EPIDEMIOLOGY, HISTORY AND EXPERIMENTAL SECTION

Kuliev O.A., Musaev U.N., Rakhmanov T.O., Mirzarakhimova K.R. Emergence of dentistry in the ancient world.....5

THERAPEUTIC DENTISTRY

Razhabova D.B., Akhmedov A.B. The role of pathogenic microflora in the development of inflammatory periodontal diseases in patients with cardiovascular diseases……9

Kurbanova S.Yu., Nigmatova I.M., Alisherova Z.T. Microbiocenosis of the oral cavity in inflammatory periodontal diseases……12

SURGICAL DENTISTRY

Askarov M.A., Shomurodov K.E. Actics of atraumatic removal of lower third molar with preliminary orthotextrusion……..……15

Mamatkulov H.A., Eshbadalov H.Yu., Makhkamova F.T. Influence of sorbents on the clinical course of periostitis of the maxillofacial region…….19

Khasanov A.I., Rakhmanov Sh.A. Modern aspects of orthognathic surgery……21

ORTHODONTICS

Nigmatov R.N., Kadyrov Zh.M., Nigmatova I.M., Atamuratova N.B. The use of orthodontic appliances to expand the upper jaw in mixed dentition children……...29

Nigmatova I.M., Aralov M.B., Nigmatov R.N., Zikirova M.Sh., Ismoilov M.Kh. Prevalence of open bite and speech disorders……..35

PEDIATRIC DENTISTRY

Daminova Sh.B., Abdullaev Zh.R., Matkulieva S.R., Isakhodzhaeva H.K. Development of prognostic criteria for a comprehensive assessment of risk factors for dental caries in primary school children……..38

Abdullaev Zh.R., Rikhsieva D.F., Tashpulatova H.A. Preventive status of caries in preschool children……..41

Gulyamov S.S., Miralimova Sh.M., Abdullaev Zh.R. Microbiological evaluation of the efficiency of using the probiotic “Probiocare-Awl” for the treatment of intestinal dysbiosis in children suffering disorders of the locomotor system…….45

Sadikova I.Ya. Prevention of oral diseases in children……..52

Ортодонтия

УДК: 616.716.1-007.21-089.227.23-001-8

ИСПОЛЬЗОВАНИЕ ОРТОДОНТИЧЕСКИХ АППАРАТОВ ДЛЯ РАСШИРЕНИЯ ВЕРХНЕЙ ЧЕЛЮСТИ У ДЕТЕЙ СМЕННОГО ПРИКУСА

Нигматов Р.Н., Кадыров Ж.М., Нигматова И.М., Атамуратова Н.Б.
Ташкентский государственный стоматологический институт

Ортодонтическое лечение пациентов с аномалиями зубочелюстной системы (ЗЧС) может быть выполнено с использованием различных методик, различающихся не только техническими особенностями, но и самим подходом к решению проблемы. Анализ результатов лечения проводится в различных аспектах: оценка анатомо-функционального состояния зубочелюстной системы, окклюзии зубных рядов, достижение косметического эффекта. На современном этапе развития ортодонтии для устранения зубочелюстных аномалий используется большой арсенал несъемной ортодонтической техники (2,4,5,7,9,10-12.).

В зарубежной и отечественной литературе рассматриваются различные методики ортодонтического лечения. Однако сравнительная оценка результатов лечения с применением различной несъемной техники не проводилась, не разработаны алгоритмы проведения оптимального лечения пациентов с зубочелюстными аномалиями с использованием методик несъемной техники (1,3,8,9).

Цель исследования

Оценка эффективности различных ортодонтических аппаратов для расширения верхней челюсти у детей сменного прикуса.

Материал и методы

Работа выполнена на кафедре ортодонтии и зубного протезирования (зав. каф. – д.м.н., профессор Нигматов Р.Н.) Ташкентского государственного стоматологического института в соответствии с планом научных исследований. Ортодонтическое лечение проведено у 116 детей (67 девочек и 49 мальчиков) в возрасте от 6 до 14 лет с сужением верхней челюсти.

Результаты обследования были объединены в зависимости от возраста пациентов, характеризирующего период формирования прикуса. Основная группа условно была разделена на 2 подгруппы: 1-я подгруппа – ранний сменный прикус (6-9 лет) – 34 (29,3%) ребенка, из них 15 мальчиков и 19 девочек; 2-я подгруппа – поздний сменный прикус (10-14 лет) – 82 (70,7%) ребенка, в том числе 34 мальчика и 48 девочек.

Группу сравнения (контрольную) составили 69 детей в сменном прикусе от 6 до 14 лет с физиологической окклюзией и отсутствием аномалий и деформации ЗЧС, в том числе 28 (40,6%) мальчиков и 41 (59,4%) девочка, отобранных во время профосмотра школьников г. Ташкента (табл.).

Таблица

Распределение детей в зависимости от возраста и пола, абс. (%)

Подгруппа	Контрольная группа (пациенты с нейтральным прикусом)	Итого	Основная группа (пациенты с сужением верхней челюсти)	Итого	Всего
1-я (ранний сменный прикус)	12 (17,4) 14 (20,3)	26 (37,7)	15 (12,9) 19 (16,4)	34 (29,3)	60 (43,4)
2-я (поздний сменный прикус)	16 (23,2) 27 (39,1)	43 (62,3)	34 (29,3) 48 (41,4)	82 (70,7)	125 (56,6)
Всего	28 (40,6) 41 (59,4)	69 (100)	49 (42,2) 67 (57,8)	116 (100)	185 (100)

Примечание. В числителе число мальчиков, в знаменателе – девочек.

Родители обследованных детей подписывали информационное согласие на проведение комплекса диагностических исследований в динамике, а также для сбора информации при распределении их на основную и контрольную группы (табл. 2).

Таблица 2

Дизайн исследования

Контрольная группа – 69 детей в возрасте от 6 до 14 лет (период прикуса смены зубов) с физиологической окклюзией без патологических изменений ЗЧС		Основная группа – 116 детей в возрасте от 6 до 14 лет (период прикуса смены зубов) с сужением верхней челюсти	
Подгруппа А – 26 детей в возрасте от 6 до 9 лет	Подгруппа Б – 43 ребенка в возрасте от 10 до 14 лет	Подгруппа А – 34 ребенка в возрасте от 6 до 9 лет	Подгруппа Б – 82 ребенка в возрасте от 10 до 14 лет

Все дети в зависимости от использованных ортодонтических расширяющих несъемных аппаратов были разделены на 3 подгруппы. У 23 (19,83%) детей 1-й подгруппы лечение осуществлялось с помощью зубного экспандера для верхней челюсти (ЗЭВЧ), поддерживаемого 4-мя полосами, размещенными на первых премолярах верхней челюсти и первых постоянных молярах. 38 (32,76%) пациентов 2-й подгруппы получали лечение при помощи костного экспандера для костного расширения верхней челюсти (КРВЧ), который фиксировался непосредственно на небной кости с помощью 4-х минивинтов. 3-ю, основную подгруппу составили 55 (47,41%) пациентов, у которых применен сочетанный метод лечения с предварительным быстрым расширением верхней челюсти аппаратом собственной конструкции (рис. 1). (Полезная модель «Ортодонтический аппарат». Патент № FAP 02220 – Ташкент. – 2023) (рис. 2).

Для решения поставленных задач нами создан ортодонтический расширяющий аппарат, включающий несъемный механизм для коррекции прикуса, содержащий небный пластмассовый базис, армирующие стержни и трубки, проволочный каркас с опорными лапками и кольцами, которые надеваются на малые или большие коренные зубы, отличающийся тем, что базис изготовлен из вилакрила орто, в пластинах которого выполнено два армирующих стержня и четыре трубки и две магнитные шайбы с минусовым полюсом.

У всех пациентов были прорезаны вторые премоляры, так как без них фиксация зубных расширителей была затруднительной.

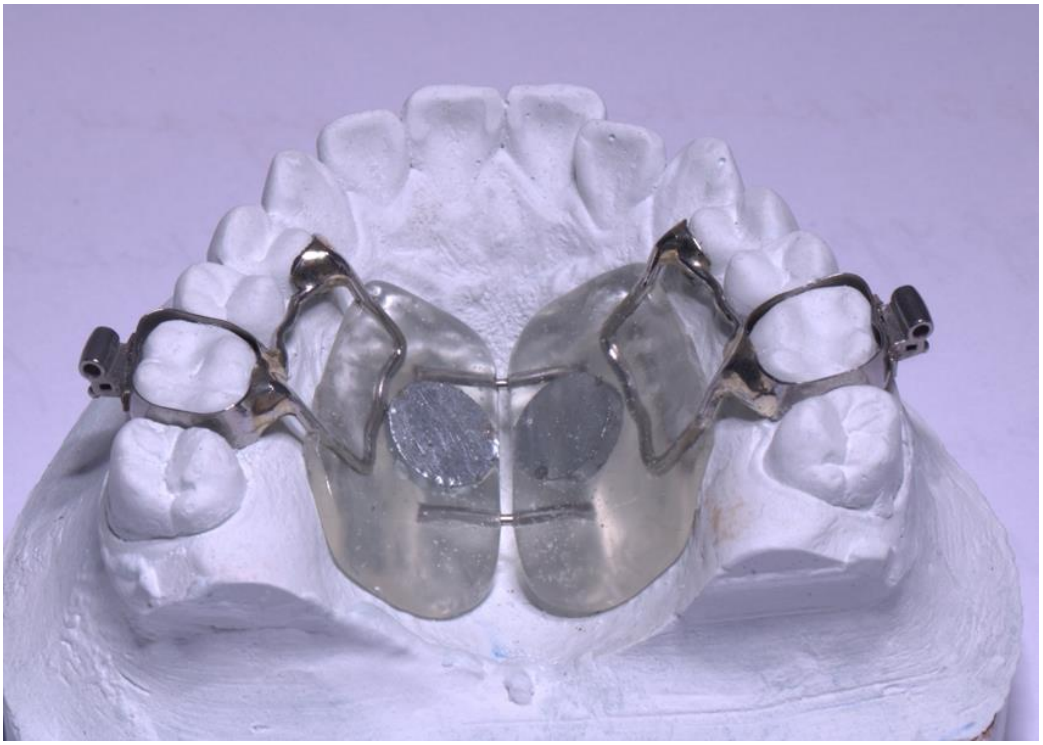

Рис. 1. Ортодонтический расширяющий аппарат (разработанный авторами).

FOYDALI MODEL
PATENTI

O'ZBEKISTON RESPUBLIKASI ADLIYA VAZIRLIGI

№ FAP 02220

Ushbu patent O'zbekiston Respublikasining "Ixtirolar, foydali modellar va sanoat namunalari to'g'risida"gi Qonuniga asosan quyidagi foydali modelga berildi:

Ortodontik apparat

Talabnoma kelib tushgan sana: 23.06.2022 Talabnoma raqami: FAP 2022 0239

Ustuvorlik sanasi: 23.06.2022

Patent egasi(lari): Qodirov Jasur Mavjudovich, UZ

Foydali model muallif(lar)i: Nigmatov Raxmatullo Nigmatovich, Qodirov Jasur Mavjudovich, Murtazayev Saidazim Saidazamovich, Nigmatova Iroda Maratovna, Akbarov Kamolxon Saidolimovich, Nodirxonova Malikaxon Orifxon qizi, UZ

Foydali modelga berilgan patent O'zbekiston Respublikasi hududida 23.06.2022 yildan boshlab patentni kuchda saqlab turish uchun patent bojl o'z vaqtida to'langandagina 5 yil mobaynida amal qiladi.
O'zbekiston Respublikasi Foydali modellar davlat reyestrida 14.02.2023 yilda ro'yxatdan o'tkazildi.

Всем детям проводили клинические, гигиенические, антропометрические, биометрические, фотометрические, рентгенологические, функциональные и статистические исследования.

Диагностика сужения зубных рядов и челюсти выполнялась на основании данных анамнеза, результатов клинического осмотра, антропометрического исследования лица и полости рта, ТРГ и ортопантомографии челюстей, биометрического исследовании диагностических выборочных моделей челюстей.

При клиническом обследовании у большинства детей с сужением верхней челюсти наблюдалось типичное развитие лица. Основная жалоба, которую предъявляют пациенты (или их родители), – эстетические нарушения (100%), связанные с положением резцов, нарушение смыкания губ (32%), нарушение чистоты произношения звуков в речи (24%). Из анамнеза было установлено, что у 64% пациентов в анамнезе имелись ЛОР-заболевания.

Нами изучено 116 панорамных рентгенограмм (ОПТГ), полученных у детей всех групп. При визуальной оценке обращали внимание на положение корней резцов верхней челюсти, состояние гайморовых пазух и носовой перегородки. После визуального анализа на снимке наносили основные линии, необходимые для сравнительных измерений. В основу выбора линий был положен критерий информативности координатных точек. В качестве основной горизонтальной линии использовали линию, соединяющую нижнего края скатов суставных бугорков (Т-Т). От линии Т-Т опускали перпендикуляры: срединную вертикальную линию и две вертикальные линии, касательные с медиальными точками зачатков клыков верхней челюсти (рис. 3).

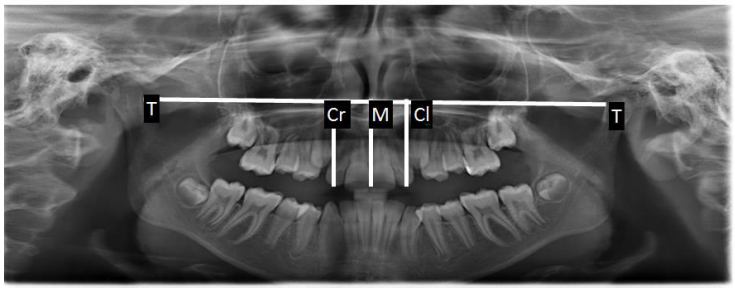

Рис. 3. Координатные точки и линии для анализа развития основания носа.

Точка пересечения срединной перпендикулярной линии с линией Т-Т обозначалась как точка М, перпендикуляров, касательных к зачаткам клыков, – как точки Cl и Cr. На линии Т-Т измеряли расстояния Cl-Cr, Cl-M, M-Cr. Поскольку при нормальном развитии верхней челюсти коронки зачатков клыков располагаются по латеральным границам полости носа, по этим расстояниям мы судили о развитии основания носа и носовой полости в целом.

Стандартная диагностика аномалии зубочелюстной системы, ее записи и снимки конусно-лучевой компьютерной томографии (КЛКТ) выполнялись до и сразу после расширения верхней челюсти для оценки зубочелюстной системы.

Для группы КРВЧ экспандер Hyrax (анатомический расширитель типа C; Forestadent, Германия) состоял из 4-х колец из нержавеющей стали, изготовленных на заказ (внутренний диаметр 3,5 мм; внешний диаметр 5 мм; толщина 1,9 мм), что соответствует головке минивинта, которые были прикреплены к головкам 4-мя минивинтами длиной 11 мм и диаметром 1,5 мм, вводимыми в небо. Расширитель устанавливался в рот пациента пассивно. Пациенту было дано указание активировать его дважды в день в течение 15 дней (общая активация на расстояние до 10 мм). С целью безопасности прибор был прикреплен к язычной поверхности первых постоянных моляров верхней челюсти.

Постэкспансионные КЛКТ-изображения были получены после активации, все протоколы заполнены. Расширители были консолидированы в тот же день. Как до, так и после КЛКТ-изображения были сделаны на аппарате Green 3D (Россия) с воздействие 15 мА и 85 кВ. Переориентация взглядов пациента была выполнена во все 3 оси (аксиальная, корональная и сагиттальная).

Результаты исследования

Для скелетных и околочелюстных измерений,группа КРВЧ имела статистически значимые увеличение ширины лица и верхней челюсти. В группе ЗЭВЧ выявлено статистически значимое увеличение только для ширины носа. В группе ЗЭВЧ наблюдалось значительно большее увеличение (3,5±1,9 мм) в области ширины носа (рис. 4). При дентолинейных измерениях межкоронковой и межапикальной ширины первых премоляров и первых постоянных моляров верхней челюсти у пациентов обеих групп определялось значительное увеличение их размеров. Сравнение показало, что в группе ЗЭВЧ был более значительный рост межкоронковой ширины первых премоляров и первых постоянных моляров верхней челюсти (соответственно 6,7±2,9 и 9,7±6,9 мм), чем в группе КРВЧ (соответственно 2,9±0,7 и 3,9±2,1 мм).

Рис. 4. Расширение верхъней челюсти с ЗЭВЧ.

Измерения показали, что в группе КРВЧ статистически значимое уменьшение наблюдалось у наружного буккопалатального угла наклона первых премоляров верхней челюсти и первых постоянных молярах. В группе ЗЭВЧ статистически значимое снижение обнаружено только для наружного буккопалатинального наклона: угол правого и левого первых премоляров. Для сравнения, в группе КРВЧ угол премоляров справа и слева имел значительно более высокое снижение внешнего наклона (соответственно 4,4±2,8 и 5,4±2,2), чем в группе КРВЧ (1±3,5 и 0,8±4,7).

Быстрое расширение верхней челюсти – метод выбора у подростков и молодых людей, чтобы отделить средненебный шов и вызвать значительные изменения верхней челюсти.

Мы использовали у детей с узкой формой неба 11-миллиметровый распорный винт с выступающей головкой. Во время изготовления КРВЧ экспандер был раскрыт на 6 оборотов (1,5 мм) для преодоления поднутрений. Чтобы смоделировать степень расширения, достигнутого в КРВЧ и ЗЭВЧ, аппараты были активированы одинаково. Экспансионная терапия в обеих

группах продолжалась 15 дней. Время между предварительным расширением и записями после расширения – от 11 до 15 дней. Доверительные интервалы для всех исходов в группе КРВЧ давали более предсказуемые клинические результаты, чем в группе ЗЭВЧ.

Предложенный нами аппарат апробирован при ортодонтическом лечении аномалий и деформаций зубочелюстной системы, а именно при сужении верхней челюсти. По результатам использования отмечены быстрое получение лечебного эффекта (в пределах 1-3 мес.), возможность проведения симметричного расширения верхней челюсти; комбинирование с несъемными аппаратами для исправления других аномалий прикуса.

Эффект от использования двух магнитных шайб с минусовым полюсом позволяет непрерывно в течение 24 часов в сутки создавать постоянное активное силовое воздействие на зубной ряд, без постоянной активации и болевых ощущений достичь корпусного перемещения опорных зубов, обеспечить при этом удобство использования, сократить сроки лечения (рис. 5, 6).

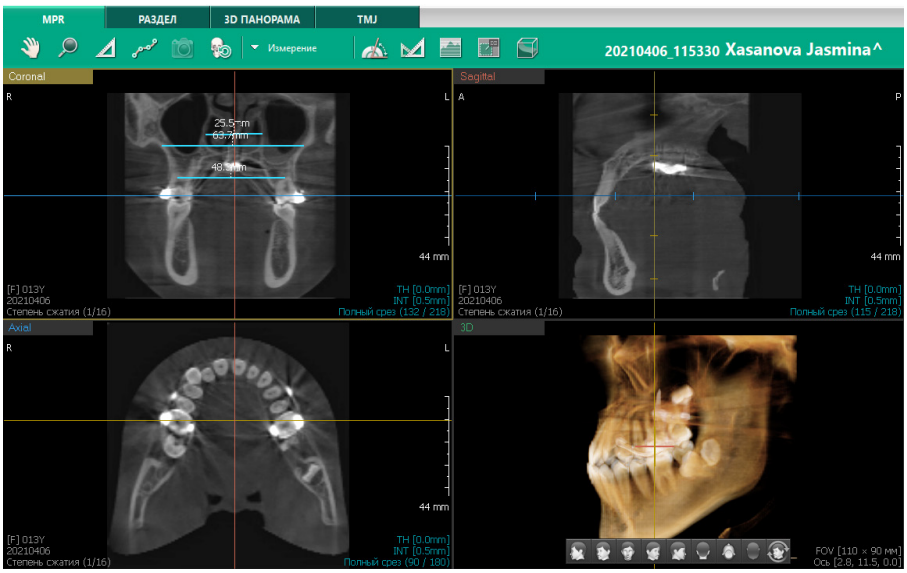

Рис. 6. До расширения.

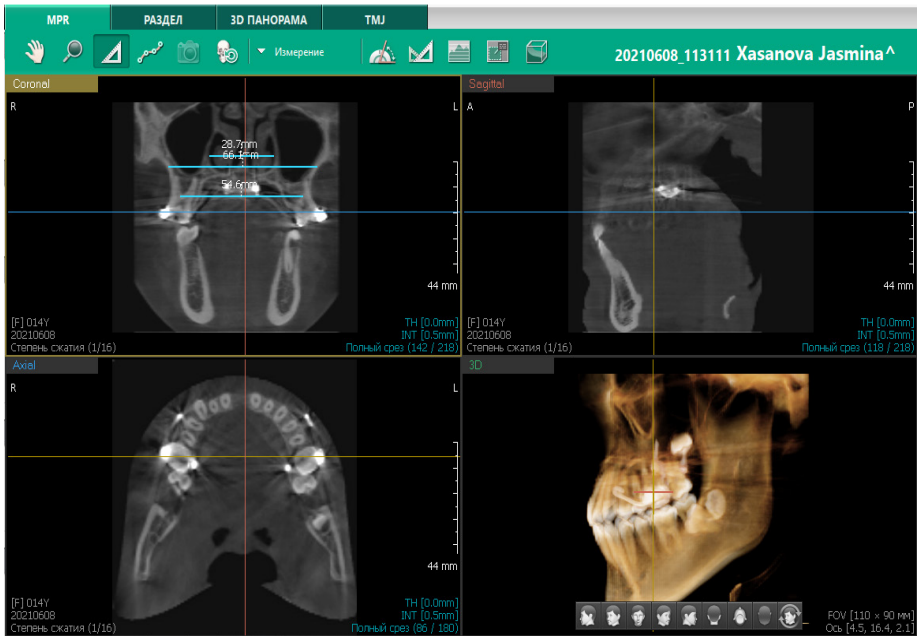

Рис. 7. После расширения.

Таким образом, результаты клинико-рентгенологического обследования пациентов с зубочелюстными аномалиями, выполненного до и после ортодонтического лечения с использованием различных модификаций несъемной техники, позволили обосновать выбор методов ортодонтического лечения, вида расширяющего ортодонтического аппарата, которые обеспечивают оказание квалифицированной ортодонтической помощи, повышение качества ортодонтического лечения, предупреждают осложнения и рецидивы.

Предложенный нами аппарат обладает усовершенствованными, отличительными от известных признаками и может использоваться в практической медицине при ортодонтическом лечении аномалий зубочелюстной системы, а именно при сужении верхней челюсти у детей и подростков.

Литература

1. Нигматов Р. и др. Болаларнинг алмашинув прикуси даврида тиш қаторларининг кесишган окклюзиясини цефалометрик усулда ташхислаш // Stomatologiya. – 2021. – Т. 1, №1 (82). – С. 38-40.

2. Нигматов Р. и др. Клинико-функциональные изменения зубочелюстной системы при трансверсальных аномалиях // Stomatologiya. – 2019. – Т. 1, №4 (77). – С. 70-75.

3. Нигматов Р. и др. Пересечение рядов зубов во время детского обменного прикуса диагностика прикуса цефалометрическим методом // Stomatologiya. – 2021. – №. 1 (82). – С. 38-40.

4. Нигматов Р. и др. Сравнительная оценка различных ортодонтических расширителей верхних челюстей у детей сменного прикуса // Stomatologiya. – 2021. – №2 (83). – С. 40-44.

5. Нигматов Р. Н. и др. Взаимосвязь нарушения речи с открытым прикусом и его комплексное лечение // Global Science and Innovations: Central Asia (см. в книгах). – 2021. – Т. 2. – №. 12. – С. 50-54.

6. Нигматов Р., Акбаров К., Кодиров Ж. Болаларда тиш қаторларининг кесишган окклюзиясини ташхислаш // Акт. пробл. стоматол. и челюстно-лицевой хир. – 2021. – Т. 1, №02. – С. 108-110.

7. Нигматов Р., Кадыров Ж., Акбаров К. Расширение верхних челюстей у детей сменного прикуса с аномалиями зубочелюстной системы // Акт. пробл. стоматол. и челюстно-лицевой хир. – 2021. – Т. 1, №02. – С. 104-106.

8. Нигматов Р., Раззаков У., Нигматова И. Асимметрия лица при перекрестном прикусе // Акт. пробл. стоматол. и челюстно-лицевой хир. – 2022. – Т. 1, №02. – С. 50-51.

9. Хорошилкина Ф.Я., Солдатова Л.Н., Иорданишвили А.К. Сохранение стоматологического здоровья при лечении пациентов с зубочелюстными аномалиями с использованием несъемной эджуайз-аппаратуры // Ортодонтия. – 2018. – №3 (83). – С. 36-43.

10. Carano A., Velo S., Leone P., Siciliani G. Clinical application of the miniscrew anchorage system // J. Clin. Orthodont. – 2005. – Vol. 39. – P. 9-24.

11. Fabbroni G., Aabed S., Mizen K., Starr D.G. Transalveolar screws and the incidence of dental damage: a prospective study // Int. J. Oral Maxillofac. Surg. – 2004. – Vol. 33, №5. – P. 442-446.

12. Manni A., Cozzani M., Tamborrino F. et al. Factors influencing the stability of miniscrews. A retrospective study on 300 miniscrews // Europ. J Orthod. – 2011. – Vol. 33, №4. – P. 388-395.

Цель: оценка эффективности различных ортодонтических аппаратов для расширения верхней челюсти у детей сменного прикуса.

Материал и методы: под наблюдением находились 116 детей (67 девочек и 49 мальчиков) в возрасте от 6 до 14 лет со сменным прикусом с сужением верхней челюсти и нарушением речи. В зависимости от использованных ортодонтических расширяющих несъемных аппаратов пациенты были разделены на 3 подгруппы.

Результаты: результаты клинико-рентгенологического обследования пациентов с зубочелюстными аномалиями, выполненного до и после ортодонтического лечения с использованием различных модификаций несъемной техники, позволили обосновать выбор методов ортодонтического лечения, вида расширяющего ортодонтического аппарата, которые обеспечивают оказание квалифицированной ортодонтической помощи, повышение качества ортодонтического лечения, предупреждают осложнения и рецидивы.

Выводы: использование несъемной ортодонтической техники способствует рациональному выбору аппаратов и метода лечения детей с сужением зубных рядов верхней челюсти в период сменного прикуса.

Ключевые слова: аномалия, сужение верхней челюсти, твердое небо, ортодонтический аппарат, альвеолярный отросток.

Maqsad: aralash tishli bolalarda yuqori jag'ni kengaytirish uchun turli xil ortodontik asboblarning samaradorligini baholash.

Material va metodlar: 6 yoshdan 14 yoshgacha bo'lgan 116 nafar (67 nafar qiz va 49 nafar o'g'il bola) yuqori jag'ning torayishi va nutqida nuqsoni bo'lgan

aralash tishlari bilan kuzatildi. Amaldagi ortodontik kengaytiruvchi statsionar asboblarga qarab, bemorlar 3 ta kichik guruhga bo'lingan.

Natijalar: statsionar jihozlarning turli xil modifikatsiyalari yordamida ortodontik davolanishdan oldin va keyin o'tkazilgan dentoalveolyar anomaliyalari bo'lgan bemorlarni klinik va rentgenologik tekshirish natijalari ortodontik davolash usullarini, kengaytiriladigan ortodontik apparatlar turini tanlashni asoslash imkonini berdi. malakali ortodontik yordam, ortodontik davolash sifatini yaxshilash, asoratlar va relapslarning oldini olish.

Xulosa: olinmaydigan ortodontik asbob-uskunalardan foydalanish, aralash tishlash paytida yuqori jag'ning tishlari toraygan bolalarni davolash usullarini va asboblarni oqilona tanlashga yordam beradi.

Kalit so'zlar: anomaliya, yuqori jag'ning torayishi, qattiq tanglay, ortodontik apparat, alveolyar jarayon.

Objective: To evaluate the effectiveness of various orthodontic appliances for expanding the upper jaw in mixed dentition children.

Material and methods: 116 children (67 girls and 49 boys) aged 6 to 14 years with mixed dentition with narrowing of the upper jaw and speech impairment were under observation. Depending on the used orthodontic expanding fixed appliances, the patients were divided into 3 subgroups.

Results: The results of a clinical and radiological examination of patients with dentoalveolar anomalies, performed before and after orthodontic treatment using various modifications of fixed equipment, made it possible to substantiate the choice of orthodontic treatment methods, the type of expanding orthodontic apparatus, which provide qualified orthodontic care, improve the quality of orthodontic treatment, prevent complications and relapses.

Conclusions: The use of non-removable orthodontic equipment contributes to the rational choice of devices and the method of treatment of children with narrowing of the dentition of the upper jaw during the mixed dentition.

Key words: anomaly, narrowing of the upper jaw, hard palate, orthodontic apparatus, alveolar process.

УДК: 616.314.26-007.1/.26-089.819.843

РАСПРОСТРАНЕННОСТЬ ОТКРЫТОГО ПРИКУСА И НАРУШЕНИЯ РЕЧИ

Нигматова И.М., Аралов М.Б., Нигматов Р.Н., Зикирова М.Ш., Исмоилов М.Х.
Ташкентский государственный стоматологический институт

Открытый прикус имеет вертикальную щель между передними или боковыми зубами. Распространенность этого состояния варьирует в разных группах населения (1,2,8,9,). Причина открытого прикуса может быть скелетной и зубоальвеолярной. Влияние открытого прикуса на весь организм является актуальной проблемой современной стоматологии.

При открытом прикусе функция речи нарушается часто, так как это характеризуется вертикальным зазором между зубами (3,4-6,10). Этот зазор обычно виден между передними зубами. Это заболевание встречается примерно у 10% людей с зубочелюстными аномалиями, живущих в Узбекистане (7,8,9).

Цель исследования

Выявление взаимосвязи нарушения функции речи с открытым прикусом и разработка комплексного подхода к его лечению с помощью техники MEAW.

Материал и методы

С 2022 г. по настоящее время массовое ортодонтическое обследование было проведено у 1786 школьников в возрасте от 6 до 13 лет Яшнабадского, Мирзо-Улугбекского и Учтепинского районов города Ташкента, из них 985 мальчиков и 801 девочка.

Для определения ортодонтического статуса обследованных проводили клинические исследования и функциональные пробы. С помощью специальных функциональных проб изучали особенности смещения нижней челюсти (устанавливали направление и причину смещения), функции дыхания, жевания, глотания и речи (определение общего характера звукопроизношения и процесса артикуляции зубочелюстной системы).