STOMATOLOGIYA

НАУЧНО-ПРАКТИЧЕСКИЙ ЖУРНАЛ ISSN 2091-5845

№4 (85) 2021

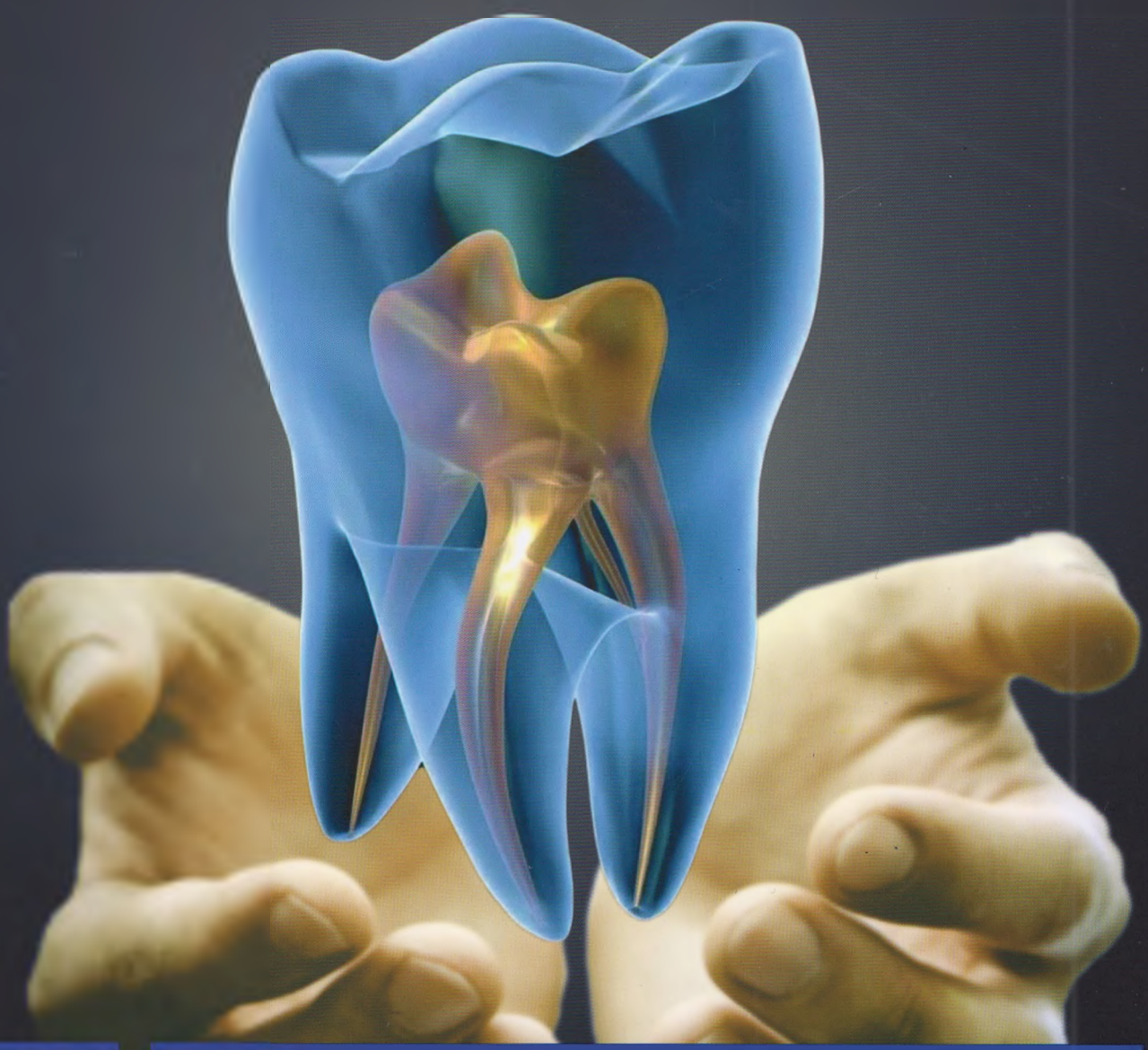

26 Лечение реактивно-дистрофических заболеваний слюнных желез

33 Пастки жаг суяги синишида комплекс даволаш тадбирларини такомиллаштириш

71 Влияние формы и положения языка на состояние зубочелюстной системы у детей

Содержание

ГИГИЕНА, ЭПИДЕМИОЛОГИЯ, ОРГАНИЗАЦИЯ, ИСТОРИЯ И ЭКСПЕРИМЕНТАЛЬНЫЙ РАЗДЕЛ

Хасанов А.И. Ўзбекистон стоматологлар ассоциациясининг 2016-2021 йилларидаги асосий иш фаолиятининг якунлари ва истиқбол режалари.....6

Нигматов Р.Н. «Stomatologiya» - илмий-амалий журнал холати ва келгуси режалари.....13

Глинкин В.В. Состояние цемента при резорбции апикальной области зубов с деструктивными формами периодонтитов в стадии обострения…….....16

ТЕРАПЕВТИЧЕСКАЯ СТОМАТОЛОГИЯ

Гаффоров С.А., Назаров У.К., Хен Д.Н., Раджабов Н.М. Роль генетических факторов в диагностике хронического генерализованного пародонтита…….....…...21

ХИРУРГИЧЕСКАЯ СТОМАТОЛОГИЯ

Иноятов А.Ш., Жумаев Л.Р., Хамраев С.Ж. Лечение реактивно-дистрофических заболеваний слюнных желез.....26

Хасанов А.И., Хакимов А.А. Пастки жаг суяги синишида комплекс даволаш тадбирларини такомиллаштириш.....33

Боймурадов Ш.А., Каримбердиев Б.И. Юз суякларининг қўшма жароҳатларида бурун ёндош бўшлиқлари жароҳатларини эрта ташхислаш **39**

Хасанова Л.Р. Лучевая диагностика при дентальной имплантации.....42

Махмудбеков Б.О., Умаров О.М., Исмоилов М.М. Совершенствование оказания догоспитальной медицинской помощи больным с сочетанной черепно-челюстной травмой в Ферганской области.....46

Абдуллаев Ш.Ю., Каршиев Х.К., Нормуминов Ф.П., Каршиев Ш.Ч., Курбонов Ё.Х. Анализ смертности больных с постковидными гнойно-воспалительными осложнениями челюстно-лицевой области.....50

Усманова Д.Р., Мукимов О.А., Мукимова Х.О., Жалолов Р.А. Повышение эффективности дентальной имплантации верхней челюсти с помощью метода “root membrane”.....53

Content

HYGIENE, EPIDEMIOLOGY, ORGANIZATION, HISTORY AND EXPERIMENTAL SECTION

Khasanov A.I. The main results of the activities of the Dental Association of Uzbekistan for 2016-2021 and a long-term plan for its development.....6

Nigmatov R.N. Status and long-term plans of the scientific and practical journal "Stomatology".....13

Glinkin V.V. The state of cement during resorption of the apical region of teeth with destructive forms of periodontitis in the acute stage……**16**

THERAPEUTIC DENTISTRY

Gafforov S.A., Nazarov U.K., Khen D.N., Radjabov N.M. The role of genetic factors in the diagnosis of chronic generalized periodontitis.....21

SURGICAL DENTISTRY

Inoyatov A. Sh., Jumaev L. R., Hamraev S.J. Treatment of reactive-dystrophic diseases of the salivary glands.....26

Khasanov A.I., Khakimov A.A. Improving the complex treatment of mandibular fractures.....33

Boymuradov Sh.A., Karimberdiev B.I. Early diagnostics of injuries of the paranasal sinuses in combined injuries of the bones of the facial skeleton.....39

Khasanova L.R. Radiation diagnostics in dental implantation.....42

Makhmudbekov B.O., Umarov O.M., Ismoilov M.M. Improvement of the provision of prehospital medical care to patients with combined cranio-maxillo injury in the Fergana region.....46

Abdullaev Sh.Yu., Karshiev H.K., Normuminov F.P., Karshiev Sh.Ch., Kurbonov Y.Kh. Analysis of mortality in patients with post-COVID puru lent-inflammatory complications of the maxillofacial are.....50

Usmanova D.R., Mukimov O.A., Muqimova X.O., Jalolov R.A. Study of dental implantation using the "root membrane" method in the upper jaw to improve the efficiency of preserving the dental-alveolar segment.....53

https://doi.org/10.34920/2091-5845-2021-92
УДК: 616.716.4-001.5-037-07-08

ЮЗ СУЯКЛАРИНИНГ ҚЎШМА ЖАРОҲАТЛАРИДА БУРУН ЁНДОШ БЎШЛИҚЛАРИ ЖАРОҲАТЛАРИНИ ЭРТА ТАШХИСЛАШ

Боймурадов Ш.А., Каримбердиев Б.И.
Тошкент тиббиёт академияси

Долзарблиги. Юз-жаг соҳаси қўшма жароҳатларида калла суяклари, бурун ва бурун ёндош бўшлиқларининг биргаликда шикастланишлари туфайли шифохоналар жонлантириш бўлимларида йилдан йилга беморлар сони ошиб бораётганлиги амалиётда кузатилмоқда. Даволаниш жараёнларида эса бурун ва бурун ёндош бўшлиқларини шикастланиш ҳолатларини барвақт ташхислаб, асосланган даволаш тадбирларини ўз вақтида ўтказилмаганлиги сабабли иккиламчи ўта оғир асоратлар вужудга келиши кузатилмоқда. Жахон соғлиқни сақлаш ташкилотининг маълумотларига кўра қўшма сабабли беморлар ўлими саратон ва юрак -қон томир тизими касалликларидан кейинги учинчи ўринда туради.

Юқори нафас йўллари жумладан бурун ва бурун ёндош бушлиқлари деворларини қоплаган шиллиқ қаватлар деярли бир бутун физиологик фаолиятда бўлади. Қўшма шикасланишларида эса бу тизим функциясини бузилиши кузатилади. Буни шундай ифодалаш мумкин шиллиқ қаватлар сатҳини қоплаган киприкли эпителий фаоллигининг заифланиши шилимшиқ ажралмаларни таркибини ўзгариши аъзодаги ўз- ўзини тозалаш яни эвакуатцияни жараёнини издан чиқишига олиб келади. Бу эса касалликнинг асоратланишларини илк ривожланиш босқичлари пайдо бўлишини билдиради.

Тадқиқот мақсади: Юз суякларининг қўшма жароҳатлари бор беморларда бурун ва бурун ёндош бўлиқлари жароҳатларини эрта ташхислаш.

Материал ва текшириш усуллари. Бизни кузатувимиз остида 84 нафар юз суякларини қўшма жароҳати ва бурун ёндош бўлиқларини жароҳати бўлган беморлар бўлди. Улардан 58 нафарини эркаклар, қолган 26 нафарини эса аёллар ташкил қилди. Беморларни ёши 20-62 ёш оралиғида бўлди. Барча беморлар жароҳат олгандан сўнг 1 сутка ичида шифохонага ётқизилган, беморларга жароҳатдан сўнг тез тиббий ёрдам кўрсатилган ва шифохонада кўрсатма бўйича ихтисослаштирилган ёрдам кўрсатилган, беморлар травматология, оториноларингология ва юз – жаг жарроҳлиги бўлимларида даволанишди. Беморларга клиник лаборатор текшириш усуллари бажарилди. Бурун ёндош бўлиқларини эрта ташхислаш мақсадида уларга Мултиспирал компьютер-томография (МСКТ), бурун ёндош бўшлиқларини тўғри проекциясида рентген сурати, ортопантомография усуллари қўлланилди. Текширувда бўлган беморалрни биз 2 гурух бўлдик:

1-гуруҳни 38 нафар бемор ташкил қилди, ушбу беморларда калла суякларини кранифациал жароҳатлари бўлган беморлар ташкил қилди.

2-гуруҳни 46 нафар юз суякларини қўшма фациал жароҳатлари бўлган беморлар ташкил қилди.

Олинган натижалар ва уларни таҳлили. Олинган натижаларни таҳлили шуни кўрсатдики, 1 гуруҳ беморларида кранифациал жароҳатлари мавжуд бўлиб, уларда калла суягини турли жароҳатлари бўлганлиги сабабли, уларда бош миянинг турли хил шикастланишларининг клиник белгилари номоён бўлди. 1 –гуруҳ беморларидан 12 (31,5%) нафари оғир аҳволда хушсиз бўлганлиги учун уларда нур ташхиси усулларини қўллашни иложи бўлмади, уларга клиник ташхис қўйилди. Беморларни 14 (36,2%) нафарига ортопантомограмма, 8 нафарига (21%) МСКТ, қолган 4 нафари (10,5%) га эса бурун ёндош бўлиқларини тўғри проекцияда рентген сурати қилинди.

Биринчи гуруҳ беморларни 28 нафари (73,2%)да юқори жағ бўшлиғи деворларини зараланганлиги, ва унда гематома борлиги аниқланди. 6 нафар (15%)да пешона бўшлиғи деворларини синиши, 4 нафар (10,5%) беморларда эса бошқа бўлиқлар (асосий ва ғалқвирсимон)нинг жароҳати кузатилди.

Ушбу беморларни 10% бош миянинг оғир даражадаги лат ейиши, 25% беморларда бош миянинг ўрта даражадаги лат ейиши, қолган 65% беморларда эса бош миянинг енгил даражадаги чайқалиши кузатилди. 4 нафар бемор (10,5%) хушсиз кома ҳолатида, 8 нафар бемор (21%) сопор ҳолатида бўлди. Қолган 26 нафар беморлар (68,5%) ҳушида бўлди. Жароҳатдан кейин беморларни 20 нафари (51%) да бурундан қон кетиши, 1 нафар беморда эса носоликворрея диагностика қилинган. Биринчи гурух беморларни барчасига (100%) бирламчи тез тиббийт ёрдам кўрсатилган. Шундан беморларга қон тўхтатиш, шокка қарши терапия, артериал қон болсимини мутадиллаштириш, ва симптоматик даво чоралари ўтказилган. Ушбу гурухни 22 нафар (58%) беморларга бурун суяклари репозицияси, 12 нафар беморга (31,5%), ёноқ суякларини репозицияси, 4 нафар беморга (10,5%) кўз косаси пастки девор репозицияси операцияси ўтказилди.

2 гуруҳ беморларида фациал жароҳатлар мавжуд бўлиб, ушбу гуруҳда юз суякларини турли жароҳатлар учради. Ушбу гуруҳ беморларда калла суяги жароҳатлари учрамади, лекин бош миянинг турли хил шикастланишларининг клиник белгилари номоён аниқланди. 2 –гуруҳ беморлар орасида хушсиз бўлганлари аниқланмади, уларни барчаси ўрта ва енгил оғирликда эди. Ушбу гуруҳ беморларини 24 (52,3%) нафарига ортопантомограмма, 19 нафарига (46,2%) МСКТ, қолган 3 нафари (1%) га эса бурун ёндош бўлиқларини тўғри проекцияда рентген сурати қилинди.

Иккинчи гуруҳ беморларни 32 нафари (69,5%)да юқори жағ бўшлиғи деворларини зараланганлиги, ва унда гематома борлиги аниқланди. 12 нафар (26,5%)да пешона бўшлиғи деворларини синиши, 2 нафар (0,5%) беморларда эса бошқа бўлиқлар (асосий ва ғалқвирсимон) нинг жароҳати кузатилди. Ушбу беморларни 39% бош миянинг енгил даражадаги зарарланиши, қолган 61% беморларда эса бош миянинг енгил даражадаги чайқалиши кузатилди. Иккинчи гурух беморларни барчасига (100%) бирламчи тез тиббийт ёрдам кўрсатилган. Шундан беморларга қон тўхтатиш, шокка қарши терапия, артериал қон болсимини мутадиллаштириш, ва симптоматик даво чоралари ўтказилган. Ушбу гурухни 36 нафар (82,4%) беморларга бурун суяклари репозицияси, 8 нафар беморга (17,5%), ёноқ суякларини репозицияси, 2 нафар беморга (0,5%) кўз косаси пастки девор репозицияси операцияси ўтказилди.

Хулоса қилиб, шуни таъкидлаш жоизки, юз суякларини қўшма жароҳатларида бурун ёндош бўлиғининг турли хил синишлари кузатилади. Натижалар таҳлилига кўра биринчи гурухда яъни краниофациал жароҳатларда 58% беморларга бурун суякларининг синишлари, ва юқори жағ бўшлиғи деворларининнг синишлари, 31,5% беморларда эса ёноқ суякларини синишлари, 10,5% беморда эса кўз косаси пастки деворининг синиши кузатилган. Иккинчи гурухни 82,4% беморларида бурун суяклари синишлари, 17,5% беморда эса ёноқ суякларини синишлари, 0,5% беморларда эса кўз косаси пастки деворини синишлари кузатилди. Бурун ёндош бўшлиқларини синишларини эрта ташхислаш учун энг самарали усуллардан МСКТ, ортопантомограмма ҳисобланади. Ушбу текшириш усулларини қўллаш синишни характерини аниқлаш ва асоартларни оодини олишга хизмат қилади.

Аадабиётлар руйхати

1. Ашуров З. Н., Каримбаев Ш. Б. Анализ травматизма среди населения по данным Наманганского филиала РНЦЭНП // Актуальные проблемы нейрохирургии: Материалы научно - практической конференции. - Ташкент, 2008. - С. 66-67.
2. Багненко С. Ф. Дорожно-транспортный травматизм как медико-социальная проблема // Скорая медицинская помощь. - 2007. - Том 8, №1. - С. 5-11.
3. Байриков И. М., Трунин Д. А. Совершенствование травматологической помощи больным с механическими повреждениями челюстно-лицевой области // Технологии XXI века в стоматологии и челюстно-лицевой хирургии. - Тверь, 2008. - С. 18-21.
4. Боймурадов Ш.А. К вопросу диагностики посттравматическими дефектами и деформациями носа // Stomatologiya.-Ташкент,2009.-№1-2.-С.61-63.
5. Боймурадов Ш.А. К вопросу об оказании своевременной помощи больным с сочетанными травмами костей средней зоны лица и черепа // Stomatologiya.-Ташкент,2008.-№3-4.-С.44-47.

6. Буланова Т. В., Садовский И. М. К вопросу о диагностике множественных травм головы // I международной конференции, посвящённой 10-летию Академии медико-технических наук РФ. - Ереван, 2003. – 64 с.

7. Бутров А. В., Галенко С. В. Комбинированные гипертонические растворы в интенсивной терапии критических состояний // Новости анестезиологии и реаниматологии. – 2007. – №1. – С. 57-60.

8. Верховский А. И., Куршакова И. В. Сочетанная механическая травма. Сочетанная черепно-мозговая травма: Учебно-методическое пособие. – СПб; НИИ скорой помощи им. И. И. Джанелидзе, 2007. - Вып. 19. - 59 с.

Гандылян К.С. и др. Механизмы адаптации у больных с сочетанной черепно-лицевой травмой // Кубанский научный медицинский вестник. –2014.- №6.-С. 61 - 65.

Елисеева Е.В. и др. Адаптация больных, перенесших черепно-лицевую травму // Медицинский вестник Северного Кавказа.- 2014.- №4.-С.13-17.

Izhaeva F., Sukhinin M., Eliseeva E., Karpov S. Craniofacial trauma and its influence on the psychoneurotic status of the patient. (European Science and Technology «The VII international research and practice conference» Munich, Germany 2014 April 23h – 24th. P.561-563.

Studel W. I., Cortbus F., Strowifzki M. et al. Epidemiology and prevention of total head injuries in Germany trends and the impact of the reunification // Acta Neutochirg. (Wein). - 2005. - Vol. 147, №3. - P. 231-242.

Waydhas C., Seekamp A., Sturm J. A. The trauma surgeon's role in intensive care // Chirurg. - 2006. - Vol. 77, №8. - P. 682-686.

Weninger P., Trimmel H., Nau T. et al. Polytrauma and air rescue. A retrospective analysis of trauma care in eastern Austria exemplified by an urban trauma center // Unfallchirurg. - 2005. - Vol. 108, №7. - P. 559-566.

Zhao X., Kong L. W., DU D. Y. et al. X J. Analysis on care outcome of patients with polytrauma and coma // Chin. J. Traumatol. - 2007. - Vol. 10, №1. - P. 53-58.

Резюмеси. Юз-жағ соҳаси қўшма жароҳатларида калла суяклари, бурун ва бурун ёндош бўшлиқларининг биргаликда шикастланишлари туфайли шифохоналар жонлантириш бўлимларида йилдан йилга беморлар сони ошиб бораётганлиги амалиётда кузатилмоқда. Даволаниш жараёнларида эса бурун ва бурун ёндош бўшлиқларини шикастланиш ҳолатларини барвақт ташхислаб, асосланган даволаш тадбирларини ўз вақтида ўтказилмаганлиги сабабли иккиламчи ўта оғир асоратлар вужудга келиши кузатилмоқда. Жахон соғлиқни сақлаш ташкилотининг маълумотларига кўра қўшма сабабли беморлар ўлими саратон ва юрак -қон томир тизими касалликларидан кейинги учинчи ўринда туради.

Юқори нафас йўллари жумладан бурун ва бурун ёндош бушлиқлари деворларини қоплаган шиллиқ қаватлар деярли бир бутун физиологик фаолиятда бўлади. Қўшма шикасланишларида эса бу тизим функциясини бузилиши кузатилади. Буни шундай ифодалаш мумкин шиллиқ қаватлар сатҳини қоплаган киприкли эпителий фаоллигининг заифланиши шилимшиқ ажралмаларни таркибини ўзгариши аъзодаги ўз- ўзини тозалаш яни эвакуатцияни жараёнини издан чиқишига олиб келади. Бу эса касалликнинг асоратланишларини илк ривожланиш босқичлари пайдо бўлишини билдиради.

Резюме. На практике наблюдается рост числа пациентов в реанимационных отделениях больниц из года в год травм черепа, травм носа и околоносовых пазух при сочетанных травмах костей лицевого скелета. В процессе лечения наблюдаются вторичные и тяжелые осложнения из-за отсутствия своевременного ранней диагностики травм и лечения травм носа и околоносовых пазух. По данным Всемирной организации здравоохранения, совместная смертность является третьей по значимости причиной смерти после рака и сердечно-сосудистых заболеваний.

Слизистые оболочки, выстилающие стенки носовой полости и околоносовых пазух, включая верхние дыхательные пути, участвуют почти во всей физиологической деятельности. Однако при сочетанных травмах наблюдается дисфункция этой системы. Это может выражаться в ослаблении активности мерцательного эпителия, покрывающего поверхность слизистых оболочек, изменение состава слизистых выделений приводит к нарушению процесса самоочищения, т.е. эвакуации в органе. Это означает, что появляются первые стадии развития осложнений заболевания.

Summary. In practice, there has been an increase

in the number of patients in intensive care units of hospitals from year to year for cranial injuries, injuries to the nose and paranasal sinuses with combined injuries of the bones of the facial skeleton. In the course of treatment, secondary and severe complications are observed due to the lack of timely early diagnosis of injuries and treatment of injuries to the nose and paranasal sinuses. Co-mortality is the third leading cause of death after cancer and cardiovascular disease, according to the World Health Organization.

The mucous membranes lining the walls of the nasal cavity and paranasal sinuses, including the upper respiratory tract, are involved in almost all physiological activity. However, with concomitant injuries, dysfunction of this system is observed. This can be expressed in a weakening of the activity of the ciliated epithelium covering the surface of the mucous membranes, a change in the composition of mucous secretions leads to a disruption of the self-cleaning process, i.e. evacuation in the body. This means that the first stages of the development of complications of the disease appear.

https://doi.org/10.34920/2091-5845-2021-93

ЛУЧЕВАЯ ДИАГНОСТИКА ПРИ ДЕНТАЛЬНОЙ ИМПЛАНТАЦИИ

Хасанова Л.Р.
АНО ДПО «Башкирский медицинский институт», Уфа (Россия)

Новые технологии в стоматологии в настоящее время позволяют на качественно новом уровне подойти к проблеме ортопедического лечения полной и частичной адентии. Благодаря внедрению в клиническую практику дентальной имплантации расширяются показания к несъемному зубному протезированию.

Успех дентальной имплантации во многом зависит от правильного выбора дизайна имплантата и точности определения плотности костной ткани в области предстоящей операции. Точное определение плотности костной ткани возможно только при использовании цифровых дентальных рентгеновских аппаратов. При этом благодаря встроенной программе легким движением мышки компьютера проводится линия в исследуемой области, и на мониторе появляется график-денситограмма, на котором четко видна плотность костной ткани в виде плотностного профиля по длине всей проведенной линии (рис. 1).

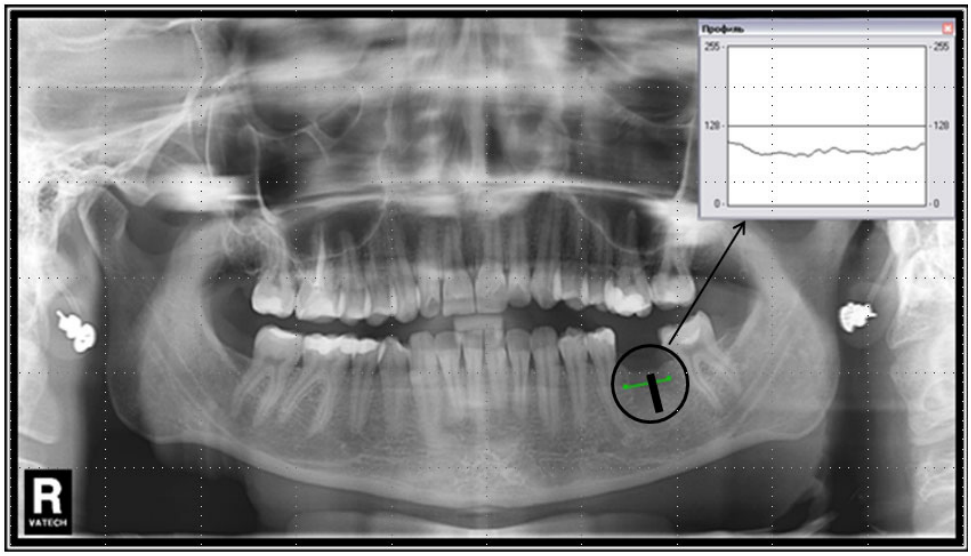

Рис. 1. Ортопантомограмма и денситограмма в области отсутствующего 3.6 зуба.