STOMATOLOGIYA

НАУЧНО-ПРАКТИЧЕСКИЙ ЖУРНАЛ ISSN 2091-5845

№3 (84) 2021

34 Эффективность лечения начального кариеса зубов у детей методом кариес-инфильтрации

57 Проблемы восстановления коронки зуба после эндодонтического лечения

78 Патогенетическоге лечение глоссалгии пациентов, перенесших Covid 19

Содержание

ГИГИЕНА, ЭПИДЕМИОЛОГИЯ, ОРГАНИЗАЦИЯ, ИСТОРИЯ И ЭКСПЕРИМЕНТАЛЬНЫЙ РАЗДЕЛ

Tomova, Z., Vlahova, A., Chonin, A., Georgiev, Zh., Alexandrov, Sv. Biological evaluation of cocr dental alloy for selective laser melting and 3D printing. a pilot study…….....**5**

Рустамова Х.Е., Нуралиева Н.Б. Информированность населения в вопросах факторов риска, профилактики сердечно-сосудистых заболеваний……**6**

ТЕРАПЕВТИЧЕСКАЯ СТОМАТОЛОГИЯ

Rizaev J.A., Muxamedov I.M.,Yunusxanova K.SH. Oqiz bo'shligini mikroblarini revmatoid artrit bilan og'rigan bemorlarda parodont yallig'lanish kasalliklarini davolashda ishlatiladigan preparatlarga sezgirligni in vitro xususiyatlari……....10

ХИРУРГИЧЕСКАЯ СТОМАТОЛОГИЯ

Иноятов А.Ш., Жумаев Л.Р., Хамроев С.Ж. Оценка уровня осведомленности стоматологов о заболеваниях слюнных желез……..**13**

Таиров У.Т., Юсупов З.Я., Джумаев Ш.М., Сироджидинов Ш.Б. Применение эндопротезов мышелькового отростока и реконструктивных титановых пластин системы "конмет" при хирургическом лечении больных с опухолевыми поражениями нижней челюсти и анкилозом височно- нижнечелюстного сустава……**17**

Хасанов А.И., Хакимов А.А., Қосимова И.Қ. Пастки жаг суяги синган беморларни даволаш жараёнида оғиз бўшлиги микрофлорасининг қиёсий тахлили.....**19**

ОРТОПЕДИЧЕСКАЯ СТОМАТОЛОГИЯ

Boyan Pavlov, Angelina Vlahova, Ivan Chenchev, Viktor Hadzhigaev, Stefan Zlatev A protocol for digital planning and immediate loading of single implants **23**

Обидова И.К., Ризаева С.М., Алиева Н.М. Оценка качества жизни в зависимости от метода индивидуальной гигиены полости рта у больных протезированных с опорой на дентальных имплантах…….....**25**

ОРТОДОНТИЯ

Мавлонова М.А., Шаамухамедова Ф.А, Сулейманова Д.А. Дистализация моляров верхней челюсти в лечении аномалии ii класса у детей со сменным прикусом ……**30**

Content

HYGIENE, EPIDEMIOLOGY, ORGANIZATION, HISTORY AND EXPERIMENTAL SECTION

Tomova, Z., Vlahova, A., Chonin, A., Georgiev, Zh., Alexandrov, Sv. Biological evaluation of cocr dental alloy for selective laser melting and 3D printing. a pilot study…….....**5**

Rustamova H.E., Nuralieva N.B. Awareness of the population in issues of risk factors, prevention of cardiovascular diseases……..**6**

THERAPEUTIC DENTISTRY

Rizaev J.A., Muxamedov I.M., Yunusxanova K.SH. Characterization of the sensitivity of oral microbes to drugs in vitro in the treatment of inflammatory periodontal diseases in patients with rheumatoid arth ritis.....10

SURGICAL DENTISTRY

Inoyatov A.Sh., Zhumaev L.R., Khamroev S.Zh. Assessment of dentists' awareness of salivary gland diseases……..**13**

Tairov U.T., Yusupov Z.Ya., Dzhumaev Sh.M., Sirodzhidinov Sh.B. The use of endoprostheses of the muscular process and reconstructive titanium plates of the "Konmet" system in the surgical treatment of patients with tumor lesions of the mandible and ankylosis of the temporomandibular joint……..**17**

Khasanov A.I. Khakimov A. Kosimova I. Low Jacques suaya with slope implarai zharanida bagiz deflection from microplatining of projections….**19**

ORTHOPEDIC DENTISTRY

Boyan Pavlov, Angelina Vlahova, Ivan Chenchev, Viktor Hadzhigaev, Stefan Zlatev A protocol for digital planning and immediate loading of single implants…….....**23**

Obidova I.K., Rizaeva S.M., Alieva N.M. Assessment of the quality of life depending on the method of individual oral hygiene in patients with prosthetics based on dental implants……....**25**

ORTHODONTICS

Mavlonova M.A., Shaamukhamedova F.A., Suleimanova D.A. Distalization of maxillary molars in the treatment of class II anomalies in children with a changeable dentition…….....**30**

реконструктивной титановой пластины в области угла, что было связано с бытовой травмой.

Таким образом, установка реконструктивных титановых пластин и эндопротезов мышелькового отростка нижней челюсти фирмы «Конмет» при устранении значительных дефектов нижней челюсти и лечения анкилозов ВНЧС, является доступным, малотравматичным способом лечения и социально ориентированным для регионов с низкой материально-технической базой клиник и квалифицированным кадровым потенциалом.

Отдаленные сроки наблюдения и наш опыт применения титановых пластин и эндопротезов мышелькового отростка нижней челюсти позволяют рекомендовать применение данного метода при устранении дефектов и деформации нижней челюсти после операции резекции нижней челюсти и хирургического лечения анкилозов височно-нижнечелюстного сустава.

Список литературы.

1. Безруков В.М., Робустова Т.Г. Руководство по хирургической стоматологии и челюстно-лицевой хирургии., т. 2. - М.: Медицина., 2000. - 487 с.;

2. Абдулаев Ш.Ю. Остепластические материалы для замещения дефектов и деформаций челюстно–лицевой области. / Ш.Ю. Абдулаев, Н.В.Храмова // Стоматология. – 2015. – Т. 59–60, № 1–2. – С. 98–101.

3. Анализ результатов эндопротезирования детей младшего возраста при анкилозе ВНЧС и использование новых технологий для улучшения результатов лечения /Я.В. Шорстов, О.З. Топольницкий, А.П. Краснов [и др.] // Российский стоматологический журнал. – 2011. – № 3. – С. 36–39.

4. История развития хирургии височно–нижнечелюстного сустава [Текст] / П. Г. Сысолятин, С. П. Сысолятин, О. Д. Байдик, О. В. Ильенок // Бюллетень сибирской медицины. – 2016. – Т. 15, № 1. – С. 98–111.

5. У.Т. Таиров, З.Я. Юсупов, Ш.М. Джумаев Использование реконструктивных титановых пластин и имплантатов мыщелкового отростка при хирургическом лечении новообразований нижней челюсти //Вестник Авиценны с64-68 // 2015г.

https://doi.org/10.34920/2091-5845-2021-70

ПАСТКИ ЖАҒ СУЯГИ СИНГАН БЕМОРЛАРНИ ДАВОЛАШ ЖАРАЁНИДА ОҒИЗ БЎШЛИҒИ МИКРОФЛОРАСИНИНГ ҚИЁСИЙ ТАХЛИЛИ

Хасанов А.И., Хакимов А.А., Қосимова И.Қ.
Тошкент давлат стоматология институти, Андижон давлат тиббиёт институти.

Мавзунинг долзарблиги. Маълумки, оғиз бўшлиғи микро-организмларнинг кўп турлари, гурухларининг яшаши ва кўпайиши учун қулай шароит мавжуд бўлган экологик биотоп ҳисобланади. Айрим олимларнинг таърифича, оғиз бўшлиғи – бу бир вақтда ҳам термостат, ҳам озиқ мухитдир [1]. Ҳарорат, намлик, турли тўқима тузилмаларининг оғиз бўшлиғига овқат, сув, хаво билан тушган бактерияларнинг адгезияси ва кўпайишига шароит яратади.

Соғлом одамлар оғиз бўшлиғи микро-флорасининг асосий қисмини стрептококклар авлоди, айниқса сўлак стрептококки ташкил этади. Граммусбат стафилококклар ичида эса St.epidermidis. Ўрганилган микроорганизмлар ичида энг суст колонизацион резистентликка грамманфий таёқчалар эга бўлади. Кандида уруғига мансуб замбуруғлар тил ва милкнинг шиллиқ қаватларларидагина колонизация қила олиши аниқланган [3].

Оғиз бўшлиғи микроэкологик тизимнинг ажралмас қисми бўлган нормал микрофлора резистентлигини таъминловчи асосий омил ҳисобланади. Шу туфайли охирги йилларда стоматологлар, юз – жаг жаррохлари оғиз бўшлиғи турли қисмларининг колонизацион резистентлигини ўрганишга катта аҳамият беришмоқда [6].

Илмий тадқиқот мақсади: пастки жаг суяги синган беморларни даволаш жараёнида оғиз бўшлиғи микрофлорасининг ўзгаришини баҳолаш

Пастки жағ суяги синган анъанавий ва тавсия этилган усулларда даволанган беморларда оғиз бўшлиғи микрофлораси ўзгариши (1-14 кунлар)

№	Микроорганизмлар турлари	Меъёрдаги кўрсаткичлар	1 мл сўлакдаги микроорганизмлар сони					
			Назорат гурухи			Асосий гурух		
			1-кун	7-кун	14-кун	1-кун	7-кун	14-кун
1.	Сапрофит стафилококклар	3.15±0.3	5.25±0.2	6.62±0.5	7.5±0.2	3.75±0.1	2.5±0.2	2.4±0.1
2.	Стрептококклар	3.3±0.1	7.0±0.3	9.7±0.4	10.5±0.5	5.0±0.26	6.75±0.3	7.12±0.3
3.	Энтерококклар	4.3±0.2	4.60±0.1	6.8±0.3	7.75±0.3	1.2±0.2	3.0±0.2	2.8±0.1
4.	Эшерихийлар	---	---	1.75±0.1	2.66±0.2	---	---	---
5.	Замбуруғлар Candida тури	1.30±0.25	1.6±0.2	3.0±0.1	5.33±0.2	1.4±0.2	1.0±0.1	1.6±0.1

КХҚБ – колония хосил қилувчи бактериялар

Текшириш материали ва усуллар. Илмий тадқиқот учун пастки жағ суяги синган 41 та бемор танлаб олинди. Беморлар 2 гурухга бўлинган. 1-гурух (назорат гурухи) беморларига бимаксиляр шина тақилган ва оғиздан ташқари кесма билан титан минипластина ва винтлар ёрдамида остеосинтез операцияси амалга оширилди. 2-гурух (асосий гурух) беморларида операциядан аввал 3D моделлаштириш асосида титан минипластиналар ва винтларни жаққа махкамлаш жойлари белгилаб олинган. Оғиз ичи кесмаси остеосинтез операцияси амалга оширилди. Беморлар Андижон вилояти шошилинч тез ёрдам илмий марказида ва Андижон шахар Prof Med Service хусусий клиникасида даволанди. Бу беморларнинг оғиз бўшлиғи микрофлорасини сифатий ва миқдорий микробиологик текшириш учун 1 мл сўлак стерил насадкали сўрғич дозатор орқали олдиндан стерил 5 мл физиологик эритма қуйилган пробиркага олинди ва керакли суюлтирмалар таёрланди. Сўлак суюлтирмаларидан 0,1 мл олиниб тегишли дифференциал-диагностик озиқ мухитларга экилди. Электив озиқ мухитлар сифатида микробиологияда кенг қўлланилаётган одатий озиқ мухитлар қўлланилди:

- қонли агар – гемолитик кокклар ва таёқчалар учун;
- тухум сариғи тузли агар (ЖСА) – патоген стафилококклар учун;
- эндо мухит – энтеробактериялардан энтерококклар ва эшерихийлар учун;
- “Сабуро” мухит Candida турига мансуб замбуруғларни ўстириш учун қўлланилди.

Бу озиқ мухитлар микроорганизмларни нафақат ўстиради, балки айримларининг патогенлик омилларини ҳам аниклаб беради. Мисол учун, микрорганизмларни эритроцитларни парчалаш хоссасиниўрганишучун5%қонлиагар;лейцитиназа фаоллигини аниқлаш учун тухум сариғи қўшилган агар (тухум сариғи таркибидаги лейцитинни парчалаш)ларга экиш орқали ўрганилди. Бемор сўлаги тегишли озиқ мухитларга экилгандан сўнг экмалар t-370да 18-24 соатга термостатга қўйилди. Сабуро мухити эса ачитқисимон замбуруғларни ундириш учун хона хароратида 2-3 кун сақланди. Микроорганизмларнинг экиш муддати, яъни инкубацияси ўтгач озиқ мухит юзасида униб чиқган колониялар сони ва қўзгатувчиларнинг идентификацияси қуйидаги кўрсаткичлар:

-микрорганизмларни морфологик ва тинкториал белгилари;

- культурал хоссалари;
- биохимик хоссалари бўйича ўрганилди.

Асосан оғиз микрофлораси 2 хил микробиологик усуллар орқали аниқланади: микроскопик ва бактериологик усуллар. Оғиз бўшлиғининг асосий вакиллари бўлган кокларни тафовут этиш учун (кокклар ўз навбатида морфологияси, жойланиши ва тинкториал хоссалари бўйича турларга бўлиниб кетади) ундирилган колониялардан суртма тайёрлаб, Грам усулида бўялиб уларнинг морфологик ва тинкториал белгилари ўрганилди.

Микроскопик усул микроорганизмларни идентификациялашда тўлиқ маълумот бера олмаслигини ҳисобга олган холда, бактериологик, яъни культурал усулдан фойдаланилди. Беморлар сўлаги тегишли озиқ мухитларга экилгандан сўнг зич озиқ мухитларда ўсиб чиқган колониялар макроскопик ўрганилгандан сўнг, танланган колониялардан соф ҳосила ажратилиб, биокимёвий ва патогенлик омиллари аниқланди.

Оғиз бўшлиғи микрофлорасини миқдорий текшириш натижаларини баҳолашда қуйидаги формуладан фойдаланилди:

К = А х 200 х Р

К – Колония ҳосил қилувчи бирликда ифодаланган (КХКБ) микдор;

А – охирги суюлтирмада ўсиб чиқган колониялар сони;

200 – қовузлок билан экиш орқали ҳисобланган коэффициент.

Ўртача арифметик миқдорини, уларни хатоларини, олинган материални хаққонийлигини ҳисоблаш учун рақамли материалга статистик ишлов берилди.

Текширув натижалари. Оғиз бўшлиғи микроорганизмларнинг жуда кўп турлари ва гурухлари яшаб кўпайиши учун қулай бўлган экологик биотоп ҳисобланади. Текшириш натижалари акс эттирилган жадвалдан кўриниб турибдики, бимаксиляр шина фиксатор ўрнатилган беморларнинг 1-гурухда 1 мл сўлак таркибида микрорганизмлар миқдори меъёрга нисбатан ортганлиги кузатилди. Беморларда текширишнинг 1-куни сапрофит стафилококклар, стрептококклар миқдори 1,5 – 2 баробар; 7 - куни 2 – 3 баробар; 14- куни ҳам 2–3 баробар ортгани кузатилди, яьни 7,05±0,2; 10,5±0,5 КХКБ/мл (меъёрда 3,15±0,3; 3,30±0,1 КХКБ/мл), энтерококклар эса 4,30±0,2дан 7,75±0,3гача ортгани кузатилди. Шуни таъкидлаш керакки, меъёрда учрамайдиган ичак таёқчалар жаррохлик амалиётидан кейинги 7 – 14 кунлари 1,75±0,1; 2,66±0,2 КХКБ/мл да аниқланди. Кандида турига мансуб бўлган замбуруғлар эса 2-3 марта ортгани кузатилди. Беморларнинг 10% да меъёрда учрамайдиган тилларанг стафилококклар, гемолитик стрептококклар, бациллалар аниқланди. Юкоридаги маълумотларга асосланиб хулоса қилиш мумкинки, бимаксиляр фиксатор ўрнатилган 1 -гурух беморларнинг оғиз бўшлиғи микробиоценози бузилди, бу эса ўз навбатида махаллий турли яллиғланиш касалликлари вужудга келишига олиб келади. Шуни таъкидлаш керакки, шина ўрнатилгандан кейин беморларда 7-14 кунлари микробларнинг кўрсаткичлар даражаси пропорционал равишда кўтарилганлиги аниқланди. Микроорганизмларнинг дисбаланси оғиз шиллиқ қаватлар яллиғланишининг кучайишига, махаллий резистентликнинг ўзгаришига, бегона жисм бўлган жағлараро қўйилган шина фиксаторнинг мустахкам ўрнаши ва охир оқибат, даво самарасига салбий таъсир қилиши мумкин.

Илмий текшириш мақсадига мувофиқ пастки жағ суягига титан пластина ўрнатилган 2 -гурух беморларнинг оғиз бўшлиғи микробиологик текширилди. Жадвалда кўриниб турибдики, мазкур гурух беморларда ҳам оғиз микробиоценози динамикада 1-7-14 кунлари сўлак текширилди. Бу гурух беморларнинг миробиологик кўрсаткичлари 1 гурух, яъни жағлараро шина фиксатор ўрнатилган беморларга нисбатан ижобий натижаларга эга бўлди. Жумладан, стафилококклар, энтерококклар, Кандида турига мансуб бўлган замбуруғларнинг миқдори меъёрий кўрсаткичлар миқдоридан ортмади. Лекин, стрептококклар миқдори нормадан 1 -куни-1,5; 7-14 кунлари 2 баробар ортгани кузатилди.

Энтеробактериялар вакили бўлган эшерихийлар униб чиқмади, яъни Эндо озиқ мухитида «стерил озиқ мухит» эффекти кузатилди. Шуни таъкидлаш жоизки, стрептококкларнинг меъёри ортган бўлса ҳам, 1-гурухдаги беморларнинг кўрсаткичларидан пастлиги аниқланди. Жумладан, стрептококклар миқдори 1-7–14 - кунларга нисбатан 1,5 марта пастлиги, яъни 7,0±0,3 миқдор 5,0 ±0,2 га; 9,7±0,7 миқдор 6,7±0,4 га; 10,5±0,5 миқдор 7,1±0,3 га қарши кўрсаткичлар аниқланди. Охирги йиллар шундай хулоса ўрнатилдики, унга мувофиқ одам нормал микробиоценозининг бузилиши у ёки бу касалликни ривожланишида патогенетик механизм сифатида, айрим холатларда асосий омил сифатида кўрилябди. Тадқиқот тахлилига асосан, хулоса қилиш мумкинки, 1-гурух беморларда оғиз бўшлиғи микроценозининг бузилиши кузатилди. Бунда сапрофит, шартли –патоген микроорганизмларнинг сифатий ва миқдорий дисбаланси аниқланди. Хаттоки, меъёрда учрамайдиган тилларанг стафилококклар, гемолитик стрептококклар, эшерихийларнинг ўсиши аниқланди. Бундан ташқари ташқи кузатув беморларнинг оғиз санацияси бузилганлиги, овқатланиш тартиби бузилганлиги сабабли беморларнинг озиб кетишини кўрсатди. Бу дегани оғиз бўшлиғи дисбактериозининг келиб чиқиши ичак микрофлорасини бузилишига олиб келиши эхтимолдан холи эмас. Текширув натижалари 2-гурух, титан пластина ўрнатилган беморларда оғиз бўшлиғи микрофлорасини енгил даражада бузилганлигини кўзатилди. Текширилган микроорганизмлардан фақат стрептококкларнинг миқдори меъёрга нисбатан 2 баробар ортгани, лекин 1-гурух беморларга нисбатан 1,5 баробар паст эканлиги аниқланди. Қолган микроорганизмлар миқдори деярли ўзгармаган. Биринчи гурухга нисбатан 2-гурух беморларида патоген микрофлора, жумладан, патоген стафилококклар, гемолититк стрептококклар, эшерихийлар ўсиб чиқмагани кузатилди.

Хулоса қилиш мумкинки, тавсия этилган усул, яъни операциядан аввал 3D моделлаштириш асосида титан минипластиналар ва винтларни жағга махкамлаш жойлари белгилаб олиш. Оғиз

ичи кесмаси билан остеосинтез операциясини амалга ошириш усули билан пастки жаг суяги синиган беморларни даволаш даво самараси микробиологик тахлил нуқтаи назардан анъанавий усуллар билан даволашга нисбатан ижобий натижа беради.

ЛИТЕРАТУРА

1. Хасанов А.И., Хакимов А.А., Абубакиров Д.М. Внутриротовой остеосинтез переломов нижней челюсти // Журнал стоматологии – №4, 2019 (77). Стр 31-35.

2. Хасанов А.И., Хакимов А.А., Абубакиров Д.М. Современные методы остеосинтеза нижней челюсти // Журнал стоматологии – №1, 2020 (78). Стр 82-84.

3. Хакимов А.А. “Пастки жаг суяги тиш қатори сохасидан синганда қўлланиладиган даволаш усулларини таққослаш” Тиббиётда янги кун 2020 № 2 (30) 587-588 бетлар

4. BoimuradovSh.A., Bobamuratova D.T. The state of oral hygiene in patients with a fracture of the jaw and ways to improve. Annals of the Tashkent Medical Academy, 2016; 1:69-74.

5. Баймиев А. Х., Швец К.Ю.,Мавзюнов А.Р., Тамарова Э.Р., Булгакова А.И. Количественный анализ микробиоты пародонтальных карманов и слюны методом ПЦР в режиме реального времени до и после лечения пародонтита// Журнал Молекулярная генетика , микробиология и вирусология-Том 35, №3, (2017).

6. Овчаренко Е.С., Еричев В.В., Аксенова С.В., Мелехов. Иммунологическая и микробиологическая оценка эффективности гигиены полости рта в комплексном лечении больных с воспалительными заболеваниями пародонта // Журнал Медицинский алфавит-Том 3,№24 (2017).

АННОТАЦИЯСИ.

Бир неча йиллар давомида пастки жаг суяги синиқ бўлакларини доимий фиксациялаш асосан тиш усти халқасимон шиналари орқали амалга оширилган. [4,5]. Бу усулда фиксациялаш ўзига яраша мусбат сифатларга эга бўлиши билан биргаликда мутахасисларга яхши маьлум бўлган камчиликларга хам эга. Тиш усти шинасининг манфий жихатлари: Парадонт тўқимасининг жарохатланиши; беморда овқатланишнинг узоқ вақт бузулиши хисобига ошқозон-ичак касалликлари зўрайиши; оғиз бўшлиғи гигиенасининг бузулиши; беморнинг мехнат фаолияти тикланишига кўп вақт талаб этилиши. [1,2].

Бу ишда пастки жаг суяги синган 41 та беморда даволаш жараёнида оғиз бўшлиғи микрофлораси ўзгариши ўрганилган. Беморлар 2 гурухга бўлинган. 1-гурух беморларига бимаксиляр шина тақилган ва оғиздан ташқари кесма билан титан минипластина ва винтлар ёрдамида остеосинтез операцияси амалга оширилган. 2-гурух беморларида операциядан аввал 3D моделлаштириш асосида титан минипластиналар ва винтларни жаага махкамлаш жойлари белгилаб олинган. Оғиз ичи кесмаси билан остеосинтез операцияси амалга оширилган.

Калит сўзлар: микрофлора, остеосинтез, синиш, пастки жаг суяги, 3D моделаштириш титан минипластина, минивинтлар, тишлар қатори, даволаш.

АННОТАЦИЯ.

В течение нескольких лет фиксация переломанных фрагментов кости нижней челюсти осуществлялась преимущественно назубными шинами. Фиксация таким образом имеет свои положительные качества, а также недостатки, которые хорошо известны специалистам. Недостатки назубных шин: повреждение тканей пародонта; обострение желудочно-кишечных заболеваний у больного из-за длительных расстройств пищевого поведения; нарушение гигиены полости рта; коктейльная активность пациента требует много времени для восстановления.

В данном исследовании изучались изменения микрофлоры полости рта во время лечения у 41 пациента с переломами нижней челюсти. Пациенты были разделены на 2 группы. Пациентам 1-й группы наложили бимаксиальные шины и провели операцию остеосинтеза с использованием титановой мини-пластины и винтов с экстраоральным разрезом. У пациентов 2-й группы титановые мини-пластины и места фиксации винтовых челюстей были идентифицированы на основе 3D-моделирования до операции. Произведен внутриротовой остеосинтез.

Ключевые слова: микрофлора, остеосинтез, перелом, кость нижней челюсти, 3D моделирования, титановая минипластина, минивинт, ряд зубов, лечение.

ANNOTATION

For several years, the fixation of broken fragments of the bone of the lower jaw was carried out mainly by tooth splints. Fixation in this method has its own positive qualities, as well as shortcomings that are well known to experts. Disadvantages of tooth splints: Injury of periodontal tissue; exacerbation of gastrointestinal diseases in the patient due to long-term eating disorders; violation of oral hygiene; it takes a long time for the patient to recover from cocktail activity.

In this study, changes in the oral microflora during treatment were studied in 41 patients with lower jaw fractures. Patients were divided into 2 groups. Group 1 patients underwent bimaxial splinting and osteosynthesis surgery using a titanium miniplate and screws with an extra-oral incision. In group 2 patients, titanium miniplates and screw jaw fixation sites were identified based on 3D modeling prior to surgery. Intraoral osteosynthesis was performed.

Keywords: microflora, osteosynthesis, fracture, lower jaw bone, 3D modeling, titanium miniplate, minivint, row of teeth, treatment.

ОРТОПЕДИЧЕСКАЯ СТОМАТОЛОГИЯ

https://doi.org/10.34920/2091-5845-2021-71

A PROTOCOL FOR DIGITAL PLANNING AND IMMEDIATE LOADING OF SINGLE IMPLANTS

Boyan Pavlov1, Angelina Vlahova2, Ivan Chenchev3, Viktor Hadzhigaev4, Stefan Zlatev5

1 Assistant Professor, Department of Prosthetic Dentistry, Faculty of Dental Medicine, Medical University – Plovdiv,

2 Professor, Head of the Department of Prosthetic Dentistry, Faculty of Dental Medicine, Medical University – Plovdiv

3 Associate Professor, Chief of the Center of Dental Implantology, Department of Oral Surgery, Faculty of Dental Medicine, Medical University – Plovdiv

4 Assistant Professor, Department of Prosthetic Dentistry, Faculty of Dental Medicine, Medical University – Plovdiv

5 Chief Assistant Professor, Chief of the CAD/CAM Center, Department of Prosthetic Dentistry, Faculty of Dental Medicine, Medical University – Plovdiv

Introduction. Planning and placing of dental implants in an optimal position is extremely important for their stability1,2,3 and the longevity of the implant-supported restorations4,5,6.

Aim. The aim of this study is to present a protocol for digital planning, guided implantation of single implants and their immediate loading.

Materials and methods. TRIOS Intraoral Scanner, Computer Tomograph ProMax 3D, Planmeca, 3Shape Implant Studio Software, 3D Printer Formlabs and CAM S2-Impression, VHF 5-axis milling machine were used for the clinical protocol. Intraoral scans and CBCT were imported in the software for implant planning. The optimal position of the implant was chosen according to the bone anatomy (from the CBCT), the mucosa (from the digital impressions) and the shape of the future virtual crown (created in the 3Shape Implant Studio Software) (Fig. 1). A surgical guide was designed (Fig. 2) and made by 3D printing (Fig. 3 and 4). A temporary crown for immediate loading was fabricated before the operation (Fig. 5 and 6). The implantation was performed by guided surgery (Fig. 7) with Alpha Bio Guided Surgery Tool Kit and the precision of the digital planning was checked via the adaptation of the crown to the implant platform, the adjacent teeth and the antagonists (Fig. 8).

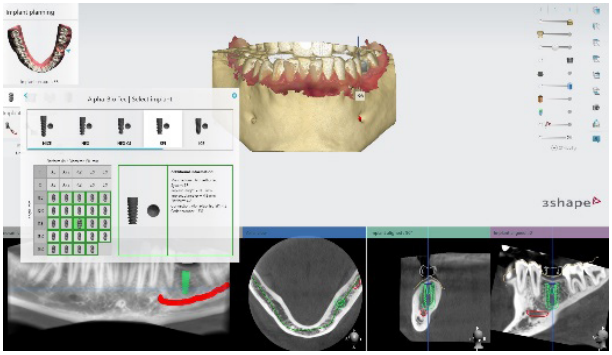

Fig. 1. Implant planning.

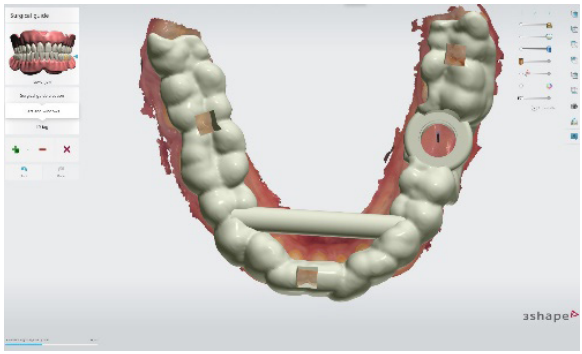

Fig. 2. Surgical guide design.