STOMATOLOGIYA

НАУЧНО-ПРАКТИЧЕСКИЙ ЖУРНАЛ ISSN 2091-5845

№ 1, 2024 (94)

31 ЦВЕТОВАЯ ГАММА И СТЕПЕНЬ МИНЕРАЛИЗАЦИИ ПОСЛЕ ПРОФЕССИОНАЛЬНОГО ОТБЕЛИВАНИЯ ЗУБОВ

51 СОВЕРШЕНСТВОВАНИЕ ОРТОДОНТИЧЕСКОГО ЛЕЧЕНИЯ ДЕТЕЙ С ПЕРЕКРЕСТНОЙ ОКЛЮЗИЕЙ

60 БИОЛОГИЧЕСКАЯ БЕЗОПАСНОСТЬ В МЕДИЦИНСКИХ УЧРЕЖДЕНИЯХ

Содержание

ОРГАНИЗАЦИЯ, ЭПИДЕМИОЛОГИЯ, ИСТОРИЯ И ЭКСПЕРИМЕНТАЛЬНЫЙ РАЗДЕЛ

Ризаев Ж. А., Тўхтаров Б. Э. Валиева М.У. Шифокор стоматологлар организмининг функционал ҳолатини иш хафтаси динамикасида ўзгариши 5

Хасанов А.И., Аббосов О.М. Эпидемиологические аспекты травм челюстно-лицевой области среди населения города Самарканда 8

Махкамов М.Э., Артикбаев М.Б, Муртазаев С.С., Нигматов Р.Н., Юлдашев Т.А., Тулаганов Б.Б. Приоритеты современных методов компьютерных технологий для реабилитации детей с врожденной расщелиной верхней губы и неба в Республике Каракалпакстан 13

ТЕРАПЕВТИЧЕСКАЯ СТОМАТОЛОГИЯ

Олимов С.Ш., Шарипова Г.И., Ходжаева Д.И. TORCH инфекцияси билан касалланган беморларда герпетик стоматитни текшириш усуллари 18

Раджабова А.Ф., Шадиева Ш.Ш. Сурункали тарқалган пародонтитниниг ошқозон-ичак яра касалликлари кечиши фонидаги беморларни текширишда фойдаланилган тадқиқот усуллари..... 24

Ирсалиева Ф.Х., Валиева Ф.А., Фархадова Н.В. Цветовая гамма и степень минерализации после профессионального отбеливания зубов 31

ХИРУРГИЧЕСКАЯ СТОМАТОЛОГИЯ

Boymuradov Sh.A., Ro'zibaev D.R., Narmurotov B.K. Yuqori jag' bo'shlig'i tubi perforatsiyasini keltirib chiqaruvchi sabablari. 34

Хасанов А.И., Собиров Ф.Г. Остеонекроз верхней челюсти после применения дезоморфина и их лечения 38

Боймурадов Ш.А., Рузибаев Д.Р. Курбанов Ё.Ҳ. Юқори жағ бўшлиғи туби перфорацияси даволаш натижалари 43

Content

ORGANIZATION, EPIDEMIOLOGY, HISTORY AND EXPERIMENTAL SECTION

Rizaev Zh. A., Tokhtarov B. E. Valieva M.Yu. Changes in the functional state of the body of doctors and dentists in the dynamics of the working week. 5

Xasanov A.I., Abbosov O.M. Epidemiological aspects of injuries of the maxillofacial region among the population of the city of Samarkand. 8

Makhkamov M.E., Artikbaev M.B., Murtazaev S.S., Nigmatov R.N., Yuldashev T.A., Tulaganov B.B. Priorities of modern computer technology methods for the rehabilitation of children with congenital cleft lip and palate in the Republic of Karakalpakstan 13

THERAPEUTIC DENTISTRY

Olimov S.Sh., Sharipova G.I., Khodzhaeva D.I. Methods for examining TORCH-infected patients with herpetic stomatitis 18

Radjabova A.F., Shadieva Sh.Sh. Research methods used in the examination of patients with chronic diffused periodontitis gastrointestinal on the ulcer disease 24

Irsalieva F.H., Valieva F.A., Farkhadova N.V. Color scheme and degree of mineralization after professional teeth whitening 31

SURGICAL DENTISTRY

Boymuradov Sh.A., Rozibaev D.R., Narmurotov B.K. Causes of perforation of the floor of the maxillary cavity 34

Khasanov A.I., Sobirov F.G. Osteonecrosis of the upper jaw after the use of desomorphine and their treatment 38

Boymuradov Sh.A., Ruzibaev D.R. Kurbanov Yu.Kh. Results of treatment of perforation of the maxillary floor 43

УДК: 616.314-073.75 +616.314.17-008.1

СУРУНКАЛИ ТАРҚАЛГАН ПАРОДОНТИТНИНИГ ОШҚОЗОН-ИЧАК ЯРА КАСАЛЛИКЛАРИ КЕЧИШИ ФОНИДАГИ БЕМОРЛАРНИ ТЕКШИРИШДА ФОЙДАЛАНИЛГАН ТАДҚИҚОТ УСУЛЛАРИ



Раджабова А.Ф., Шадиева Ш.Ш.
Абу Али Ибн Сино номидаги Бухоро давлат тиббиёт институти

Мавзунинг долзарблиги: Пародонтнинг яллиғланиш касалликлари орасида умумий сурункали пародонтит энг кўп тарқалган бўлиб ҳисобланади. Милклар - оғиз бўшлиғининг дентоальвеоляр тизимига кириб, пародонтнинг ажралмас қисми бўлиб ҳисобланади. Милклар овқат ҳазм қилиш трактининг бошланиш соҳасида жойлашган бўлиб, овқат ҳазм қилиш трактининг умумий ҳолатини акс эттиради. Пародонт тўқималари ва овқат ҳазм қилиш трактининг анатомик, физиологик ва гистологик тузилишининг бирбирига яқин бўлиши, иннервация ва гуморал бошқарувнинг умумийлиги ошқозон-ичак яра касалликлари фонида пародонт тўқималарида патологик жараён ривожланишига зарур шарт шароитни яратади. Ошқозон-ичак яра касалликларида сўлак таркибининг кимёвий ва физикавий хусусиятларининг ўзгаришига пародонт яллиғланишининг бевосита ва билвосита сабаблари сифатида қаралади. Шу сабабли, ошқозон ва ичак яра касалликларининг оғир кечиши сурункали тарқалган пародонтитни ҳам шунчалик оғир кечишини белгилаб беради.

Пародонт касалликлари ривожланишида ошқозон-ичак тракти касалликларида кечаётган патологик жараённинг иштироки ҳақида турли хил фикрлар мавжуд. Баъзи муаллифлар оғиз бўшлиғи касалликларининг махсус локализацияси нуқтаи назаридан кўриб чиқиб, ошқозон ичак тракти яра касалликларининг фақат экстраинтестинал кўринишларини тери, бўғимлар ва кўзлардаги ўзгаришларда сезиш мумкин дейишган. (Bhatt A. P, Dholakia H. M.). Оғиз бўшлиғидаги пародонт тўқимасида яллиғланиш ривожланиши ошқозон-ичак тракти касалликларининг яра фони мавжуд беморларда, ошқозон ва ўн икки бармоқ ичак яраси, ярали колитда тананинг турли соҳаларининг тизимли хусусиятини ҳисобга олган ҳолда бирга намоён бўлади деган ғояларни илгари суришган. Маҳаллий ва хорижий муаллифларнинг кўпчилигининг фикрига кўра, ошқозон-ичак тракти касалликларининг яра фони, ошқозон, ўн икки бармоқли ичак ва ярали колитда иммун жавоб турларига кўра фарқланади. Гисто-кимёвий тадқиқотлар эса индивидуал жавоб беришга имкон беради, иккала касалликнинг ҳам патогенезидаги белгилари аниқ, аммо уларнинг диагностика алгоритмидаги ўрни ҳалигача ноаниқ бўлиб қолмоқда.

Ҳозирги вақтда тўқималарнинг тузилишини ўрганишнинг минимал инвазив усуллари, хусусан, оптик когерент томография (ОКТ) талаб қилинмоқда. ОКТнинг имкониятларидан оғиз бўшлиғи тиш тўқималари ва юмшоқ тўқималарни ўрганишда шунингдек, резекция қилинган ичакларни ўрганишда олиб борилаётган тадқиқотларда ва эндоскопия пайтида қўлланилади. Сўнгги йилларда бундай маълумотларни ўрганиш ОКТ нинг янги модификациясининг клиник имкониятлари - ўзаро қутбланиш ҳақида маълумот берувчи оптик когерент томография коллаген толаларининг структуравий ва фазовий ташкил этилишини акс эттиради. Юқоридагиларнинг барчаси

тадқиқотнинг мақсад ва вазифаларини шаклантириш имконини берди.

Тадқиқот мақсади: Сурункали тарқалган пародонтитнинг яра фонидаги беморларда қиёсий ташхисини яхшилаш ва тарқалган пародонтитни даволаш самарадорлигини ошириш.

Тадқиқот усуллари: Биз тадқиқотимизни 2020 ва 2021 йилларда сурункали тарқалган пародонтитнинг ошқозон-ичак тракти яра фонида кечаётган беморларда олиб бордик. Бухоро вилоят кўп тармоқли тиббиёт маркази "Гастроэнтерология" бўлимида даволанишда бўлган ва Бухоро вилояти шаҳар ва туман поликлиникаларида яшаш манзили бўлган, 18-70 ёшдаги 280 нафар бемор текширилди. 18 ёшдан 70 ёшгача бўлган беморларда, яъни барча ёшда учрайдиган ошқозон ичак тракти яра касаллиги хавфи юқори деб ҳисобланади. Беморларнинг ёш даражалари ЖССТ таснифига кўра тузилган (1-жадвал). 18-39 ёшли бўлган беморлар 100 нафар (35,7%), 40-59 ёшли бўлган бемор болалар 120 нафар (42,8%) ва 60-70 ёшли бўлган беморлар 60 нафар (21,5%) диапазонида бўлди (1-расм).

1-жадвал

Сурункали тарқалган пародонтитнинг ошқозон-ичак тракти яра касалликлари фонидаги беморларнинг ёш даражалари.

Ёш муносабати	Тадқиқот гуруҳлари			
	Асосий гуруҳ		Таққослаш гуруҳ	
	Бемор сони	%	Бемор сони	%
18-39 ёш	100	35,7	18	60,0
40-59 ёш	120	42,8	8	26,7
60-70 ёш	60	21,5	4	13,3
Жами:	280	100	30	100

Таққослаш гуруҳида эса 18-70 ёшда оралиғидаги яра фони мавжуд бўлмаган оғиз бўшлиғида яллиғланиш касаллиги мавжуд 30 та бемор олинди. Тадқиқот давомидаги беморлар оғиз бўшлиғининг клиник текшируви Бухоро вилоят кўп тармоқли тиббиёт маркази поликлиникасининг стоматология хонасида амалга оширилди.

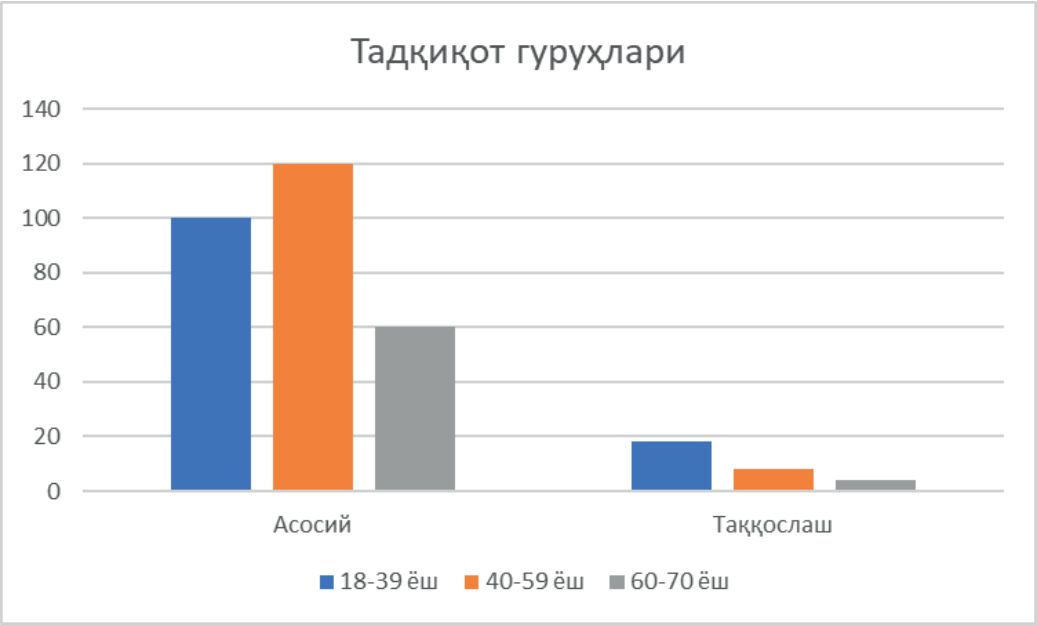

1-расм. Сурункали тарқалган пародонтитнинг ошқозон-ичак тракти яра касалликлари фонидаги беморларнинг ёш даражалари диаграммаси.

2-жадвал

Сурункали тарқалган пародонтитнинг ошқозон-ичак тракти яра фонидаги беморлардаги шакли ва жинси бўйича тақсимланиши

Тадқиқот гуруҳи шакллари	Ошқозон яраси		Ичак яраси	
	Бемор сони	%	Бемор сони	%
Эркаклар	82	53,3	70	55,6
Аёллар	72	46,7	56	44,4
Жами	154	100	126	100

Биз тадқиқотимиз давомида, сурункали тарқалган пародонтитнинг ошқозон-ичак тракти яра фонидаги беморларни яранинг учраш локализациясига қараб 2 та катта гуруҳга (ошқозон яраси ҳамда ичак ярасига) бўлиб ўргандик. Бу тадқиқотнинг асосий гуруҳини ташкил қилади. Ошқозон яраси турида жами 154 та бемор ва ичак яраси турида эса 126 нафар бемор жалб қилинди. Ошқозон-ичак тракти яра фонидаги беморларни ошқозон яраси ҳамда ичак яраси гуруҳлари ва бу гуруҳлардаги беморларни жинси бўйича тақсимланашини ҳам ўргандик (2-жадвал).

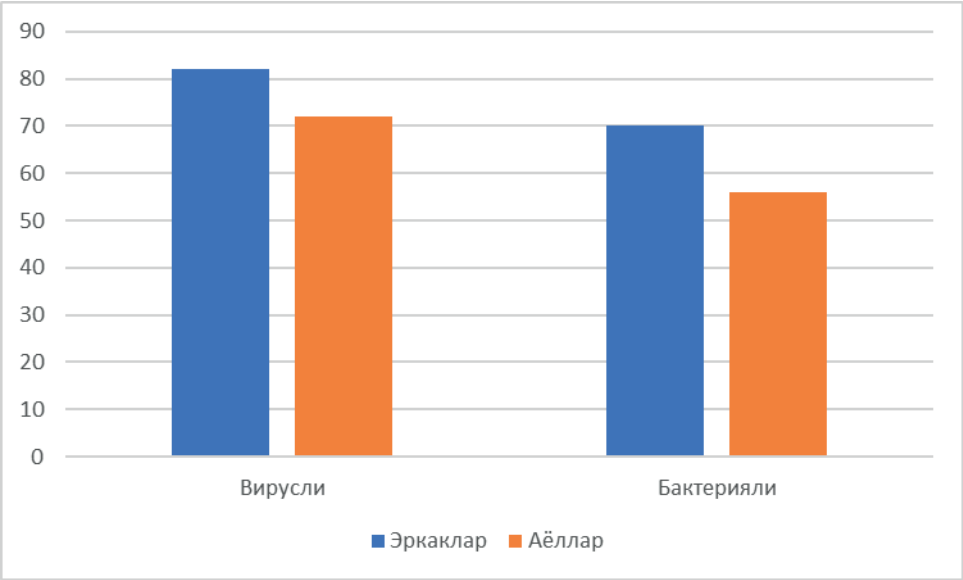

2-расм. Сурункали тарқалган пародонтитнинг ошқозон-ичак тракти яра фонидаги беморларни касалликнинг шакли ва жинси бўйича тақсимланиши.

Сурункали тарқалган пародонтитнинг ошқозон-ичак тракти яра фонидаги беморларнинг динамик кузатуви махсус ишлаб чиқилган тадқиқот харитасига белгиланди. Ташхис клиник, умумий лаборатор ва ускунавий тадқиқот усуллари асосида қўйилди. Барча клиник-лаборатор тадқиқотлар динамик назорат остида, стационарга қабул қилинганда, чиқаришдан олдин, стационардан чиққандан сўнг (3 ва 6 ойдан кейин) амалга оширилди.

Тадқиқот натижалари ва муҳокамалар:

Соматик ҳолатни баҳолаш учун тадқиқот гуруҳларида асосий касалликнинг хусусиятлари таҳлил қилинди. Тадқиқотдаги беморларни умумий клиник текшириш стационар ва амбулатория шароитида амалга оширилди. Беморлар шикоятлари ички касалликлар пропедевтикасининг асосий тамойилларига мувофиқ, касаллик анамнези, касалликнинг кечишининг клиник кўриниши, лаборатория натижалари ва ускунавий тадқиқотлар натижасида амалга оширилди. Касаллик тарихини олиш пайтида ОИТ яра касалликларида даволаш курсининг давомийлиги ва турли хил вариантлари кўрсатилган. Махсус эътибор ошқозон яраси ҳамда ичак яраси турларининг субъектив белгиларига қаратил-

ган. Тадқиқот давомида айниқса касаллик кечишининг мавсумийлиги, даволашнинг самарадорлиги ва касаллик профилактикаси кўрилди. Тадқиқот гуруҳларида ОИТ яра касалликларининг ичакдан ташқари берадиган касаллик белгиларининг частотаси ва бирга келадиган соматик касалликларнинг тарқалиши ўрганилди.

Сурункали тарқалган пародонтитнинг ошқозон-ичак тракти яра фонидаги беморларда оғиз бўшлиғини клиник текшириш. Сурункали тарқалган пародонтитнинг ошқозон-ичак тракти яра фонидаги беморларнинг шикоятларини аниқлаш, анамнез тўплаш, визуал кўрик ва КПУ, ГИ, РМА, оғиз бўшлиғининг профессионал ва индивидуал гигиенаси – оғиз бўшлиғи аъзоларининг ҳолатини кўрикдан ўтказишни ўз ичига олди. Беморлар стоматологик хонада стоматологик ускуналарнинг стандарт тўплами ёрдамида текширилди. Беморларни текшириш вақтида умумий қабул қилинган кетма-кетликка риоя қилинди: ташқи кўрик, жағ-юз соҳасининг функцияларини ўрганиш, лаблар ва оғиз бўшлиғи шиллиқ қаватининг кўриги, пародонт тўқималарининг ҳолатини ўрганиш.

Сурункали тарқалган пародонтитнинг ошқозон-ичак тракти яра фонидаги беморларда тишларнинг қаттиқ тўқималарининг ҳолатини аниқлаш. Сурункали тарқалган пародонтитнинг ошқозон-ичак тракти яра фонидаги беморларда текшириш натижасида ҳар бир беморнинг тиш формуласи асосида ушбу гуруҳдаги беморларда тишларнинг кариес интенсивлиги аниқланди.

Тиш кариесининг тарқалиши, тиш кариесининг камида битта белгиларига эга бўлган беморларнинг сони билан тавсифланади, текширилганларнинг умумий сонига, фоизига боғлиқ ҳолатда ўрганилди.

Текширилаётган гуруҳда яъни “Сурункали тарқалган пародонтитнинг ошқозон-ичак тракти яра фонидаги беморларда” тиш кариесининг тарқалишини баҳолаш ёки ушбу кўрсаткич қийматини солиштириш учун ЖССТ баҳолаш мезонлари қўлланилади, унга кўра 18-40 ёшли беморларда кариес тарқалиши қуйидагича бўлинади: 0 дан 30% гача - паст, 31 дан 80% гача - ўртача, 81 дан 100% гача - юқори.

Жисмоний бақувват ёки ўрта ёшли одамда кариес жараёнининг оғирлиги кариес интенсивлиги тушунчаси (КПУ индекси) билан белгиланади, бу кариоз бўшлиғининг клиник белгилари йиғиндиси сифатида ҳисобланади (кариес - К, пломба – П, олиб ташланган тишлар - У).

Интенсивлик деганда бир кишида (индекс КПУ/кп) зарарланган тишларнинг ўртача сони кўринишида ифодаланган, тишларнинг кариес билан шикастланиш даражаси тушунилади (кариес – К.к; пломбаланган – П.п; олинган (О) ёки олиниши лозим бўлган – О.о;) Доимий тишловда КПУз (тишлар) индекси ҳисобланди. Текширилган беморларнинг барча гуруҳлари учун КПУ/кп ўтказилган кўриклар асосида КПУ/кп нинг ташкилий элементлари бўйича унинг кўрсаткичларини баҳолаш усулидан фойдаланилди. КПУ/кп индексининг ташкилий элементларини ўрганиш тишларнинг ҳақиқий ҳолати ва стоматологик ёрдамни ташкиллаштириш даражаси тўғрисида аниқ ва ахборотли маълумотлар беради. Кариес интенсивлигининг ўсиши маълум кузатилган муддат ичида (1 йил ичида) кўрикдан ўтказилган бир кишининг тишларида кариес билан янги зарарланишлар ҳосил бўлиши интенсивлиги бўйича баҳоланди. Бу кўрсаткич абсолют катталикларда ҳисобланди ва “Сурункали тарқалган пародонтитнинг ошқозон-ичак тракти яра фонидаги беморларда” индивидуал стоматологик текшириш картасига киритилди. Кариес интенсивлигининг характеристикаси нафақат кариоз тишларнинг сони, балки кариес билан зарарланган юзаларнинг сони асосида тўлиқ аниқланар экан, биз барча текширилувчиларда динамикада КПУп (юзалар) индексни ўргандик. Бу кўрсаткич бўйича кариес интенсивлигининг ўсиши ҳар йили аниқланди.

Сурункали тарқалган пародонтитнинг ошқозон-ичак тракти яра фонидаги беморларда гигиеник индексларни аниқлаш.

Сурункали тарқалган пародонтитнинг ошқозон-ичак тракти яра фонидаги беморларда оғиз бўшлиғи гигиенасини баҳолашнинг энг оддий мезони тиш караши билан қопланган

тишлар юзасини рақамларда ҳисоблаш ҳисобланади. Бунинг учун биз Грин-Вермилон усулидан фойдаландик. G.Green ва Wermillon I.R. (1964) оғиз бўшлиғининг гигиенасини OHI-S (Oral Hygiene Indices-Simplified) соддалаштирилган индексини таклиф қилишди. OHI-S ни аниқлаш учун қуйидаги тишларнинг юзалари ўрганилади: лунж ва тил юзалари 5|5 6|6 ва лаб юзаси 1|1. Барча юзаларда олдин тиш караши аниқланади. Тишларнинг юзасида караш миқдори қуйидаги тарзда аниқланади: йодга эга аралашма билан олтита доимий тиш юзаси бўялади – юқори марказий кесувчи тишларнинг лаб юзаси, юқоридан биринчи доимий катта моляр тишларнинг вестибуляр юзаси, пастки биринчи доимий катта моляр тишларнинг тил юзаси.

Сурункали тарқалган пародонтитнинг ошқозон-ичак тракти яра фонидаги беморларда тиш карашини аниқлашнинг қуйидаги тизимидан фойдаланилади: 0 – тиш караши йўқ (бўялмайди); 1 – тиш караши тиш юзасининг 1/3 дан кам қисмини қоплайди; 2 – тиш караши тиш юзасининг 1/3 дан ортиқ, лекин 2/3 дан кам қисмини қоплайди; 3 – тиш караши тиш юзасининг 2/3 дан ортиқ қисмини қоплайди. Ҳар бир тишда баллар миқдори умумий суммага қўшилади ва олтига бўлинади (тишлар сони). Тишларнинг юзаларида аниқланган караш миқдори бўйича оғиз бўшлиғида гигиена ҳолатининг уч даражасини ажратиш мумкин: яхши, қониқарли ва ёмон. Бўялган караш алоҳида тишларнинг бўйин қисмида аниқланадиган ҳолатни яхши деб баҳолаш мумкин (0-1 балл). Қониқарли ҳолат – караш тиш тожининг 1/3 қисмигача қоплайди ва алоҳида тишларнинг 1/3 қисмидан бироз ортиқ қисмини (1-2 балл). Ёмон – караш тожнинг деярли бутун юзасини қоплайди, яъни барча текширилаётган тишларда 2/3 дан ортиқ қисми (2-3 балл). Бу индекс аралаш тишлов даврида беморларнинг оғиз бўшлиғида гигиена ҳолати ҳақида хулосага келиш имконини беради.

Сурункали тарқалган пародонтитнинг ошқозон-ичак тракти яра фонидаги беморларда рентген текшируви: Тадқиқотимиз давомида сурункали тарқалган пародонтитнинг ошқозон-ичак тракти яра фонидаги беморларда биз рентгенологик текширув ўтказишни жоиз деб топдик. Бунда пародонтал соҳаларнинг чуқурлиги ва оғирлигини, кортикал пластинка емирилишини ҳисобга олган ҳолда баҳолаш ва жағларнинг альвеоляр қисмларининг резорбцияси шунингдек, остеопороз белгиларининг мавжуд ёки мавжуд эмаслигини аниқлаш учун Planmeca Proline EC Panoramic X-ray рентген аппарати ёрдамида ортопантомография ўтказилди (Финляндия).

Сурункали тарқалган пародонтитнинг ошқозон-ичак тракти яра фонидаги беморларда лаборатор текширувлар: Сурункали тарқалган пародонтитнинг ошқозон-ичак тракти яра фонидаги беморларда тадқиқот давомида қон таҳлиллари бир вақтнинг ўзида бир хил шароитларда, овқатдан олдин ўтказилди. Тадқиқот учун қон маълум бир тартибда олинган: ЭЧТ, гемоглобинни аниқлаш, лейкоцитлар ва эритроцитларни ҳисоблаш кирди.

Тадқиқот давомида қонни биокимёвий текшириш қуйидаги кўрсаткичларни ўрганишни ўз ичига олади: умумий протеин, албумин, умумий билирубин, трансаминазалар (АлАТ ва АСТ), гидроксид фосфатаза, глюкоза, антистрептолизин-О, калий, магний, натрий, калций. «Konelab 30i» автоанализаторида амалга оширилди (Thermoelectron, Швейцария).

Сурункали тарқалган пародонтитнинг ошқозон-ичак тракти яра фонидаги беморларда инструментал текширувлар:

Тадқиқотимиз давомида “Сурункали тарқалган пародонтитнинг ошқозон-ичак тракти яра фонидаги бемор”ларда ошқозон ичак тракти (ОИТ) нинг ҳолатини баҳолаш учун фиброгастродуоденоскопия (ФГДС) ўтказилди ва ичакларнинг ҳолатини баҳолаш учун фиброколоноскопия (ФКС) ўтказилди. ФГДС ошқозон, ўн икки бармоқли ичак соҳасида яллиғланиш ўзгаришларининг оғирлигини, тарқалишини ва локализациясини баҳолаш учун ишлатилган.

ФКС ингичка ичак ва йўғон ичак шиллиқ қаватининг ҳолатини баҳолаш, патологик жараённинг тарқалиши ва локализацияси, оқма йўлларининг мавжудлигини аниқлашда ёрдам беради. Тадқиқот давомида эрозиялар, яралар, грануляциялар, псевдополиплар, қон

томир чигаллари ва контактли қон кетишлар қайд этилган.

Тадқиқотимиз давомида ФГДС амалиётида биз одатда вақт давомийлигини инобатга олдик ва бу муолажа йигирма беш дақиқагача давом қилди. Беморнинг илтимосига кўра, текширув умумий наркоз остида ўтказилиши мумкин, бу шифокорнинг қулайлигингизни таъминлайди. Тадқиқот оч қоринга ўтказилди: тадқиқотдан 8 соат олдин овқатланмаслик ва тадқиқотдан 2 соат олдин ичмаслик уқтирилди. Тадқиқот эрта тонгда ўтказилди, кечқурун 20:00 дан олдин енгил кечки овқатга рухсат берилди.

Тадқиқотимиз давомида ФКС амалиётида биз одатда вақт давомийлигини инобатга олдик ва бу муолажа ўттиз дақиқагача давом қилди. Жараён давомида бемор одатда оғир ноқулайликни бошдан кечирмайди, аммо ҳавонинг киритилиши туфайли дефекация қилиш истаги пайдо бўлиши мумкин. Клиник диагностика маркази беҳушлик остида (уйқуда) колоноскопияни ҳам амалга оширади. Жараённинг моҳияти: тадқиқотдан олдин беморга седатив (анестезиолог назорати остида) берилди, колоноскопия тушида амалга оширилди, бемор эса ҳеч нарсани сезмади. Ухлаш вақти 15-20 минут. Жараён олдидан беморлар ЭКГ таҳлилидан ўтказилди ҳамда умумий қон текширишируви ҳам амалга оширилди.

Сурункали тарқалган пародонтитнинг ошқозон-ичак тракти яра фонидаги беморларда гистологик текширувлар.

Сурункали тарқалган пародонтитнинг ошқозон-ичак тракти яра фонидаги беморларда гистологик текшириш учун намуналар оғиз бўшлиғи шиллиқ қавати ва йўғон ичак шиллиқ қаватининг биопсия намуналари ҳисобланди. Тўқималарнинг бўлаклари 10% нейтралда ўрнатилди формалин (Лилли бўйича), Leica TP1020 автоматик станцияси ёрдамида сувсизланади ва стандарт гистологик схема бўйича ичига киритилди. Блоклардан қалинлиги 5 мкм бўлган бир қатор бўлаклар қилинган. Бўлаклар Ван-Гизон бўйича бўялган. Сўров микроскопияси стромал-эпителиал муносабатларни, шунингдек, яллиғланиш реакциясининг оғирлиги ва табиатини баҳолаш учун ишлатилди.

Сурункали тарқалган пародонтитнинг ошқозон-ичак тракти яра фонидаги беморларда диагностикаси учун микроскопик белгилар, яллиғланиш инфилтрацияси тарқалишининг интервалгача табиати, стромал шиш, микроциркуляциянинг бузилиши, қон кетиши, яллиғланиш инфильтратининг нотекис зичлиги, нонспецифик васкулит ва бошқалар (ёки) лимфангит, ёриқсимон ва (ёки) текис яралар ёки эрозияларнинг мавжудлиги, эпителий яхлитлигининг бузилиши, фокал фиброз, лимфоцитларнинг трансмурал агрегацияси; эпителоид ҳужайраларининг тўпланиши, гистиоцитик ҳужайраларнинг тўпланиши, эпителоид ҳужайрали грануломалар мавжудлиги, ўзига хос пластинка чандиқ тўқималарининг микрофокуслари, крипт хўппозларининг мавжудлиги, гигант ҳужайраларнинг тўпланиши, кўп ядроли ҳужайралар тўпланиши, грануломатоз яллиғланишнинг мавжудлиги, соҳанинг ўчоқли ёки парчаланган табиати шулар жумласига кирди. Ошқозон-ичак тракти яра фонидаги беморларда ошқозон яраси турида текшириш учун барча санаб ўтилган гистологик хусусиятлар ҳисобга олинди.

Хулоса. Сурункали тарқалган пародонтитнинг ошқозон-ичак тракти яра фонидаги беморларда йўғон ичак биопсия намуналарини ўрганишда бактерияли турида диагностикаси ва даволаш бўйича морфологик мезонлар ҳисобга олинди. Ичак яраси турида диагностикаси учун муҳим бўлган гистологик хусусиятлар: йўғон ичак шиллиқ қаватининг сирт эпителиясининг текисланиши, соғлом ҳужайралар сонининг камайиши кузатилди.

Сурункали тарқалган пародонтитнинг ошқозон яраси турининг динамикасида шиллиқ ости қатлами қалинлашади, ўртача даражада склероз, макрофаглар, базал плазмацитоз (криптлар атрофида ёки остида плазма ҳужайралари мавжудлиги сифатида аниқланади), бузилган ҳужайралар уларнинг зичлигининг пасайиши ва йўғон ичак шиллиқ қаватининг ламина проприа интенсив диффуз трансмукозал инфилтрацияси кузатилади.

Фойдаланилган адабиётлар:

1. Шадиева Ш., Гиязова М. Сочетанная патология: заболевания пародонта и

гастродуоденальной зоны //Stomatologiya, 80-83. 2021

2. Шадиева Ш.Ш. Изменение стоматологического статуса и качества жизни у пациентов с helicobacter pylori-ассоциированной функциональной диспепсией//Биология и интегративная медицина, 424-426.2021.

3. Шадиева Ш., Гиязова М. Коморбидность болезней пародонта и желудочно-кишечного тракта// Общество и инновации 2 (4/S), 424-428. 2021.

4. Шадиева Ш. Характеристика системы иммунитета у больных с хроническим генерализованным пародонтитом// Современные инновации, 38-39. 2019.

5. Шадиева Ш.Ш. Роль иммунных механизмов у больных с воспалительной патологией пародонта // Новый день в медицине, 707-709. 2020.

6. Radjabova A.F. «Patogeneticheskiye aspekti razvitiya sochetannix zabolevaniy polosti rta i jeludochno kishechnogo trakta» // O"zbekistonda ilmiy tadqiqotlar: Davriy anjumanlar: Noyabr / 2022 18-qism. – P. 11-12.

7. Radjabova A.F. Predicting the course of chronic generalizeted periodontitis // Texas Journal of Multidisciplinary Studies.// ISSN NO: 2770-0003 // Date of Publication: 14-10-2022// Volume 13 // P. 96-99.

8. Rajabova A.F. Yallig'lanishli ichak kasalliklari bilan og'rigan bemorlarning stomatologik holatining xususiyatlari // Evroosiyo tibbiyot va tabiiy fanlar jurnali // 2022 yil // 2-jild // 11-son, oktyabr // ISSN 2181-287X // P. 293-298. -298-298.

9. Раджабова А.Ф. Острые кишечные инфекции вирусной и бактериальной этиологии. // web of scientis: International scientific research jornal // ISSN: 2776-0979 / Volume 3 / Issue 10 / Oct., 2022 . P. 881-887

10. Раджабова А.Ф. Особенности стоматологического статуса пациентов с воспалительными заболеваниями кишечника // Eurasian journal of medical and natural sciences // 2022 // Volume 2 // Issue 11, October // ISSN 2181-287X // P. 293 – 298 .

11. Патогенетические аспекты развития сочетанных заболеваний полости рта и желудочно-кишечного тракта // Ўзбекистонда илмий тадқиқотлар: даврий анжуманлар: Ноябрь / 2022 18-ҚИСМ. – P. 11-12.

12. Radjabova A.F. Basic types of digestion, basic functions of the digestive system // International bulletin of medical sciences and clinical research // - 2023 -Volume 3 / ISSUE 5 , Май. ISSN: 2750-3399 / P. 67-71.

13. Sharipova Gulnihol Idiyevna. Discussion of results of personal studies in the use ofmil therapy in the treatment of trauma to the oral mucosa// European Journal of Molecular medicineVolume 2, No.2, March 2022 Published by ejournals PVT LTDDOI prefix: 10.52325Issued Bimonthly Requirements for the authors.

14. Sharipova Gulnihol Idievna. The use of flavonoid based medications in the treatment of inflammatory diseases in oral mucus// Asian journal of Pharmaceutical and biological research 2231-2218 SJIF 2022:4.465 Volume 11 Issue 1 JAN-APR 2022. P-98-101

15. Sharipova Gulnihol Idievna; Nuraliev Nekkadam Abdullaevich. General description and research methods used in children with traumatic stomatitis//European Journal of Research: volume 7 pp. 51-56 (Issue 1 2022).

16. Sharipova Gulnihol Idievna. Changes in the content of trace elements in the saliva of patients in the treatment of patients with traumatic stomatitis with flavonoid-based drugs//Journal of research in health science: Volume 6 pp. 23-26 (issue. 1-2 2022).

17. Manba: https://medicalinsider.ru/rubrics/vzaimosvyaz-zabolevaniya-parodonta-s-zabolevaniyami-vnutrennikh-organov

Резюме: Умумий соматик касалликлар фонида оғиз бўшлиғи шиллиқ қаватининг касалликлари диагностика ва даволашдаги қийинчиликлар туфайли стоматологиянинг энг қийин муаммоларидан биридир. Овқат ҳазм қилиш тракти касалликлари оғиз бўшлиғининг яллиғланиш касалликларини умумий аҳоли орасида тарқалиши 30-35% ни ташкил қилади, яллиғланишли ичак касалликларида эса 40–50% га кўпаяди. Диагностика бўйича Европа соғлиқни сақлаш ташкилотининг таснифига қараганда, овқат ҳазм қилиш тракти яра касалликлари асосан ошқозон ҳамда ўн икки бармоқ ичак яраларини ўз ичига олади.

Ушбу касалликлар асоратлари қайталанувчи курс, юқори частота билан тавсифланади, узоқ муддатли даволаниш зарурати ва хавфли оқибатларга олиб келувчи омил ҳисобланади.

Калит сўзлар: яра касаллиги, оптик когерент томография (ОКТ), ортопантомография, фиброгастродуоденоскопия (ФГДС).

Summary: Against the background of general somatic diseases, diseases of the mucous membrane of the oral cavity are one of the most difficult problems in dentistry due to the difficulties in diagnosis and treatment. Diseases of the digestive tract, inflammatory diseases of the oral cavity, its prevalence among the general population is 30-35%, and in inflammatory bowel diseases, it increases by 40-50%. According to the diagnostic classification of the European Health Organization, the digestive tract includes gastric and duodenal ulcers. Complications of these diseases are characterized by a recurrent course, high frequency, the need for long-term treatment and dangerous consequences.

Keywords: ulcer disease, optical coherence tomography (OCT), orthopantomography, fibrogastroduodenoscopy (FGDS).

Резюме: На фоне общесоматических заболеваний заболевания слизистой оболочки полости рта являются одной из самых сложных проблем в стоматологии в связи с трудностями диагностики и лечения. Болезни пищеварительного тракта, воспалительные заболевания полости рта, его распространенность среди населения в целом составляет 30-35%, а при воспалительных заболеваниях кишечника увеличивается на 40-50%. По диагностической классификации Европейской организации здравоохранения к пищеварительному тракту относятся язвы желудка и двенадцатиперстной кишки. Осложнения этих заболеваний характеризуются рецидивирующим течением, высокой частотой, необходимостью длительного лечения и опасными последствиями.

Ключевые слова: язвенная болезнь, оптическая когерентная томография (ОКТ), ортопантомография, фиброгастродуоденоскопия (ФГДС).

УДК: 616.314-039.77:616-008.9- 614.256

ЦВЕТОВАЯ ГАММА И СТЕПЕНЬ МИНЕРАЛИЗАЦИИ ПОСЛЕ ПРОФЕССИОНАЛЬНОГО ОТБЕЛИВАНИЯ ЗУБОВ

Ирсалиева Ф.Х. Валиева Ф.А. Фархадова Н.В.
Ташкентский государственный стоматологический институт
Кафедра факультетской ортопедической стоматологии.

Актуальность. Находящиеся в ткани зуба пигменты придают зубам их специфический цвет. С возрастом зубы также могут поменять свой первоначальный цвет, т.к. в течение жизни в поры зубов проникают различные красящие вещества, такие как: чай, кофе, никотин, красное вино. Немного ранее для достижения «Голливудской» улыбки специально изготавливали коронки и виниры. Сегодня же возможно использование разнообразных способов отбеливания зубов. Это нельзя сделать, как ошибочно думают многие, с помощью