STOMATOLOGIYA

НАУЧНО-ПРАКТИЧЕСКИЙ ЖУРНАЛ ISSN 2091-5845

№ 2-3, 2023 (91-92)

34 ПУТИ ОПТИМИЗАЦИИ ТЕРАПИИ КОРОНАВИРУСНОЙ ИНФЕКЦИИ, ВЫЗВАННОЙ COVID-19

90 ВЛИЯНИЕ ВИДА ВСКАРМЛИВАНИЯ НА ФОРМИРОВАНИЕ СТОМАТОЛОГИЧЕСКИХ ЗАБОЛЕВАНИЙ У ДЕТЕЙ

128 ЗНАЧЕНИЕ ВИТАМИНА К В ПРОЦЕССЕ ОСТЕОГЕНЕЗА

Содержание

ОРГАНИЗАЦИЯ, ЭПИДЕМИОЛОГИЯ, ИСТОРИЯ И ЭКСПЕРИМЕНТАЛЬНЫЙ РАЗДЕЛ

Глинкин В.В., Зайка Т.О. Изменения концентрации щелочных металлов в тканях зуба после перенесенного стресса

Глинкин В.В. Морфологические изменения в корневых каналах зубов после их хемомеханической обработки (исследования СЭМ)

Жуматов У.Ж., Асадов Д.А., Абдукадиров А.А., Хасанов А.И., Жуматова Г.У., Утанов И.Т., Мухамедиева Ф.Ш., Авезов Ю.А. Современные актуальные аспекты коммунальной стоматологии в Узбекистане

Абилов П.М., Махкамова Ф.Т., Мухитдинова М.И. Совершенствование методов лечения коронавирусной инфекции COVID-19

Абилов П.М., Махкамова Ф.Т. Анализ эффективности нового препарата на основе Ганодермы луцидум и Алхадая в лечении коронавирусной инфекции, вызванной COVID-19

Абилов П.М., Саидмуродова Н.С., Махкамова Ф.Т. Пути оптимизации терапии коронавирусной инфекции, вызванной COVID-19

ТЕРАПЕВТИЧЕСКАЯ СТОМАТОЛОГИЯ

Камилов Х.П., Тахирова К.А. Клинико-лабораторная характеристика многоформной экссудативной эритемы полости рта

ХИРУРГИЧЕСКАЯ СТОМАТОЛОГИЯ

Хасанов А.И., Рахманов Ш.А., Абдувалиев А.А. Подготовка и планирование к ортогнатии пациентов с деформацией челюстей 3-его класса по Энглю

Якубов Ш.Н., Шомуродов К.Э. Эффективность применения препарата «Траумель С» в составе комплексного лечения переломов нижней челюсти

ОРТОПЕДИЧЕСКАЯ СТОМАТОЛОГИЯ

Валиева Ф.А., Ирсалиева Ф.Х., Азизова З.Д., Фархадова Н.В. Микробиоциноз полости рта при пользовании искусственными коронками

ОРТОДОНТИЯ

Нигматов Р.Н., Мавлонова М.А. Изучение взаимосвязи миофункциональных нарушений в зубочелюстной системе и психоневрологического статуса у детей в сменном прикусе

Nigmatova I.M., Nigmatova N.R., Rahmatullaeva N.R. Koxlear implant qoyilgan bolalarni nutqini kompleks reabilitaciya qilish.

Нодирхонова М.О. Диагностика и лечение

Content

ORGANIZATION, EPIDEMIOLOGY, HISTORY AND EXPERIMENTAL SECTION

Glinkin V.V., Zaika T.O. Changes in the concentration of alkali metals in dental tissues after stress

Glinkin V.V. Morphological changes in the root canals of teeth after their chemomechanical treatment (SEM studies)

Zhumatov U.Zh., Asadov D.A., Abdukadirov A.A., Khasanov A.I., Zhumatova G.U., Utanov I.T., Mukhamedieva F.Sh., Avezov Yu.A. Modern topical aspects of community dentistry in Uzbekistan

Abilov P.M., Makhkamova F.T., Mukhitdinova M.I. Improving the methods of treatment of coronavirus infection COVID-19

Abilov P.M., Makhkamova F.T. Analysis of the effectiveness of a new drug based on Ganoderma lucidum and Alkhadai in the treatment of coronavirus infection caused by COVID-19

Abilov P.M., Saidmurodova N.S., Makhkamova F.T. Ways to optimize the therapy of coronavirus infection caused by COVID-19

THERAPEUTIC DENTISTRY

Kamilov Kh.P., Takhirova K.A. Clinical and laboratory characteristics of multiform exudative erythema of the oral cavity

SURGICAL DENTISTRY

Khasanov A. Rakhmanov SH., Abduvaliev A.A. Preparation and planning for orthognathy of patients with class 3 jaw deformities according to Engle.

Yakubov Sh.N., Shomurodov K.E. The effectiveness of the use of "Traumel S" as part of the complex treatment of fractures of the lower jaw

ORTHOPEDIC DENTISTRY

Valieva F.A., Irsalieva F.Kh., Azizova Z.D., Farkhadova N.V. The state of microbiocenosis of the oral cavity when using artificial crowns

ORTHODONTICS

Nigmatov R.N., Mavlonova M.A. Study of the relationship between myofunctional disorders in the dental system and psychoneurological status in children with mixed dentition

Nigmatova I.M., Nigmatova N.R., Rakhmatullaeva N.R. Comprehensive speech rehabilitation of children with cochlear implants.

Nodirkhonova M.O. Diagnosis and treatment of

стоматологической маркетинговой службы, здорового образа жизни и коммунальных программ профилактики стоматологических заболеваний, а также стоматологического просвещения населения несомненно приведут к резкому снижению частоты основных стоматологических заболеваний среди населения Узбекистана и к долгосрочной стабилизации стоматологического статуса населения.

Ключевые слова: коммунальная стоматология, частная стоматологическая служба, медицинская страхования населения, стоматологический маркетинг, здоровый образ жизни, стоматологическое просвещение.

АННОТАЦИЯСИ. O‘zbekiston Respublikasi ta’lim muassasalarida jamoa stomatologiya kursining tashkil etilgani stomatologik ta’lim va aholiga stomatologik yordam ko‘rsatish sifatini oshirishdagi eng muhim yutuqlardan biridir. O‘zbekistonda xususiy stomatologiya xizmatining ijobiy tomonlarini amaliyotga joriy etish, davlat tibbiy sug‘urtasi, stomatologik marketing xizmatlari, sog‘lom turmush tarzi va stomatologik kasalliklarning oldini olish bo‘yicha jamoatchilik dasturlari hamda aholini stomatologiyaga oid ma’rifatni keskin oshirishga olib kelishi shubhasiz. O'zbekiston aholisi orasida asosiy stomatologik kasalliklarning kamayishi va aholining stomatologik holatini uzoq muddatli barqarorlashtirish.

Kalit so'zlar: jamoa stomatologiyasi, xususiy stomatologiya xizmati, davlat tibbiy sug'urtasi, stomatologik marketing, sog'lom turmush tarzi, stomatologik ta'lim.

SUMMARY. The organization of communal dentistry course in educational institutions of the Republic of Uzbekistan is one of the most significant achievements in improving dental education and the quality of dental care for the population. The introduction into practice of the positive aspects of private dentistry in Uzbekistan, medical insurance of the population, dental marketing service, healthy lifestyle and communal programs for the prevention of dental diseases, as well as dental education of the population will certainly lead to a sharp decrease in the frequency of major dental diseases among the population of Uzbekistan and to the long-term stabilization of the dental status of the population.

Key words: communal dentistry, private dental service, medical insurance of the population, dental marketing, healthy lifestyle, dental education.

УДК: 616.3-045-21.895

СОВЕРШЕНСТВОВАНИЕ МЕТОДОВ ЛЕЧЕНИЯ КОРОНАВИРУСНОЙ ИНФЕКЦИИ COVID-19

Абилов П.М., Махкамова Ф.Т., Мухитдинова М.И.

Ташкентская медицинская академия, Ташкентский медицинский педиатрический институт

Как известно, коронавирусы представляют собой одноцепочные РНК-вирусы с положительной цепью. Данный вирус имеет круглую или форму эллипса, диаметр 40-50 нм. Исследования, проведенные в Ухане (Китай), имели 89% нуклеотидную идентичность с SARS подобным коронавирусом, связанным с тяжелым острым респираторным синдромом (CoVZXC21), который развивается у летучих мышей и 11% SARS-CoV [5].

Результаты ретроспективного когортного исследования, проведенного с 1 марта по 21 ноября 2020 г., оценивающего уровень смертности в 209 больницах неотложной помощи США, которые включали 42604 пациента с подтвержденной инфекцией SARS-CoV-2, показали более высокий уровень смертности среди пациентов мужского пола (12,5%) по сравнению с пациентами женского пола (9,6%) [8].

При попадании в организм человека репликация вирусной РНК начинается с синтеза полипротеина 1a/1b. Транскрипция происходит через комплекс репликации-транскрипции (РТК), который образует пузырьки с двойной мембраной, и через синтез последовательностей субгеномных едино направляющих РНК (sgRNAs). Терминация транскрипции происходит в регуляторных последовательностях транскрипции,

расположенных между так называемыми открытыми рамками считывания (ORF), которые работают как матрицы для продукции субгеномных мРНК [4].

В исследовании J. Zheng и соавт. [10], в котором оценивали респираторную вирусную нагрузку и реакцию сывороточных антител у пациентов с COVID-19, вирусная нагрузка слюны была максимальной в первую неделю после появления симптомов, а затем со временем снижалась. У большинства пациентов появляются антитела (как IgM, так и IgG) в течение 10 дней после появления симптомов.

Поскольку данная инфекция является новой для организма человека, антиген содержит только эпитопы, специфичные для данного вируса, серологическая распространенность будет отражать совокупную скорость атаки данного вируса [7,9].

Исследования M. Götte и соавт. [3] подтвердили, что SARS-CoV-2 связывается с человеческим рецептором-хозяином через hACE2 (ангиотензин превращающий фермент), что позволяет предположить, что он имеет такой же тканевый тропизм, что и вирус SARS. Поскольку hACE2 в основном экспрессируется в альвеолоцитах II типа (AT2) в легкие, эндотелиальные клетки в кровеносных сосудах, эпителиальные клетки желудочно-кишечного тракта и гепатоциты, поэтому этим и объясняются частые случаи пневмонии, васкулиты, а также обнаружение вирусной РНК и антигенов в крови [1,6].

В настоящее время доступны различные препараты, которые включают противовирусные средства (например, ремдесивир), моноклональные антитела против SARS-CoV-2 (например, бамланивимаб/этесевимаб, казиривимаб/имдевимаб), противовоспалительные препараты (например, дексаметазон), иммуномодуляторы (например, барицитиниб, тоцилизумаб). Однако они оказывают побочные эффекты на печень, поэтому поиск новых препаратов является актуальной проблемой.

Цель исследования

Оценка влияния нового препарата на основе Ганодермы луцидум и Алхадая на течение коронавирусной инфекции, вызванной COVID-19.

Материал и методы

Исследование было рандомизированным, двойным слепым плацебо-контролируемым.

Эксперименты проводились на 100 половозрелых крысах обоего пола массой 220-250 г. Содержание животных, оперативные вмешательства и вывод из эксперимента осуществляли на основе этических принципов, декларированной Европейской конвенцией по защите позвоночных животных, используемых для экспериментальных и иных целей. Животные содержались в виварии при свободном доступе к пище и воде и естественной смене дня и ночи. Эксперименты проводились в условиях спонтанного дыхания и температуры окружающей среды 24-25°С. Изоляцию вируса осуществляли на культуре клеток vivo из вируссодержащего образца клинического материала (мазок из носоглотки). Эффективность репликации вируса SARS-Cov-2 на культуре клеток оценивали по динамике появления цитопатического действия и наличию вирусной РНК при анализе культуральной жидкости методом полимеразной цепной реакции(ПЦР).

Крысы были интраназально заражены штаммом SARS-Cov-2 50% средней инфекционной дозы тканевой культуры (TCID 50) на 50 мкл инокулята (биопрепарат с живыми культурами) после внутрибрюшинной анестезии с использованием 2,5% раствора тиопентала натрия.

Все животные были разделены на равные группы по 25 особей в каждой:

1-я группа (интактные) – абсолютно здоровые животные;

2-я группа (контрольная) – заражение коронавирусной инфекцией COVID-19, лечение плацебо – 0,9% физраствор;

3-я группа (сравнения) – заражение коронавирусной инфекцией COVID-19, лечение ремдесевиром (ингибитором обратной транскриптазы);

4-я группа (основная) – заражение коронавирусной инфекцией COVID-19, лечение смесью Ганодермы луцидум (Cordy Gold и Алхадая).

В работе использовали гистологические и биохимические методы. Статистическая обработка материала проводилась с помощью параметрических и непараметрических методов.

Результаты исследования

После заражения крыс экспериментально полученным штаммом коронавирусной инфекции SARS-Cov-2 проводили ПЦР-диагностику для подтверждения наличия вируса.

При выполнении ПЦР-диагностики в крови крыс на 5-6-й день было обнаружено 110 копий/мл, что говорит о высоких уровнях вируса в дыхательных путях. Уровень обнаружения вирусной РНК составлял 95%.

При физикальном обследовании дыхательных путей с использованием зонда практически у 100% крыс отмечались отек и гиперемия слизистой оболочки дыхательных

путей. При пальпации у 90% крыс выявлено увеличение и уплотнение лимфатических узлов. У 90% крыс наблюдалась гепатомегалия и спленомегалия. Во время физикального обследования у всех животных (100%) было обнаружено снижение аппетита. Экспериментальные животные были вялыми, на смену дня и ночи практически не реагировали. При осмотре конъюнктивы глаз отмечались отек и гиперемия слизистой оболочки.

При биохимическом анализе крови у 80% зараженных животных выявлено повышение уровня креатинина на 35% до 71,5±1,4 ммоль/л. Содержание электролитов (K^+, Na^+, Cl^-) возрастало на 40% (4,9±0,23, 198,0±2,6, 150,0±3,7 ммоль/л). У 90% подопытных животных наблюдалось повышение уровня АСТ на 45% до 68 Ед/л. У 92% подопытных животных происходило повышение уровня АЛТ на 25%, который составил 46 Ед/л. У 90% животных содержание общего билирубина увеличилось 45% и составило 30 Ед/л. Содержание Д-димера повышалось у всех животных (100%) до 350 нг/л (N <250 нг/л).

Уровень С-реактивного белка у 90% лабораторных животных увеличился и колебался от 10 до 15 мг/л.

В таблице 1 представлены данные о заболеваемости коронавирусной инфекцией.

Таблица 1

Эпидемиологические показатели коронавирусной инфекции COVID-19

Группы	В активной фазе болезни	Общее количество случаев	Количество летальных исходов
1-я	24	25	1
2-я	23	25	1
3-я	25	25	2

При гистологическом исследовании выявлены воспалительные клеточные инфильтраты вокруг бронхиол и кровеносных сосудов, увеличение количества альвеолоцитов II типа, наблюдалось также массивное поражение эпителии слизистой носовой полости и трахеи (рисунок). Диффузное альвеолярное повреждение сочеталось с вовлечением в патологический процесс сосудистого русла легких и альвеолярно-геморрагическим синдромом. В сосудах легких развивается микроангиопатия с тромбозом. Изменения в легких макроскопически соответствовали понятию «шоковое легкое».

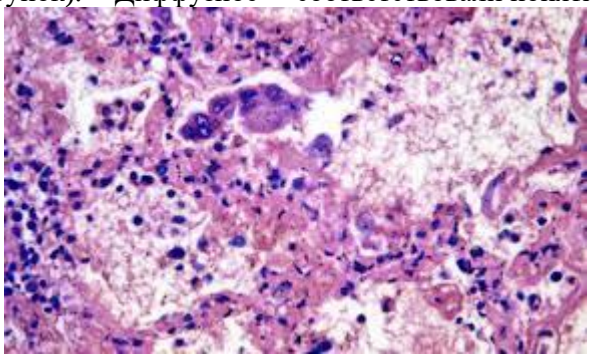

Рисунок. Гистологические изменения слизистой оболочки дыхательных путей при коронавирусной инфекции, вызванной COVID-19. Диффузное альвеолярное повреждение (экссудативная фаза); цитотоксическое действие вируса гриппа на клетки альвеолярного эпителия с наличием точечных эозинофильных включений (возможно, вирусных включений). Окраска гематоксилином и эозином, х 250.

После обнаружения коронавирусной инфекции COVID-19 гистологическими и биохимическими методами животным 2-й группы вводили 0,9% физраствор. При этом никаких положительных изменений не было обнаружено.

У 60%животных 3-й группы после применения ремдесевира наблюдалась положительная динамика. Так, у 50% лабораторных животных при физикальном обследовании дыхательных путей с использованием зонда было выявлено уменьшение степени отека и нерезко выраженная гиперемия слизистой оболочки дыхательных путей. При пальпации у 60% крыс отмечалось уменьшение размеров лимфатических узлов. У всех животных нормализовался аппетит. Живоные стали физически активными. При осмотре конъюнктивы глаз у 60% выявлено уменьшение

степени выраженности отека и гиперемии слизистой оболочки. Однако у 50% крыс признаки гепатомегалии и спленомегалии сохранялись, что характеризовалось повышением биохимических показателей (табл. 2).

Таблица 2

Биохимические показатели до и после применения ремдесевира

Показатель	Число животных	До лечения	После лечения	p
Креатинин, ммоль/л	23	71,5±1,4	67,8±1,2	<0,05
Электролиты, ммоль/л: Na+ K^+ Cl^-	20	 198,0±2,6 4,9±0,23 198,0±2,6	 185,0±2,0 4,1±0,20 175,0±2,1	 <0,05 ≤0,03 ≤0,05
АСТ, Ед/л	22	68	55	
АЛТ, Ед/л	22	46	55	
Общий билирубин, Ед/л	20	30	22	
Д-димер, нг/л	22	350	300	
С-реактивный белок, мг/л	23	10	8	

Так, 95% ДИ (доверительный интервал) в 3-й и 4-й группах находится между 2,4-4,0, что указывает на точную оценку при p≤0,05. ОШ (отношение шансов) составляло 0,9523107 между применением нового препарата на основе Ганодермы луцидум и Алхадая и выраженностью патологического процесса в легких, χ_2 (критерий Вилкоксона) составляет 0,93280714, U (критерий Манна – Уитни) составляет 0,94135082 при p≤0,05

У животных 3-й группы после применения ремдесевира происходило частичное улучшение биохимических параметров. Так как уровень АЛТ и АСТ оставался высоким, то наблюдались гепатомегалия и спленомегалия.

При гистологическом исследовании у животных 3-й группы не было признаков воспалительных клеточных инфильтратов вокруг бронхиол и кровеносных сосудов, количество альвеолоцитов II типа нормализовалось, значительно уменьшилось поражения в эпителии слизистой носовой полости и трахеи. Наблюдалось также уменьшение степени диффузного альвеолярного повреждения без вовлечения в патологический процесс сосудистого русла легких.

У животных 4-й группы после применения нового препарата на основе Ганодермы луцидум и Алхадая наблюдалась положительная динамика. Так, у 90% лабораторных животных при физикальном обследовании дыхательных путей с использованием зонда было выявлено исчезновение отека и гиперемии слизистой оболочки дыхательных путей. При пальпации у 90% крыс отмечалась нормализация состояния лимфатических узлов. Аппетит у всех животных нормализовался, они стали физически активными. При осмотре конъюнктивы глаз у 95% животных выявлено уменьшение степени выраженности отека и гиперемии слизистой оболочки. Почти у всех экспериментальных животных (97%) не наблюдалось гепатомегалии и спленомегалии.

В биохимическом анализе крови у 95% животных 4-й группы уровень креатинина снизилсяна 33% и составлял 63,4±1,4 ммоль/л. Содержание электролитов (K^+, Na^+, Cl^-) снизилось на 38% (4,0±0,23, 143,0±2,6, 100,0±3,7 ммоль/л). У 90% подопытных животных наблюдалась нормализация уровня АСТ, который составил 46 Ед/л. У 92% подопытных животных происходила нормализация АЛТ (46 Ед/л). У 90% животных содержание общего билирубина уменьшилась на 45% и составило 4 Ед/л. Содержание Д-димера у всех животных (100%) возросло до 250 нг/л.

Уровень С-реактивного белка у 90% лабораторных животных снизился до 3 мг/л.

При гистологическом исследовании у животных 4-й группы также не было выявлено признаков воспалительных клеточных инфильтратов вокруг бронхиол и кровеносных сосудов, нормализовалось количество альвеолоцитов II типа, не наблюдалось поражения в эпителии слизистой носовой полости и трахеи. Имело место также исчезновение диффузного альвеолярного повреждения без вовлечения в патологический процесс сосудистого русла легких.

Заключение

Применение нового препарата на основе Ганодермы луцидум и Алхадая расширяет горизонты лечения коронавирусной инфекции, вызванной COVID-19. Известно, что ангиотензин-превращающий фермент 2 (АПФ2) – это мембранный белок семейства карбоксипептидаз. В легких АПФ2 экспрессируется в альвеолоцитах II типа, он расщепляет ангиотензин 2 на ангиотензин 1, который активирует MAS-рецептор. Также известно, что ангиотензин 1 является эндогенным лигандом для G-белок связанного Mas-рецептора, который экспрессируется на поверхности гладкомышечных клеток бронхов и альвеолярного эпителия, подавляет различные побочные эффекты ангиотензина 2.

Ангиотензин превращающий фермент 2 служит функциональным рецептором для проникновения вируса SARS-CoV 2 в клетку-мишень. Так как S-белок связывается с АПФ2 на клеточной мембране и прикрепляется к клеткам-мишеням путем полярных взаимодействий в районе участка с протеазной активностью, то он оказывает и сосудосуживающий эффект и играет роль при развитии острого респираторного дистресс-синдрома, т.е. обеспечивает отрыв 1 аминокислоты от ангиотензина II. Новый препарат на основе Ганодермы луцидум и Алхадая блокирует связь S-белка SARS-CoV 2 с АПФ2 путем добавления незаменимых аминокислот к ангиотензину II. Так как некоторые аминокислоты можно заменить во фрагменте ангиотензин превращающего фермента 2, который связывается с S-белком SARS CoV-2., чтобы снизить вероятность их объединения. Ганодерма луцидум в своем составе содержит комплекс аминокислот, которые обладают наибольшей эффективностью связываться с протеазным доменом АПФ 2, либо с S-белком SARS CoV-2 и не дают двум веществам связываться. Таким образом, не происходит избыточного накопления ангиотензина II, которое через активацию AT1R (рецептор ангиотензина II типа I) приводит к острому повреждению легких.

Выводы

1. Применение нового препарата на основе Ганодермы луцидум и Алхадая при лечении коронавирусной инфекции, вызванной COVID-19, является оправданным, так как благодаря комплексу аминокислот не происходит избыточного накопления ангиотензина II, что приводит к нормализации биохимических и гистологических показателей.

Литература

1. European Centre for Disease Prevention and Control. Threat assessment brief: emergence of SARS-CoV-2 B.1.617 variants in India and situation in the EU/EEA. May 11, 2021 (https://www.ecdc.europa.eu/en/publications-data/threat-assessment-emergence-sars-cov-2-b1617-variants. opens in new tab).
2. Frediansyah A. et al. Remdesivir and its antiviral activity against COVID-19: A systematic review https://doi.org/10.1016/j.cegh.2020.07.011
3. Götte M. et al. Remdesivir for the treatment of COVID-19: the value of biochemical studies // Curr. Opin. Virol. – 2021. – Vol. 49. – P. 81-85.
4. Hess C.B. et al. Immunomodulatory Low-Dose Whole-Lung Radiation for Patients with Coronavirus Disease 2019-Related Pneumonia // Int. J. Rad. Oncol. Biol. Phys. – 2021. – Vol. 109 (Issue 4). – P. 867-879.
5. Hussien A. et al. A Clinical Review of COVID-19 // Pathogen. Diag. Manag. Bentham Sci. Publishers https://doi.org/10.2174/13816128266662012221 6 2509
6. Joint Committee on Vaccination and Immunisation. Priority groups for coronavirus (COVID-19) vaccination: advice from the JCVI, 30 December 2020. – L.: Department of Health and Social Care, 2021 (https://www.gov.uk/government/publications/priority-groups-for-coronavirus-covid-19-vaccination-advice-from-the-jcvi-30-december-2020. opens in new tab).
7. Ridolo E., Pucciarini F., Barone A. et al. Dermatological manifestations during COVID-19 infection: a case series and discussion on the problem of differential diagnosis // Acta Biomed. – 2021. – Vol. 92, №1. – P. e2021103.
8. Rubin E.J., Baden L.R., Udwadia Z.F., Morrissey S. India's COVID-19 crisis // New Engl. J. Med. – 2021. – Vol. 384, №18. – P. e84-e84.
9. Schreiber G. The Role of Type I Interferons in the Pathogenesis and Treatment of COVID-19 // Front. Immunol. – 2020. – Vol. 1. – P. 595739.
10. Zheng J., Wong LY.R., Li K. et al. COVID-19 treatments and pathogenesis including anosmia in K18-hACE2 mice // Nature. – 2021. – Vol. 589. – P. 603-607.

Цель: оценка влияния нового препарата на основе Ганодермы луцидум и Алхадая на течение коронавирусной инфекции, вызванной COVID-19. **Материал и методы:** исследование было рандомизированным, двойным слепым плацебо-контролируемым. Эксперименты проводились на 100 половозрелых крысах обоего пола массой

220-250 г. Животные содержались в виварии при свободном доступе к пище и воде и естественной смене дня и ночи. Эксперименты проводились в условиях спонтанного дыхания и температуры окружающей среды 24-25°С. Изоляцию вируса осуществляли на культуре клеток vivo из вируссодержащего образца клинического материала (мазок из носоглотки). **Результаты:** при выполнении ПЦР-диагностики было обнаружено в крови крыс на 5-6 день 110 копий/мл, что говорит о высоких уровнях вируса в дыхательных путях. Уровень обнаружения вирусной РНК составлял 95%. Ганодерма луцидум содержит большое количество аминокислот, как незаменимых, так и заменимых, которые связываться с протеазным доменом АПФ 2, либо с S-белком SARS CoV-2 и не дают двум веществам связываться. Таким образом, не происходит избыточного накопления ангиотензина II, которое через активацию AT1R (рецептор ангиотензина II типа I) приводит к острому повреждению легких. **Выводы:** применение нового препарата на основе Ганодермы луцидум и Алхадая при лечении коронавирусной инфекции, вызванной COVID-19, является оправданным, так как благодаря комплексу аминокислот не происходит избыточного накопления ангиотензина II, что приводит к нормализации биохимических и гистологических показателей.

Ключевые слова: коронавирус, ПЦР-тест, Ганодерма луцидум, Алхадая, альвеолоциты II типа, SARS CoV-2, острый респираторный дистресс-синдром.

Maqsad: Ganoderma lucidum va Alxadai asosidagi yangi preparatning COVID-19 keltirib chiqaradigan koronavirus infeksiyasi jarayoniga ta'sirini baholash. **Material va usullar:** tadqiqot randomizatsiyalangan, ikki marta ko'r, platsebo-nazorat qilingan. Tajribalar vazni 220-250 g bo‘lgan har ikki jinsdagi 100 ta etuk kalamushlarda o‘tkazildi.Hayvonlar oziq-ovqat va suvdan erkin foydalanish mumkin bo‘lgan, kun va tun tabiiy o‘zgarib turadigan vivariyda saqlangan. Tajribalar o'z-o'zidan nafas olish va atrof-muhit harorati 24-25°C sharoitida amalga oshirildi. Virus izolyatsiyasi virusli hujayra madaniyatida klinik materialning virusli namunasidan (nazofarengeal tampon) amalga oshirildi. **Natijalar:** PCR diagnostikasini o'tkazishda 5-6 kunlarda kalamushlarning qonida 110 nusxa/ml topildi, bu nafas olish yo'llarida virusning yuqori darajasini ko'rsatadi. Virusli RNKni aniqlash darajasi 95% ni tashkil etdi. Ganoderma lucidum tarkibida ACE 2 proteaza domeniga yoki SARS CoV-2 ning S-oqsiliga bog'lanib, ikki moddaning bog'lanishiga to'sqinlik qiluvchi muhim va muhim bo'lmagan ko'p miqdordagi aminokislotalar mavjud. Shunday qilib, AT1R (angiotensin II toifa I retseptorlari) faollashishi orqali o'pkaning o'tkir shikastlanishiga olib keladigan angiotensin II ning ortiqcha to'planishi yo'q. **Xulosa:** Ganoderma lucidum va Alxadai asosidagi yangi preparatni COVID-19 keltirib chiqaradigan koronavirus infektsiyasini davolashda qo'llash oqlanadi, chunki aminokislotalar majmuasi tufayli angiotenzin II ning ortiqcha to'planishi yo'q, bu normallashishiga olib keladi. biokimyoviy va gistologik ko'rsatkichlar.

Kalit so'zlar: koronavirus, PCR testi, Ganoderma lucidum, Alxadaya, II turdagi alveolotsitlar, SARS-CoV-2, o‘tkir nafas yetishmasligi sindromi.

Objective: To evaluate the effect of a new drug based on Ganoderma lucidum and Alkhadai on the course of a coronavirus infection caused by COVID-19. **Material and methods:** The study was randomized, double-blind, placebo-controlled. The experiments were carried out on 100 mature rats of both sexes weighing 220-250 g. The animals were kept in a vivarium with free access to food and water and a natural change of day and night. The experiments were carried out under conditions of spontaneous respiration and an ambient temperature of 24-25°C. Virus isolation was carried out on viro cell culture from a virus-containing sample of clinical material (nasopharyngeal swab). **Results:** When performing PCR diagnostics, 110 copies/ml were found in the blood of rats on days 5-6, which indicates high levels of the virus in the respiratory tract. The viral RNA detection rate was 95%. Ganoderma lucidum contains a large number of amino acids, both essential and non-essential, that bind to the protease domain of ACE 2, or to the S-protein of SARS CoV-2 and prevent the two substances from binding. Thus, there is no excess accumulation of angiotensin II, which through the activation of AT1R (angiotensin II type I receptor) leads to acute lung injury. **Conclusions:** The use of a new drug based on Ganoderma lucidum and Alkhadai in the treatment of coronavirus infection caused by COVID-19 is justified, since due to the amino acid complex there is no excessive accumulation of angiotensin II, which leads to the normalization of biochemical and histological parameters.

Key words: coronavirus, PCR test, Ganoderma lucidum, Alkhadaya, type II alveolocytes, SARS CoV-2, acute respiratory distress syndrome.