STOMATOLOGIYA

НАУЧНО-ПРАКТИЧЕСКИЙ ЖУРНАЛ ISSN 2091-5845

№ 1, 2023 (90)

35 Распространенность открытого прикуса и нарушения речи

55 Хронология осложнений и послеоперационной реабилитации взрослых больных с деформациями челюстей

62 Стоматологические аспекты вирусных гепатитов

Содержание

ОРГАНИЗАЦИЯ, ЭПИДЕМИОЛОГИЯ, ИСТОРИЯ И ЭКСПЕРИМЕНТАЛЬНЫЙ РАЗДЕЛ

Кулиев О.А., Мусаев Ю.Н., Рахманов Т.О., Мирзарахимова К.Р. Появление стоматологии в древнем мире.....5

ТЕРАПЕВТИЧЕСКАЯ СТОМАТОЛОГИЯ

Ражабова Д.Б., Ахмедов А.Б. Роль патогенной микрофлоры в развитии воспалительных заболеваний пародонта у больных сердечно-сосудистыми заболеваниями……9

Курбанова С.Ю., Нигматова И.М., Алишерова З.Т. Микробиоценоз полости рта при воспалительных заболеваниях пародонта……12

ХИРУРГИЧЕСКАЯ СТОМАТОЛОГИЯ

Аскаров М.А., Шомуродов К.Э. Тактика атравматичного удаления нижних третьих моляров с предварительной ортоэкструзией…...15

Маматкулов Х.А., Эшбадалов Х. Ю., Махкамова Ф.Т. Влияние сорбентов на клиническое течение периоститов челюстно-лицевой области……..……...19

Хасанов А.И., Рахманов Ш.А. Современные аспекты ортогнатической хирургии…….21

ОРТОДОНТИЯ

Нигматов Р.Н., Кадыров Ж.М., Нигматова И.М., Атамуратова Н.Б. Использование ортодонтических аппаратов для расширения верхней челюсти у детей сменного прикус……..29

Нигматова И.М., Аралов М.Б., Нигматов Р.Н., Зикирова М.Ш., Исмоилов М.Х. Распространенность открытого прикуса и нарушения речи……..…35

СТОМАТОЛОГИЯ ДЕТСКОГО ВОЗРАСТА

Даминова Ш.Б, Абдуллаев Ж.Р, Маткулиева С.Р, Исаходжаева Х.К. Разработка прогностических критериев для комплексной оценки факторов риска развития кариеса зубов для детей начальных классов……38

Абдуллаев Ж.Р., Рихсиева Д.Ф., Ташпулатова Х.А. Профилактический статус кариеса у детей дошкольного возраста……41

Гулямов С.С., Миралимова Ш.М., Абдуллаев Ж.Р. Микробиологическая оценка эффективности использования пробиотика “Probioker-Awl” у детей с патологией опорно-двигательной системы……45

Sadikova I.,Y. Bolalarda og’iz bo’shlig’i shillik qavat kasalliklari profilaktikasi……52

Content

ORGANIZATION, EPIDEMIOLOGY, HISTORY AND EXPERIMENTAL SECTION

Kuliev O.A., Musaev U.N., Rakhmanov T.O., Mirzarakhimova K.R. Emergence of dentistry in the ancient world.....5

THERAPEUTIC DENTISTRY

Razhabova D.B., Akhmedov A.B. The role of pathogenic microflora in the development of inflammatory periodontal diseases in patients with cardiovascular diseases……9

Kurbanova S.Yu., Nigmatova I.M., Alisherova Z.T. Microbiocenosis of the oral cavity in inflammatory periodontal diseases……12

SURGICAL DENTISTRY

Askarov M.A., Shomurodov K.E. Actics of atraumatic removal of lower third molar with preliminary orthotextrusion……..……15

Mamatkulov H.A., Eshbadalov H.Yu., Makhkamova F.T. Influence of sorbents on the clinical course of periostitis of the maxillofacial region…….19

Khasanov A.I., Rakhmanov Sh.A. Modern aspects of orthognathic surgery……21

ORTHODONTICS

Nigmatov R.N., Kadyrov Zh.M., Nigmatova I.M., Atamuratova N.B. The use of orthodontic appliances to expand the upper jaw in mixed dentition children……...29

Nigmatova I.M., Aralov M.B., Nigmatov R.N., Zikirova M.Sh., Ismoilov M.Kh. Prevalence of open bite and speech disorders……..35

PEDIATRIC DENTISTRY

Daminova Sh.B., Abdullaev Zh.R., Matkulieva S.R., Isakhodzhaeva H.K. Development of prognostic criteria for a comprehensive assessment of risk factors for dental caries in primary school children……..38

Abdullaev Zh.R., Rikhsieva D.F., Tashpulatova H.A. Preventive status of caries in preschool children……..41

Gulyamov S.S., Miralimova Sh.M., Abdullaev Zh.R. Microbiological evaluation of the efficiency of using the probiotic “Probiocare-Awl” for the treatment of intestinal dysbiosis in children suffering disorders of the locomotor system…….45

Sadikova I.Ya. Prevention of oral diseases in children……..52

baholash yallig'lanishli periodontal kasalliklarni kompleks davolash samaradorligini oshiradi.

Kalit so'zlar: periodontit, immunitet, mikroorganizmlar, etiologiya, patogenez.

Objective: Comparative evaluation of the effectiveness of classical and molecular genetics methods for diagnosing inflammatory periodontal diseases.

Material and methods: In the course of a microbiological study, we studied the composition of the microflora of the periodontal sulcus in 61 patients. The sampling from the periodontal sulcus was performed using sterile disks after a two-minute contact exposure, and then they were placed in test tubes with 1 ml of sugar broth, 0.1 ml of which was shown on nutrient media. Results: it was found that the quantitative and species composition of the specific microflora does not always correlate with the clinical manifestations of the disease. The microflora can be assessed by the traditional method of bacteriological research, but the most effective method for a complete assessment of the level and association of periodontopathogenic microorganisms is considered to be molecular genetics.

Conclusions: A preliminary assessment of the sensitivity of the microflora of the oral cavity to antibacterial drugs increases the effectiveness of the complex treatment of inflammatory periodontal diseases.

Key words: periodontitis, immunity, microorganisms, etiology, pathogenesis.

Хирургическая стоматология

УДК: 616.314.226-611.851.55-616.314.7-007.63-089.23-616-089.87

ТАКТИКА АТРАВМАТИЧНОГО УДАЛЕНИЯ НИЖНИХ ТРЕТЬИХ МОЛЯРОВ С ПРЕДВАРИТЕЛЬНОЙ ОРТОЭКСТРУЗИЕЙ



Аскаров М.А., Шомуродов К.Э.
Ташкентский государственный стоматологический институт

По разным данным, вероятность постэкстракционных повреждений нижнего альвеолярного нерва варьирует от 0,35 до 19% в зависимости от расположения третьего нижнего моляра и выбранной методики удаления. Важность адекватной визуализации анатомических структур на этапе планирования лечения в стоматологии обусловлена непредсказуемым клиническим исходом стоматологических вмешательств [5]. Во время операции по удалению третьих моляров может быть повреждена билатеральная анатомическая структура, а именно нижнечелюстной канал с сосудисто-нервным пучком, состоящим из нижнего альвеолярного нерва, одноименной артерии и вены.

Свое физиологическое начало канал берет с нижнечелюстного отверстия, которое находится на внутренней поверхности ветви нижней челюсти и заканчивается на наружной поверхности тела подбородочным отверстием в области корней премоляров. По мнению К.А. Егорова, С.В. Гришина, К.А. Короткова ([1], ход нижнечелюстного канала описывается как нисходящая линия, а в теле нижней челюсти как синусоида, которая в области корней моляров делает изгиб выпуклостью книзу. Поэтому правильная визуализация канала внутри нижней челюсти на этапе планирования и принятия клинического решения по поводу хирургического лечения третьего моляра позволяет избежать одного из осложнений – перфорации стенки нижнечелюстного канала с повреждением всех элементов сосудисто-нервного пучка [2-4].

Цель исследования

Обоснование целесообразности использования метода удаления третьих моляров нижней челюсти с ортоэкструзией как профилактики постэкстракционных повреждений нижнего альвеолярного нерва.

Материал и методы

Пациентка И., 30 лет, в декабре 2022 г. обратилась в частную стоматологическую клинику «Abclinic.

uz» для планового удаления 3.8 зуба. Из анамнеза заболевания известно, что ранее был удален 3.6 зуб, планируется имплантация в позиции этого зуба, на момент обращения активных жалоб не предъявляла.

Пациентка была направлена на КЛКТ. По результатам исследования был выявлен ретенированный и дистопированный третий моляр нижней челюсти справа с близким расположением корней к нижнему альвеолярному нерву (рис. 1, 2). После осмотра хирургом-стоматологом был поставлен диагноз: Ретенция и дистопия 3.8 зуба. ьной предложено оперативное лечение.

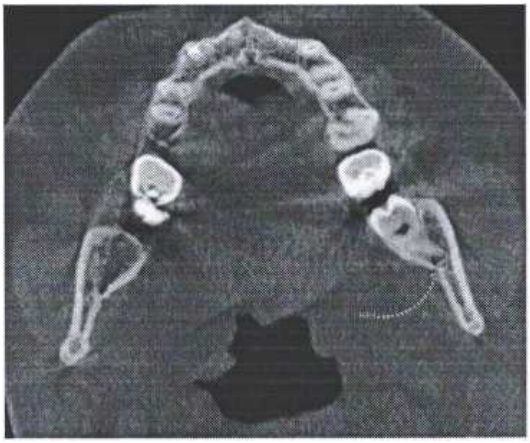

Рис. 1. Аксиальный срез. Зуб 3.8.

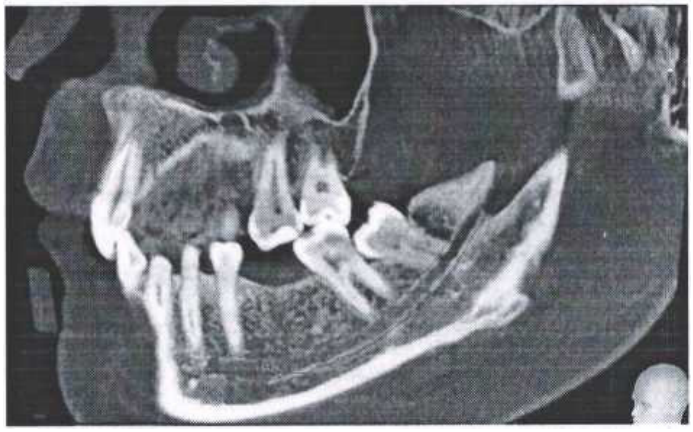

Рис. 2. Сагиттальный срез. Зуб 3.8

Результаты и обсуждение Во время подготовки к операции было проведено клинико-рентгенологическое исследование, в результате которого выявлено, что корни 3.8 зуба расположены близко к нижнему альвеолярному нерву. Слизистая оболочка в ретромолярной области справа бледно-розовой окраски, безболезненная. Видимых внешних изменений со стороны зубочелюстной системы не выявлено. При исследовании электровозбудимости изменений в пульпе 3.7 зуба не обнаружило (ЭОД 2 мА)

Больной было предложено три метода оперативного лечения: 1) одноэтапная полная экстракция 3.8 зуба с небольшим риском постэкстракционного повреждения НАН; 2) двухэтапное атравматичное удаление 3.8 зуба с ортоэкструзией с меньшим риском постэкстракционного повреждения НАН и двумя относительно не травматичными операциями, что облегчает реабилитацию и минимизируют риски повреждения НАН; 3) малоинвазивный метод – коронэктомия.

Пациенткой было принято решение о проведении ортоэкструзии нижнего третьего моляра слева с последующим удалением. Данный метод был выбран с целью «вытяжения» 3.8 зуба, что, инвазивно отрывая последний от НАН, исключало риск постэкстракционного повреждения нерва и других анатомических структур и позволяло достичь оптимального результата.

После детального разъяснения пациентке сути предстоящего оперативного вмешательстве согласилась и подписала информированное добровольное согласие на хирургическое лечение.

Под местной инфильтрационной анестезией Sol. articaini 1:100000 1,5мл в ретромолярной области слева проведен разрез в типичном месте, откинут слизисто-надкостничный лоскут. Проведено скелетирование компактной пластинки данной области, визуализирована коронковая часть 3.8 зуба. С помощью шаровидного алмазного бора произведена редукция костной ткани за дистальными буграми 3.8 зуба (рис. 3), тем самым создан костный карман, куда в последующем выдвинется зуб. Произведена фиксация минивинта в компактную пластинку в ретромолярную область. На мезиально-щечный бугор 3.8 зуба зафиксирована ортодонтическая кнопка, и активирована ортодонтическими резинами «Ultrachain 15 FT» (рис. 4). Рана ушита узловыми швами. Даны рекомендации и назначен второй этап операции через 30 дней.

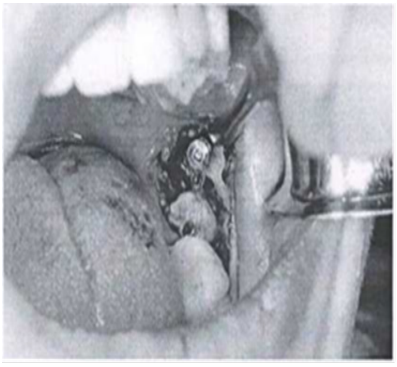

Рис. 3 .Первый этап операции.

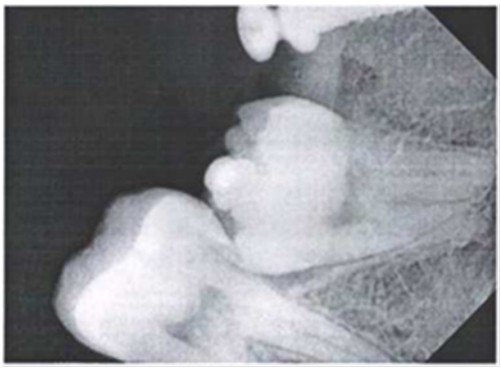

Рис. 4. Прицельный снимок.

КЛКТ на 30-е сутки после первого этапа операции не показал деструктивные изменения в костной ткани, отмечалась миграция зуба медиально и вверх. Отмечался отрыв корня 3.8 зуба от НАН (рис. 5, 6).

Вторым этапом на 30-е сутки под местной анестезией Sol. articaini 1:100000 1,5мл в ретромолярной области слева проведен разрез в типичном месте, откинут слизисто-надкостничный лоскут, удалены минивинт и ортодонтическая тяга. Произведена экстракция 3.8 зуба с помощью люксатора. Произведен забор крови из вены больной, изготовлен PRF (плазма, обогащенная тромбоцитами) и уложен в лунку 3.8 зуба. Рана ушита узловыми швами. Даны рекомендации.

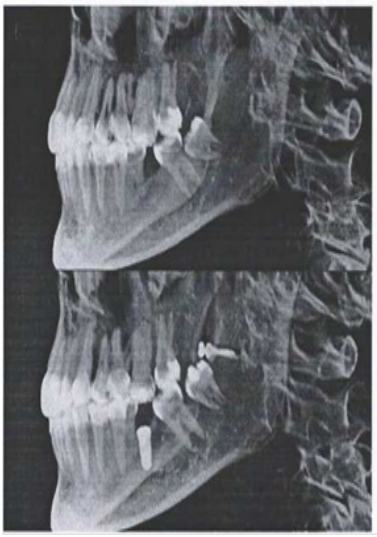

Рис. 5. Миграция 3.8 зуба в динамике.

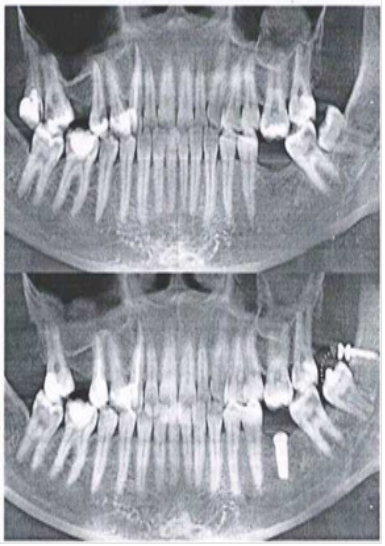

Рис. 6. ОПТГ через 30 дней.

Ранний послеоперационный период протекал гладко. Заживление раны проходило первичным натяжением без осложнений. Антибактериальная терапия не назначалась. Исследование электровозбудимости зубов изменений в пульпе 3.7 зуба не обнаружило (ЭОД 2 мА). Активных жалоб пациентка не предъявляла. Планируется контрольное обследование через 3 и 6 месяцев с использованием лучевых методов диагностики.

Выводы

1. Двухэтапное удаление с ортоэкструзией интактных третьих нижних моляров с близким расположением корней к нижнечелюстному каналу позволяет избежать не только интраоперационных, но и постоперационных осложнений. PRF-мембрана обеспечивает последующее заполнение дефекта новообразованной костной тканью.

2. Операция может быть проведена в условиях хирургического стоматологического кабинета под местной анестезией. Период нетрудоспособности, как правило, не превышает одной недели.

Литература

1. Егоров К.А., Гришин С.В., Коротков К.А. Анатомо-топографические особенности нижнечелюстного канала // Здоровье и образование в XXI веке: Электрон. науч.-образоват. вестн. – 2007. – №7. – С. 257.

2. Исомов М.М., Шомуродов К.Э., Олимжонов К.Ж., Особенности этиопатогенеза и течения воспалительных процессов периапикальных тканей у женщин в период беременности // Журн. биомед. и практ. – 2020. – С. 834-839.

3. Abdullaev Sh.Yu., Shomurodov K.E. Sovremennye aspekty patogeneticheskoj terapii u bol'nyh s gnojno-vospalitel'nymi zabolevaniyami chelyustno-licevoj oblasti [Modem aspects of pathogenetic therapy in patients with purulent-inflammatory diseases of the maxillofacial region // Мед. журн. Узбекистана. – 2010. – №3. – С. 82-86.

4. Askarov M.A., Shomuridov K.E., Coronectomy of the lower jaw third molar as prevention of post-extraction damages of the lower alveolar nerve // Medicine and Innovations. – 2022. – №4. – P. 474-481.

5. Kalmin O.V., Ilyunina O.O., Ziulkina L.A. et al. Morphological Features of the Incisive Canal in Patients of the First Adult Age // La Prensa Medica Argentina. – 2019. – Vol. 105, №9. – P. 538-545.1

Цель: обоснование целесообразности использования метода удаления третьих моляров нижней челюсти с ортоэкструзией как профилактики постэкстракционных повреждений нижнего альвеолярного нерва. Материал и методы: Пациентка И., 30 лет, в декабре 2022 г. обратилась в частную стоматологическую клинику «Abclinic.uz» для планового удаления 3.8 зуба. Из анамнеза заболевания известно, что ранее был удален 3.6 зуб, планируется имплантация в позиции этого зуба, на момент обращения активных жалоб не предъявляла.

Результаты: ранний послеоперационный период протекал гладко. Заживление раны проходило первичным натяжением без осложнений. Антибактериальная терапия не назначалась. Исследование электровозбудимости зубов изменений в пульпе 3.7 зуба не обнаружило (ЭОД 2 мА). Активных жалоб пациентка не предъявляла. Планируется контрольное обследование через 3 и 6 месяцев с использованием лучевых методов диагностики.

Выводы: операция может быть проведена в амбулаторных условиях хирургического стоматологического кабинета под местной анестезией. Период нетрудоспособности, как правило, не превышает одной недели.

Ключевые слова: удаление третьих моляров нижней челюсти, ортоэкструзия, профилактика постэкстракционных повреждений нижнего альвеолярного нерва.

Maqsad: pastki alveolyar asabning ekstraktsiyadan keyingi shikastlanishining oldini olish uchun pastki jag'ning uchinchi molarlarini ortoekstruziya bilan olish usulini qo'llash maqsadga muvofiqligini asoslash.

Material va usullar: bemor I., 30 yosh, 2022-yil dekabr oyida "Abclinic.uz" xususiy stomatologiya klinikasiga rejalashtirilgan 3,8 ta tishni olib tashlash uchun murojaat qilgan. Kasallik anamnezidan ma'lumki, 3.6 tishi ilgari olib tashlangan, shu tish holatiga implantatsiya rejalashtirilgan, murojaat qilish vaqtida faol shikoyat qilmagan.

Natijalar: operatsiyadan keyingi erta davr muammosiz o'tdi. Yara asoratsiz birlamchi niyat bilan davolandi. Antibakterial terapiya buyurilmagan. Tishlarning elektr qo'zg'aluvchanligini o'rganish 3,7 tish pulpasida hech qanday o'zgarishlarni aniqlamadi (EDI 2 mA). Bemorda faol shikoyatlar yo'q. Radiologik diagnostika usullaridan foydalangan holda 3 va 6 oy ichida keyingi tekshiruv rejalashtirilgan.

Xulosa: operatsiya ambulatoriya sharoitida jarrohlik stomatologiya bo'limida lokal behushlik ostida amalga oshirilishi mumkin. Nogironlik muddati, qoida tariqasida, bir haftadan oshmaydi.

Kalit so'zlar: pastki jag'ning uchinchi molarlarini olib tashlash, ortoekstruziya, pastki alveolyar asabning ekstraktsiyadan keyingi shikastlanishining oldini olish.

Objective To substantiate the expediency of using the method of extraction of the third molars of the lower jaw with orthoextrusion as a prevention of post-extraction injuries of the lower alveolar nerve.

Material and methods: Patient I., 30 years old, in December 2022, applied to the private dental clinic "Abclinic.uz" for the planned extraction of 3.8 teeth. From the anamnesis of the disease, it is known that the 3.6 tooth was previously removed, implantation is planned in the position of this tooth, at the time of the appeal, she did not present any active complaints.

Results: The early postoperative period was uneventful. The wound healed by primary intention without complications. Antibacterial therapy was not prescribed. A study of the electrical excitability of teeth did not reveal any changes in the pulp of the 3.7 tooth (EDI 2 mA). The patient had no active complaints. A follow-up examination is planned in 3 and 6 months using radiological diagnostic methods.

Conclusions: The operation can be performed on an outpatient basis in a surgical dental office under local anesthesia. The period of disability, as a rule, does not exceed one week.

Key words: removal of mandibular third molars, orthoextrusion, prevention of post-extraction injuries of the lower alveolar nerve.