STOMATOLOGIYA

НАУЧНО-ПРАКТИЧЕСКИЙ ЖУРНАЛ ISSN 2091-5845

№1 (86) 2022

22 ИЗУЧЕНИЕ ЧУВСТВИТЕЛЬНОСТИ МИКРОФЛОРЫ ПОЛОСТИ РТА К НЕКОТОРЫМ ЛЕКАРСТВЕННЫМ ПРЕПАРАТАМ

44 ИЗУЧЕНИЕ ВЛИЯНИЕ РАЗЛИЧНЫХ МЕТОДОВ РЕТРАКЦИИ НА СОСТАЯНИЕ ТКАНЕВОГО КРОВОТКА МАРГИНАЛЬНОЙ ДЕСНЫ

89 DIABETES MELLITUS AND DENTAL HEALTH: PROBLEMS OF DIAGNOSIS AND TREATMENT OF PATIENTS IN DENTAL CLINICS

ISSN 2091-5845

Ўзбекистон Стоматологлар Ассоциацияси

«Stomatologiya» - илмий-амалий журнал
1998 йилда асос солинган

Ўзбекистон матбуот ва ахборот агентлиги томонидан
15 август 2007 йилда қайта рўйхатга олинган.
Гувоҳнома № 0289.

STOMATOLOGIYA
№ 1, 2022 (86)

ИЛМИЙ-АМАЛИЙ ЖУРНАЛ

Ўзбекистон Республикаси Вазирлар Маҳкамаси ҳузуридаги Олий аттестация комиссияси (ОАК) қарорига асосан «Stomatologiya» журнали Фан доктори илмий даражасига талабгорларнинг диссертация ишлари илмий натижалари юзасидан илмий мақолалар эълон қилиниши лозим бўлган республика илмий журналлари рўйхатига киритилган (*ОАК Раёсатининг 2013 йил 30 декабрдаги 201/3-сон қарори билан тасдиқланган)*

ТАҲРИРИЯТ МАНЗИЛГОҲИ:
100048, Ўзбекистон Республикаси,
Тошкент ш., Махтумқули кўчаси, 103
тел.: +99871-236-26-75;
факс: +99871-230-47-58
Интернетдаги манзилгоҳи: stomjurnal.tibbiyot.com.

Саҳифаловчи: Г.Назирова
Дизайнер ва компьютерда терувчи: Е.Алексеев
Муҳаррир О.А.Козлова
Баҳоси келишилган нархда.

Рекламани чоп қилиш ҳақ тўлаш йўли билан амалга оширилади.
Реклама матнининг тўғрилиги бўйича жавобгарлик реклама берувчи зиммасидадир.
Қўлёзмалар, суратлар ва расмлар тақриз қилинмайди ҳамда эгасига қайтарилмайди.
Келтирувчи фактларнинг тўғрилиги, рақамли материалларнинг аниқлиги, препаратларнинг номлари, атамалар, илмий-адабий манбалар, исм ва фамилияларнинг тўғрилиги учун жавобгарлик муаллифларнинг ҳамда таҳририят ҳайъатининг зиммасидадир.

Бош муҳаррир: т.ф.д., проф. Нигматов Р.Н.
Масъул котиб: т.ф.н. Усмонов Ф.К.

ТАХРИРИЯТ ХАЙЪАТИ
Ando Masatoshi – АҚШ
Baek il Kim – Жанубий Корея
Daisuke Inaba – Япония
Elbert de Josselin de long – Голландия
Jin Young Choi– Жанубий Корея
Peter Botenberg – Бельгия
Абдуллаев Ш.Ю., т.ф.д, проф.
Азимов М.И., т.ф.д., проф.
Акбаров А.Н., т.ф.д., проф.
Алиева Р.К. (Озарбайжон), т.ф.д., проф.
Алимов А.С., т.ф.д., проф.
Аманулаев Р.А., т.ф.д., проф.
Бекжанова О.Е., т.ф.д., проф.
Гасюк П.А. (Украина), т.ф.д., проф.
Ғаффоров С.А., т.ф.д., проф.
Иноятов А.Ш. (Бухоро), т.ф.д., проф.
Ирсалиев Х.И., т.ф.д., проф.
Колбаев А.А. (Кирғизистон), т.ф.д., проф.
Комилов Х.П., т.ф.д, проф.
Мазур И.П. (Украина), т.ф.д., проф.
Максимовская Л.Н. (Россия), т.ф.д., проф.
Максудов С.Н., т.ф.д., проф.
Маргвелашвили В.В. (Грузия) т.ф.д., проф.
Мухамедов И.М., т.ф.д., проф.
Ризаев Ж.О., т.ф.д., проф.
Токаревич И.В. (Белоруссия), т.ф.д, проф.
Трунин В.А. (Россия), т.ф.д., проф.
Хабилов Н.Л., т.ф.д., проф.
Хасанов А.И., т.ф.д.
Юлдошев И.М. (Кирғизистон), т.ф.д., проф.

ТАХРИРИЯТ КЕНГАШИ
Абдукодиров А.А. (Тошкент), т.ф.д., проф.
Боймуродов Ш.А. (Тошкент), т.ф.д., проф.
Ғуломов С.С. (Тошкент), т.ф.д., проф.
Даминова Ш.Б. (Тошкент), т.ф.д., проф.
Есембаева С. С. (Қозоғистон), т.ф.д, проф.
Исмоилов М.М. (Фарғона)
Кисельникова Л.П. (Россия), т.ф.д., проф.
Қурбонов Ф.Р. (Хоразм)
Норбутаев А.Б. (Самарқанд)
Рузудинов С.Р. (Қозоғистон), т.ф.д., проф.
Тоиров У.Т. (Тожикистон), т.ф.д., проф.
Тулаганов Б.О. (Тошкент вилояти)
Узакберганова У.А. (Нукус)
Усмонов Р.Р. (Андижон)
Хасанова Л.Э. (Тошкент), т.ф.д.
Худанов Б.О. (Тошкент), т.ф.д.
Шукурова У.А. (Тошкент), т.ф.д.
Юлдошев А.А. (Тошкент), т.ф.д.

Ассоциация Стоматологов Узбекистана

ISSN 2091-5845

«Stomatologiya» - научно-практический журнал.
Основан в 1998 году.

Зарегистрирован повторно Агентством печати и информации Республики Узбекистан 15 августа 2007 г. Свидетельство № 0289.

STOMATOLOGIYA
№ 1, 2021 (82)

НАУЧНО-ПРАКТИЧЕСКИЙ ЖУРНАЛ

Решением Высшей аттестационной комиссии (ВАК) при Кабинете Министров Республики Узбекистан журнал «Stomatologiya» включен в Перечень ведущих рецензируемых научных журналов и изданий, выпускаемых в Республике Узбекистан, в которых рекомендована публикация основных результатов диссертационных исследований на соискание ученой степени доктора наук (Утверждено Постановлением Президиума ВАК РУз. № 201/3 от 30 декабря 2013 года).

АДРЕС РЕДАКЦИИ:
100048, Республика Узбекистан,
г. Ташкент, ул. Махтумкули, 103
тел.: +99871-236-26-75;
факс: +99871-230-47-58
Адрес в Интернете:
stomjurnal.tibbiyot.com.

Оригинал-макет изготовлен в «Янги аср авлоди».
Верстка Г. Назирова
Дизайн, компьютерный набор Е.Алексеев
Редактор О.А.Козлова
Цена журнала договорная.

Публикация рекламы на коммерческой основе.
За правильность рекламного текста ответственность несет рекламодатель. Рекламодатели предупреждены редакцией об ответственности за рекламу не зарегистрированных и не разрешенных к применению Министерством здравоохранения РУз лекарственных средств и предметов медицинского назначения.
Рукописи, фотографии и рисунки не рецензируются и не возвращаются.
Авторы и редакционная коллегия несут ответственность за достоверность излагаемых фактов, точность цифровых данных, правильность названий препаратов, терминов, литературных источников, имён и фамилий.

Главный редактор: д.м.н., проф. Р.Н. Нигматов
Ответственный секретарь: к.м.н. Ф.К. Усманов

РЕДАКЦИОННАЯ КОЛЛЕГИЯ
Ando Masatoshi – США
Baek il Kim – Южная Корея
Daisuke Inaba – Япония
Elbert de Josselin de long – Голландия
Jin Young Choi– Южная Корея
Peter Botenberg – Бельгия
Абдуллаев Ш.Ю., д.м.н., проф.
Азимов М.И., д.м.н., проф.
Акбаров А.Н., д.м.н., проф.
Алиева Р.К. (Азербаджан), д.м.н., проф.
Алимов А.С., д.м.н., проф.
Аманулаев Р.А., д.м.н., проф.
Бекжанова О.Е., д.м.н., проф.
Гасюк П.А. (Украина), д.м.н., проф.
Гаффаров С.А., д.м.н., проф.
Иноятов А.Ш. (Бухара), д.м.н., проф.
Ирсалиев Х.И., д.м.н., проф.
Калбаев А.А. (Кыргыстан), д.м.н., проф.
Комилов Х.П., д.м.н., проф.
Мазур И.П. (Украина), д.м.н., проф.
Максимовская Л.Н. (Россия), д.м.н., проф.
Максудов С.Н., д.м.н., проф.
Маргвелашвили В.В. (Грузия), д.м.н., проф.
Мухамедов И.М., д.м.н., проф.
Ризаев Ж.А., д.м.н., проф.
Токаревич И.В. (Белоруссия), д.м.н., проф.
Трунин В.А. (Россия), д.м.н., проф.
Хабилов Н.Л., д.м.н., проф.
Хасанов А.И., д.м.н.
Юлдашев И.М. (Кыргызтан), д.м.н., проф.

РЕДАКЦИОННЫЙ СОВЕТ
Абдукадыров А.А. (Ташкент), д.м.н., проф.
Баймуродов Ш.А. (Ташкент), д.м.н., проф.
Ғулямов С.С. (Ташкент), д.м.н., проф.
Даминова Ш.Б. (Ташкент), д.м.н., проф.
Есембаева С.С. (Казахстан), д.м.н., проф.
Исмаилов М.М. (Фергана)
Кисельникова Л.П. (Россия), д.м.н., проф.
Курбанов Ф.Р. (Харезм)
Нарбутаев А.Б. (Самарканд)
Рузуддинов С.Р. (Казахстан), д.м.н.., проф.
Тоиров У.Т. (Таджикистан), д.м.н., проф.
Туляганов Б.О. (Ташкентская обл.)
Узакберганова У.А. (Нукус)
Усманов Р.Р. (Андижан)
Хасанова Л.Э. (Ташкент), д.м.н.
Худанов Б.О. (Ташкент), д.м.н.
Шукурова У.А., (Ташкент), д.м.н.
Юлдашев А.А. (Ташкент), д.м.н.

Содержание

ОРГАНИЗАЦИЯ, ЭПИДЕМИОЛОГИЯ, ИСТОРИЯ И ЭКСПЕРИМЕНТАЛЬНЫЙ РАЗДЕЛ

Ризаев Ж.А., Хусанбаева Ф.А., Олимжонова Ф.Ж. Заболевания пародонта при коморбидном фоне хронической болезни почек.....7

Саматов У.А. Состояние пародонта и степень оказания пародонтологической помощи населению Андижанской области.....10

Нугманова У.Т., Махмудова З.Т., Пулатов А.А., Талипов Р.Р. Морфофункциональная характеристика эндокриноцитов тонкой кишки в процессе всасывания.....13

Махмудова З.Т., Рахматова М.Х., Талипов Р.Р., Пулатов А.А. Структурные основы адаптации и интеграции тонкой кишки.....16

Махмудова З.Т., Нугманова У.Т., Пулатов А.А., Талипов Р.Р. Морфофункциональная характеристика тонкой кишки в процессе всасывания в раннем постнатальном периоде жизни.....19

Икрамов Г.А., Хатамов У.А. Изучение чувствительности микрофлоры полости рта к некоторым лекарственным препаратам.....22

Раимжонов Р.Р., Рахматова М.Х. Тиш-жаг тизими тараққиётининг морфологик хусусиятларини озиқланиш турига кўра ўрганиш.....25

ТЕРАПЕВТИЧЕСКАЯ СТОМАТОЛОГИЯ

Усманова Ш.Р., Хаджиметов А.А., Комилов Х.П. Сравнительная оценка маркеров у больных с тубулоинтерстициальным поражением почек, сочетанным с хроническим заболеванием пародонта.....30

Усманова Ш.Р., Хаджиметов А.А., Комилов Х.П. Оценка биомаркеров ренального поражения почек у больных хроническим генерализованным пародонтитом.....33

ХИРУРГИЧЕСКАЯ СТОМАТОЛОГИЯ

Rakhimov Z.K., Razzakov Q.R. Immunocorrection of post-traumatic inflammatory complications in patients with fractures of the lower jaw.....36

Rahimov Z.Q., Abdullayev D.R. "Kollapan" materiallaridan foydalangan holda surunkali periodontitlarni jarrohlik usuli bilan davolash.....41

Content

ORGANIZATION, EPIDEMIOLOGY, HISTORY AND EXPERIMENTAL SECTION

Rizaev Zh.A., Khusanbaeva F.A., Olimjonova F.Zh. Periodontal disease in comorbid background of chronic kidney disease.....7

Samatov U.A. The condition of the periodontium and the provision of periodontal care to the population of the Andijan region.....10

Nugmanova U.T., Makhmudova Z.T., Pulatov A.A., Talipov R.R. Morphofunctional characteristics of endocrinocytes of the small intestine in the process of absorption.....13

Makhmudova Z.T., Rakhmatova M.Kh., Talipov R.R., Pulatov A.A. Structural basis of adaptation and integration of the small intestine.....16

Makhmudova Z.T., Nugmanova U.T., Pulatov A.A., Talipov R.R. Morphofunctional characteristics of the small intestine during absorption in the early postnatal period of life.....19

Ikramov G.A., Khatamov U.A. The study of the sensitivity of the microflora of the oral cavity to certain drugs.....22

Raimjonov R.R., Rakhmatova M.Kh. Tish-zhag tizimi taraqqietining morphological hususiyatlarini oziklanish turiga kўra ўrganish.....25

THERAPEUTIC DENTISTRY

Usmanova Sh.R., Khadzhimetov A.A., Komilov Kh.P. Comparative assessment of markers in patients with tubulointerstitial kidney damage associated with chronic periodontal disease.....30

Usmanova Sh.R., Khadzhimetov A.A., Komilov Kh.P. Evaluation of biomarkers of renal kidney damage in patients with chronic generalized periodontitis....33

SURGICAL DENTISTRY

Rakhimov Z.K., Razzakov K.R. Immunocorrection of post-traumatic inflammatory complications in patients with fractures of the lower jaw.....36

Rakhimov Z.K., Abdullaev D.R. Surgical treatment of chronic periodontitis using materials "Kollapan".....41

ОРТОПЕДИЧЕСКАЯ СТОМАТОЛОГИЯ

Сафаров М.Т., Халиметов Ж.З., Арипова Н.Б. Изучение влияния различных методов ретракции на состояние тканевого кровотока маргинальной десны.....44

ОРТОДОНТИЯ

Нигматов Р.Н., Нормуродова М.О., Кадыров Ж.М. Оценка эффективности комплексного лечения дистального прикуса у детей с нарушением носового дыхания.....48

Нигматов Р.Н., Куранбаева Д.Г., Акбаров К.С. Разновидности и частота перекрестной окклюзии у детей и подростков.....51

Муртазаев С.С., Жўрабоева Н.А., Рустамов О.И., Базаров Ш.А., Юлдашев Т.А. Лицевые показатели детей с нейтральным и мезиальным прикусом.....54

Арипова Г.Э., Муртазаев С.С., Муратова Г.А., Мавлонова М.А., Рустамов С.С. Амалиётда учрайдиган кўп сонли адентияли болаларда тишларни протезлашга ёндашув.....57

Нигматова И.М., Даминова Н., Аралов М.Б. Исправление открытого прикуса интрузией жевательных зубов с помощью микроимплантов.....61

СТОМАТОЛОГИЯ ДЕТСКОГО ВОЗРАСТА

Ризаев Ж.А., Шокиров Д.А., Исаходжаева Х.Б. Разработка прогностических критериев для комплексной оценки факторов риска развития кариеса зубов для детей начальных классов.....65

Раджапова Ф.Р., Махкамова Ф.Т., РахматуллаеваД.У. Клинико-микробиологическое обоснование применения профилактики кариеса у детей раннего возраста.....68

Ахмедов А.Б., Рахматова Д.С. Болаларда тиш қаттиқ тўқимаси кариеси профилактикасида “аэродент” мосламасининг клинико-функционал самарадорлигини баҳолаш.....70

ОБЗОРНЫЕ СТАТЬИ

Юсупалиходжаева С.Х., Шомуродова Г.Х. Сочетанные воспалительно-деструктивные поражение пародонта: этиология, патогенез, клиника, диагностика.....75

УсманоходжаеваД.Р., АкбаровА.Н. Современные аспекты стоматологической помощи больным сахарным диабетом 2 типа перенёсших Covid 19.....79

ORTHOPEDIC DENTISTRY

Safarov M.T., Khalimetov Zh.Z., Aripova N.B. Study of the influence of various methods of retraction on the state of tissue blood flow in the marginal gingiva.....44

ORTHODONTICS

Nigmatov R.N., Normurodova M.O., Kadyrov Zh.M. Evaluation of the effectiveness of complex treatment of distal occlusion in children with nasal breathing disorders.....48

Nigmatov R.N., Kuranbaeva D.G., Akbarov K.S. Varieties and frequency of cross-occlusion in children and adolescents.....51

Murtazaev S.S., Zhuraboeva N.A., Rustamov O.I., Bazarov Sh.A., Yuldashev T.A. Facial indicators of children with neutral and mesial occlusion.....54

Aripova G.E., Murtazaev S.S., Muratova G.A., Mavlonova M.A., Rustamov S.S. Approach to dental prosthetics in children with multiple adentia.....57

Nigmatova I.M., Daminova N., Aralov M.B. Correction of open bite by intrusion of posterior teeth using microimplants.....61

PEDIATRIC DENTISTRY

Rizaev Zh.A., Shokirov D.A., Isakhodjaeva Kh.B. Development of prognostic criteria for a comprehensive assessment of risk factors for the development of dental caries for primary school children.....65

Radzhapova F.R., Makhkamova F.T., Rahmatullaeva D.U. Clinical and microbiological rationale for the use of caries prevention in young children.....68

Akhmedov A.B., Rakhmatova D.S. Evaluation of the clinical and functional efficiency of the “aerodent” device in the prevention of dental caries in children.....70

REVIEWS

Yusupalihojaeva S.Kh., Shomurodova G.Kh. Combined inflammatory-destructive periodontal disease: etiology, pathogenesis, clinic, diagnostics..75

Usmanohodjaeva D.R., Akbarov A.N. Modern aspects of dental care for patients with type 2 diabetes after Covid 19.....79

Зиядуллаева Н.С. Скаффолдни тайёрлаш учун остеопластик хомашёни танлаш асослари.....84

Саматов У.А. Diabetes mellitus and dental health: problems of diagnosis and treatment of patients in dental clinics.....89

Эронов Ё.Қ., Яриева О.О. Имконияти чекланган болаларда суринкали катарал гингивитларни ташхислаш ва стоматологик текширув кўрсаткичлари.....93

Яриева О.О., Эронов Ё.Қ. Критерии ранней диагностики и лечения кандидоза слизистой оболочки полости рта.....97

ЮБИЛЕИ

СУПИЕВУ ТУРГАНУ КУРБАНОВИЧУ – 80 лет.....100

КАМИЛОВ ХАЙДАР ПОЗИЛОВИЧнинг мехнат фаолиятига 60 йил тўлди.....103

НЕКРОЛОГ

Академик ТУРҒУНПЎЛАТ ДАМИНОВ....104

Ziyadullaeva N.S. Scaffoldni tayorlash uchun osteoplasty khomashoni tanlash asoslari.....84

Саматов У.А. Сахарный диабет и стоматологическое здоровье: проблемы диагностики и лечения пациентов в стоматологических поликлиниках.....89

Eronov Y.Q., Yarieva O.O. Diagnostic and dental indicators of chronic catarrhal gingivitis in children with disabilities.....93

Yarieva O.O., Eronov Y.K. Criteria for early diagnosis and treatment of candidiasis of the oral mucosa.....97

ANNIVERSARY

SUPIEV TURGAN KURBANOVICH is 80 years old.....100

KAMILOV KHAYDAR POZILOVICN - 60 years of creative work.....103

OBITUARY

Academician TURGUNPILAT DAMINOV.....104

Уважаемые читатели журнала,
дорогие коллеги!

Поздравляю всех читателей журнала и всех стоматологов Узбекистана с праздником Ураза – Ийд ул Фитр Хайитом и прошедшим весенним праздником - Навруз! Желаю вам мира, благополучия, процветания, профессионального роста и крепкого здоровья!

В последние годы в стране принимаются широкомасштабные меры по созданию системы высшего образования, соответствующей приоритетным направлениям социально-экономического развития и требованиям международных стандартов.

Ташкентский государственный стоматологический институт (ТГСИ) первым среди вузов Узбекистана прошел международную аккредитацию Всемирной федерации медицинского образования.

Это важное событие открывает большие перспективы для узбекских студентов: дипломы выпускников ТГСИ будут признаваться во всем мире.

Данная международная аккредитация представляет собой процесс оценки соответствия образовательных программ в Узбекистане международным стандартам качества.

Это признание расширяет возможности сообщества института в области международного образования. В частности, признание мировым сообществом образовательных программ, налаживание и развитие сотрудничества с зарубежными университетами, обеспечение открытости и прозрачности образовательного процесса послужит повышению компетентности выпускников.

Отметим, на сегодняшний день ТГСИ наладил сотрудничество с более чем 100 ведущими зарубежными университетами и исследовательскими центрами более чем в 20 развитых странах. Имеет международный сертификат менеджмента качества ISO 9001: 20.15 и научно-практический журнал «Медицина и инновации» в сотрудничестве с Финским университетом JAMK.

Вышло Постановление Президента Республики Узбекистан от 1 апреля 2022 года №ПП-188 О создании Самаркандского государственного медицинского университета и дальнейшем совершенствовании системы подготовки кадров в данной сфере. В целях дальнейшего совершенствования системы подготовки высококвалифицированных кадров, усиления институционального, учебно-педагогического потенциала, организации учебного процесса в Самаркандском государственном медицинском институте в соответствии с международными стандартами, охраны здоровья населения, проведения научных исследований по актуальным проблемам в сфере реабилитологии и спортивной медицины на системной основе, а также дальнейшего повышения качества оказания медицинской помощи населению региона в соответствии со стратегическими задачами, определенными Концепцией развития системы высшего образования Республики Узбекистан до 2030 года, утвержденной Указом Президента Республики Узбекистан от 8 октября 2019 года №УП-5847: преобразование Самаркандского государственного медицинского института в Самаркандский государственный медицинский университет. Чем и поздравляем руководства университета, профессорско-преподавательского коллектива и обучающих студентов.

Теперь о самом журнале: в этом номере широко и полно представлены научно-исследовательские и практические материалы, в частности, посвящены на такие проблемы как: оценка биомаркеров ренального поражения почек у больных хроническим генерализованным пародонтитом; изучение влияния различных методов ретракции на состояние тканевого кровотока маргинальной десны; разновидности и частота перекрестной окклюзии у детей и подростков; исправление открытого прикуса интрузией жевательных зубов с помощью микроимплантов; разработка прогностических критериев для комплексной оценки факторов риска развития кариеса зубов для детей; современные аспекты стоматологической помощи больным сахарным диабетом 2 типа перенёсших Covid 19 и многие другие.

Эти и другие материалы журнала охватывают широкий спектр отраслей медицины и представляют интерес для специалистов самых разных профилей медицинской науки, в том числе, стоматологической.

С уважением,
Профессор Р.Н. Нигматов,
Академик международной Стоматологической Академии,
Главный редактор журнала «Stomatologiya»

Организация, эпидемиология, история и экспериментальный раздел

УДК: 61;616.314:371.3-616.1:616.61

ЗАБОЛЕВАНИЯ ПАРОДОНТА ПРИ КОМОРБИДНОМ ФОНЕ ХРОНИЧЕСКОЙ БОЛЕЗНИ ПОЧЕК

Ризаев Ж.А., Хусанбаева Ф.А., Олимжонова Ф.Ж.
Самаркандский государственный медицинский институт, Ташкентский государственный стоматологический институт

В совокупности заболевания пародонта затрагивают более 70% взрослого населения [5,7]. В течение последних 30 лет развивается «пародонтальная медицина» – область стоматологии, исследующая связь между болезнями пародонта и другими системными заболеваниями организма. Есть свидетельства существования связи между пародонтальными инфекциями и несколькими системными заболеваниями, включая диабет [3,6], пневмонию [7], сердечно-сосудистые заболевания [3] и неблагоприятные исходы беременности [4,5].

В последнее время «пародонтальная медицина» сосредоточена на системных состояниях, таких как сахарный диабет, сердечно-сосудистые заболевания и хронические болезни почек (ХБП) [2-4]. Основная гипотеза состоит в том, что пародонтит может способствовать общему системному воспалению и влиять на течение существующих системных болезней. В качестве доказательства приводятся повышенный уровень СРБ в сыворотке крови, а также повышенные концентрации воспалительных цитокинов, таких как -6, у пациентов с заболеваниями пародонта [1].

Идея о том, что пародонтальные инфекции могут способствовать системному воспалению, дополнительно подтверждается данными, указывающими на то, что лечение заболеваний пародонта снижает системные уровни СРБ, ИЛ-6 [6] и улучшают функцию эндотелия [5-7].

Исходя из вышеизложенного, можно предположить, что у субъектов с ХБП более высокая распространенность заболеваний пародонта, которые влияют на системное воспалительное состояние и приводят к неблагоприятному исходу заболевания почек.

Ежегодно число пациентов с почечной недостаточностью, нуждающихся в диализе, увеличивается на 10-15%. Возрастает и вероятность того, что стоматологи будут лечить таких пациентов. Стоматологическая помощь пациентам, находящимся на диализе, может быть сложной, учитывая распространенность сопутствующих заболеваний, таких как диабет, гипертензия, почечная остеодистрофия и иммуносупрессия, использование антигипертензивных средств и антикоагулянтов или антиагрегантов. Эти пациенты предрасположены к различным стоматологическим проблемам, таким как заболевания пародонта, уменьшение пульповой камеры, аномалии эмали, преждевременная потеря зубов и ксеростомия.

Цель исследования

Изучение заболевания пародонта при коморбидном фоне хронической болезни почек.

Материал и методы

В исследовании приняло участие 100 человек, из них 68 больных с ХБП, 15 из которых получали гемодиализ. 32 практически здоровых людей составили контрольную группу. Больные были в возрасте 45-56 лет. Мужчин было 58, женщин – 42. Исследование проводилось в 2020-2022 гг. на базе Многопрофильного областного медицинского центра Самаркандской области.

Пациенты были разделены на три группы: группа – 32 больных, не имеющих патологии со стороны мочевыделительной системы; группа Б – 53 человека, не находящихся на гемодиализе; группа В – 15 больных, находящиеся на на гемодиализе.

Таблица 1

Распределение пациентов с ХБП в зависимости от стадии заболевания

Стадия ХБП	**Число больных**
Стадия I: нормальная СКФ (>90 мл/мин/1,73 м^2) в сочетании с признаками нефропатии	14
Стадия II: СКФ 60-89 мл/мин/1,73 м^2	13
Стадия IIIа: 45-59 мл/мин/1,73 м^2	9
Стадия IIIб: 30-44 мл/мин/1,73 м^2	8
Стадия IV: СКФ 15-29 мл/мин/1,73 м^2 (преддиализная стадия)	9
Стадия 5: СКФ <15 мл/мин/1,73 м^2 (диализная стадия)	15

Для оценки распространенности и интенсивности заболеваний пародонта, нуждаемости в лечении болезней пародонта использовался индекс CPITN. При его подсчете используются критерии оценки кровоточивости, наличия зубного камня, глубины пародонтального кармана.

Результаты изучения состояния пародонта

У больных с ХБП распространены воспалительные процессы тканей пародонта (табл. 2).

Таблица 2

Распространенность воспалительных заболеваний пародонта, абс. (%)

Поражение пародонта	Группа А	Группа Б	Г руппа В	X^2	p
Здоровый пародонт	17 (53,12)	3 (5,66)	1 (6, 67)	6,91	<0,078
Гингивит	10 (31,25)	6 (11,32)	3 (20,0)	1,54	>0,1
Пародонтит легкой степени тяжести	6 (18,75)	23 (43,4)	5 (33,33)	4,67	=0,026
Пародонтит средней степени тяжести	4 (12,5)	14 (26,4)	4 (26,66)	1,49	>0,1
Пародонтит тяжелой степени тяжести	2 (6,25)	4 (7,5)	3 (20,0)	0,08	>0,1

Согласно полученным данным, среди пациентов с ХБП заболевания пародонта встречаются чаще, чем у лиц группы А (p<0,007). Распространенность заболеваний пародонта у больных с ХБП составляет 94,34% в группе Б и 93,33% – в группе В, а среди здоровых лиц – 46,88%. При этом в группе больных, получающих гемодиализ, воспалительные процессы в пародонте протекают в более легкой степени, чем в среди не получающих, однако среди них в 2,67 раза чаще наблюдается пародонтит тяжелой степени (p=0,014). У 11,3% лиц группы Б встречается гингивит, у 43,4% – пародонтит легкой степени тяжести, у 26,4% – средней степени, у 7,5% – тяжелой степени тяжести. В группе В гингивит отмечался у 13,33% обследованных, пародонтит легкой степени тяжести – у 33,33%, пародонтит средней степени тяжести – у 26,66%, пародонтит тяжелой степени – у 20,0%.

Объективно заболевания пародонта при наличии ХБП протекают малоактивно: отсутствуют экссудация, десна плотная, бледная, что обусловлено снижением активности иммунитета у пациентов. Зачастую рентгенологическая и клиническая картины не совпадают.

Рецессия десны у обследованных лиц;встречалась достаточно часто: у 63,0% пациентов группы Б, у 100,0% – группы В (p=0,02). Рецессия десны является результатом дистрофических процессов в пародонте.

При оценке пародонтального индекса CPITN установлена распространенность и интенсивность отдельных признаков патологии пародонта (кровоточивость, зубной камень, пародонтальный карман) и в зависимости от этого определена потребность в пародонтологической помощи. Результаты данного исследования представлены в таблице 3.

Больные с ХБП в большей степени (94,34% в группе Б и 93,33% в группе В) нуждаются в улучшении индивидуальной и проведении профессиональной гигиены полости рта (p=0,034), в устранении факторов, способствующих ретенции зубного налета, почти 33,33% обследованных требуется проведение кюретажа.

Таблица 3

Результаты изучения состояния пародонта (CPI TN)? F,c/ (%)

Балл	Признак	Группа А, n=32	Группа Б, n=53	Группа В, n=15	X^2	p
0	Нет заболевания	17 (53,12)				
1	Кровоточивость при введении зонда, зубного камня нет, патологического кармана нет	10 (31,25)	6 (11,32)	3 (20,0)	0,64	>0,10
2	Воспаления десны, зубной камень, патологического пародонтального кармана нет	6 (18,75)	23 (43,4)	5 (33,33)	5,45	=0,013
3	Пародонтальный карман глубиной 3,5 - 5,5 мм	4 (12,5)	14 (26,4)	4 (26,66)	0,81	>0,10
4	Пародонтальный карман глубиной 6 мм и более	2 (6,25)	4 (7,5)	3 (20,0)	0,43	>0,009

Выявлены отличия в распространенности и интенсивности отдельных признаков патологии пародонта (кровоточивость, зубной камень, пародонтальный карман) (p=0,076). Пародонтальные карманы глубиной от 3,5 мм и глубже чаще наблюдались у пациентов группы В.

Степень подвижности зубов у больных с ХБП не различается (p>0,01). Повышение степени подвижности зубов отмечалось у пациентов, у которых содержание общего белка в крови было ниже 60 г/л (p=0,045).

Воспалительные поражения пародонта у больных с ХБП возникают на фоне дистрофических явлений, которые достоверно чаще встречаются у больных, находящихся на гемодиализе (p=0,027). Признаки пародонтита наблюдались у 37% больных с ХБП и у 56% пациентов группы В. Ухудшение гигиенического состояния полости рта утяжеляет степень воспаления (p=0,004). Повышенный уровень креатинина крови приводит к развитию остеодистрофических явлений и дистрофии в тканях пародонта (p=0,03).

Исследования состояния пародонта у пациентов с ХБП указывают на плохую гигиену полости рта: у пациентов с ХБП обеих групп обнаруживалось большое количество мягкого и твердого зубного налета) и гингивит. Вероятно, это является следствием выраженного уремического синдрома, связанного с нарушением иммунной функции, а также измененной активностью лимфоцитов и моноцитов.

Литература

1. Кравчук И.В., Данилова Д.В. Состояние полости рта у пациентов с хронической почечной недостаточностью // Укр. стоматол. журн. – 2013.
2. Ризаев Ж.А., Хусанбаева Ф.А., Кубаев А.С. Проявления хронической болезни почек // Доктор ахборотномаси. – 2021. – №4.
3. Ризаев Ж.А., Хусанбаева Ф.А., Олимджонов К.Ж. Взгляд стоматолога на хроническую болезнь почек // Журн. стоматол. и краниофациальных иссл. – 2022. – №3.
4. Anuradha B.R., Katta S., Kode V.S. et al. Oral and salivary changes in patients with chronic kidney disease: A clinical and biochemical study // J. Indian Soc. Periodontal. – 2015. – Vol. 19. – P. 297-293.
5. Chambrone L., Foz A.M., Guglielmetti M.R. et al. Periodontitis and chronic kidney disease: a systematic review of the association of diseases and the effect of periodontal treatment on estimated glomerular filtration rate // J. Clin. Periodontol. – 2013. – Vol. 40. – P. 443-456.
6. Costantinides F., Castronovo G., Vettori E. et al: Dental Care for Patients with EndStage Renal Disease and Undergoing Hemodialysis // Int. J. Dent. – 2018.
7. Kim Y.J., de Moura L.M., Caldas C.P. et al. Evaluation of periodontal condition and risk in patients with chronic kidney disease on hemodialysis // Einstein. – 2017/ – Vol. 15, №2. – P. 173-177.

Цель: Изучение заболевания пародонта при коморбидном фоне хронической болезни почек. Материал и методы: в исследовании приняли участие 100 человек, из них 68 больных с ХБП, 15 из которых получали гемодиализ. 32 практически здоровых людей составили контрольную группу. Пациенты были разделены на три группы: группа – 32

больных, не имеющих патологии со стороны мочевыделительной системы; группа Б – 53 человека, не находящихся на гемодиализе; группа В – 15 больных, находящиеся на на гемодиализе. Результаты: воспалительные поражения пародонта у больных с ХБП возникают на фоне дистрофических явлений. Признаки пародонтита наблюдались у 37% больных с ХБП и у 56% пациентов группы В. Ухудшение гигиенического состояния полости рта утяжеляет степень воспаления). Выводы: такое состояние является следствием выраженного уремического синдрома, связанного с нарушением иммунной функции, а также измененной активностью лимфоцитов и моноцитов.

Ключевые слова: заболевания пародонта, коморбидный фон, хроническая болезнь почек, гемодиализ.

Xulosa: Material va usullar: tadqiqotda 100 kishi ishtirok etdi, shu jumladan 68 KKD bilan kasallangan, ulardan 15 nafari gemodializ oldi. Nazorat guruhini 32 nafar amalda sog'lom odamlar tashkil etdi. Bemorlar uch guruhga bo'lingan: siydik tizimida patologiyasi bo'lmagan 32 bemordan iborat guruh; B guruhi – gemodializda bo'lmagan 53 kishi; B guruhi – gemodializda bo'lgan 15 bemor. Natijalar: CKD bilan og'rigan bemorlarda periodontning yallig'lanishli lezyonlari distrofik hodisalar fonida yuzaga keladi. Parodontit belgilari 37% KBK bilan kasallangan bemorlarda va 56% B guruhidagi bemorlarda kuzatilgan. Og'iz bo'shlig'ining gigienik holatining yomonlashishi yallig'lanish darajasini kuchaytiradi. Xulosa: bu holat immunitetning buzilishi, shuningdek, limfotsitlar va monotsitlar faolligining o'zgarishi bilan bog'liq bo'lgan aniq uremik sindromning natijasidir.

Kalit so'zlar: periodontal kasallik, komorbid fon, surunkali buyrak kasalligi, gemodializ.

Summary. Material and methods: The study involved 100 people, including 68 patients with CKD, 15 of whom received hemodialysis. 32 practically healthy people made up the control group. The patients were divided into three groups: a group of 32 patients with no pathology in the urinary system; group B – 53 people not on hemodialysis; group B – 15 patients on hemodialysis. Results: Inflammatory lesions of the periodontium in patients with CKD occur against the background of dystrophic phenomena. Signs of periodontitis were observed in 37% of patients with CKD and in 56% of patients of group B. Deterioration of the hygienic state of the oral cavity aggravates the degree of inflammation. Conclusions: This condition is a consequence of a pronounced uremic syndrome associated with impaired immune function, as well as altered activity of lymphocytes and monocytes.

Key words: periodontal disease, comorbid background, chronic kidney disease, hemodialysis.

УДК: 616.311.2-083.98

СОСТОЯНИЕ ПАРОДОНТА И ОКАЗАНИЕ ПАРОДОНТОЛОГИЧЕСКОЙ ПОМОЩИ НАСЕЛЕНИЮ АНДИЖАНСКОЙ ОБЛАСТИ

Саматов У.А.

Андижанский государственный медицинский институт

Заболевания пародонта – одна из актуальных проблем современной стоматологии. Это обусловлено высокой распространенностью данной патологии и низкой эффективностью проводимого лечения [2,3,6,8]. Анализ ситуации по оказанию пародонтологической помощи взрослому населению, проведенный разными авторами за последние 20 лет, свидетельствует о неадекватности данного вида стоматологической помощи потребностям в ней и требует ее оптимизации [1,2,4,5,7].

Цель исследования

Изучение распространенности воспалительных заболеваний пародонта и уровня оказания пародонтологической помощи населению Андижанской области Республики Узбекистан.

Материал и методы

Было проведено стоматологическое обследование 177 человек в возрасте от 15 до 74 лет, проживающих в разных районах Андижанской

области. В р. Кургантепе обследованы 80 человек, в р. Жалакудуке – 30, в р. Булакбаши – 20, в р. Пахтабоде – 10, в р. Мархамате – 12, в р. Шахрихане – 20.

Все обследованные были разделены на 4 возрастные группы: 1-ю группу составили 106 человек в возрасте от 15 до 34 лет; 2-ю – 36 человек в возрасте от 35 до 44 лет; 3-ю – 20 человек в возрасте от 45 до 64 лет; 4-ю – 15 человек в возрасте 64-74 лет.

Для оценки распространенности заболеваний пародонта использовали пародонтальный индекс CPITN (ВОЗ, 1995). При этом учитывались такие признаки как кровоточивость дёсен, зубной камень и пародонтальный карман.

Нуждаемость в лечении заболеваний пародонта оценивали по индексу CPITN (ВОЗ) согласно кодам, соответствующим степени поражения пародонта.

Результаты и обсуждение

Эпидемиологические исследования ряда городов и районов Андижанской области показали, что распространенность признаков поражений тканей пародонта по индексу CPITN находится на высоком уровне и в разных населенных пунктах в среднем колеблется от 54,04 до 99,33%. С увеличением возраста обследованных закономерно увеличивается процент больных с воспалительными заболеваниями пародонта (табл.).

Таблица

Распространенность заболеваний пародонта у взрослого населения Андижанской области, %

Возраст, лет	Район						Итого
	Кургантепа	Булакбоши	Жалакудук	Пахтаобад	Мархамат	Шахрихан	
15-34	45,05	98,96	80,92	81,48	87,50	96,34	58,78
35-44	76,47	100,00	97,43	100,00	100,00	100,00	89,72
45-64	72,15	100,00	97,22	95,00	100,00	100,00	85,84
65-74	87,72	100,00	100,00	100,0	-	96,34	90,79
Всего	54,04	99,33	86,16	90,48	97,01	98,23	69,43

Лица, нуждающиеся в пародонтологической помощи по индексу CPITN по Андижанской области в среднем составил 68,43%.

По результатам изучения отчетной документации за период с 2016 по 2020 гг. лечение заболеваний пародонта в стоматологических учреждениях 6 районов и 4-х районов Андижанской области увеличилось в 1,7 раза – с 183 курсов в 2016 г. до 329 курсов в 2020 г. Однако, несмотря на это, доступность оказания пародонтологической помощи остаётся крайне низкой.

При анализе отчетной документации врачей-стоматологов по ф. №039-2/у-88 выявлено, что в 56,38% лечением заболеваний пародонта занимаются врачи-пародонтологи, а в 43,62% – врачи-стоматологи-терапевты общего приёма.

После проведенного лечения заболеваний пародонта 66,51% пациентов наблюдали временное улучшение; у 4,95% состояние не изменилось; а 28,54% пациентов затруднились с ответом.

Разъяснениями врача по поводу заболеваний пародонта оказались удовлетворены 31,15% опрошенных; 41,85% в основном удовлетворены; а 21,00% пациентов не получили от врача необходимой информации.

Уровень пародонтологической помощи в городе устраивает лишь 12,54% опрошенных пациентов; 557,66% считают, что пародонтологическая помощь доступна, но только платно, а 33,80% утверждают, что попасть на прием к врачу-пародонтологу очень сложно.

Таким образом, проведенное исследование показало, что распространенность воспалительных заболеваний пародонта в Андижанской области находится на высоком уровне, более 50% населения республики нуждаются в профилактических мероприятиях; а 20% требуется квалифицированная пародонтологическая помощь с участием не только врача-пародонтолога, но и других специалистов: хирурга-стоматолога и ортопеда.

Учитывая всё вышесказанное, по-видимому, нам необходимо задуматься о новой системе организации оказания помощи пародонтологическим больным, предусматривающей комплексность и последовательность наших действий в реально существующих условиях стоматологической службы.

Литература

1. Ботеро Дж.Э., Розинг К.К., Дуке А. и др. Заболевания пародонта у детей и подростков в Латинской Америке // Periodontol. – 2015. – Vol. 67, №1. – P. 34-57.
2. Ганжа И.Р. Состояние и перспективы развития пародонтологической помощи взрослому населению г. Самары: Автореф. дис. ... канд. мед. наук. – Самара, 2003. – 23 с.
3. Мурильо Г.В., Кастильо Дж., Серрано Дж. и др. Распространенность и тяжесть вызванного зубным налетом гингивита в трех городах Латинской Америки: Мехико-Мексика, Большая столичная область-Коста-Рика и Богота-Колумбия // Int. J. Dental. Sci. – 2018. – Vol. 20, №2. – P.91-102.
4. Ризаев Ж.А., Абдашимов З.Б., Нурмаматова К.Ч., Усманбекова Г.К. Некоторые вопросы перспективного планирования в стоматологической службе Республики Узбекистан // Stomatologiya. – 2019. – №4. – С. 77.
5. Цепов Л.М. Заболевания пародонта: Взгляд на проблему. – М.: Медпресс-информ,2006. – 192 с.
6. Ширшова Н.Е. медико-социальные основы профилактики заболеваний пародонта у студенческой молодёжи: Автореф. дис. ... канд. мед. наук. – Пермь, 2007. – 23 с.
7. Эке П.И., Пейдж Р.К., Вей Л. И др. Обновление определений случаев для популяционного эпиднадзора за пародонтитом // J Periodontol. – 2012. – Vol. 83, №12. – P. 1449-1454.
8. Элиас-Бонета А.Р., Торо М.Дж., Ривас-Туманян С и др. Распространенность, тяжесть и факторы риска воспаления десен у взрослых жителей Карибского бассейна: перекрестное исследование в нескольких городах // Health Sci J. – 2018. – Vol. 37, №2. – P. 115-123.

Цель: изучение распространенности воспалительных заболеваний пародонта и уровня оказания пародонтологической помощи населению Андижанской области Республики Узбекистан. **Материал и методы: б**ыло проведено стоматологическое обследование 177 человек в возрасте от 15 до 74 лет, проживающих в разных районах Андижанской области. Все обследованные были разделены на 4 возрастные группы: от 15 до 34 лет; от 35 до 44 лет; от 45 до 64 лет; 64-74 лет. **Результаты:** распространенность воспалительных заболеваний пародонта в Андижанской области находится на высоком уровне, более 50% населения республики нуждаются в профилактических мероприятиях; а 20% требуется квалифицированная пародонтологическая помощь с участием не только врача-пародонтолога, но и других специалистов: хирурга-стоматолога и ортопеда.

Выводы: необходимо задуматься о новой системе организации оказания помощи пародонтологическим больным, предусматривающей комплексность и последовательность наших действий в реально существующих условиях стоматологической службы.

Ключевые слова: заболевания пародонта, организация пародонтологической помощи.

Maqsad: O‘zbekiston Respublikasi Andijon viloyati aholisining yallig‘lanishli periodontal kasalliklarning tarqalishi va periodontal yordam ko‘rsatish darajasini o‘rganish.

Material va uslublar: Andijon viloyatining turli tumanlarida yashovchi 15 yoshdan 74 yoshgacha bo‘lgan 177 nafar fuqarolar stomatologik tekshiruvdan o‘tkazildi. Barcha so’ralganlar 4 yosh guruhiga bo’lingan: 15 yoshdan 34 yoshgacha; 35 yoshdan 44 yoshgacha; 45 yoshdan 64 yoshgacha; 64-74 yosh.

Natijalar: Andijon viloyatida yallig‘lanishli periodontal kasalliklarning tarqalishi yuqori darajada, respublika aholisining 50% dan ortig‘i profilaktika tadbirlariga muhtoj; va 20% nafaqat periodontolog, balki boshqa mutaxassislar: stomatolog jarroh va ortoped ishtirokida malakali periodontal yordamni talab qiladi.

Xulosa: periodontal bemorlarga yordam ko’rsatishni tashkil etishning yangi tizimi haqida o’ylash kerak, bu stomatologiya xizmatining real sharoitida harakatlarimizning murakkabligi va izchilligini ta’minlaydi.

Kalit so’zlar: periodontal kasalliklar, periodontal yordamni tashkil etish.

Objective: To study the prevalence of inflammatory periodontal diseases and the level of provision of periodontal care to the population of the Andijan region of the Republic of Uzbekistan.

Material and methods: A dental examination was carried out on 177 people aged 15 to 74 living in different districts of the Andijan region. All surveyed were divided into 4 age groups: from 15 to 34 years; from 35 to 44 years; from 45 to 64 years; 64-74 years old. **Results:** The prevalence of inflammatory periodontal diseases in the Andijan region is at a high level, more than 50% of the population of the republic need preventive measures; and 20% require qualified periodontal care with the participation of not only a periodontist, but also other specialists: a dental surgeon and an orthopedist. **Conclusions:** It is necessary to think about a new system for organizing care for periodontal patients, providing for the complexity and consistency of our actions in the real conditions of the dental service.

Key words: periodontal diseases, organization of periodontal care.

УДК: 611.341-611.018.25:611.4:612.386]-576.7

МОРФОФУНКЦИОНАЛЬНАЯ ХАРАКТЕРИСТИКА ЭНДОКРИНОЦИТОВ ТОНКОЙ КИШКИ В ПРОЦЕССЕ ВСАСЫВАНИЯ

Нугманова У.Т., Махмудова З.Т., Пулатов А.А., Талипов Р.Р.
Ташкентский государственный стоматологический институт

Цель исследования

Изучение морфофункциональных характеристик эндокриноцитов тонкого кишечника в процессе всасывания.

Материал и методы

Эксперименты проводились на белых беспородных крысах в возрасте 1, 3, 7 и 14 дни после рождения, которые находились на естественном вскармливании. Забой животных и взятие кусочка начального отдела тощей кишки осуществляли в соответствии с Международной конвенцией о защите животных, используемых для научных целей (2003). После соответствующей фиксации и проводки ультратонких срезов материал просматривался в электронном микроскопе IEM-100S. В динамике возраста общепринятыми биохимическими методами определяли активность гидролитических ферментов в гомогенате слизистой оболочке тощей кишки.

Результаты исследования

Слизистая кишечника у новорожденных является объектом множества исследований морфологов, физиологов, биохимиков, клиницистов и представителей других смежных специальностей, но ультраструктурная организация клеточных элементов слизистой оболочки кишечника и механизмы регулирования функциональной деятельности их при нормальном и патологическом состоянии остаются предметом многочисленных дискуссии и нередко трактуется с различных точек зрения [1-7].

Многие вопросы морфофункциональных взаимосвязей железистого и эндокринного аппарата кишечника и структурной основы их функциональной потенции остаются нерешенными. Нет четких морфологических представлений о всех разновидностях эндокринных клеток и их влиянии на железистые клетки в нормальном состоянии у новорожденных.

Учитывая это, а также фрагментарность представлений об эндокринных клетках тонкой кишки, нами в настоящей работе рассмотрены ультраструктурные особенности эндокринных клеток у новорожденных крысят.

В ходе эксперимента были выявлены некоторые закономерности. Если пул пролиферирующих и дифференцирующих (крипта), функционирующих (абсорбирующих и бокаловидных) и экструзирующихся (ворсинки) клеток пространственно и во времени разобщены, то эндокринные клетки тонкой кишки выявляются и в криптах, и на поверхности ворсинок. Продолжительность клеточного цикла эндокринных клеток – в среднем 45-90 дней. Продолжительность фаз их клеточного цикла и дифференцировки точно установить не удается. В тесной связи с последовательно протекающими процессами физико-химической обработки, синтеза и секреция гидролитических и транспортных ферментов, образованием вторичных субстратов в желудочно-кишечном тракте наблюдаются отчетливые структурно-функциональные перестройки эндокринных клеток (G,D,D_1, EC,EG,I).

Они имеют характерную ультраструктуру секреторных гранул и топографию цитоплазматических органелл. Цитоплазма клеток более светлая, чем у смежных энтероцитов. При окраски по Гримелиусу аргирофильные эндокринные клетки разнообразной формы и величины: суженная апикальная поверхность на срезе у части клеток контактирует с просветом кишки, содержат короткие, нерегулярные микроворсинки. Другая часть эндокриноцитов с просветом не сообщается, взаимодействует как правило с каемчатыми и бокаловидными

энтероцитами. Широкая базальная часть эндокринных клеток значительных цитоплазматических отростков и выраженных складок не образует. Базальная мембрана, прилежащая к основанию эндокриноцитов непрерывная. Под ней субэпителиально могут располагаться свободные нервные окончания с единичными светлыми и темными секреторными гранулами, а также кровеносный капилляр с фенестрированным эндотелием [8-12].

Как и все специализированные клетки тонкой кишки, эндокринные клетки полярные: в надъдерной области находится умеренно развитый комплекс Гольджи, немногочисленные профили шероховатой эндоплазматического ретикулума (ШЭР). Отдельные профили ШЭР могут встречаться в других частях клетки, в контакте с немногочисленными митохондриями мелких и средних размеров. Ядро эндокринных клеток в основной массе локализуется базально, округлое, с равным примерно количеством эу- и гетерохроматина. Секреторные гранулы начинают определяться в цистернах и везикулах комплекса Гольджи, расположенного на уровне верхнего полюса ядра. После созревания, окруженные мембраной, они медленно поодиночке или цепочкой перемещаются от надъядерной зоны вдоль боковой части цитоплазмы к основанию клетки. Накапливаясь поодиночке или в виде мелких групп, в большем или меньшем количестве, секреторные гранулы эндокринных клеток изредка могут контактировать с базальной плазмолеммой.

Экзоцитоз осуществляется при слиянии отмеченных мембран. Секреторные гранулы, выведенные из клетки в интерстициальное пространство, теряют электронную плотность. Вследствие этого дальнейшая их судьба не прослеживается, хотя часть из них осуществляет паракринное, другая, после поступления в кровь, дистанционное воздействие различной протяжности. Паракринные влияния на нервные окончания вызывают изменение соотношения темных и светлых гранул в них. Тучные и эозинофильные клетки активируются в разной степени с выделением биологически активных медиаторов, кровеносные капилляры стромы ворсинок или крипт изменяют кровоток по анастомозирующей сети, лимфатические капилляры, как правило, расширяются.

Различная степень экспрессии рецепторов эндокринных клеток кишки после приема пищи обусловливает гетерохромное их функционирование и соответствующую скорость секреции. В период относительного функционального покоя (межпищеварительный период, в среднем спустя 5-6 ч после последнего приема пищи) в структурах комплекса Гольджи (над ядром) и базальной части клеток (под ядром) секреторных гранул относительно больше, чем на высоте активного пищеварения и всасывания (0,5-1 ч после кормления), когда секреторные гранулы в структурах комплекса Гольджи отсутствуют или единичны, под ядром –умеренное количество, но они смещены к базальной плазмолемме и чаще находятся в состоянии экзоцитоза.

Таким образом, в слизистой оболочке половозрелых млекопитающих имеется мощный эндокринный аппарат, который своими медиаторами, характером взаимодействия с иммунными, нервными образованиями, эпителиоцитами, рыхлой соединительной тканью осуществляет коротко дистантную и длинодистантную регуляцию тесно взаимосвязанных процессов пищеварения и всасывания, адаптации и гомеостаза, обратную связь между функциональными системами желудочно-кишечного тракта и ЦНС. Сигналы о химических и биологических свойствах гидролизуемой пищи во время пищеварения воспринимаются нейроиммуноэндокринной системой ЖКТ и ЦНС для оптимальной регуляции пищеварения и всасывания, адаптации и гомеостаза, поддержания нормальной структуры и функции как органов пищеварительной системы, так и всех других органов, функциональных систем организма всех уровней организации. С позиций теории функциональных систем в эволюции и динамике индивидуального развития между рассматриваемыми регуляторными образованиями имеются многочисленные медиаторы и рецепторы, благодаря которым и дистантно и на расстоянии гармонично осуществляются адаптация и гомеостаз.

Нормально функционирующий эндокринный аппарат слизистой оболочки кишечника также способствует активному пищеварению в ротовой полости.

Литература

1. Ахмедова Х.Ю., Гулямов Н.Г., Ахмедова М.Д. Концепция клинической иммунологии и иммунокоррекция при сальмонеллезах. – Ташкент, 2008. – 28 с.

2. Байбеков И.М., Хаджибаев А.М., Касымов

А.Х. Структурные основы показаний и последствий ваготомии. – Ташкент: Изд-во им. Абу Али Ибн Сино, 1992. – 272 с.

3. Валкер В.А. Роль микрофлоры в развитии защитных функций кишечника // Педиатрия. – 2005. – №1. – С. 85-91.

4. Гальперин Ю.М., Лазарев П.И. Пищеварение и гомеостаз. – М.: Наука, 1986. – 304 с.

5. Зуфаров К.А., Юлдашев А.Ю. Тонкая кишка. Руководство по гистологии СПб 2002; 115-140.

6. Левин Г.С. Биоэнергетические процессы при кровопотере и шоке. – Ташкент: Изд-во им. Абу Али Ибн Сино, 1991. – 231 с.

7. Зуфаров К.А., Юлдашев А.Ю. Тонкая кишка: Руководство по гистологии. – 2001. – Т. 2. – С. 115-140.

8. Юлдашев А.Ю., Каххаров З.А., Юлдашев М.А., Ахмедова Х.Ю. Функциональная морфология иммунной системы слизистой оболочки тонкой кишки. – Тошкент: Янги аср авлоди, 2008. – 48 с.

9. Юлдашев А.Ю., Рахматова М.Х., Юлдашева С.З. Интеграция иммунной и пищеварительной системы в динамике постнатального периода // Журн. теорет. И клин. мед. – 2013. – №6. – С. 15-24.

10. Lee S.H., Kwon J., Cho M.-L. Immunological pathonesis of inflammatory bowel disease // Intest. Res. – 2018/ – Vol. 16, №1. – P. 26-42.

11. Levy M., Kolodziejczyk A.A., Thaiss C.A., Elinav E. Disbiosis and the immune system // Nat. Rev. Immunol. – 2017. – Vol. 17, №4. – P. 219-232.

12. Lin L., Zhang J. Role intestinal microbiota and metabolism on gut homeostasis and human diseases // BMC Immunol. – 2017. – Vol. 18. –P. 82-83.

Цель: изучение морфофункциональных характеристик эндокриноцитов тонкого кишечника в процессе всасывания.

Материал и методы: Эксперименты проводились на белых беспородных крысах в возрасте 1, 3, 7 и 14 дни после рождения, которые находились на естественном вскармливании.

Результаты: в слизистой оболочке половозрелых млекопитающих имеется мощный эндокринный аппарат, который своими медиаторами, характером взаимодействия с иммунными, нервными образованиями, эпителиоцитами, рыхлой соединительной тканью осуществляет коротко дистантную и длинодистантную регуляцию тесно взаимосвязанных процессов пищеварения и всасывания, адаптации и гомеостаза, обратную связь между функциональными системами желудочно-кишечного тракта и ЦНС.

Выводы: нормально функционирующий эндокринный аппарат слизистой оболочки кишечника также способствует активному пищеварению в ротовой полости.

Ключевые слова: млекопитающие, тонкая кишка, эндокриноцит, процессы всасывания.

Maqsad: so'rilish jarayonida ingichka ichak endokrinotsitlarining morfofunksional xususiyatlarini o'rganish.

Material va usullar: Tajribalar tug'ilgandan keyin 1, 3, 7 va 14 kunlik yoshda, ko'krak suti bilan oziqlangan oq kalamushlarda o'tkazildi.

Natijalar: etuk sut emizuvchilarning shilliq qavatida kuchli endokrin apparat mavjud bo'lib, u o'z vositachilari orqali immun, asab tuzilmalari, epiteliositlar, bo'shashgan biriktiruvchi to'qimalar bilan o'zaro ta'sir qilish xususiyatiga ega, bir-biri bilan chambarchas bog'liq bo'lgan qisqa va uzoq masofali tartibga solishni amalga oshiradi. hazm qilish va so'rilish jarayonlari, moslashish va gomeostaz, funktsional oshqozon-ichak va CNS tizimlari o'rtasidagi aloqa.

Xulosa: ichak shilliq qavatining normal ishlaydigan endokrin apparati ham og'iz bo'shlig'ida faol hazm bo'lishiga yordam beradi.

Kalit so'zlar: sutemizuvchilar, ingichka ichak, endokrinotsitlar, so'rilish jarayonlari.

Objective: To study the morphofunctional characteristics of the endocrinocytes of the small intestine in the process of absorption.

Material and methods: The experiments were carried out on white outbred rats at the age of 1, 3, 7 and 14 days after birth, which were breastfed.

Results: In the mucous membrane of mature mammals there is a powerful endocrine apparatus, which, by its mediators, the nature of interaction with immune, nervous formations, epitheliocytes, loose connective tissue, performs short-range and long-range regulation of closely interconnected processes of digestion and absorption, adaptation and homeostasis, feedback between functional gastrointestinal and CNS systems.

Conclusions: A normally functioning endocrine apparatus of the intestinal mucosa also contributes to active digestion in the oral cavity.

Key words: mammals, small intestine, endocrinocyte, absorption processes.

УДК: 611.341-612.335:[616-003.396+576.536]

СТРУКТУРНЫЕ ОСНОВЫ АДАПТАЦИИ И ИНТЕГРАЦИИ ТОНКОЙ КИШКИ

Махмудова З.Т., Рахматова М.Х., Талипов Р.Р., Пулатов А.А.
Ташкентский государственный стоматологический институт

Цель исследования

Установление механизмов адаптации кишечника и интеграции тонкого кишечника.

Материал и методы

Эксперименты выполнены на крысах в возрасте 1-го, 3-х, 7-ми, 14-ти, 21-го дня после рождения. Забор материала для гистологических исследований осуществлялся эвтаназией наркотизированных животных утром между 9-ю и 10-ю часами. Сроки исследования были выбраны на основании структурно-функциональных особенностей развития тонкой кишки в постнатальном онтогенезе.

Для общеморфологических, гистохимических, морфометрических и электронно-микроскопических исследований использовались кусочки ткани шей кишки (2-3 см ниже связки Трейтца). Парафиновые срезы толщиной 5-6 мкм окрашивали гематоксилином и эозином: полутонкие срезы с блоков, залитых в аралдит, толщиной 1-2 мкм – метиленовым синим и основным фуксином. Ультратонкие срезы ткани толщиной 600 A^0 получены на ультрамикротоме LKB III. После контрастирования их уранил ацетатом и цитратом свинца просматривались в электронном микроскопе JEM-100S (Япония). Морфометрические исследование проводили на срезах, окрашенных гематоксилином и эозином с помощью полуавтоматического анализатора изображений «Интрал-211» (Россия).

Статистическая обработка осуществлялась по программе Excel 2006. Определяли среднюю арифметическую (M), её ошибку (m) и степень достоверности (p). Значение считались достоверными при $p<0,051$ [3].

Результаты исследования

Пространственно-временная разобщенность пулов энтероцитов в криптах и ворсинках наделяет кишечник высокими адаптивными возможностями. Высота ворсинок, их ширина и форма у практически здоровых людей варьирует как в конкретном изучаемом отделе, так и на протяжении всего органа. У здоровых людей ее длина колеблется от 200 до 1000 мкм, ширина от 90 до 130 мкм. В двенадцатиперстной, тощей и подвздошной отделах тонкой кишки высота ворсинок составляет соответственно 570±35, 615±29 и 315±18 мкм. В проксимальном отделе органа высота ворсинок более вариабельна, чем в дистальном. Так, в тощей кишке высота ворсинок колеблется от 700 до 1000 (35%), 550-700 (35%), остальные около 500 мкм. В подвздошной кишке около 85% ворсинок имеет высоту 250-380 мкм.

Если параметры ворсинок постепенно уменьшаются к концу тонкой кишки, то глубина крипт увеличивается от 100-150 в двенадцатиперстной, до 200-250 мкм – в подвздошной кишке. В каждом отделе органа глубина крипт и высота ворсинок уменьшается от брыжеечного к противобрыжеечному краю. Если в двенадцатиперстной кишке ворсинки имеют листовидную и пальцевидную форму, то в тощей в основном правильной пальцевидной формы, свободно выступают в просвет кишки [2].

С целью установления механизмов адаптации кишечника большинство исследователей изучают клеточный цикл и кинетику обновления энтероцитов в системе крипта-ворсинка. Как и в любой другой стационарной системе, в ней различают 4 пула энтероцитов: стволовые, пролиферирующие, дифференцирующиеся и функционирующие. Следует отметить, что первые три из них сосредоточены в криптах и функционируют лишь на поверхности ворсинок. Если всю глубину крипты условно принять за единицу, то установлено следующее: дно (0,1 – часть) выстлано специализированными клетками Панета; от дна кверху 0,1 часть – стволовые и медленно пролиферирующие, следующие 0,4 поверхности крипт занимают интенсивно пролиферирующие; 0.4 в верхней части крипты выстлана дифференцирующими энтероцитами.

Исследуя динамику миграции энтероцитов из крипт на поверхности ворсинок в тонкой кишке, следует отметить, что в область основания ворсинок перемещаются только высокодифференцированные, составляющие функционирующий пул [4].

Учитывая, что у половозрелых животных эпителиальные клетки крипт в зоне наиболее высокой пролиферации метятся от 60 до 75%, а в верхней 0.4 ее части утрачивают способность к пролиферации, следует полагать, что регуляция пролиферативной активности осуществляется за счет изменения количества клеток, участвующих в репродукции. В сокращении длительности клеточного цикла, ее синхронизация в большей части пролиферирующих клеток крипт позволяет сохранить динамическое равновесие между пролиферирующими, дифференцирующими, функционирующими и экструзирующими энтероцитами в системе крипта-ворсинка, характерную архитектонику слизистой оболочки на веем протяжении органа. Основная масса пролиферирующих клеток имеет короткую продолжительность клеточного цикла – около 12-14 часов [1].

В период относительного функционального покоя бокаловидные клетки ворсинок имеют характерную форму, переполненную секретом. Их доля увеличивается от 10-12% в двенадцатиперстной кишке до 23-25% в подвздошной. В пределах рассматриваемого отдела их количество возрастает от верхушки ворсинки к устью крипт. Они ШИК- и Хейл-позитивны, дифференцируясь в криптах, функционируют на поверхности ворсинок. При введении гистамина секреторный цикл в отдельно взятой клетке длится около 6 часов. Гетерохронное функционирование позволяет им выделять слизь на протяжении суток непрерывно, усиливаясь через 10-15 минут после приема пищи. При перистальтических движениях тонкой кишки, когда субстрат соприкасается с надэпителиальным слоем слизи (НЭСС), определенная часть бокаловидных клеток, разрывая апикальную плазмолемму, струей выбрасывает свой секрет, который становится сетевидным и обволакивает поверхность близ расположенных энтероцитов ворсинок. Благодаря этому НЭСС формируется и постоянно обновляется, обеспечивая примембранное пищеварение, гомеостаз и стерильность мембранного пищеварения и всасывания, которые осуществляются сопряженно в зоне гликокаликса и плазмолемме микроворсинок.

Дегрануляция бокаловидных клеток после однократного приёма пищи происходит последовательно от двенадцатиперстной к концу подвздошной кишки и длится около 3 часов. При введении гистамина через 0,5 часа наблюдается одновременная секреция всех бокаловидных клеток ворсинок и крипт на всем протяжении органа. Восстановление исходного их состояния и завершение полного секреторного цикла завершается через 6 часов. Следовательно, в физиологических условиях бокаловидные клетки в тонкой кишке функционируют асинхронно как на поверхности отдельных ворсинок, так и вдоль всего органа. Они обладают неодинаковой чувствительностью к стимуляторам ее деятельности, и весь секреторный цикл составляет 6 часов.

В дифференцированной бокаловидной клетке ядро овальное или округлое оттеснено секретом к основанию. Под ним и сбоку выявляются параллельно расположенные профили ШЭС и единичные митохондрии. Комплекс Гольджи располагается под верхним полюсом ядра и достаточно хорошо развит: цистерны расширены, вакуоли и везикулы многочисленны.

Зрелые секреторные гранулы отделяются от его трансповерхности и накапливаются в значительном количестве в надъядерной цитоплазме. Они округлые, многогранные, электронно-светлые, накапливаясь, придают клетке форму бокала. На узкой апикальной поверхности могут быть немногочисленные короткие микроворсинки. При секреции часть апикальной мембраны разрушается. После секреции единичные мелкие секреторные гранулы остаются около транса поверхности комплекса Гольджи. С завершением стремительного выброса секрета фрагменты апикальной плазмолеммы бокаловидной клетки моментально устремляются друг к другу, восстанавливая целостность мембраны и клетки в целом.

Заключение

Период естественного вскармливания новорожденных крыс характеризуется наиболее интенсивными гистогенетическими процессами: прогрессивно увеличиваются количеством ворсинок, количество и глубина крипт, толщина всех оболочек органа. Вследствие гипертрофии и гиперплазии структурно-функциональных единиц увеличения диаметра и длины тонкой кишки всасывающая поверхность органа резко возрастает

со времени перехода на окончательное питание.

В период окончательного питания структурно-функциональные перестройки в оболочки тонкой кишки стабилизируются и характеризуются определенными проксимо-дистальными градиентами линейных параметров ворсинок: крипт, энтероцитов, соотношения каемчатых и бокаловидных клеток.

Следует также отметить, что морфологические и морфометрические показатели тонкого кишечника играют существенную роль в развитии сосочкового аппарата ротовой полости.

Литература

1. Байбеков И.М., Хаджибаев А.М., Касымов А.Х. Структурные основы показаний и последствий ваготомии. – Ташкент: Изд-во им. Абу Али Ибн Сино, 1992. –272 с.

2. Зуфаров К.А., Юлдашев А.Ю. Тонкая кишка: Руководство по гистологии. – СПб, 2002. – С. 115-140.

3. Реброва ОЮ. Статистический анализ медицинских данных. Применение пакета прикладных программ Statistica. – М.: МедиаСфера, 2016. – 312 с.

4. Юлдашев А.Ю., Рахманов Р.Р., Нишанова А.А. и др. Механизмы регуляции гомеостаза при всасывании белка из тонкой кишки в кровь // Мед. журн. Узбекистана. – 2009. –№5. – С. 79-87.

Цель: установление механизмов адаптации кишечника и интеграции тонкого кишечника.

Материал и методы: эксперименты выполнены на крысах в возрасте 1-го, 3-х, 7-ми, 14-ти, 21-го дня после рождения. Забор материала для гистологических исследований осуществлялся эвтаназией наркотизированных животных утром между 9-ю и 10-ю часами.

Результаты: период естественного вскармливания новорожденных крыс характеризуется наиболее интенсивными гистогенетическими процессами: прогрессивно увеличиваются количеством ворсинок, количество и глубина крипт, толщина всех оболочек органа. Вследствие гипертрофии и гиперплазии структурно-функциональных единиц увеличения диаметра и длины тонкой кишки всасывающая поверхность органа резко возрастает со времени перехода на окончательное питание. Выводы: решение проблемы имеет существенное значение для клинической медицины, в частности для установления патогенеза атопических заболеваний печени и почек во всех возрастных группах.

Ключевые слова: тонкая кишка, пищеварительно-транспортный конвейер.

Maqsad: ingichka ichakning ichak moslashuvi va integratsiya mexanizmlarini o'rnatish.

Material va usullar: tajribalar tug'ilgandan keyin 1, 3, 7, 14, 21 kunlik kalamushlarda o'tkazildi. Gistologik tadqiqotlar uchun materialdan namuna olish ertalab soat 9 dan 10 gacha behushlik qilingan hayvonlarning evtanaziyasi orqali amalga oshirildi.

Natijalar: yangi tug'ilgan kalamushlarni tabiiy oziqlantirish davri eng qizg'in gistogenetik jarayonlar bilan tavsiflanadi: villi soni, kriptlarning soni va chuqurligi, barcha organ membranalarining qalinligi asta-sekin o'sib boradi. Ingichka ichakning diametri va uzunligi o'sishining strukturaviy va funktsional birliklarining gipertrofiyasi va giperplaziyasi tufayli organning so'rilish yuzasi yakuniy oziqlanishga o'tish davridan boshlab keskin ortadi.

Xulosa: muammoni hal qilish klinik tibbiyot uchun, xususan, barcha yosh guruhlarida jigar va buyraklarning atopik kasalliklari patogenezini aniqlash uchun juda muhimdir.

Kalit so'zlar: ingichka ichak, ovqat hazm qilish transporti konveyeri.

Objective: To establish the mechanisms of intestinal adaptation and integration of the small intestine.

Material and methods: Experiments were performed on rats at the age of 1, 3, 7, 14, 21 days after birth. The sampling of material for histological studies was carried out by euthanasia of anesthetized animals in the morning between 9 and 10 o'clock.

Results: The period of natural feeding of newborn rats is characterized by the most intense histogenetic processes: the number of villi, the number and depth of crypts, the thickness of all organ membranes progressively increase. Due to hypertrophy and hyperplasia of the structural and functional units of the increase in the diameter and length of the small intestine, the absorptive surface of the organ increases sharply from the time of transition to final nutrition.

Conclusions: The solution of the problem is essential for clinical medicine, in particular for establishing the pathogenesis of atopic diseases of the liver and kidneys in all age groups.

Key words: small intestine, digestive transport conveyor.

УДК: 611.341-611.018.25]:612.386-612.65

МОРФОФУНКЦИОНАЛЬНАЯ ХАРАКТЕРИСТИКА ТОНКОЙ КИШКИ В ПРОЦЕССЕ ВСАСЫВАНИЯ В РАННЕМ ПОСТНАТАЛЬНОМ ПЕРИОДЕ ЖИЗНИ

Махмудова З.Т., Нугманова У.Т., Пулатов А.А., Талипов Р. Р.
Ташкентский государственный стоматологический институт

Известно, что естественное, смешанное или искусственное питание предполагают регулярное поступление из внешней среды в кишечник нутриентов и огромного количества разнообразных микроорганизмов. У новорожденных крыс (1-3-и сут), находящихся в естественных условиях вивария, из-за минимального развития и дифференцировки клеток фундальных желез желудка, ацинусов поджелудочной железы, низкой гидролитическо-транспортной функции столбчатых эпителиоцитов ворсинок тонкой кишки пищеварение аутолитическое (ферменты грудного молока) и симбионтное (ферменты нормальной, индигенной микрофлоры кишечника), осуществляется в полости тонкой кишки [3,4].

Учитывая это, а также фрагментарность представлений о механизмах пищеварения и всасывания в раннем постнатальном онтогенезе, нами в настоящей работе рассмотрены ультраструктурные механизмы всасывания пищи из тонкой кишки в кровь в период естественного грудного вскармливания и регуляция гомеостаза.

Цель исследования

Описание морфофункциональных характеристик в процессе всасывания в тонком кишечнике у животных, находящихся на грудном вскармливании.

Материал и методы

Эксперименты проводились на белых беспородных крысах в возрасте 1-й, 3-й, 7-й и 14-й дни после рождения, которые находились на естественном вскармливании. Забой животных и взятие кусочка начального отдела тощей кишки осуществляли в соответствии с Международной конвенцией о защите животных, используемых для научных целей (2003). После соответствующей фиксации и проводки, получения ультратонких срезов материал просматривался в электронном микроскопе IEM-100S.В динамике возраста общепринятыми биохимическими методами определяли активность гидролитических ферментов в гомогенате слизистой оболочке тощей кишки.

Результаты и обсуждение

У новорожденных детей, как и у других млекопитающих (крыса, собака, мышь и др.), при рождении до кормления слизистая оболочка тонкой кишки не отделена от подслизистой, образует ворсинки различных генераций и короткие редкие крипты между ними. В слизистой оболочке тонкой кишки крыс имеется небольшое число сформированных ворсинок, основная масса кторых интенсивно формируется. Ворсинки всех стадий генераций выстланы высокопризматическим эпителием, состоящим из разных типов энтероцитов: столбчатые энтероциты имеют гомогенную цитоплазму и широкую щёточную каёмку на апикальной поверхности, в надъядерной цитоплазме энтероцитов ворсинок умеренно развиты комплекс Гольджи, гладкий и гранулярный эндоплазматический ретикулум, а также митохондрии. Лизосомы единичны, мелкие; бокаловидные клетки между ними также единичны, имеют характерную ультраструктуру и секреторные гранулы умеренной плотности в надъядерных областях. Биохимическая активность собственно энтеральных ферментов находится на крайне низком уровне [2,6].

Собственная пластинка слизистой оболочки тонкой кишки состоит из интенсивно развивающихся кровеносных и лимфатических капилляров, бластных клеток. Лимфоидная ткань, ассоциированная с эпителием (пейеровы бляшки) тонкой кишки, состоит из небольших единичных скоплений лимфобластов и ретикулярных клеток.

Всасывание из просвета тощей кишки в цитоплазму энтероцитов ворсинок осуществляется рецептор-опосредованным эндоцитозом. В

результате с помощью самого совершенного способа поддержания гомеостаза внутренней среды новорожденного рецептор-опосредованный эндоцитоз в считанные доли секунды связывает биологически активные ингредиенты. Это совершенный механизм адаптации млекопитающих к естественному вскармливанию грудным молоком, который осуществляется через 0,5-1,0 час после рождения закономерно вследствие прекращения амниотического и плацентарного питания тем же рецептор-опосредованным способом [1,5].

После вскармливания новорожденных крысят молозивом (1-3-и сут) и зрелым молоком (4-14-е сут) их регуляторные, защитные и другие биологически активные ингредиенты уже через 3-5 минут входят в состав кишечного химуса и начинают взаимодействовать со столбчатыми каёмчатыми энтероцитами ворсинок, а также рецепторами плазмолемм между основаниями микроворсинок, образующих тубуло-везикулярные образования. В результате с помощью самого совершенного способа поддержания гомеостаза внутренней среды новорожденного рецептор-опосредованного эндоцитоза в считанные доли секунды происходит связывание пластических, защитных и биологически активных ингредиентов, содержащихся в составе грудного молока, из просвета органа в цитоплазму, в надъядерную зону, к структурам комплекса Гольджи. Процесс носит прерывистый характер: тубуло-везикулярные структуры выявляются до начала процесса всасывания, не онаруживаются в апикальной части энтероцитов между основаниями микроворсинок в течение 2-3-х часов. На этом основании считаем, что процесс всасывания регулируется суммарным объемом эндоцитозных образований, рецепторами, определяющими гомологичность и гетерологичность субстрата, специфичность связывания для определения характера цитоплазматического транспорта.

После первых признаков всасывания в течение 20-30 минут мембраны эндоцитозных везикул и структур комплекса Гольджи сливаются. Структуры комплекса Гольджи, как и при секреции, осуществляют депонирование, взаимодействие рецепторов собственных и эндоцитозных мембран с сигнальными молекулами транспортируемых субстратов. В результате от периферических его участков отделяются везикулы, имеющие определенное направление перемещения в цитоплазме: к лизосомам, латеральной или базальной плазмолемме, мембранам ядра или других цитоплазматических структур. При естественном вскармливании матерью из абсорбированных липидов структуры гладкого эндоплазматического ретикулума и комплекса Гольджи формируют хиломикрон.

Видоспецифичесские иммуноглобулины и другие биологические активные вещества транспортируются трансцитоплазматически. Многочисленные выраженные интердигитации латеральных плазмолемм выпрямляются, расходятся друг от друга в разной степени. В результате процесс образования хиломикрон, слияния апикальных эндоцитозных везикул и вакуолей со структурами, депонирование, перемещения везикул комплекса Гольджи с содержимым к латеральной плазмолемме и выгрузка в расширения между смежными клетками в разной степени является морфологическим эквивалентом регуляции всасывания, адаптации и регуляции гомеостаза внутренней среды.

Следовательно, при продолжительности процесса всасывания в слизистые оболочки тонкой кишки 5-6 часов, 2-3 часов из них в среднем необходимо для восстановления структур, ферментов, метаболизма, организации следующего цикла всасывания, эндоцитозного транспорта, трансформации и метаболизма веществ, транспортируемых из внешней среды во внутреннюю и регуляция гомеостаза. Это так называемый период относительного функционального покоя, когда происходит восстановление структуры и функции энтероцитов ворсинок. Данный процесс требуется для обеспечения непрерывности реализации от одного кормления до другого, в ходе которых осуществляется транспорт субстратов из внешней среды (желудочно-кишечный тракт) во внутреннюю (циркулирующая кровь).

Выводы

1. Описанный процесс всасывания в проксимальном отделе слизистой оболочки тонкой кишки универсален и протекает почти идентично до 14-го дня после рождения при вскармливании грудным молоком.

2. Следует учитывать также тот факт, что эти показатели могут изменяться на фоне изменения сосательных рефлексов ротовой полости, что может резко менить морфологическую и функциональную характеристику тонкого кишечника в процессе всасывания в раннем постнатальном периоде.

Литература

1. Рахматова М.Х., Юлдашев А.Ю., Таринова М.В. Функциональная морфология слизистой

оболочки тонкой кишки и особенности ее адаптации // World Science: Intern. Sci. Pract. Conf. – Dubai (UAE), 2017. – Vol. 6, №4 (20). –P. 38-43.

2. Рахматова М.Х., Юлдашева С.З., Каххаров З.А., Юсупова Л.Ю. Структурные механизмы формирования интеграции иммунной и пищеварительно-всасывательной функций в тонкой кишке // Актуальные проблемы морфологии: Материалы науч.-практ. конф. // Пробл. биол. и мед. – 2013. – №3 (74). – С. 73-74.

3. Юлдашев А.Ю., Каххаров З.А., Юлдашева М.А, Ахмедова Х.Ю. Функциональная морфология системы слизистой оболочки тонкой кишки. – Ташкент, 2008. – 48 с.

4. Юлдашев А.Ю., Юлдашев М.А. Иммунная система слизистых оболочек как самостоятельная функциональная система организма // Морфология. – 2006. –Т. 129, №4. – С. 145.

5. Юлдашева С.З., Тиллашайхова М.Х. Интеграция пищеварительно-всасывательной и иммунной функции в слизистые оболочки тонкой кишки и регуляции гомеостаза // Европейский журн. биомед и наук о жизни (Biomedical). – 2017. – №2. – С. 3-7.

6. Rakhmatova M.Kh., Tarinova M.V., Nugmanova U.T., Nishanova A.A. Structure of the small Intestinal Mucosa after Acute Hemorrhagic Shock and Reperfusion of the Ischemic Limbs // British. J. Med. Med. Res. – 2016. – Vol. 13, №10. – P. 1-6.

Цель: описание морфофункциональных характеристик в процессе всасывания в тонком кишечнике у животных, находящихся на грудном вскармливании.

Материал и методы: эксперименты проводились на белых беспородных крысах в возрасте 1-й, 3-й, 7-й и 14-й дни после рождения, которые находились на естественном вскармливании. Забой животных и взятие кусочка начального отдела тощей кишки осуществляли в соответствии с Международной конвенцией о защите животных, используемых для научных целей (2003).

Результаты: процесс образования хиломикрон, слияния апикальных эндоцитозных везикул и вакуолей со структурами, депонирование, перемещения везикул комплекса Гольджи с содержимым к латеральной плазмолемме и выгрузка в расширения между смежными клетками в разной степени является морфологическим эквивалентом регуляции всасывания, адаптации и регуляции гомеостаза внутренней среды.

Выводы: прцесс всасывания в тонкой кишки универсален и протекает почти идентично до 14 дня после рождения при вскармливании грудным молоком.

Ключевые слова: питание, всасывание, кормление грудью, энтероцит, гидролитические ферменты.

Maqsad: ko'krak suti bilan oziqlanadigan hayvonlarda ingichka ichakda so'rilish jarayonining morfofunksional xususiyatlarini tavsiflash.

Material va usullar: tajribalar tug'ilgandan keyin 1, 3, 7 va 14-kunlarida ko'krak suti bilan oziqlangan oq kalamushlar ustida o'tkazildi. Hayvonlarni so'yish va jejunumning boshlang'ich bo'lagidan bir qismini olish Ilmiy maqsadlarda foydalaniladigan hayvonlarni himoya qilish bo'yicha xalqaro konventsiyaga (2003) muvofiq amalga oshirildi.

Natijalar: chilomikronlarning hosil bo'lish jarayoni, apikal endositar pufakchalar va vakuolalarning tuzilmalar bilan birlashishi, cho'kishi, tarkibi bilan Golji kompleksi pufakchalarining lateral plazmolemmaga harakatlanishi va qo'shni hujayralar orasidagi kengayishlarga tushishi turli darajada morfologik ekvivalentdir. ichki muhitning so'rilishini, moslashishini va gomeostazini tartibga solishni tartibga solish.

Xulosa: ingichka ichakda so'rilish jarayoni universaldir va emizishda tug'ilgandan keyin 14 kungacha deyarli bir xil tarzda davom etadi.

Kalit so'zlar: oziqlanish, so'rilish, emizish, enterotsitlar, gidrolitik fermentlar.

Objective: To describe the morphological and functional characteristics in the process of absorption in the small intestine in animals that are breastfed.

Material and methods: Experiments were carried out on white outbred rats at the age of 1st, 3rd, 7th and 14th days after birth, which were breastfed. Slaughter of animals and taking a piece of the initial section of the jejunum was carried out in accordance with the International Convention for the Protection of Animals used for Scientific Purposes (2003).

Results: The process of formation of chylomicrons, fusion of apical endocytic vesicles and vacuoles with structures, deposition, movement of vesicles of the Golgi complex with contents to the lateral plasmolemma and unloading into extensions between adjacent cells is, to varying degrees, the morphological equivalent of the regulation of absorption, adaptation and regulation of homeostasis of the internal environment.

Conclusions: The process of absorption in the small intestine is universal and proceeds almost identically up to 14 days after birth when breastfeeding.

Key words: nutrition, absorption, breastfeeding, enterocyte, hydrolytic enzymes.

УДК: 579,61:615.28-615,036.2

ИЗУЧЕНИЕ ЧУВСТВИТЕЛЬНОСТИ МИКРОФЛОРЫ ПОЛОСТИ РТА К НЕКОТОРЫМ ЛЕКАРСТВЕННЫМ ПРЕПАРАТАМ

Икрамов Г.А., Хатамов У.А.
Ташкентский государственный стоматологический институт

Согласно разным данным, у больных детей с врожденной расщелиной губы и неба в количественном и качественном составе микрофлоры, взятой из расщелины, преобладают следующие виды микробов: Candida (75%), E.coli (13%), Klebsiella (80%). В этой ситуации неверно выбранный вначале антибиотик может послужить причиной неэффективности дальнейшей терапии, назначения повторных курсов лечения, что значительно увеличит не только количество койко-дней, но и стоимость всего лечения. Именно поэтому в последние годы большее внимание уделяется рациональному выбору антибактериальных средств, что предполагает не новизну препарата, а своевременное назначение этиотропной терапии с учетом бактериального агента, полученного в ходе микробиологического исследования.

У детей с расщелиной губы и неба следует учитывать также факт неоднократной госпитализации, возможность формирования устойчивой госпитальной микрофлоры в разных стационарах. Кроме того, выбор антибиотиков, особенно у детей первых месяцев и первых 2-х лет, ограничен из-за токсичности многих препаратов, относящихся к аминогликозидам, а также хлорамфеникола, сульфаниламидов, цефтриаксона, фторхинолонов. Антибактериальные препараты, используемые у детей, должны быть не только высокоэффективными, но и обладать минимальным риском развития дисбактериозов, токсических и аллергических реакций.

Интересные данные приводит М.С. Савенков (2017). Дети с врождённой расщелиной губы и неба – часто болеющие дети в основном первого года жизни (65%) со своеобразным преобладанием грамотрицательной микрофлоры в полости рта. Благоприятное течение послеоперационного периода возможно при проведении операции в ранние сроки на 3-8-й день и выписке на 14-21-й день госпитализации. Неблагоприятное течение обусловлено развитием интеркуррентных и сопутствующих заболеваний. При этом для предупреждения развития осложнений рекомендуется проводить микробиологические исследование в ранние сроки после поступления и в послеоперационным периоде. Антибиотиками выбора в дооперационном и послеоперационном периоде должны быть цефалоспорины 3-4-го поколения и цефиксим а также защищенные аминопенициллины. Успех лечения данной категории детей на практике во многом будет зависеть от условий обследования и лечения.

Известно, что большинство клиницистов проявляют огромный интерес, определения чувствительности микробов к лекарственным препаратам, то есть антибиотикограммам. По-видимому, это не случайно, так как квалифицированный врач-клиницист вполне осознает, что антибиотикограмма позволяет назначать больным наиболее эффективные лекарственные препараты (Мухамедов И.М., Ризаев Ж.А., 2018).

Цель исследования

Изучение чувствительности микроорганизмов, обитающих в полости рта, к некоторым лекарственным препаратам.

Материал и методы

Изучена чувствительность микробов, обитающих в полости рта, к таким лекарственным препаратом как облепиховое масло, актовегин, мирамистин, бекозен дента, солкосерил и гексорал аэрозоль.

В большинстве случаев предпочтение отдаётся диско-диффузионному способу определения чувствительности микробов к лекарственным препаратам, так как он удобен в исполнении, экономичен и точен в результатах.

Для постановки этого метода исследования нами подготовлены 18-часовые культуры микробов с учетом наиболее частых обитателей в полости рта. На поверхность подсушенной

питательной среды Мюллера – Хинтона наносили 1-2 мл исследуемых микробов (стандарт -1.10²), равномерно распределяли путем покачивания чашки (посев «Газоном»).

Параллельно с этим в отдельных флаконах готовили растворы лекарственных препаратов, подлежащих испытанию с учётом терапевтической дозы.

Результаты и обсуждение

После завершения посева в чашках Петри их подсушивали при комнатной температуре 10-15 мин. Затем брали пинцетом стерильные бумажные диски (как антибиотиковые), пропитывали их в растворах лекарств и накладывали на поверхность питательной среды с посевами микробов. Чашки закрывали и вносили в термостат при температуре 37°С и инкубировали в течение 18-24 часов.

После истечения срока инкубации чашки вынимали из термостата и производили учет полученных результатов, с помощью линейки измеряли диаметр зон задержки роста микробов вокруг дисков, выключая диаметр самих дисков, с точностью до 1 мм.

Антибактериальную активность препарата (в мм) оценивали по размеру зоны задержки роста используемых микробов (рисунок).

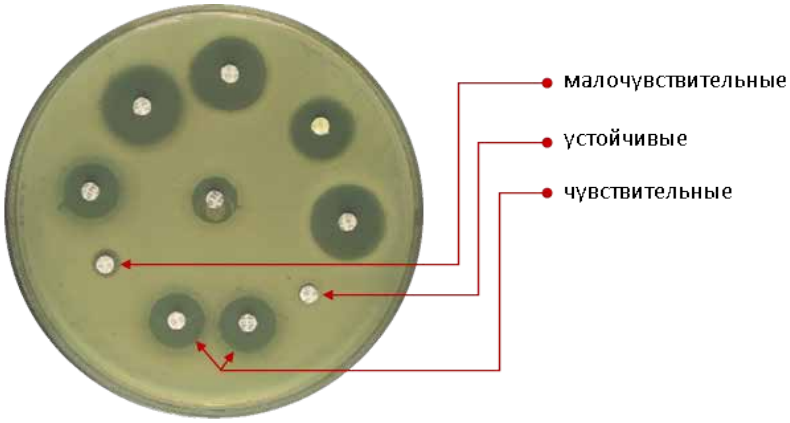

Рисунок.

Данные о чувствительности микробов, выделенных из полости рта у больных, страдающих врождённой расщелиной губы и неба, к выбранным лекарственным препаратам представлены в таблицах 1, 2.

Из таблицы 1, видно, что облепиховое масло оказывало на большинство микробов слабое антибактериальное действие, параметры которого составляли от 7,0±0,1 до 13,0±0,2 мм. Более того, такие микробы как Str. mutans, Staph. epidermidis и Pseudomonas оказались вообще не чувствительными.

В то же время актовегин почти не действовал на Str. salivarius, Staph.epidermidis, Str. mitis, Klebsiella. На остальные микробы он оказал слабое действие, параметры которых составили: от 7,0±0,1 до 13±0,2 мм.

Мирамистин также оказал на большинство микробов слабое антибактериальное действие, а такие микробы как Str. salivarius, Str. mitis, Proteus vulgaris оказались вообще нечувствительными.

Таким образом, все три препарата оказали на испытанные микробы однотипное действие. По-видимому, это было связано с их механизмами влияния.

В таблице 2 приводятся данные о антибактериальной активности препаратов, большинство из которых обладало антисептическим действием. Препарат бекозен дента оказал слабое антибактериальное влияние на большинство микробов, диапазон составил от 8,0±0,1 до 17,0±0,2 мм. А такие микробы как Proteus vulgaris и Pseudomonas оказались вообще нечувствительными.

Препарат солкосерил по своей антибактериальной активности оказался на промежуточном месте. У большинства микробов диапазон влияния составил от 9,0±0,1 до 15,0±0,2 мм.

И только грибы рода Candida оказались чувствительными. Следует отметить, что препарат солкосерил, наряду с антибактериальной активностью, оказывает также действие на регенерацию тканей и клеток.

Выводы

1. Большинство лекарственных препаратов (облепиховое масло, актовегин, мирамистин и бикозен дента) оказывают на микробы полости рта слабое антибактериальное действие.

2. Гексорал аэрозоль и солкосерил оказали на большинство микробов полости рта выраженное антибактериальное действие в диапазоне от 21,0±0,2 до 27,0±0,3 мм, в связи с чем они могут быть рекомендованы к использованию.

Таблица 1

Чувствительность микробов полости рта к лекарственным препаратам в условиях in vitro, M±m, КОЕ/мм

Группа микробов	Облtпbховое масло	Актовегин	Мирастимин
Str. salivarius	13,0±0,2	-	-
Str. mutans	-	8,0±0,1	8,0± 0,1
Str. mitis	10,0±0,1	-	-
Staph. aureus	7,0±0,1	7,0±0,1	8,0±0,1
St. epidermidis	-	-	8,0±0,1
Staph. saprophiticus	8,0±0,1	13,0±0,2	10,0±0,1
E. coli ЛП	11,0±0,1	8,0±0,1	11,0±0,1
E. coli ЛН	10,0±0,1	10,0±0,1	11,0±0,1
Pr. vulgaris	8,0±0,1	10,0±0,1	-
Klebsiella	8,0±0,1	-	11,0±0,1
Psevdomonas	-	8,0±0,1	9,0±0,1
C. albicans	10,0±0,1	10,0±0,1	13,0±0,2

Примечание. Единицы приведены в мм зоны задержки роста микробов.

Таблица 2

Антибактериальная активность лекарственных препаратов к микрофлоре полости рта, M±m, КОЕ/мм

Группа микробов	Бикозен lента	Солкосерил	Гексорал аэрозоль
Str. salivarius	11,0±0,1	14,0±0,2	26,0±0,3
Str. mutans	17,0±0,2	15,0±0,2	27,0±0,3
Str. mitis	11,0±0,1	14,0±0,1	16,0±0,2
Staph .aureus	10,0±0,1	13,0±0,1	21,0±0,3
Staph. epidermidis	10,0±0,1	10,0±0,1	21,0±0,2
Staph. saprophiticus	10,0±0,1	15,0±0,2	23,0±0,2
E. coli ЛП	10,0±0,1	10,0±0,1	16,0±0,1
E. coli ЛН	10,0±0,1	13,0±0,1	21,0±0,3
Pr. vulgaris	-	15,0±0,2	11,0±0,1
Klebsiella	8,0±0,1	17,0±0,2	11,0±0,1
Psevdomonas	-	9,0±0,1	21,0±0,2
C. albicans	10,0±0,1	-	26,0±0,3

Примечание. То же, что и к табл. 1.

Литература

1. Аманyллаев Р.А., Икрамов Г.А., Хатамов У.А., Клинико-микробиологическая характеристика полости рта у детей с врожденной расщелиной верней губы и неба до и после уранопластики // Stomatologiya. – 2020. – №1 (78). – С. 48-50.

2. Икрамов Г.А., Мухамедов И.М., Изучение чувствительности микробов к лекарственным препаратам, используемыv в стоматологии в условиях in vitro // Stomatologiya. – 2018. – №4 (73). – С. 36-37.

3. Савенкова М.С. Clostridium difficile у детей – проблемная инфекция. – М.: Бионика Медиа, 2017. – С. 28-33.

Цель: изучение чувствительности микроорганизмов, обитающих в полости рта, к некоторым лекарственным препаратам.

Материал и методы: изучена чувствительность микробов, обитающих в полости рта, к таким лекарственным препаратом как облепиховое масло, актовегин, мирамистин, бекозен дента, солкосерил и гексорал аэрозоль.

Результаты: после истечения срока инкубации, чашки вынимали из термостата и производили учет полученных результатов, с помощью линейки измеряли диаметр зон задержки роста микробов вокруг дисков, выключая диаметр самих дисков с точностью до 1 мм.

Выводы: большинство лекарственных

препаратов, такие как облепиховое масло, актовегин, мирамистин и бикозен дента оказывают на микробов полости рта слабое антибактериальное действие.

Ключевые слова: врожденная расщелина губы и неба, антибиотикограммы, диско-диффузионный метод, метод серийных разведений.

Maqsad: og'iz bo'shlig'ida yashovchi mikroorganizmlarning ayrim dorilarga sezgirligini o'rganish.

Material va usullar: og'iz bo'shlig'ida yashovchi mikroblarning dengiz itshumurt yog'i, aktovegin, miramistin, bekozen denta, solkoseril va geksoral aerozol kabi preparatlarga sezgirligi o'rganildi.

Natijalar: inkubatsiya davri tugagandan so'ng, idishlar termostatdan chiqarildi va olingan natijalar qayd etildi, disklar atrofidagi mikroblarning ko'payishini inhibe qilish zonalarining diametri o'lchagich yordamida o'lchandi, disklarning diametrini o'z-o'zidan o'chiring. 1 mm aniqlik.

Xulosa: dengiz itshumurt yog'i, aktovegin, miramistin va bicozen denta kabi ko'pchilik dorilar og'iz mikroblariga zaif antibakterial ta'sir ko'rsatadi.

Kalit so'zlar: tug'ma lab va tanglay yorig'i, antibiogrammalar, disk diffuziya usuli, ketma-ket suyultirish usuli.

Objective: To study the sensitivity of microorganisms living in the oral cavity to certain drugs.

Material and methods: The sensitivity of microbes living in the oral cavity to such drugs as sea buckthorn oil, actovegin, miramistin, becozen denta, solcoseryl and hexoral aerosol was studied.

Results: After the expiration of the incubation period, the dishes were removed from the thermostat and the results obtained were recorded, the diameter of the microbial growth inhibition zones around the disks was measured using a ruler, turning off the diameter of the disks themselves with an accuracy of 1 mm.

Conclusions: Most drugs, such as sea buckthorn oil, actovegin, miramistin and bicozen denta, have a weak antibacterial effect on oral microbes.

Key words: congenital cleft lip and palate, antibiograms, disk diffusion method, serial dilution method.

УДК: 616.314-053.3:611.314

ТИШ-ЖАҒ ТИЗИМИ ТАРАҚҚИЁТИНИНГ МОРФОЛОГИК ХУСУСИЯТЛАРИНИ ОЗИҚЛАНИШ ТУРИГА КЎРА ЎРГАНИШ

Раимжонов Р.Р., Рахматова М.Х.
Андижон давлат тиббиёт институти, Тошкент давлат стоматология институти

Тиш-жағ тизимининг тараққиёти ва тузилиши кўп даврлардан бери олимларни қизиқтириб келмоқда. Ҳозирги кунда хусусан тишлар тараққиётини ёш, жинс, ижтимоий ва жисмоний хусусиятларга боғлиқ ҳолда ўрганишга бўлган талаб кескин ошиб бормоқда. Маълумки, тиш-жағ тизими тараққиётига кўплаб омиллар таъсир этади. Хусусан, тиш-жағ тизими ва тишлар тараққиётига озиқланиш муҳитини таъсири тўғрисида кўплаб фикрлар мавжуд [1-7,9].

Шунингдек тишларнинг тараққиёти жағ суяклари тараққиёти билан узвий боғлиқдир. Ривожланиш даврида бу икки жараён қайсидир маънода бир-бирини тўлдиради [1,8,10].

Кўплаб олимларнинг фикрича тишлар тараққиётига озиқланиш ва унга боғлиқ омиллар бевосита таъсир қилади. Тишлар тараққиётини озиқланиш турига кўра ўрганиш ти-жағ тизими аномалия ва деформацияларини эрта аниқлашга ёрдам беради [5,9].

Турли адабиётларда болаларни кўкрак орқали эмизишни сут тишларнинг ёриб чиқиш муддатига таъсири тўғрисида бир-бирига зид бўлган фикрлар кўп. Баъзи тадқиқотлар шуни кўрсатадики, 7 ой ва ундан кўп муддатларда кўкрак билан эмизиш орқали озиқлантирилган болаларда сут тишларининг чиқиши кечикади ҳамда бир ва икки ёшлар орасида табиий усулда озиқлантирилган болаларда сунъий усулда озиқлантирилган болаларга нисбатан тишлар сони кам бўлади [14].

Шунингдек, сунъий усулда озиқлантирилган болаларда юқориги кесув тишларининг ёриб

чиқиши жараёни кечикиши билан боғлиқ ҳолатларни кўрсатадиган тадқиқотлар ҳам мавжуд [12].

Бундан ташқари бошқа тадқиқотларнинг кўрсатишича, тишларнинг ёриб чиқиши муддатлари билан болани озиқлантириш тури ўртасида боғлиқлик мавжуд эмас [11,13,15].

Юқоридаги маълумотларга таяниб шуни айтиш мумкинки, болаларда тишлар тараққиётининг клиник ва морфологик хусусиятларини тадқиқ қилиш жуда муҳим ва долзарб ҳисобланади.

Тадқиқот мақсади

Тиш-жағ тизими тараққиётининг морфологик хусусиятларини озиқланиш турига кўра ўрганишдан иборат бўлди.

Материал ва усуллар

Тадқиқот учун оғирлиги ўртача 200-220 г. Бўлган 20 та зотсиз оқ она каламушлар олинди. Улар 2 гуруҳга ажратилди: 1-гуруҳ (n=10): ҳомиладорликнинг 14, 16, 18, 20 кунларида ҳомиласи ўрганиладиган каламушлар гуруҳи; 2- гуруҳ (n=10): туғруқдан кейинги даврда янги туғилган болалари ўрганиладиган каламушлар гуруҳи. 2 гуруҳ каламуш болалари (30 та) ўз навбатида 2 гуруҳга бўлиб ўрганилди: 2а (n=15) – она сути билан боқилган (назорат гуруҳи) ва 2б (n=15) – онадан эрта (3 кундан кейин) ажратилган ва сунъий озиқлантирилган (тажриба гуруҳи) каламуш болалари гуруҳи. Каламуш болалари 7, 14 ва 21-кунлари тажрибадан чиқарилди.

Барча гуруҳларда каламушларнинг юқори ва пастки жағлари, остеогенез ва одонтогенез жараёнлари динамикада морфологик ўрганилди. Микроскопик препаратлар тайёрлаш учун олинган материал Буэн эритмасида ва 12% формалинда фиксация қилинди. 5-7 мкм қалинликдаги кесмалар гематоксилин эозинда бўялди. Ўрганишни қулайлаштириш учун каламуш ҳомиласи ва янги туғилган болалари пастки жағлари 3 қисмга шартли ажратилди: олдинги (курак тишлар соҳаси) – курак тишлардан озиқ тишлар куртакларигача, ўрта – 3 та озиқ тишлар соҳасигача ва орқа – жағларнинг тож ўсиқларигача.

Олинган натижалар

14 суткалик каламуш ҳомиласининг юқориги ва пастки жағлари деярли шаклланганлиги аниқланди. Микроскоп остида кўрилганда, улар асосан кам такомиллашган мезенхима ҳужайраларидан иборат бўлиб, улар орасида юпқа деворли қон томирлар ва нерв толалари кузатилди. Пастки жағнинг ўрта қисмида икки томонлама меккел тоғайи куртаги аниқланди. Меккел тоғайи гиалин тоғай тўқимасидан иборат бўлиб, кейинчалик пастки жағнинг суякланишида муҳим роль ўйнайди (расм 1).

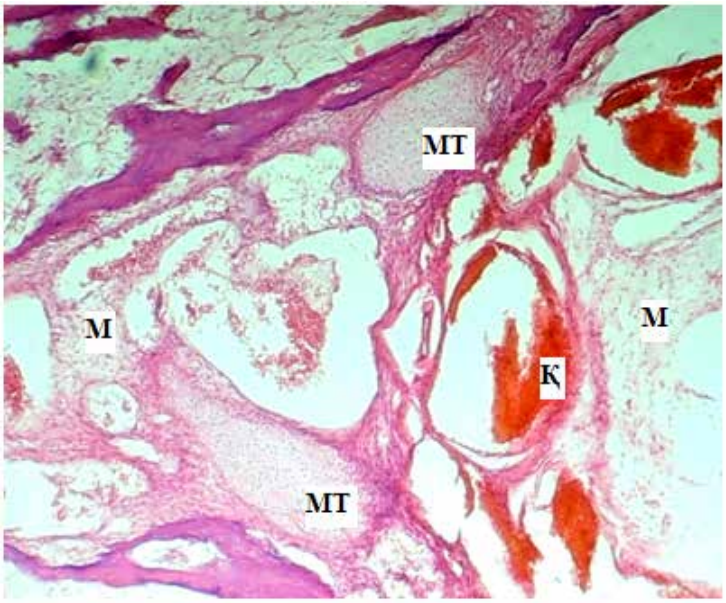

Расм 1. 14 суткалик каламуш ҳомиласи. Меккел тоғайининг (МТ) куртаги, М – мезенхима, Қ – қон томир. Гематоксилин-эозин. х150.

20 суткага келиб, меккел тоғайида дегенератив ўзгаришлар содир бўлди. Тоғай ҳужайралари вакуоллашиб, пикнозга учраш ҳолати кузатилди (расм 2). Суякланиш жараёни жадаллашди, меккел тоғайи юпқалашиб, тоғай оролчалари кўринишида бўлиб қолди

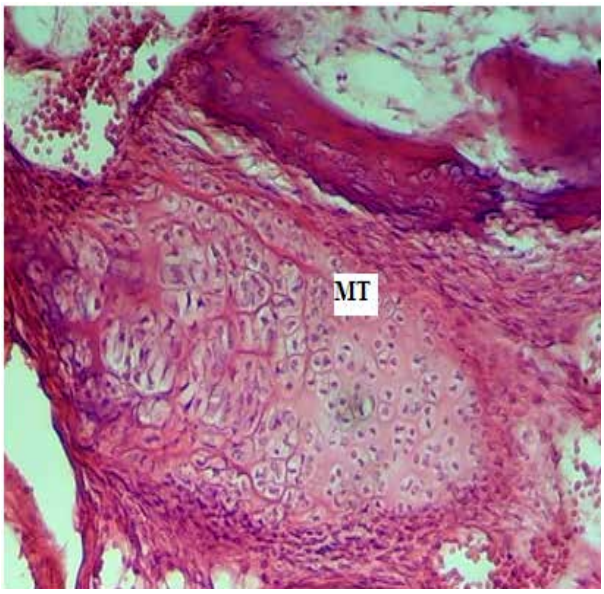

Расм 2. 20 суткалик каламуш ҳомиласи. Меккел тоғайининг (МТ) дегенерацияга учраши. Вакуоллашган ва пикнозга учраган тоғай ҳужайралари. Гематоксилин-эозин. х600.

Бу даврда назорат гуруҳи каламуш болаларининг юқори ва пастки жағларида курак ва озиқ тишларининг куртаклари шаклланганлиги маълум бўлди. Тиш формуласи: 3-2-3. Жами 16 та.

Курак тишларнинг олдинги қисмигина эмал билан қопланган бўлиб, орқа қисми эса юмшоқ дентин билан қопланганлиги намоён бўлди. Курак тишларнинг альвеоласи узун қийшиқ канал бўлиб, юқориги жағда у озиқ тишларигача етиб бормаганлиги, пастки жағда эса курак тишлар альвеоляр канали озиқ тишлардан ҳам ўтиб орқа жаг соҳасигача етганлиги кузатилди.

Назорат гуруҳида тиш куртаклари тўлиқ кўринмади. Уларда курак ва биринчи жуфт озиқ тишлар куртаклари аниқланди.

Тажриба гуруҳ каламуш болаларида 14-суткада курак тишлар ёриб чиқди ва оғиз бўшлиғида кўринди (расм 3). Назорат гуруҳида ушбу муддатда курак тишларнинг ёриб чиқиши кузатилмади.

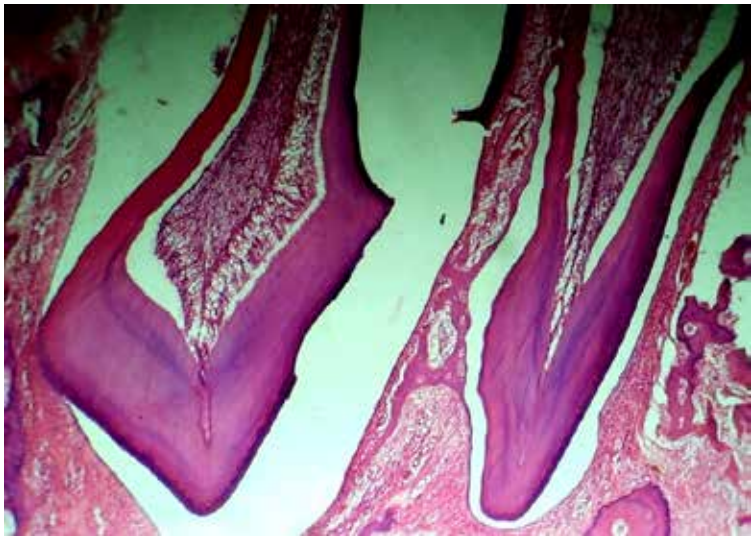

Расм 3. 14 суткалик каламуш боласи. Назорат гуруҳи. Ёриб чиққан курак тишлар. Гематоксилин-эозин. х150.

Тажриба гуруҳ каламуш болалари курак тишлари эмал ва дентин чегараси аниқ эмас, чизиқлари тўлиқ шаклланмаган, нотекис ва носимметрик эканлиги маълум бўлди (расм 4).

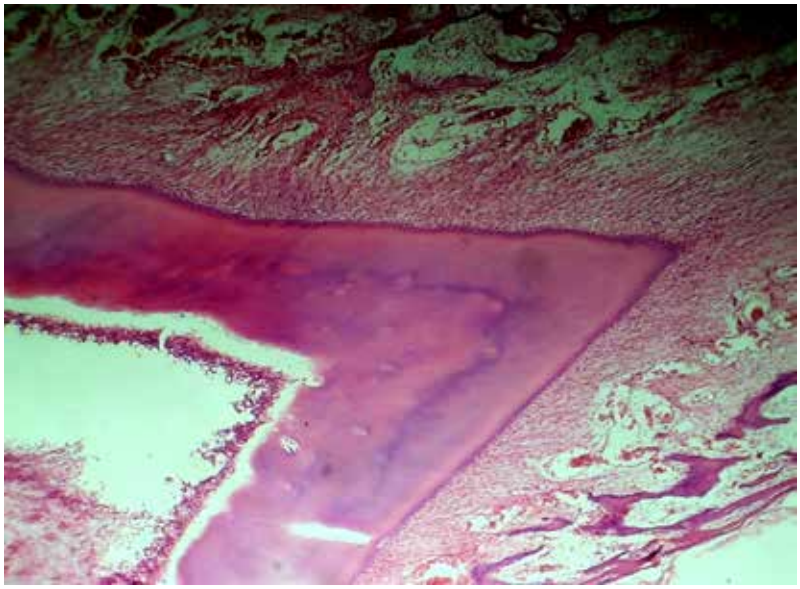

Расм 4. 14 суткалик каламуш боласи. Тажриба гуруҳи. Ёриб чиққаётган курак тишнинг тож қисми. Эмал ва дентин. Гематоксилин-эозин. х150.

Тажрибанинг 21-суткасида назорат гуруҳи ва тажриба гуруҳи каламуш болаларида юқори ва пастки жағларида 2 тадан 4 та курак тишлари ёриб чиққанлиги кузатилди. Назорат гуруҳида юқори ва пастки жағларида бундан ташқари яна бир жуфдан биринчи ва иккинчи озиқ тишлари оғиз бўшлиғида кўринди. Улар бир текис, симметрик жойлашган. Тажриба гуруҳида курак тишлар ва биринчи озиқ тишлар аниқланди. Иккинчи озиқ тишларнинг ёриб чиқиши кузатилмади.

Хулосалар

Шундай қилиб, тажрибада каламушларнинг прева эрта постнатал ривожланиш даврида юқориги ва пастки жағларнинг тараққиёти, остеогенез ва одонтогенез жараёнларини озиқланиш турига кўра динамикада морфологик хусусиятларини ўрганиш натижасида қуйидагилар маълум бўлди:

1. Она сути билан озиқлантирилган каламуш болаларида жағ суяклари, улардаги остеогенез ва одонтогенез жараёнлари, уларнинг ёриб чиқиши физиологик жиҳатдан ўз вақтида ва патологик ўзгаришларсиз содир бўлди. Эмал ва дентин физиологик чизиқларга эга, улар текис ва симметрик йўналган. Пульпа сийрак толали бириктирувчи тўқимадан иборат, қон томирлар ва нерв толалардан иборат. 21 суткага келиб 2 тадан 4та курак ва биринчи ва иккинчи жуфт (8 та) озиқ тишлари мавжуд. Учинчи жуфт (4 та) озиқ тишлар куртаклари мавжуд, лекин улар ёриб чиқмаган.

2. Онадан эрта ажратилган (3 суткадан сўнг) ва сунъий озиқлантирилган каламуш болаларининг жағ суяклари, улардаги остеогенез ва одонтогенез жараёнлари физиологик муддатлардан бироз орқада қолди, бироқ патологик ўзгаришларсиз содир бўлди. Эмал ва дентин микроскоп остида ўрганилганда, улар орасида аниқ чегара йўқ, чизиқлари нотекис ва носимметрик йўналганлиги маълум бўлди. Бу бизнингча оҳакланиш жараёнининг бузилганлигидан далолат беради. Пульпа сийрак толали бириктирувчи тўқимадан иборат, қон томирлар ва нерв толалардан иборат. 21 суткага келиб ушбу гуруҳда 2 тадан 4 та курак тишлари ва биринчи жуфт (4 та) озиқ тишлари аниқланди. Иккинчи жуфт озиқ тишлар (4 та) куртаклари мавжуд, лекин улар ёриб чиқмаган. Учинчи жуфт озиқ тишлар куртаклари аниқланмади.

Адабиётлар

1. Абдувалиев Н.А., Раимжонов Р.Р. Кўкрак ёшидаги болаларда краниометрик кўрсатчикларнинг ўсиш динамикасини ўрганиш // Sci. Educ. – 2021. – Vol. 2, iss. 5. – P. 82-86.

2. Возный А.В., Вородеева Ю.И., Чаунанс А.В., Лысенко Ю.А. Основные этапы развития временных и постоянных зубов. Сроки закладки, минерализации, прорезывания и формирования временных и постоянных зубов у детей. – Запорожье, 2015. – 63 с.

3. Далмане А.Р., Микроскопическое строение развивающегося зуба. – Рига: Зинатне, 1974. – 21 с.

4. Кузнецов С.Л., Торбек В.И., Деревянко В.Г. Гистология органов полости рта. – М.: ГЭОТАР-Медиа, 2012. – 136 с.

5. Нигматов Р.Н., Нигматова И.М., Нодирхонова М.О. и др. Prevention of dentoalveolar anomalies // Молодой ученый. – 2021. – №39 (381).

– С. 40-43.

6. Новиков М.Б. Онтогенез закладок зубов у человека // 10-я науч. конф. по возрастной морфологии, физиологии и биохимии. – М., 1971. – Т. 1. – С. 371-372.

7. Раимжонов Р.Р. Иммунологического и морфологического особенности развития зубов у детей грудного возраста // Tibbiyotda yangi kun. – 2019. – №3 (27). – С. 218-221.

8. Раимжонов Р.Р., Пўлатов Х.Т. Кўкрак ёшидаги болалар бош соҳасига оид кўрсаткичлардаги жинсий тафовутларини баҳолаш // Polish Sci. J. – 2021. – Issue 5 (38), Part 2. – P. 85-87.

Саттибаев И.И. Анатомо-морфологические и иммунологические особенности развития зубов у детей грудного возраста // Экономика и социум. – 2020. – №6-2 (73). – С. 255-263.

9. Шодмонов А.А., Шодмонов А.А., Раимжонов Р.Р. и др. О ростовых процессах лицевой область головы у детей узбекской национальности // Молодой ученый. – 2017. – №25 (159). – С. 204-208.

10. Folayan M.O., Sowole C.A. Association between breastfeeding and eruption of the first tooth in preschool children in Nigeria // Europ. J. Paediatr. Dentist. – 2013. – Vol. 14, №1. – P. 51-54.

11. Holman D.J., Yamaguchi K. Longitudinal analysis of deciduous tooth emergence: IV. Covariate effects in Japanese children // Amer. J. Physic. Anthropol. – 2005. – Vol. 126, №3. – P. 352-358.

12. Kaymaz N., Yyldyrym S., Cevizci S. et al. Association between teething and independent walking in healthy children // Turk. J. Pediatr. – 2015. – Vol. 57. – P. 53-59.

13. Ntani G., Day P.F., Baird J. et al. Maternal and early life factors of tooth emergence patterns and number of teeth at one and two years of age // J. Develop. Origins Health Dis. – 2015. – Vol. 6, №4. – P. 299-307.

14. Pavicin I.S., Dumancic J., Badel T., Vodanovic M. Timing of emergence of the first primary tooth in preterm and full-term infants // Ann. Anat. – 2016. – Vol. 203. – P. 19-23.

Цель: Тиш-жағ тизими тараққиётининг морфологик хусусиятларини озиқланиш турига кўра ўрганиш.

Материал и методы: 20 белых крыс разделили на 2 группы по 10 особей: 1-я группа – крысы, у которых плод изучали на 14-, 16-, 18-, 20-е сутки беременности; 2-я группа – новорожденные крысята: группа 2а (15 крысят) – грудное вскармливанио (контроль), 2б (15) – искусственное вскармливание (опыт. Крысят исключали из эксперимента на 7-, 14- и 21-е сутки.

Результаты: на скорость развития первых молочных зубов влияет множество факторов, в том числе качество потребляемых продуктов и обмен веществ.

Выводы: развитие верхней и нижней челюстей, процессы остеогенеза и одонтогенеза в пре- и раннем постнатальном развитии крыс зависит от типа питания:

Ключевые слова: крысы, молочные зубы, постнатальный онтогенез, тип питания.

Xulosa.

Material va usullar: 20 ta oq kalamush 10 kishidan iborat 2 guruhga bo'lingan: 1-guruh – homilasi homiladorlikning 14, 16, 18, 20-kunlarida o'rganilgan kalamushlar; 2-guruh – yangi tug'ilgan kalamush kuchuklari: 2a guruh (15 ta kalamush kuchuklari) – emizish (nazorat), 2b (15) –- sun'iy oziqlantirish (tajriba. 7, 14 va 21-kunlarda kalamushlar eksperimentdan chiqarildi.

Natijalar: ko'rsatkich bo'yicha. Birinchi sut tishlarining rivojlanishiga ko'plab omillar, jumladan, iste'mol qilinadigan mahsulot sifati va metabolizm ta'sir qiladi.

Xulosa: yuqori va pastki jag'larning rivojlanishi, kalamushlarning tug'ruqdan oldingi va erta tug'ilishdan keyingi rivojlanishida osteogenez va odontogenez jarayonlari quyidagilarga bog'liq. ovqatlanish turi:

Kalit so'zlar: kalamushlar, sut tishlari, postnatal ontogenez, ovqatlanish turi.

Summary.

Material and methods: 20 white rats were divided into 2 groups of 10 individuals: group 1 – rats whose fetus was studied on the 14th, 16th, 18th, 20th day of pregnancy; 2nd group – newborn rat pups: group 2a (15 rat pups) - breastfeeding (control), 2b (15) – artificial feeding (experiment. Rats were excluded from the experiment on the 7th, 14th and 21st days.

Results: On The rate of development of the first milk teeth is influenced by many factors, including the quality of consumed products and metabolism.

Conclusions: The development of the upper and lower jaws, the processes of osteogenesis and odontogenesis in pre- and early postnatal development of rats depend on the type of nutrition:

Key words: rats, milk teeth, postnatal ontogenesis, type of nutrition.

Терапевтическая стоматология

УДК: 616.61-002.3

СРАВНИТЕЛЬНАЯ ОЦЕНКА МАРКЕРОВ У БОЛЬНЫХ С ТУБУЛОИНТЕРСТИЦИАЛЬНЫМ ПОРАЖЕНИЕМ ПОЧЕК, СОЧЕТАННЫМ С ХРОНИЧЕСКИМ ЗАБОЛЕВАНИЕМ ПАРОДОНТА

Усманова Ш.Р., Хаджиметов А.А., Комилов Х.П.
Ташкентский государственный стоматологический институт

Известно, что у 30% стоматологических больных имеются соматические заболевания. Так. Имеет место высокая распространенность заболеваний тканей полости рта у больных с хроническим заболеванием почек, в частности с поражением тубулоинтерстициальной системы почек (ТИПП).

По мнению А.А. Вялковой, неблагоприятным механизмом воздействия вирусов или закодированных последними молекул может быть активация лимфоцитов и моноцитов с освобождением цитокинов, которые увеличивают образование лейкотриенов, тромбоксана, способствующих функциональным нарушениям тубулоинтерстициальной системы почек.

Необходимо отметить, что в последнее время для диагностики ТИПП используют общеклинические и параклинические исследования, позволяющие на основе клинико-морфофункционального подхода верифицировать преобладание повреждения канальцев и интерстиция при данной патологии. В свою очередь, точность диагностики ТИПП и своевременное выявление причин развития (этиологический подход) и патогенетических особенностей заболевания служат основой рациональной лечебной тактики. Все это делает чрезвычайно актуальным поиск методов ранней диагностики ТИПП, основанных на клиническом анализе, использование которого позволяет предотвратить или отсрочить прогрессирование тубулоинтерстициального фиброза, который нередко определяет исход ренального поражения различной этиологии и разных механизмов его развития.

Цель исследования

Оценка биомаркеров ренального поражения почек у больных хроническим генерализованным пародонтитом.

Материал и методы

Обследованы 58 пациентов с тубулоинтерстициальным поражением почек, находившихся на лечении в нефрологическом отделении клиники ТГСИ г. Ташкента в 2018-2019 гг. Диагноз тубулоинтерстициальной болезни почек верифицирован на основании комплекса клинико-анамнестических данных с оценкой наличия в семье патологии почек, клинических симптомов, результатов параклинического обследования с оценкой мочевого синдрома (лейкоцитурия, бактериурия, микропротеинурия), бактериологического исследования образцов мочи, нарушения тубулоинтерстициальной структуры почек по данным УЗИ с проведением допплерографии и цветного допплеровского картирования, а также оценки функционального состояния почек. Контрольную группу составили 18 человек, имеющих здоровую полость рта и не имеющих патологию почек.

На начальном этапе каждый пациент был информирован о характере исследования. При согласии пациента определяли критерии включения его в ту или иную группу. Критерии исключения из группы: больные в возрасте 35-55 лет, имеющие заболевания других органов и систем в стадии декомпенсации.

Для комплексной клинической оценки стоматологического статуса пациентов применяли следующие методы: опрос больного, осмотр полости рта с оценкой состояния тканей пародонта, использованием комплексного пародонтального индекса (КПИ), упрощенного гигиенического индекса гигиены полости рта (OHI-S) по Грину – Вермиллиону. Рентгенодиагностику проводили методом ортопантомографии.

На втором этапе исследования проведено полное клинико-параклиническое и специальное

обследование. У пациентов натощак после ополаскивания полости рта и чистки зубов зубными пастами проводили сбор смешанной слюны в течение 10 минут без стимуляции, путём сплевывания в пробирку по методу В.К. Леонтьева и Ю.А.Петровича (1976). Забор образцов ротовой жидкости проводился в утренние часы (08.00). За 1 час до момента сбора образцов пациенты воздерживались от курения, питья, еды и чистки зубов. До начала исследования пробирки с образцами хранились на холоду при t=-30°С. Смешанную слюну центрифугировали при 3000 об/мин в течение 15 минут и в супернатанте определяли активность. Лабораторное исследование ротовой жидкости проводили в Центральной клинической лаборатории ТГСИ.

В ротовой жидкости и моче определяли содержание ИЛ-1,6,8 и ФНО иммуноферментным методом. Исследования проводили в соответствии с рекомендациями производителя тест-систем фирмы ЗАО «Вектор-Бест» (Новосибирск). Иммуноферментный и биохимические исследования проводили с использованием автоматического анализаторов фирмы. «Mindray». Все полученные в процессе обследования цифровые данные были подвергнуты статистической обработке методами вариационной статистики с использованием пакета прикладных программ Statistica 7.0. Статистически значимыми считались различия при p<0,05.

Результаты и обсуждение

Как известно, тубулоинтерстициальное поражение почек – это гетерогенная группа заболеваний различной этиологии с преимущественным вовлечением в патологический процесс канальцев и интерстициальной ткани, в которые включены как воспалительные (бактериальные и абактериальные), невоспалительные, иммуновоспалительные, метаболические, токсические поражения.

Доказано, что даже бессимптомная оксалурия оказывает повреждающее воздействие на тубулярный эпителий и инициирует воспалительный ответ с развитием лимфогистиоцитарной инфильтрации интерстиция.

Как известно, ИЛ-1 является медиатором острого и хронического воспаления, ИЛ-6 индуцирует синтез белков острой фазы, обеспечивает усиление продукции ИЛ-2 Т-хелперами, распознавшими антиген, а также, действуя на клетки мозга, способствует выбросу адренокортикотропного гормона. ИЛ-8 относится к группе хемокинов, основное свойство которых обеспечивать хемотаксис в зону воспаления различных типов клеток.

Следовательно, определение уровня цитокинов в ротовой жидкости и моче позволяет получить информацию о функциональной активности различных типов иммунокомпетентных клеток, тяжести воспалительного процесса и прогнозе, что очень важно при дифференциальной диагностике ряда инфекционных и аутоиммунных заболеваний.

Полученные результаты свидетельствуют о повышении концентрации всех изучаемых цитокинов в ротовой жидкости и моче у лиц с ТИПП (табл.). Так, содержание ИЛ-1 в ротовой жидкости больных с ТИПП, сочетанным с ХГП, выше, чем у здоровых лиц на 22%. При этом уровень ИЛ-1 в моче также повышается в среднем на 69%. Как известно, основным источником продукции ИЛ-1 являются фагоцитирующие мононуклеары различной тканевой локализации: макрофаги и моноциты периферической крови и перитонеального экссудата, купферовские клетки печени, клетки Лангерганса, клетки микроглии и нервной ткани.

Таблица

Биохимические показатели в ротовой жидкости (числитель) и моче (знаменатель) у больных ХГП, сочетанным с ХБП

Показатель	Здоровые лица, n=18	Больные с ТИПП, n=58
ИЛ-1, пг/мл	11,71±1,07 / 11,88±0,25	14,35±1,21* / 20,13±0,23*
ИЛ-6, пг/мл	17,48±1,71 / 9,54±0,11	24,53±1,69* / 10,52±0,09*
ИЛ-8, пг/мл	10,61±0,97 / 14,28±0,48	15,78±1,98* / 20,89±0,46*
ФНО-а, пг/мл	816,43±11,54 / 11,45±0,32	951,43±14,67 / 20,92±0,35*

Примечание. * – p<0,05 относительно группы сравнения.

Необходимо отметить, что ИЛ-6 индуцирует синтез белков острой фазы, в связи с чем так же, как и ИЛ -1 и ФНО-α может быть отнесен к цитокинам воспаления. Анализ полученных результатов показал, что концентрация ИЛ-6 в ротовой жидкости и в моче также была выше у пациентов с ТИПП, сочетанным с ХГП. Активный синтез ИЛ-6 начинается сразу после воздействия на клетки бактерий, вирусов, митогенов, различных медиаторов.

Свойства ИЛ-8 вызывать миграцию клеток и способствовать их адгезии определяют его как активного участника острой воспалительной реакции в местах проникновения патогена. Как видно из полученных результатов, повышенный уровень ИЛ-8 в ротовой жидкости и в моче больных с ТИПП, сочетанным с ХГП, ассоциируется с хроническими и острыми воспалительными состояниями и коррелирует с тканевой инфильтрацией нейтрофилов при заболеваниях почек.

К цитокинам воспаления относится также ФНО-α. Концентрация ФНО-α в ротовой жидкости у пациентов с ТИПП, сочетанным с ХГП по сравнению со здоровыми лицами возрастала на 17%, что указывало на неблагоприятный прогноз, поскольку ФНО-α активирует процессы остеорезорбции за счет стимуляции остеокластов. Длительное и выраженное повышение ФНО-α вносит дисбаланс между остеообразующей функцией остеобластов и остеоразрушающей функцией остеокластов в сторону гиперактивации последних. Повышение уровня ФНО в моче в 1,9 раза указывало на воспалительный процесс в почках у обследованных лиц.

Таким образом, особенности цитокинового статуса в ротовой жидкости и в моче расширяют наши представления о патогенезе пиелонефротических изменений на стадии острого интерстициального воспаления и тканевой деструкции с участием ИЛ-1, ИЛ-6, ИЛ-8, ФНО, а также указывают на вероятность участия иммунной агрессии или иммуносупрессии.

Выводы

1. На основании полученных результатов возникает вопрос, что первично: почечная недостаточность, которая влияет на состояние пародонта, или воспалительные изменения тканей полости рта действуют на функциональное состояние почек. Эта проблема требует дальнейших исследований.

Литература

1. Вялкова А.А. Хроническая болезнь почек // Оренбургский мед. вестн. – 2015. – Т. 3, №2. – С. 42-51.
2. Гажва С.И., Загайнов В.Е., Иголкина Н.А. Влияние хронической болезни почек на состояние слизистой оболочки полости рта // Соврем. пробл. науки и образования. – 2013. – №2. – С. 27-35.
3. Леонтьева В.К. Структурные свойства смешанной слюны человека в условиях физиологии и патологии полости рта: Автореф. дис. … канд. мед. наук. – М., 2021.
4. Усманова Ш.Р., Хаджиметов А.А., Комилов Х.П. Оценка местного и гуморального иммунитета у больных с хроническим пиелонефритом // Стоматология: наука и практика, перспективы развития. – Волгоград, 2021. - С. 221-222.
5. Gamble J.R, Elliot M.J., Jaipargas E. et al. Regulation of human monocyte adherence by granulocyte-macrophage colong-stimulating factor // Proc. Natl .Cuad. Sci. USA. – 1989. – Vol. 86. – P. 7169-7173.

Цель: оценка биомаркеров ренального поражения почек у больных хроническим генерализованным пародонтитом**.**

Материал и методы: обследованы 58 пациентов с тубулоинтерстициальным поражением почек, находившихся на лечении в нефрологическом отделении клиники ТГСИ г. Ташкента в 2018-2019 гг.

Результаты: особенности цитокинового статуса в ротовой жидкости и в моче расширяют наши представления о патогенезе пиелонефротических изменений на стадии острого интерстициального воспаления и тканевой деструкции с участием ИЛ-1, ИЛ-6, ИЛ-8, ФНО, а также указывают на вероятность участия иммунной агрессии или иммуносупрессии.

Выводы: необходимы дальнейшие исследования, которые должны дать ответ на вопрос, что первично: почечная недостаточность, которая влияет на состояние пародонта, или воспалительные изменения тканей полости рта действуют на функциональное состояние почек.

Ключевые слова: тубулоинтерстициальное поражение почек, хронический генерализованный пародонтит, гипероксалурия, уратурия.

Maqsad: surunkali umumiy periodontit bilan og’rigan bemorlarda buyrak buyrak shikastlanishining biomarkerlarini baholash.

Material va usullar: 2018-2019-yillarda Toshkent shahar TDSI klinikasining nefrologiya bo‘limida davolangan tubulointerstitial buyrak shikastlangan 58 nafar bemor ko‘rikdan o‘tkazildi.

Natijalar: og’iz suyuqligi va siydikdagi sitokin

holatining xususiyatlari o'tkir interstitsial yallig'lanish va IL-1, IL-6, IL-8, TNF ishtirokidagi to'qimalarni yo'q qilish bosqichida pielonefroz o'zgarishlarining patogenezi haqidagi tushunchamizni kengaytiradi. shuningdek, immunitetning tajovuzkorligi yoki immunosupressiya ehtimolini ko'rsatadi.

Xulosa: birlamchi nima degan savolga javob berish uchun qo'shimcha tadqiqotlar o'tkazish kerak: periodontning holatiga ta'sir qiluvchi buyrak etishmovchiligi yoki og'iz to'qimalaridagi yallig'lanish o'zgarishlar buyraklarning funktsional holatiga ta'sir qiladi.

Kalit so'zlar: tubulointerstitial buyrak kasalligi, surunkali generalize periodontit, giperoksaluriya, uraturiya.

Objective: To evaluate biomarkers of renal kidney damage in patients with chronic generalized periodontitis.

Material and methods: 58 patients with tubulointerstitial kidney damage were examined, who were treated in the nephrology department of the TSSI clinic in Tashkent in 2018-2019.

Results: The features of the cytokine status in the oral fluid and in the urine expand our understanding of the pathogenesis of pyelonephrotic changes at the stage of acute interstitial inflammation and tissue destruction involving IL-1, IL-6, IL-8, TNF, and also indicate the likelihood of immune aggression or immunosuppression.

Conclusions: Further studies are needed to answer the question of what is primary: renal failure, which affects the state of the periodontium, or inflammatory changes in oral tissues affect the functional state of the kidneys.

Key words: tubulointerstitial kidney disease, chronic generalized periodontitis, hyperoxaluria, uraturia.

УДК: 616.61-002.3

ОЦЕНКА БИОМАРКЕРОВ РЕНАЛЬНОГО ПОРАЖЕНИЯ ПОЧЕК У БОЛЬНЫХ ХРОНИЧЕСКИМ ГЕНЕРАЛИЗОВАННЫМ ПАРОДОНТИТОМ

Усманова Ш.Р., Хаджиметов А.А., Комилов Х.П.
Ташкентский государственный стоматологический институт

Исследованиями Д.Ю. Орехова [3] показано, что 30% стоматологических больных имеют соматические заболевания. Автор указывает на высокую распространенность заболеваний тканей полости рта у больных с хронической заболеванием почек, в частности при поражении тубулоинтерстициальной системы почек (ТИПП). Необходимо отметить, что патогенез и механизм развития ТИПП различен; генетические, аномалии развития и/или дисплазия почек, обменные нарушения (гипероксалурия, уратурия), мембранопатологические процессы, развитие иммунного поражения с отложением в эпителии канальцев или интерстиции (при инфекционном ТИПП) иммунных депозитов, содержащих антиген возбудителя, сочетание этих процессов гипоксия.

По мнению А.А. Вялкова [1], неблагоприятный механизм воздействия вирусов или закодированных последними молекул может быть активация лимфоцитов и моноцитов с освобождением цитокинов, которые увеличивают образование лейкотриенов, тромбоксана, способствующих развитию ишемии органов. При прогрессирующем течении тубулоинтерстициального поражения почек у 99,2% больных выявляется угнетение противоинфекционной защиты, которое характеризуется снижением уровня секреторных иммуноглобулинов А, завершенности фагоцитоза нейтрофилами, дисиммуноглобулинемией, сочетающимися с инфицированием мочевой системы вирусно-бактериальными или бактериальными возбудителями, способными к персистенции [5].

При хроническоv пиелонефрите (ХП) отмечается широкий спектр заболеваний слизистой оболочки полости рта, которые развиваются вследствие уремической интоксикации и имеют свои отличительные особенности. Основой диагностики ТИПП является обобщение данных общеклинического обследования больного и

результатов современных параклинических исследований, позволяющих на основе клинико-морфофункционального подхода верифицировать диагноз, выявить первичную патологию других органов и систем (ревматоидный артрит, сахарный диабет, системная красная волчанка, геморрагический васкулит, нарушение пуринового обмена, уролитиаз, эссенциальная криоглобулинемия, гранулематоз Вегенера, синдром Гудпасчера, солидные опухоли, лимфомы, моноклональные гаммапатии, лекарственная нефропатия, гипертоническая болезнь, хронический гепатит и др.) и исключить уропатии (аномалии органов мочевой системы и сосудов.

Доказано, что точность диагностики ТИПП и своевременное выявление причин развития (этиологический подход) и патогенетических особенностей заболевания служит основой в выборе рациональной лечебной тактики. Все это делает чрезвычайно актуальным поиск методов ранней диагностики ТИПП, основанных на клиническом анализе, использование которых позволяет предотвратить или отсрочить прогрессирование тубулоинтерстициального фиброза, который нередко определяет исход ренального поражения различной этиологии и разных механизмов его развития.

Впоследнеевремявстоматологическойпрактике не всегда уделяют должное внимание вопросам комплексного лечения стоматологических больных с учетом хронической болезнью почек (ХБП), так как почечная недостаточность влияет на состояние пародонта, а воспалительные изменения тканей полости рта оказывают воздействие на состояние больных с ХПН. При этом изменения со стороны полости рта часто включают чрезмерное накопление бактериального налета, гингивит, гингивальную гиперплазию и гипоплазию эмали. Исходя из вышеизложенного, представляется важным оценить особенности биомаркеров ренального поражения почек у больных хроническим генерализованным пародонтитом.

Цель исследования

Определение биомаркеров ренального поражения почек у больных хроническим генерализованным пародонтитом.

Материал и методы

Под наблюдением были 58 пациентов с хронической болезнью почек, а именно с тубулоинтерстициальным поражением почек, госпитализированных в нефрологическое отделение клиники ТГСИ в 2018-2019 гг. Контрольную группу составили 18 человек со здоровой полостью рта, не имеющих патологии почек. На начальном этапе каждый пациент был информирован о характере исследования. Критерии исключения из группы: больные в возрасте 35-55 лет, имеющие заболевания других органов и систем в стадии декомпенсации.

Для комплексной клинической оценки стоматологического статуса пациентов применяли следующие методы: опрос больного, осмотр полости рта с оценкой состояния тканей пародонта, использованием индексов – комплексного пародонтального индекса (КПИ), упрощенного гигиенического индекса гигиены полости рта (OHI-S) по Грину – Вермиллиону. Рентгенодиагностику проводили методом ортопантомографии. У обследованных пациентов натощак после ополаскивания полости рта и чистки зубов зубными пастами проводили сбор смешанной слюны в течение 10 минут без стимуляции, путём сплевывания в пробирку по методу В.К. Леонтьева и Ю.А.Петровича [2]. Забор образцов ротовой жидкости проводился в утренние часы (08.00). За 1 час до момента сбора образцов пациенты воздерживались от курения, питья, еды и чистки зубов. До начала исследования пробирки с образцами хранились на холоду при t=-30°C. Смешанную слюну центрифугировали при 3000 об/мин в течение 15 минут, и в супернатанте определяли активность. Лабораторное исследование ротовой жидкости проводили в Центральной клинической лаборатории ТГСИ.

Результаты и обсуждение

В ходе клинического исследования были выявлены особенности клинического течения и частота встречаемости заболеваний зубов у больных, страдающих хронической болезнью почек [4]. В иммунопатогенезе ХГП значительная роль отводится процессам, сопровождающимся аутоиммунной реакцией на пародонтальные антигены. Так, у пациентов, страдающих ХБП, были следующие показатели пародонтального статуса. Показатель интенсивности течения заболеваний пародонта (индекс КПИ) был равен 2,46±0,17 усл. ед. В удалении отложений зубного камня нуждалось 95,1% пациентов, а заболевания слизистой оболочки полости рта были диагностированы у 9,1% обследованных. Йодное числа Свракова у лиц, страдающих ХБП, было равно 2,34±0,14 усл. ед., индекса гигиены – 1,91±0,17 усл. ед.

Таким образом, обследование пациентов,

страдающих на протяжении более трёх лет хронической болезнью почек, позволило установить особенности пародонтологического статуса, а также течения патологии пародонта. В то же время при ХБП некариозными поражениями твёрдых тканей зубов (клиновидные дефекты, повышенная стираемость зубов, гиперестезия зубов) страдали соответственно 31,4 и 34,5% обследованных. Также выявлено, что на каждого обследованного из лиц, страдающих ХБП, приходилос, соответственно, 0,67±0,05 и 0,59±0,04 зуба с хроническими периапикальными очагами одонтогенной инфекции. Так, при ХБП индекс КПУ составил 12,8±1,11 (К – 3,7±1,83; П – 5,3±0,47; У – 3,2±1,43), а при ХП – 13,1±0,91 (К – 3,1±0,24; П – 6,8±0,53; У – 2,7±0,15).

Лизоцим (мурамидаза) является низкомолекулярным энзимом. Как известно, лизоцим не только расщепляет гликозидные связи полиаминосахаров бактериальных пептидогликанов, но участвует также в процессах регуляции проницаемости тканевых барьеров, регенерации и заживлении ран полости рта. В слюну лизоцим попадает в результате активной секреции мононуклеарными фагоцитами, а также разрушения полиморфноядерных лейкоцитов, которые содержат его в большом количестве. Как видно из полученных результатов (табл.), содержание лизоцима в ротовой жидкости у больных с ТИПП превысило исходный уровень в 1,6 раза, что указывает на усиление местной защитной системы полости рта.

Почки являются органом с самым высоким содержанием лизоцима. Как известно, сывороточный лизоцим образуется из распадающихся гранулоцитов и моноцитов.

При определении лизоцимурии у больных с ТИПП по сравнению с показателями здоровых лиц установлено достоверное повышение его уровня в среднем в 8 раза. Как известно лизоцим в сутки продуцируется до 500 мг, а период нахождения в плазме является коротким – 75% протеина удаляется в течение 1 ч преимущественно почками. Снижение уровня лизоцима в крови и повышение его концентрации в моче, т.е. усиленное его выделение мочой, наблюдаемое нами, указывает на нарушение функциональной активности проксимальных канальцев у данной групп больных.

Таблица

Биохимические показатели смешанной слюны и мочи у больных ХГП, сочетанным с ХБП

Показатель	Объект исследования	Здоровые лица, n=18	Больные с ТИПП, n=58
Лизоцим	кровь, мг/л	12,81±0,82	2,43±0,17*
	слюна, г/л	0,022±0,001	0,013±0,001*
	моча, мг/л	2,47± 0,19	19,76±1,43*
Липокалин-2	кровь, мг/л	1,58±0,11	8,43±0,61*
	моча, нг/мл	5,47±0,43	39,68±2,43*

Примечание. * – $p<0,05$ по сравнению с показателями здоровых лиц.

Липокалины – это секретируемые в кровь и другие биологические жидкости белки, которые способны связывать сидерофоры – небольшие гидрофобные железопереносящие белки.

Таким образом, изучение стоматологических заболеваний у пациентов с ТИПП и полученные результаты маркеров проксимальных канальцев почек у данного контингента больных позволить предложить лечебно-профилактические мероприятия при ТИПП, направленные на улучшение качества жизни.

Выводы

1. Чувствительным маркером тубулоинтерстициального поражения почек является уровень в слюне, крови и моче лизоцима и липокалина-2, на основании которого можно выбрать лечебно-профилактические мероприятия для пациентов с ТИПП.

Литература

1. Вялкова А.А. Хроническая болезнь почек // Оренбургский мед. вестн. – 2015. – Т. 3, №2. – С. 42-51.

2. Петрович Ю.А. Структурные свойства смешанной слюны человека в условиях физиологии и патологии полости рта: Автореф. дис. … канд. мед. наук: 14.00.21. М. – 2016.- 23 с.

3. Орехов Д.Ю. Клинико-биохимическое обоснование оказания стоматологической помощи пациентам, получающим гемодиализ: Автореф. дис. … канд мед. наук. – М., 2009. – 28 с.

4. Усманова Ш.Р., Давлатова Д.Д. Дисфункция эндотелиоцитов у больных хроническим генерализованным пародонтитом // Интернаука. – 2020. – №44. – С. 62-65.

5. Усманова Ш.Р., Хаджиметов А.А., Комилов Х.П. Оценка местного и гуморального иммунитета у больных с хроническим пиелонефритом // Стоматология: наука и практика, перспективы развития. Волгоград, 2021. – С. 221-222.

Цель: определение биомаркеров ренального поражения почек у больных хроническим генерализованным пародонтитом.

Материал и методы: под наблюдением были 58 пациентов с хронической болезнью почек, а именно с тубулоинтерстициальным поражением почек, госпитализированных в нефрологическое отделение клиники ТГСИ в 2018-2019 гг. Контрольную группу составили 18 человек со здоровой полостью рта, не имеющих патологии почек.

Результаты: чувствительным маркером тубулоинтерстициального поражения почек является уровень в слюне, крови и моче активности лизоцима и липокалина-2.

Выводы: маркеры проксимальных канальцев почек у больных позволили предложить лечебно-профилактические мероприятия при тубулоинтерстициальном поражении почек, направленные на улучшение качества жизни.

Ключевые слова: хронический генерализованный пародонтит, тубулоинтерстициальное поражение почек, лизоцим, гипероксалурия, уратурия.

Maqsad: surunkali generalize periodontit bilan og'rigan bemorlarda buyrak buyrak shikastlanishining biomarkerlarini aniqlash.

Material va usullar: 2018-2019 yillarda TSSI klinikasining nefrologiya bo'limiga yotqizilgan surunkali buyrak kasalligi, ya'ni tubulointerstitial buyrak shikastlanishi bilan kasallangan 58 nafar bemor kuzatuvda olindi. Nazorat guruhi og'iz bo'shlig'i sog'lom va buyrak patologiyasi bo'lmagan 18 kishidan iborat edi.

Natijalar: tubulointerstitial buyrak shikastlanishining sezgir belgisi tupurik, qon va siydikdagi lizozim va lipokalin-2 faolligi darajasidir.

Xulosa: bemorlarda buyrak proksimal kanalchalarining markerlari hayot sifatini yaxshilashga qaratilgan tubulointerstitial buyrak shikastlanishi uchun terapevtik va profilaktika choralarini taklif qilish imkonini berdi.

Kalit so'zlar: surunkali generalize periodontit, tubulointerstitial buyrak kasalligi, lizozim, giperoksaluriya, uraturiya.

Objective: To determine the biomarkers of renal kidney damage in patients with chronic generalized periodontitis.

Material and methods: 58 patients with chronic kidney disease, namely, with tubulointerstitial kidney damage, hospitalized in the nephrology department of the TSSI clinic in 2018-2019, were under observation. The control group consisted of 18 people with a healthy oral cavity and no kidney pathology.

Results: A sensitive marker of tubulointerstitial kidney damage is the level of lysozyme and lipocalin-2 activity in saliva, blood and urine.

Conclusions: Markers of the proximal tubules of the kidneys in patients made it possible to propose therapeutic and preventive measures for tubulointerstitial kidney damage aimed at improving the quality of life.

Key words: chronic generalized periodontitis, tubulointerstitial kidney disease, lysozyme, hyperoxaluria, uraturia.

Хирургическая стоматология

UDC: 616.716+616-001,5:616.31:616-036.82

IMMUNOCORRECTION OF POST-TRAUMATIC INFLAMMATORY COMPLICATIONS IN PATIENTS WITH FRACTURES OF THE LOWER JAW

Rakhimov Z.K., Razzakov Q.R.
Bukhara State Medical Institute

Preparations containing bacterial lysates attract the interest of many specialists in various fields of medicine. A long study of the properties and mechanism of action confirms their immunotropic effect and indicates the absence of the formation of persistent protective immunity, which allows them to be attributed to immunostimulating drugs [2,3,9,15.17].

Lysates are fragments of destroyed bacterial cells that have lost their viability (and therefore cannot cause infectious diseases), but retained the ability to activate immunity [16].

Lysates stimulate both innate immunity (through an increase in the activity of dendritic cells, macrophages, natural killers, the synthesis of interferons, etc.) and acquired immunity (by increasing the activation of antibody production, increasing the activity of lymphocytes) [10,14].

In the 1970s, the first works were published proving the effectiveness of the use of bacterial lysates to reduce the frequency and severity of respiratory infections. In the same years, lysates of nonspecific action were developed, however, the first representatives of this group (pyrogenal and prodigiosan) had pronounced side effects [6,13]. Second-generation drugs have been more successful in terms of efficacy and safety. Among them are Broncho-Munal, Ismigen, Imudon. The use of the drug Imudon causes a number of cascading immune actions in the body [4,18].

In Peyer's intestinal plaques, dendritic cells are activated, which begin to capture and destroy any pathogens. In this case, dendritic cells represent antigens of pathogenic microorganisms to lymphocytes [11,12]. The production of interferons (IFN) α and β with virostatic activity occurs. The synthesis of antibodies involved in antibacterial protection is increasing.

Especially often, fractures of the lower jaw lead to (PTOLJ) in patients with improper reposition of fragments of the jaw, in the presence of bruxism, as well as in patients with various concomitant diseases - diabetes, tuberculosis, alcoholism, etc. All these diseases are accompanied by immunodeficiency, and this is very likely to become a trigger in development (PTOLJ) [1].

The purpose of the study. Study of the effect of local immunocorrective therapy on pathogenic microflora in patients with post-traumatic osteomyelitis (PTOLJ).

Materials and Research Methods

One of the main problems facing specialists in surgical dentistry in the field of treatment of fractures of the lower jaw (FLJ) is a comparative assessment of the microbial landscape of acute and chronic osteomyelitis in the formation of (PTOLJ).

Studies conducted by Ergashev V.A. with 380 adults and 68 children diagnosed with acute and chronic osteomyelitis showed the following.

Adult patients 375 (98.7±0.6%) received conservative treatment, and 179 of them (47.2±2.6%) received both conservative and surgical treatment. A group of children (100.0%, n = 68) received conservative treatment after hospitalization, and 23 of them (33.8±5.7%) underwent surgical treatment in addition to conservative treatment.

In this case, radiological signs were revealed that are characteristic of the pathogenesis of the formation and development of the disease in acute and chronic osteomyelitis. Age-related differences of these signs in patients have not been determined in practice.

In the acute form of the disease, the spectrum of pathogenic microorganisms (strains of 4 species) was significantly lower than in the chronic form (strains of 10 species), all positive bacteriological results isolated pathogens in the form of monoculture. The monoculture leader was *Staph. aureus*, followed by *Ps. aeruginosa* [8].

In various experimental studies, a causal relationship between the microbiological aspects of the formation of acute and chronic post-traumatic lower jaw osteomyelitis was determined. The leading causative agents of osteomyelitis were identified, and despite the presence of age-related differences, the microbial landscape was essentially an association of gram-positive cocci (*Staph. aureus* and *Staph. epidermidis*) in leading positions, which coincides with the literature on osteomyelitis and is consistent with the general the trend in the occurrence of pathogens of osteomyelitis.

It was noted that the part of patients of different age groups taking immunocorrective drugs had a small number of various complications, including the transition of the phase of acute osteomyelitis to a chronic form.

Immunostimulants contribute to the neutrophilic and lymphocytic response of the body to antigens contained in the preparations. In acute inflammations and infections, a neutrophilic response always precedes a more specific lymphocytic one. In chronic inflammation and infections, the role of neutrophils is insignificant and the lymphocytic response predominates (infiltration of the focus of inflammation by lymphocytes).

Non-specific resistance indices (complement components C3 and ceruloplasmin) were evaluated by the immunochemical method, the level of circulating

immune complexes (CIC), average molecular peptides (AMP) in the blood, complement C3, phagocytic neutrophil activity, and ceruloplasmin concentration.

The Results of the Study

Complex treatment with the use of the local immunocorrecting drug Imudon allowed to reduce the concentration of average molecular peptides AMP (from 0.58±0.06 conventional units to 0.28±0.02 conventional units, p<0.05), the level of circulating immune complexes CIC (with 78.1±5.12 conventional units to 34.8±3.12 conventional units, p<0.05), ceruloplasmin concentration (from 39.6 ± 0.52 mg/dl to 25.2±0.22 mg/dl). The level of complement C3 after treatment significantly increased compared to the initial one (from 68.8±2.15 mg/dl - 101.6±5.62 mg/dl, p<0.05).

For 5 years, 93 patients with (FLJ) aged 17 to 62 years old, 67 men and 26 women, were hospitalized. Persons of a young age prevailed, only 8 men were over the age of 50. 57 patients had unilateral (FLJ), 36 had bilateral.

The control group consisted of 31 practically healthy people.

Among the observed patients, 68.3% of patients were admitted to the hospital on the first day of the disease, up to three days - 24.5%, the rest - later than 3 days. Due to the late immobilization of fragments of the lower jaw, a purulent-inflammatory process developed in the fracture gap. The source of purulent infection was a tooth with necrotic pulp or a pathological process in the periapical tissues. In cases of rapid elimination of the focus of infection, adequate antimicrobial therapy and reliable fixation of fragments, the inflammatory process was stopped. With a delay in tooth extraction and the absence of reliable immobilization of bone fragments, the transition of acute traumatic osteomyelitis into a purulent-destructive process was noted.

Traditionally, orthopedic immobilization was carried out using various modifications, individually curved wire or standard tape tires with hook loops. Drug therapy included antibacterial (ceftriaxone, sulfa drugs), desensitizing, painkillers.

All patients were divided into 2 groups: group 1 - 42 patients who underwent traditional therapy, group 2 –51 patients who were additionally given the immunocorrecting drug Imudon (before surgery).

Non-specific resistance indices (complement components C3 and ceruloplasmin) were evaluated by the immunochemical method, the level of circulating immune complexes (CIC), and average molecular peptides (AMP) in the blood according to the method of A. Gabrielyan (1981), phagocytic activity of neutrophils (FAN).

The results are presented in table.

Table

Dynamics of non-specific resistance indices in patients with (FLJ)

Index	Control	1 group		2 group	
		Initially	14 days	Initially	14 days
AMP (con. unit)	0.28 ± 0.06	0.58 ± 0.06 *	0.58 ± 0.06 *	0.58 ± 0.06 *	0.28 ± 0.02 **
CIC (con. unit)	39.2 ± 2.4	78.1 ± 5.11 *	8.1 ± 5.12 *	78.1 ± 5.12 *	34.8 ± 3.12 **
Complement C3, mg/dl	124.7 ± 8.9	68.9 ± 2.13 *	8.8 ± 2.15 *	68.8 ± 2.15 *	101.9 ± 5.64 *
Ceruloplasmin, mg/dl	24.6 ± 0.41	39.6 ± 0.51 *	39.6 ± 0.52 *	39.6 ± 0.52 *	25.2 ± 0.22
FAN, %	27.7 ± 0.61	38.4 ± 1.38 *	38.6 ± 1.37 *	38.6 ± 1.37 *	28.8 ± 0.5

* – significance of differences compared with control, p <0.05; ** – significance of differences compared with the initial value in the same group, p <0.05.

Initially, all the studied parameters in both groups significantly differed from the control. High values of the level of (AMP) in patients with (FLJ) indicated an unfavorable clinical course of the inflammatory process, since they have toxicity and thereby reduce local resistance. The phagocytic activity of neutrophils (FAN) in the observed patients was statistically significantly (1.4 times) higher than in healthy individuals and practically did not change in dynamics in the 1st group. The level of (CIC) was initially more than 2 times higher; under their influence, lysosomal enzymes are released from neutrophils, this leads to the activation of mediator carrier cells, which in turn induces an acute inflammatory process.

There was a decrease in the level of complement C3 in patients with (FLJ) by almost 2 times compared with the control, which, apparently, was due to “increased consumption” of the (CIC) against a purulent-inflammatory process. Low values of complement C3, which is responsible for immune adhesion of the (CIC) and chemotaxis, contribute to exocytosis of neutrophil granules and secretion of

lysosomal hydrolases. Alteration of tissues with cell breakdown during inflammation leads to an increase in ceruloplasmin, which enhances the activation of the lysosomal neutrophil complex.

After a course of therapy for 14 days, the level of all the studied parameters in the 1st group did not change compared to the initial one and significantly exceeded the similar indicators in the control group.

In group 2, complex treatment with the use of the immunocorrecting drug Imudon significantly and significantly reduced the concentration of AMP (2 times), the level of the CIC – 2.3 times.

After the therapy, these indicators approached the values in the control group. The level of complement C3 increased after treatment, however, it remained below the control values (101.6±5.62 mg/dl, in the control 124.7±8.9 mg/dl ($p < 0.05$).

The concentration of ceruloplasmin after treatment decreased by 64%. Both indicators – ceruloplasmin and FAN – after treatment in the 2nd group did not differ from the control.

We associated all the results with the immunostimulating effect of the drug Imudon, which contains a mixture of bacterial lysates. The multivalent antigenic complex of the drug Imudon corresponds to pathogens that most often cause inflammatory processes in the oral cavity.

Bacterial lysates have a number of specific properties at all stages of the immune response, due to which the effectiveness of their use is much higher. The mechanism of action consists in stimulating the processes of phagocytosis and antigen presentation, enhancing the production of anti-inflammatory cytokines (interleukin-4, interleukin-10, TGF), and the development of an adjuvant effect. Moreover, this mechanism is the most physiological, since bacterial lysates stimulate the body's own reactions to antigen exposure and do not cause unnecessary additional effects. Along with the production of specific antibodies to the pathogens included in the preparations, they also stimulate nonspecific immunity – the production of secretory IgA, interleukin-1 and α-interferon, cytokines, NK cells, macrophage-phagocytic system cells, etc. increase [5,7]

Conclusions

1. Taking the drug Imudon activates antibacterial immunity, helps to reduce the risk of bacterial complications, thereby reducing the need for antibiotics.

2. Imudon activates phagocytosis, increases the number of immunocompetent cells, increases the production of lysozyme and interferon, and IgA in saliva. All this favors a sharp decrease in the incidence rate (PTOLJ) in patients with fractures of the lower jaw, or softens the course of post-traumatic osteomyelitis in patients with severe immunodeficiency.

3. However, despite the successes achieved with treatment (PTOLJ) and other bone injuries, it is often not possible to minimize the possibility of complications.

4. Currently, scientific studies have proved that most pathologies occur due to immunological disorders that contribute to the appearance of complications or the transition of the process to a chronic course.

References

1. Пулатова Ш.К., Рахимов З.К., Камбарова Ш.А., Хамитова Ф.А. Комплексное патогенетическое лечение больных с разлитыми флегмонами челюстно-лицевой области // Новый день в медицине. – 2019. – №2 (26). – С. 121-125.

2. Рахимов З.К., Махмудов Ж.К., Пулатова Ш.К. Современный подход в комплексном лечении острых одонтогенных воспалительных заболеваний челюстно-лицевой области // Биол. и интегративная мед. – 2019. – №3. – С. 79-89.

3. Рахимов З.К., Махмудов Ж.К., Пулатова Ш.К. Эффективность комплексного лечения острых одонтогенных воспалительных заболеваний челюстно-лицевой области // Биол. и интегративная мед. – 2019. – №3. – С. 105-115.

4. Рахимов З.К., Пулатова Ш.К. Отдалённые результаты комплексного лечения больных с травматическим остеомиелитом при переломах нижней челюсти // Stomatologiya. – 2018. – №4 (73). – С. 15-18.

5. Рахимов З.К., Пулатова Ш.К., Замонова Г.Ш. Совершенствование схемы патогенетической терапии переломов нижней челюсти с осложненным течением // Вестн. Совета мол. учёных и спец. – Челябинск, 2015. – №2 (9). – С. 77-83.

6. Рахимов З.К., Пулатова Ш.К., Камбарова Ш.А. Особенности эффективности лечения воспалительных осложнений переломов нижней челюсти и принципы терапии // Новый день в медицине. – 2015. – №1. – С. 61-65.

7. Рахимов З.К., Пулатова Ш.К., Сафарова М.С. Отдалённые результаты применения Вобэнзима в комплексном лечении гнойно-воспалительных осложнений при переломах нижней челюсти // Актуальные вопросы стоматологии: Сб. статей Всерос. науч.-практ. конф. – Уфа, 2015. – С. 183-186.

8. Рахимов З.К., Сулайманов С.Ф. Влияние Вобэнзима на местный иммунитет у больных с

переломами нижней челюсти // Стоматология. – 2015. – №3. – С. 42-45.

9. Agarkov N.M., Gontarev S.N., Zelensky V.A. et al. Mathematical prediction of the development of phlegmon in acute odontogenic osteomyelitis of the jaw in terms of blood and systemic immunity // Med. Bul. North Caucasus. – – 2018. – Vol. 1. – P. 62-65.

10. Belovolova R.A., Novosyadlaya N.V., Novgorodsky S.V. Features of the immune status and the possibility of immunocorrection in post-traumatic inflammatory complications in patients with open fractures of the lower jaw // Immunology. – 2002. – Vol. 5S. – P. 287-293.

11. Hamraev S.J. Complex Treatment of Patients with Various Forms of Sialadenosis // Academic research in educational sciences. – 2021. – T. 2, №9. – C. 858-863.

12. Hamrayev S.J., Rakhimov Z.K. Evaluation of the Functional State of Vascular Walls in Patients with Diseases of the Salivary Glands // New Day in Medicine. – 2021. – №3 (35). – P. 10-14.

13. Ivanushko T.P., Gankovskaya L.V., Shamanaev S.V. et al. A. Study of the content of defensins in patients with purulent – inflammatory diseases of the maxillofacial region // Dentistry. – 2014. – Vol. 93, №2. – P. 23-26.

14. Matrosov V.I. EHF-therapy in the complex treatment of acute purulent-inflammatory diseases of the maxillofacial region: Dis. … cand. of med. Sci. – Vladivostok, 2002.

15. Nikitin A.A., Lapshin V.P., Kosyakov M.N., Stuchilov V.A., Malychenko N.V. Modern methods of diagnosis and treatment of odontogenic mediastinitis // Rus. Otorhinolaryngol. – 2004. – №5. – P. 15-18.

16. Pulatova Sh.K., Rakhimov Z.K. Estimation of clinical course in complex treatment of lower jaw fractures in patients with immuno correction // Wld J. Pharmac. Res. – 2020. – Vol. 9, Issue 9. – P. 93-104.

17. Rakhimov Z.K., Pulatova Sh.K., Kambarova Sh.A., Kuldasheva V.B. Some aspects in treatment of purulent inflammatory complications at the fraktures of the bottom law with a preparation vobansim // Actual problems in the treatment and prophylaxis of dental diseases. – Bukhara, 2016. – P. 68-69.

18. Robustova T.G. New trends during odontogenic osteomyelitis of the jaw // Rus. Dent. J. – 2006. – №5. – P. 32-34.

Цель: изучение влияния местной иммунокорригирующей терапии на патогенную микрофлору у больных посттравматическим остеомиелитом.

Материалиметоды: за 5 лет госпитализированы 93 пациента с ФЛЖ в возрасте от 17 до 62 лет, из них 67 мужчин и 26 женщин. Преобладали лица молодого возраста, только 8 мужчин были старше 50 лет. У 57 больных был односторонний (ФЛС), у 36 – двусторонний.

Результаты: имудон активирует фагоцитоз, увеличивает количество иммунокомпетентных клеток, увеличивает продукцию лизоцима и интерферона, а также IgA в слюне. Все это способствует резкому снижению заболеваемости у больных с переломами нижней челюсти или смягчает течение посттравматического остеомиелита у больных с выраженным иммунодефицитом.

Выводы: в настоящее время доказано, что большинство патологий является следствием иммунологических нарушений, способствующих возникновению осложнений или переходу процесса в хроническое течение.

Ключевые слова: посттравматический остеомиелит нижней челюсти, одонтогенный очаг, патогенная микрофлора, Staph. aureus, иммуностимуляторы, неспецифическая резистентность организма, бактериальные лизаты, фагоцитоз, иммунокомпетентные клетки, репаративный остеогенез.

Objective: To study the effect of local immunocorrective therapy on pathogenic microflora in patients with post-traumatic osteomyelitis.

Material and methods: 93 patients with LVH aged 17 to 62 years were hospitalized over 5 years, including 67 men and 26 women. Young people predominated, only 8 men were over 50 years old. In 57 patients it was unilateral (FLS), in 36 it was bilateral.

Results: Imudon activates phagocytosis, increases the number of immunocompetent cells, increases the production of lysozyme and interferon, as well as IgA in saliva. All this contributes to a sharp decrease in morbidity in patients with fractures of the lower jaw or softens the course of post-traumatic osteomyelitis in patients with severe immunodeficiency.

Conclusions: At present, it has been proven that most pathologies are the result of immunological disorders that contribute to the occurrence of complications or the transition of the process to a chronic course.

Key words: post-traumatic osteomyelitis of the mandible, odontogenic focus, pathogenic microflora, Staph. aureus, immunostimulants, nonspecific resistance of the organism, bacterial lysates, phagocytosis, immunocompetent cells, reparative osteogenesis.

Maqsad: travmadan keyingi osteomielitli bemorlarda mahalliy immunokorrektiv terapiyaning patogen mikrofloraga ta'sirini o'rganish**.**

Material va usullar: 17 yoshdan 62 yoshgacha bo'lgan LVH bilan kasallangan 93 nafar bemor 5 yil davomida kasalxonaga yotqizilgan, shu jumladan 67 erkak va 26 ayol. Yoshlar ustunlik qildi, atigi 8 nafari 50 yoshdan oshgan erkaklar edi. 57 bemorda bir tomonlama, 36 bemorda ikki tomonlama edi.

Natijalar: imudon fagotsitozni faollashtiradi, immunokompetent hujayralar sonini oshiradi, lizozim va interferon, shuningdek, tupurikda IgA ishlab chiqarishni oshiradi. Bularning barchasi pastki jag'ning sinishi bo'lgan bemorlarda kasallanishning keskin kamayishiga yordam beradi yoki og'ir immunitet tanqisligi bo'lgan bemorlarda travmadan keyingi osteomielit kursini yumshatadi.

Xulosa: hozirgi vaqtda ko'pchilik patologiyalar asoratlarning paydo bo'lishiga yoki jarayonning surunkali kursga o'tishiga yordam beradigan immunologik kasalliklar natijasi ekanligi isbotlangan.

Kalit so'zlar: pastki jag'ning travmadan keyingi osteomiyelitlari, odontogen fokus, patogen mikroflora, Staph. aureus, immunostimulyatorlar, organizmning nospesifik qarshiligi, bakterial lizatlar, fagotsitoz, immunokompetent hujayralar, reparativ osteogenez.

UDK: 616.314.17-008.1-089 (075.8)

«KOLLAPAN» MATERIALLARIDAN FOYDALANGAN HOLDA SURUNKALI PERIODONTITLARNI JARROHLIK USULI BILAN DAVOLASH

Rahimov Z.Q., Abdullayev D.R.
Buxoro davlat tibbiyo tinstituti

Tishlarnisaqlashuchunqo'llaniladiganoperatsiyalar – uzoq davom etuvchi surunkali periodontitda ildiz uchi zararlangan qismini olib tashlash va periodontal soxadan ildiz kanaliga reinfeksiyalanish jarayonini oldini olish imkonini beradi. Surunkali periodontitni jarroxlik usuli bilan davolashning asosiy vazifasi tish funksiyasini saqlab qolish va suyak to'qimasini tiklashdir. Ildiz uchi rezeksiyasidan keng foydalanish va shilliq qavatdan kesma o'tkazishning zamonaviy usulidan foydalanish granulyomektomiyadan so'ng suyak nuqsonini to'ldirish uchun osteoplastik materiallardan foydalanish imkonini berdi. Tish ildiz uchi rezeksiyasidan so'ng har doim ham bo'shliq qon orqali yangi suyak to'qimasi bilan to'lmagan. Ko'pincha tiklanish jarayoni chandiq shakllanishi bilan davom etmaydi va yillar davomida kechadi. 5% hollarda suyak nuqsoni umuman to'lmaydi. Osteogenezni rag'batlantirish uchun suyak nuqsonida osteoplastik materiallardan depo yaratish katta ahamiyatga ega. Alloplastik (biocompositic) g'ovak modda "Kollapan" kukun ko'rinishidagi gidroksiapatitdan iborat bir xil II tip kollagenli va antibiotik (linkomitsin gidroxlorid, gentamitsin sulfat, klofaran, rifampitsin, metronidazole) tuzilishida plastin, granula va gelsimon "intermedapatit" shaklida ishlab chiqariladi. Submikron zarracha kattaligi va yuqori o'ziga xos yuzali "Kollapan" gidroksiapatit suyakning gidroksiapatitiga mos keladi. Antibiotiklar asta-sekin 15 kundan 20 kungacha granulalardan atrofdagi to'qimalarga chiqariladi. "Kollapan" materiallari reparativ osteogenezga ijobiy tasir ko'rsatadi, appozitsion suyak o'sishi uchun yo'naltiruvchi matritsa ro'lini o'ynaydi va uzoq muddatli antimikrob tasir ko'rsatadi.

Tadqiqot maqsadi

Surunkali periodontit kasalliklariga chalingan bemorlarni tashxislash va ularni xirurgik davolash usullarinitakomillashtirish."Kollapan"materiallaridan foydalangan holda surunkali periodontitni jarrohlik davolash natijalarini o'rganish.

Material va usullar

18 yoshdan 55 yoshgacha bo'lgan (o'rtacha yosh – 34,1 yosh) 28 bemorda (10 erkak, 18 ayol) 33 tishni jarrohlik usuli bilan davolash amalga oshiriladi. Bemorlarning yuqori jag'ida 29 (87,8%) va pastki jag'ida 4 (12,2%) ildiz cho'qqisi rezeksiyasi amalga oshirildi. Eng ko'p kesuvchi (66,6%) operatsiya qilindi. So'rovda yuz va og'iz bo'shlig'ini tekshirish, "sabachi" tishni o'rganish (tiklash sifati suniy toj, yiring yo'li, cho'ntaklar, harakatlarni baholash,

perkussiya) jag'ning alveolyar o'siqini palpatsiya qilish, limfa tugunlari, tishning rentgenologik tekshiruvlari o'tkazildi. Rentgenologik tekshiruvda tish ildizining joylashuvi, ildiz kanal plombasining bir xil taqsimlanishi, suyakning periapikal soxasida destruksiyaning mavjudligi va begona jismlar baholandi. Anatomik tuzilmalarning joylashuvi ham aniqlandi: maksillyar sinusning pastki qismi, burun bo'shlig'i, mental teshik va mandibulyar kanal soxasi. Tadqiqot malumotlari surunkali granulyamatozli periodontitlarni 16 va 17 tishlar soxasidagi belgilarini aniqlash imkonini berdi. Ushbu ishda jarrohlik davolash uchun ko'rsatmalar: tish endodontik davolashdagi kamchiliklar, kanalda to'siq, ildiz kanalida yoki periapikal soxada yot jismlar mavjudligi (endodontik vosiya singan qismi), suyak destruksiyasi mavjudligi. Jarrohlik davolash surunkali periodontitning kuchayib ketmasligi, suyak bo'shlig'ini "Kollapan" materiallari bilan to'ldirish mahalliy infiltratsion og'riqsizlantirish ostida bajarilishi rejalashtirildi. Davolashdan so'ng suyakdagi defekt holatini baholash 1, 6 va 12 oydan keyin rentgenologik tekshiruv orqali amalga oshiriladi.

Tadqiqot natijalari

Anamnezga ko'ra endodontik davolash o'tkazilgandan 1 – yildan keyin tishda og'riq (25%), milkda shish (20%) yoki yiring oqma yo'li (6%) va periapikal sohada suyak yemirilishi paydo bo'lganligi uchun bemorlar xirurg stomatologga yuboriladi. Boshlang'ich endodontik davolash o'tkazilgandan keyin 45% bemorlar 2-10 yildan keyin jarroh stomatologga yuboriladi. 10 yil oldin kariesdan davolangan tishlarda rentgendiagnostika o'kazilgandan keyin tishlarning periapikal sohasida suyakda yemirilish o'chog'i aniqlandi. 7% hollarda bemorlar endodontik vositalarning buzilishi va uni olishning mumkin emasligi sababli yuborilgan. 30 % hollarda birlamchi endodontik davolashdan keyin bemor tishlari qayta rezeksiyaga yuborildi. Rezeksiyadan keyin 20% hollarda tishlar ko'priksimon protezlar yoki qoplamalar bilan qoplanadi. Tishlarda rentgenologik tekshiruvlar o'tkazilganda 12 mm gacha periapikal sohada aniq va noaniq chegarali suyak yemirilishlari uchradi. Shilliq periostal sohalar kesilib patologik o'choq markazi suyak kortikal plastinkasi teshilganda apikal sohada granulyamatoz yallig'lanish jarayoni ko'rindi. Periapikal sohada destruksiyaga uchragan sohalar kattaligi 3 mm.dan 12 mm gacha aniqlandi.

Jarrohlik davolash o'tkazilgandan keyingi kunlarda bemorlarning 66,8% da og'riq yo'q edi yoki bir oz noqulaylik (22,3%) va mo'tadil og'riq (12,9%) kuzatildi. Bemorlarning 17.9% da yumshoq to'qimalarning shishlari yo'qolganligi aniqlandi. Yuqori labning shishi 60, % hollarda aniqlandi. 5 ta bemorda (21, %) holatda yonoqlarning kichik shishi kuzatildi. Og'riq va shish operatsiyadan keyin 3-4 kundan keyin yo'qoldi. Kun davomida operatsiyadan keyin bir bemorda tana haroratining oshishi (37.5°C) kuzatildi. Bir holatda tish ildizining yuqori 3/4 qismini rezeksiya qilgandan so'ng, chapdagi 3 shohli nervning submukozal gematomasi va uning tarmoqlarining neyropatiyasi kuzatildi, be esa bemorlarda ijobiy dinamika bilan davolandi. Davolanishdan keying 1, 6 va 12 oylarida rentgenologik tekshirish o'tkazilganda, operatsiya qilingan soxa atrofida suyak o'sishi kuzatildi, bu esa reparativ osteogenezni ko'rsatuvchi qulay belgidir. Ushbu kuzatuv davrlarida periapikal suyak destruksiyasining zichligi ko'rsatkichlari sezilarli darajada farq qilmadi. 12 ta bemorda (40,6%) suyak nuqsoni sezilarli darajada kamaydi. Bir yil ichida 5 mm dan ortiq suyak destruksiyasi markazining hajmi kichikroq destruktiv markazga nisbatan ancha sekin kamaydi. Bir holatda (3%) ikki marta operatsiya qilingan tish 2 yildan so'ng olib tashlandi. Surunkali periodontitni davolash ko'rsatkichi 97% ga yetdi (1, 2, 3 расмлар).

Rasm № 1 Ildiz uchi granulyomani jarroxlik usulida olib tashlash va bo'shliqni shakllantirish

Rasm № 2. Bo'shliqni Kollapan bilan to'ldirish

Rasm № 3. Jarroxatga choklar qo'yish

Xulosa

Mikrobiologik omil surunkali periodontitlar rivojlanishining asosiy sababi hisoblanadi. Mikrorganizmlar ildiz tashqi yuzasida periapikal to'qima sohasida patologik o'choqda ko'payadi. Mikroorganizmlar patalogik o'choq sohasida ikkilamchi immunitet paydo bo'lishini, yangi to'qimalar paydo bo'lishini kamaytiradi va suyak yemirilish markazini oshiradi. Davolash choralarini ko'rganda miqkroblarning antibiotiklarga chidamlilik ko'rsatkichini hisobga olish kerak. Tishlarni endodontik davolash ildiz kanallarini dezinfeksiya

qilish imkonini beradi. Shu sababli endodontik davolash va jarrohlik amaliyotni birgalikda qo'llash yaxshi natija berdi. Turli tadqiqotlarda, tish ildiz uchi rezeksiyasi samaradorligi farq qiladi. Operatsiya natijasiga periapikal markazning kattaligi, ildiz uchi rezeksiyasining hajmi va osteplastik materiallardan foydalanish tasir ko'rsatadi. G.A. Xatskeyvich osteoplastik materiallardan foydalanmasdan surunkali periodontitlarni rezeksiya qiladi. Opertasiyaning natijalari esa 84% hollarda to'liq suyak tiklanishi va 12% hollarda to'liqsiz tiklanishni aniqlaydi. Davolash ko'rsatkichi esa 89.1% ni ko'rsatadi. B.N. Balina va A.K. Iordanashvili malumotlariga ko'ra, tish ildiz uchi rezeksiyasidan so'ng 2 yil ichida periapikal suyak nuqsoni 72.3% holatda qayta tiklanganini va 20.4% holatda qayta tiklanish bo'lmaganini aniqlagan. Davolash samaradorligi 87.3% ni tashkil etgan. Katta hajmli patologik markazlarni rezeksiya qilgandan so'ng osteoplastik materiallardan foydalanish yaxshi natija berdi. Ildiz uchi rezeksiyasi o'tkazib suyak nuqsonini " Kollapan " yordamida to'ldirganimizdan keyin 3 oydan so'ng rentgendiagnostika qilganimizda suyak nuqsonining yarmidan ko'p qismi suyak bilan bilan to'lgani aniqlandi. Jarrohlik davolashdan keyin "Kollapan" ni qo'llash 97% samaradorlikka erishishga yordam beradi. Surunkali periodointitlarni kompleks davolash 90-95% hollarda , endodontik davolash esa 55-60% hollarda yordam berdi. Tadqiqot muvaffaqiyatsizligi 3% ni ko'rsatdi. Bu esa davolanishning noto'g'ri dezinfeksiya qilinishi va tish ildiz kanallarining noto'g'ri obturatsiya qilinishi bilan bog'liq. Periapikal nuqsonning osteoplastikasi bilan ildizning yuqori qismini rezeksiya qilish davolashning effektivligini 92,7-97% ga oshiradi.

Osteaplastik materiallarni tanlash quyidagi xususiyatlarga tasir ko'rsatadi: 1) preoblastlar va osteoblastlarning kirish joyida yo'naltirilgan migratsiyani taminlash; 2) suyak to'qimasidan oldingi hujayra proliferatsiyasi tezligini oshirish; 3) osteoblastlar tomonidan hujayralararo oqsillarni sintezini faollashtirish; 4) materialning uzoq muddatli tasiri, chunki suyak to'qimalarining shakllanishi uzoq jarayondir. "Kollapan" suyak bo'shlig'iga oson kiradi, u qon bilan yaxshi singdiriladi va suyak bo'shliqlariga teng taqsimlanadi. Bu materiallar suyak yangilanishini optimallashtiradi va qon bilan birga qo'llanilganligi uchun ikkilamchi infeksiya rivojlanishini oldini oladi. Bu materiallarni qo'llaganda 4 oydan 16 oygacha bo'lgan vaqtda suyak matritsasi hosil bo'ladi. Bu esa rezorbsiya qilingan gidroksiapatit qoldiqlari bilan plastinka yetuk suyakka bosqichma – bosqich o'tishi bilan hosil bo'ladi. Rezeksiyada qilingan tishlarni 6 oydan so'ng kompyuter tomografiya qilinganda suyak nuqsoni soxasida aniq suyaklanish konturi aniqlandi. 12-15 oydan so'ng aniq ossifikatsiyalanish va materialning granulalari alohida rangli konturli zich, mayda suyak aniqlandi. Shunday qilib, yaxshi osteoplastik va gemostatik xususiyatlarga ega bo'lgan "Kollapan" materiallaridan foydalanish jag' operatsiyalarida immun tizimiga va suyaklanish jarayoniga juda samarali tasir ko'rsatadi.

Adabiyoylar

1. Пулатова Ш.К., Рахимов З.К., Камбарова Ш.А., Хамитова Ф.А. Комплексное патогенетическое лечение больных с разлитыми флегмонами челюстно-лицевой области // Новый день в медицине. – 2019. – №2. – С. 243-246.
2. Рахимов З.К., Махмудов Ж.К., Пулатова Ш.К. Современный подход в комплексном лечении острых одонтогенных воспалительных заболеваний челюстно-лицевой области // Биол. и интегративная мед. – 2019. – С. 76-87.
3. Рахимов З.К., Махмудов Ж.К., Пулатова Ш.К. Эффективность комплексного лечения острых одонтогенных воспалительных заболеваний челюстно-лицевой области // Биол. и интегративная мед. – 2019. – С. 101-111.
4. Рахимов З.К., Пулатова Ш.К., Камбарова Ш.А., Хамитова Ф.А. Активизация не специфических факторов иммунитета у больных с разлитыми флегмонами челюстно-лицевой области с помощью бактериофага // Современные аспекты комплексной стоматологической реабилитации пациентов с дефектами челюстно-лицевой области. – Ташкент, 2019. – С 71-76.
5. Рахимов З.К., Хамитова Ф.А., Пулатова Ш.К., Камбарова Ш.А. Усовершенствование эндоскопических методов лечения хронических одонтогенных перфоративных верхнечелюстных синуситов // Современные аспекты комплексной стоматологической реабилитации пациентов с дефектами челюстно-лицевой области. – Ташкент, 2019. – С. 62-66.
6. Kamalova M.K., Rakhimov Z.K., Pulatova Sh.K. Optimization of prevention and treatment of dental caries in preschool children // Tibbiyotda yangi kun. – 2019. – № 1. – С. 28.
7. Kayumovich R.Z., Artikovna K.F., Alihuseynovna K.S., Karimovna P.S. Experience in the treatment of patients with odontogenic jaw cysts // Europ. Sci. Rev. – 2018. – Vol. 2, №11-12. – P. 150-153.
8. Rakhimov Z.K., Nazarov J.S. Immunocorrection of post-traumatic inflammatory complications in patients with fractures of the lower JAW // Wld J. Pharmac. Res. – 2010. №9 (9). – P. 105-116.

Цель: совершенствование методов диагностики и хирургическое лечение хронического пародонтит с использованием материалов «Коллапан».

Материал и методы: под наблюдением были 28 пациентов (10 мужчин, 18 женщин) в возрасте от 18 до 55 лет (средний возраст 34,1 года), хирургическому лечению подверглись 33 зуба. Выполнено 29 (87,8%) и 4 (12,2%) резекции верхушек корней соответственно на верхней и нижней челюстях.

Результаты: при использовании материалов «Коллапан» костный матрикс формируется в сроки от 4-х до 16 месяцев за счет постепенного перехода пластинки с остаточным остатком гидроксиапатита в зрелую кость. Компьютерная томография резецированных зубов через 6 месяцев выявила четкий окостеневший контур в области костного дефекта. Через 12-15 месяцев наблюдалось четкое окостенение.

Выводы: использование материалов «Коллапан», обладающих хорошими остеопластическими и гемостатическими свойствами, эффективно влияет на иммунную систему и костный процесс в челюстной хирургии.

Ключевые слова: хронический пародонтит, резекция корневых каналов, остеопластика, материалы «Коллапан».

Objective: Improvement of diagnostic methods and surgical treatment of chronic periodontitis using materials «Kollapan».

Material and methods: 28 patients (10 men, 18 women) aged 18 to 55 years (mean age 34.1 years) were under observation, 33 teeth underwent surgical treatment. 29 (87.8%) and 4 (12.2%) resections of the root tips were performed on the upper and lower jaws, respectively.

Results: when using Kollapan materials, the bone matrix is formed within 4 to 16 months due to the gradual transition of the plate with the residual hydroxyapatite residue into mature bone. Computed tomography of the resected teeth after 6 months revealed a clear ossified contour in the area of the bone defect. After 12-15 months, a clear ossification was observed.

Conclusions: The use of «Kollapan» materials, which have good osteoplastic and hemostatic properties, effectively affects the immune system and the bone process in jaw surgery.

Key words: chronic periodontitis, root canal resection, osteoplasty, Kollapan materials.

Ортопедическая стоматология

УДК: 616.311.2-007.61]:612.15

ИЗУЧЕНИЕ ВЛИЯНИЯ РАЗЛИЧНЫХ МЕТОДОВ РЕТРАКЦИИ НА СОСТОЯНИЕ ТКАНЕВОГО КРОВОТОКА МАРГИНАЛЬНОЙ ДЕСНЫ

Сафаров М.Т., Халиметов Ж.З., Арипова Н.Б.
Ташкентский государственный стоматологический институт

Исследования показывают, что в процессе ретракции десны возможна травматизация тканей пародонта, что не только снижает точность снятия оттиска пришеечной области опорных зубов, но и приводит к развитию воспаления в маргинальном отделе пародонта. В результате травмы десны может произойти значительная рецессия десневого края, что снижает эстетический эффект несъемного протезирования [1,2,6,7]. Клинические и морфологические изменения в тканях пародонта при проведении ретракции десны изучались многими исследователями. Так, А.Ю. Малый (1989) с целью уменьшения травматического воздействия ретракции на краевую десну предложил раскрывать зубодесневую бороздку с помощью водно-воздушной струи.

Доказано, что не обработанные медикаментами простые ретракционные нити, помещенные в зубодесневую борозду, не представляют какой-либо опасности, если они остаются там не более 30 минут.

Цель исследования

Клинико-функциональная оценка выбора оптимального метода ретракции десны для снятия оттиска.

Материал и методы

Все обследованные нами пациенты в возрасте от 25-52 лет были разделены на 2 группы. В 1-ю группу вошли 12 пациентов, которым ретракция десневой борозды была проведена при помощи ретракционной нити Ultrapak 00. Во 2-ю группу включены 8 пациентов, которым ретракция десневой борозды была проведена при помощи специальной ретракционной пасты Expasyl.

Нами использовалось коротковолновое излучение в инфракрасной области спектра 0,8 мкм, позволяющее получать отраженный сигнал наибольшей амплитуды из тонкого слоя слизистой оболочки десны, около 1 мм, который содержит структуры микроциркуляторного русла. Оценка соотношения активных и пассивных механизмов регуляции кровотока в микрососудах позволила оценить степень микроциркуляторных расстройств. Объем зондируемой ткани, определялся оптическими параметрами волоконного световода, составлял около 1 мм^3. Амплитуда сигнала на выходе прибора определялась количеством эритроцитов, по-разному количественно распределенных в артериолах, капиллярах и венулах, которая и определяла уровень ЛДФ-сигнала, пропорциональный изменению потока крови.

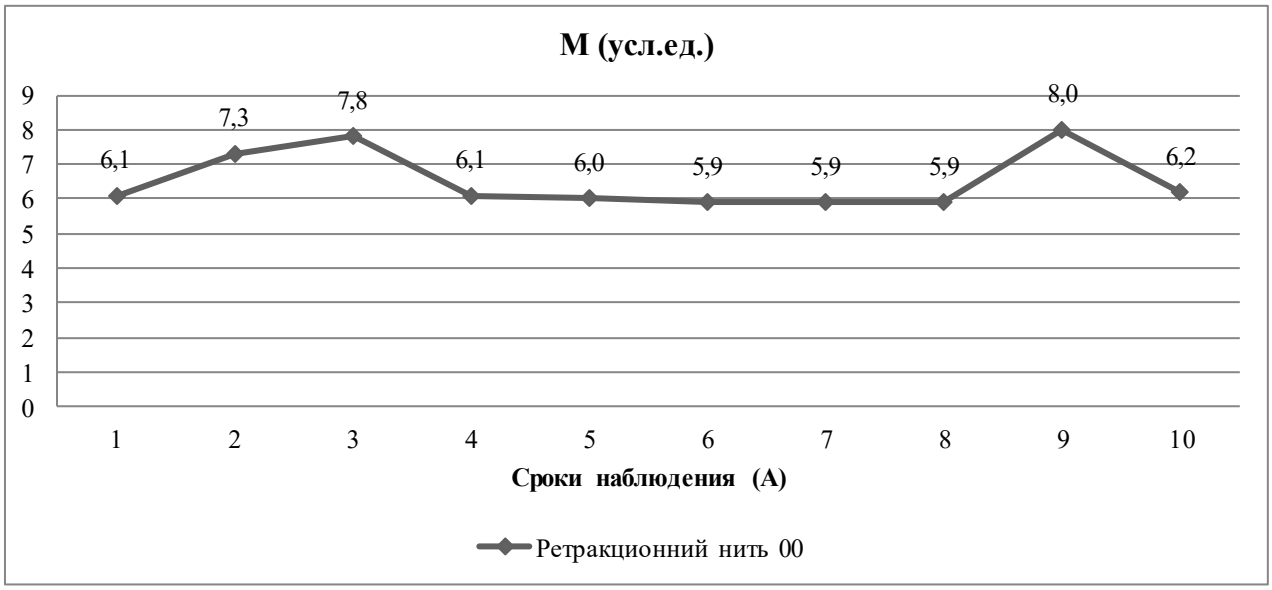

Результаты исследования

Результаты исследования показали, что во время ретракции нитью уровень тканевого кровотока по сравнению с исходным повышался на 18,7% ($p<0,05$) (рис. 1А), интенсивность кровотока (рис. 1Б) и вазомоторная активность микрососудов (рис. 1В) ослабевали соответственно на 6,4 ($p>0,05$) и 23,6% ($p<0,05$), что свидетельствовало об увеличении кровенаполнения микрососудов и развитии венозного застоя.

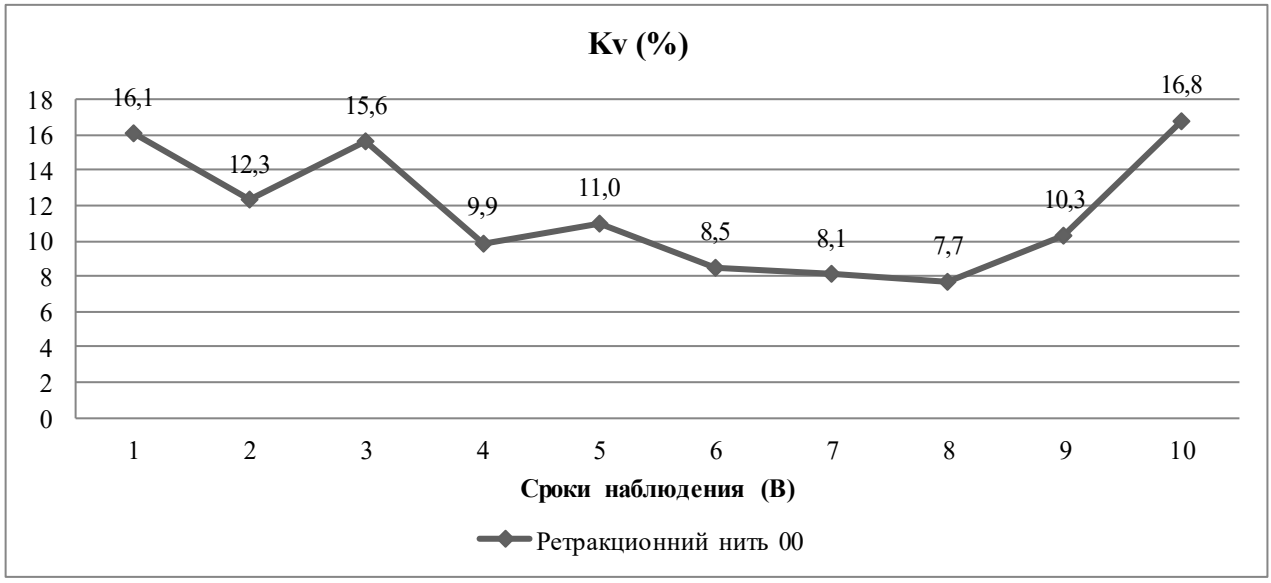

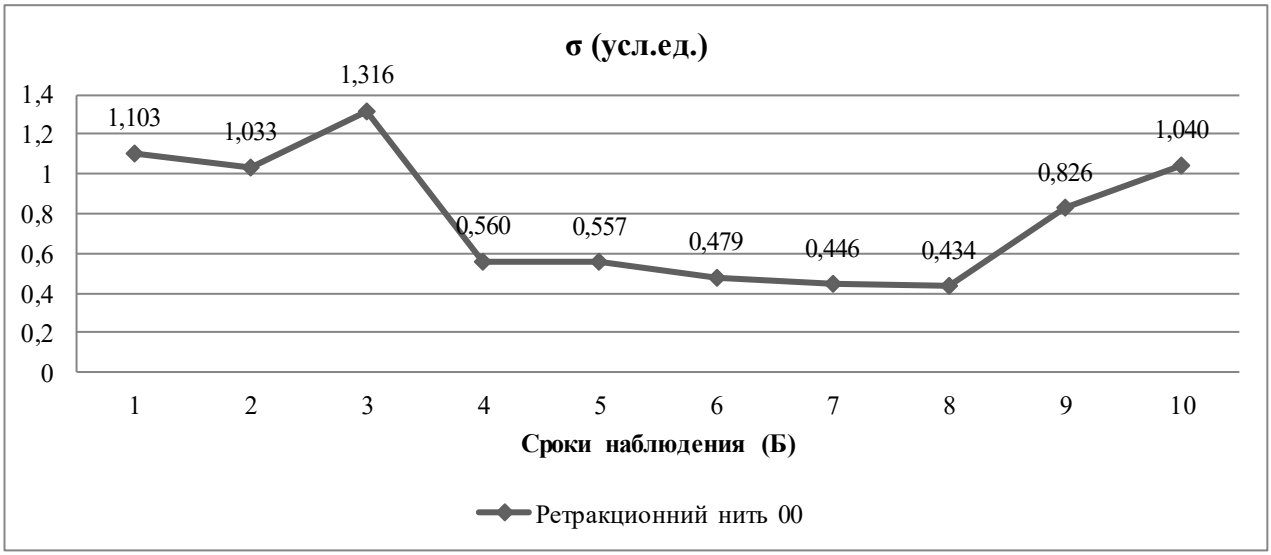

Рис. 1. Показатель микроциркуляции М (А), интенсивность кровотока σ (Б) и коэффициент вариации Kv (В) в динамике после ретракции нитью. 1 – до ретракции; 2 – во время ретракции; 3 – 0-5 мин после ретракции; 4 – 5-10 мин после ретракции; 5 – 10-15 мин после ретракции; 6 – 15-20 мин после ретракции; 7 – 20-25 мин после ретракции; 8 – 25-30 мин после ретракции; 9 – неделя после ретракции; 10 – 2 недели после ретракции.

Тонус микрососудов в ответ на раздражение возрастал: амплитуды эндотелиальных, нейрогенных и миогенных колебаний снизились соответственно на 38,6 ($p<0,05$), 12,8 ($p>0,05$) и 2,5% ($p>0,05$).

В условиях вазоконстрикции амплитуда пульсовой волны резко возрастала (на 62,2%) ($p<0,01$), что на фоне увеличения показателя микроциркуляции М свидетельствовало о притоке крови в артериальное русло. Таким образом, во время ретракции нитью еще в процессе нахождения материала в бороздке в сосудах микроциркуляторного русла начиналась постепенная смена ишемии на гиперемию.

При анализе осцилляции кровотока отмечалось ослабление всех ритмических составляющих ЛДФ-граммы: амплитуда колебаний эндотелия понизилась на 26,4% ($p<0,05$), амплитуды нейрогенных и миогенных колебаний достоверно не отличались от исходного уровня ($p>0,05$), колебания дыхательной и пульсовой волн также понизились, однако все еще незначительно превышали исходный уровень соответственно на 12,7 ($p>0,05$) и 18,1% ($p>0,05$).

С 10-й по 30-ю минуту после ретракции нитью показатель микроциркуляции М оставался на исходном уровне. Интенсивность кровотока и вазомоторная активность микрососудов с 10-й по15-ю минуту не изменялись, а с 15-й по 30-ю минуту продолжали снижаться, относительно исходного уровня уменьшившись соответственно на 60,7 ($p<0,01$) и 51,9% ($p<0,01$). Частотный спектр допплерограмм демонстрировал снижение пассивных механизмов регуляции микроциркуляции: амплитуды дыхательной и пульсовой волны к 30-й минуте измерения постепенно снижались до исходных значений.

Анализ осцилляции кровотока показал снижение влияния активных механизмов регуляции кровотока: амплитуды эндотелиальных, нейрогенных и миогенных колебаний снизились до значений, достоверно не отличающихся от исходного уровня. Механизмы пассивной регуляции кровотока не вносили изменений в кровоснабжение тканей маргинальной десны: амплитуды дыхательной и пульсовой волны достоверно не изменились относительно значений недельной давности и продолжали оставаться близкими к исходным цифрам.

Таким образом, сразу после удаления ретракционного материала из бороздки происходит активное кровенаполнение капилляров с появлением признаков неблагоприятного для питания тканей венозного застоя, который нивелируется через 15 минут после ретракции нитью. По всем показателям микроциркуляция возвращается к исходному уровню через две недели после ретракции нитью.

Литература

1. Нарыкова С.А. Оптимизация методологических подходов к проведению лазерной допплеровской флоуметрии пародонта // Материалы 10-й Международной конференции челюстно-лицевых хирургов и стоматологов. – СПб, 2005. – С. 119-120.

2. Нарыкова С.А. Оптимизация методики оценки показателей лазерной допплеровской флоуметрии в пародонтологии: Автореф. дис. ... канд. мед. наук. – Красноярск, 2005. – 24 с.

3. Нигматов Р.Н., Мусаева К.А., Кадырбаева А.А. Изучение состояния микроциркуляции в тканях пародонта зубов у больных с хроническим гломерулонефритом // Stomatologiya. – 2014. – №1 (55). – С. 10-13.

4. Сафаров М.Т., Халиметов Ж. Некоторые аспекты ретракции десневой борозды // Мед. Журн. Узбекистана. – 2021. –Т. 2, №3. – С. 39-45.

5. Хабилов Н.Л., Сафаров М.Т. Ортопедик стоматологияда чархлашдан кейин келиб чиқадиган гиперестезияни замонавий профилактика ва даволаш усуллари // Stomatologiya. – 2021. – №1 (82). – С. 77-82.

6. Ashri N.Y, AlRifaiy M.Q., El-Metwally A. The Effect of Gingival Retraction Cord on Periodontal Health Compared to Other Gingival Retraction Procedures: A Systematic Review // Periodont. Prosthodont. – 2016. – Vol. 2, № 3. – P. 19.

7. Safarov M.T., Aripova N.B., Alimova U.B. Comparative evaluation of different methods of fixing dentures on dental implants // Мед. Журн. Узбекистана. – 2022. – Т. 2, №3. – С. 46-50.

Цель: клинико-функциональная оценка выбора оптимального метода ретракции десны для снятия оттиска.

Материал и методы: все обследованные нами пациенты в возрасте от 25-52 лет были разделены на 2 группы. В 1-ю группу вошли 12 пациентов, которым ретракция десневой борозды была проведена при помощи ретракционной нити Ultrapak 00. Во 2-ю группу включены 8 пациентов, которым ретракция десневой борозды была проведена при помощи специальной ретракционной пасты Expasyl.

Результаты: восстановление процессов микроциркуляции в области ретракции десневой борозды происходит через 2 недели, признаков воспаления десны также не наблюдалось. Исследования также подтвердили эффективность ретракции десневой борозды при помощи ретракционной нити Ultrapak 00.

Выводы: не обработанные медикаментами простые ретракционные нити, помещенные в зубодесневую борозду, не представляют опасности, если они остаются там не более 30 минут.

Ключевые слова: микроциркуляция, десна, ЛДФ, ретракционный нить.

Objective: Clinical and functional assessment of the choice of the optimal method of gingival retraction for taking an impression.

Material and methods: All examined patients aged 25-52 years were divided into 2 groups. Group 1 included 12 patients who underwent gingival sulcus retraction using the Ultrapak 00 retraction cord. Group 2 included 8 patients who underwent gingival sulcus retraction using a special Expasyl retraction paste.

Results: Restoration of microcirculation processes in the area of gingival sulcus retraction occurs after 2 weeks, signs of gingival inflammation were also not observed. Studies have also confirmed the efficacy of sulcus retraction with the Ultrapak 00 retraction cord.

Conclusions: Unmedicated, simple retraction cords placed in the sulcus do not pose a risk as long as they remain there for no more than 30 minutes.

Key words: microcirculation, gingiva, LDF, retraction cord

Maqsad: taassurot olish uchun gingival retraksiyonning optimal usulini tanlashni klinik va funktsional baholash.

Material va usullar: 25-52 yoshdagi barcha tekshirilgan bemorlar 2 guruhga bo'lingan. 1-guruhga Ultrapak 00 retraktsiya shnuridan foydalangan holda gingival bo'g'oz retraktsiya qilingan 12 nafar bemor, 2-guruhga maxsus Expasyl retraktsiya pastasi yordamida gingival bo'g'oz retraktsiya qilingan 8 nafar bemor kiritilgan.

Natijalar: gingival bo'shliqning tortilishi sohasidagi mikrosirkulyatsiya jarayonlarining tiklanishi 2 haftadan keyin sodir bo'ladi, gingival yallig'lanish belgilari ham kuzatilmaydi. Tadqiqotlar Ultrapak 00 retraktsiya shnuri yordamida sulkusni tortib olish samaradorligini ham tasdiqladi. **Xulosa:** sulkusga joylashtirilgan dorisiz, oddiy tortuvchi shnurlar u yerda 30 daqiqadan ko'p bo'lmagan vaqt davomida qolsa, xavf tug'dirmaydi.

Kalit so'zlar: mikrosirkulyatsiya, gingiva, LDF, retraktsiya ipi.

Ортодонтия

УДК: 616.314.26-007.26:616.211-008.4]-08

ОЦЕНКА ЭФФЕКТИВНОСТИ КОМПЛЕКСНОГО ЛЕЧЕНИЯ ДИСТАЛЬНОГО ПРИКУСА У ДЕТЕЙ С НАРУШЕНИЕМ НОСОВОГО ДЫХАНИЯ

Нигматов Р.Н., Нормуродова М.О., Кадыров Ж.М.
Ташкентский государственный стоматологический институт

Затрудненное носовое дыхание – один из пусковых факторов развития морфофункциональных изменений челюстно-лицевой области, которые в случае отсутствия своевременной коррекции становятся предпосылками к формированию зубочелюстных аномалий. Наиболее негативно привычка дышать ртом влияет на формирование челюстно-лицевого скелета. Ротовое дыхание приводит к пересыханию слизистой оболочки полости рта и глотки, предрасполагая её к воспалениям и инфицированию воздушными бактериями. Воспалительный процесс постепенно распространяется на глоточные миндалины, которые в норме выполняют функцию иммунной защиты, но в результате хронических воспалений сами становятся источником инфекции. Гипертрофия глоточных миндалин ведёт к ещё большему сужению верхних и нижних дыхательных путей, хронической гипоксии, пагубно влияющей на общее развитие детского организма. Факторами, предрасполагающими к ротовому типу дыхания у детей, являются особенности развития органов дыхания. Если у ребенка затруднено носовое дыхание в результате хронического тонзиллита или аллергического ринита, у него неизбежно возникает привычка дышать ртом, которая крайне отрицательно влияет на морфологию и развитие зубочелюстной системы. Недоразвитие нижней челюсти затрудняет смыкание губ, и ротовой тип дыхания закрепляется окончательно. При этом нижняя губа располагается между передними зубами челюстей, что является одним из факторов формирования дистальной окклюзии зубных рядов, характеризующейся протрузией верхних резцов.

Таким образом, между зубочелюстными аномалиями и синдромом назальной обструкции существует тесная патогенетическая взаимосвязь. Попытка восстановления адекватного носового дыхания только оториноларингологом зачастую не решает проблему нарушенного миофункционального статуса, в связи с чем требуется проведение дополнительных лечебно-диагностических мероприятий другими специалистами. С практической точки зрения большинство исследователей придерживаются мнения о том, что восстановление воздухопроводимости верхних дыхательных путей не сопровождается нормализацией морфофункционального статуса челюстно-лицевой области ребенка. Это обстоятельство требует незамедлительного проведения раннего ортодонтического лечения, направленного на устранение зубочелюстной деформации и профилактику формирования патологии на скелетном уровне.

Цель исследования

Оценка влияния съемных ортодонтических аппаратов на коррекцию положения нижней челюсти при лечении дистальной окклюзии у детей с нарушением носового дыхания.

Материал и методы

Осмотр и лечение пациентов проводились на кафедре ортодонтии и зубного протезирования Ташкентского государственного стоматологического института. Обследованы 29 детей в возрасте 8-14 лет, которым проводились, клинические, антропометрические, рентгенологические и фотометрические исследования. Критерии включения пациентов в исследование: растущие пациенты с незавершенным костным ростом, сменным прикусом, 2 классом Энгля и ротовым дыханием.

Пациенты были разделены на три группы. 1-ю группу составили пациенты с дистальной

окклюзией, со сменным прикусом, у которых до лечения сагиттальная щель не превышала 2 мм. Во 2-ю группу вошли пациенты, у которых сагиттальная щель была до 5 мм. Пациенты, у которых сагиттальная щель была равна 5-10 мм, составили 3-ю группу. Всем пациентам были изготовлены индивидуальные съемные пластиночные аппараты (СПА) с наклонной плоскостью для выдвижения нижней челюсти. При необходимости в конструкцию аппарата были включены механические элементы: пружины (рукообразные и протрагирующие), винты.

Результаты исследования

При внешнем осмотре пациентов были выявлены выдвинутое вперед относительно вертикали позвоночного столба положение головы, нарушение осанки, асимметрия лица, увеличение нижней трети лица, выпуклый профиль, губы не сомкнуты. На ТРГ в боковой проекции имелось увеличение высоты нижней трети лица, вертикальный тип роста челюстей с увеличением угла нижней челюсти, укорочением задней высоты лица, ретрогнатия нижней челюсти, увеличение угла ANB, сужение просвета верхних дыхательных путей.

В 1-й группе после проведенного ортодонтического лечения сагиттальная щель была устранена у 25 (85,7%) пациентов с привычным ротовым дыханием. Однако у 4 (24,7%) размеры сагиттальной щели не изменились. Во 2-й группе отсутствие сагиттальной щели после лечения отмечалось у 22 (75,3%) пациентов, однако у 7 (24,7%) пациентов сагиттальная щель сохранялась.

Рис. Больной А., 13 л. Использован аппарат Миобрейс.

В 3-й группе пациентов с полностью устраненной сагиттальной щелью не было. Сагиттальная щель до 3-4 мм уменьшилась у 25 (88,1%) человек, до 5-6 мм – у 3 (7,1%), до 7-8 мм – у 1 (2.0%). Такой результат у пациентов 3-й группы мы связываем с привычным ротовым дыханием, значительной ретрогнатией нижней челюсти до лечения и неспособностью пациентов переместить нижнюю челюсть на столь большое расстояние (6-10 мм). Пациенты, у которых коррекция сагиттальной щели была недостаточной, были направлены на миотерапию и продолжение ортодонтического лечения с применением съемных ортодонтических аппаратов.

Повторный осмотр пациентов был проведен спустя 1-3 месяца. Миогимнастические упражнения оказали влияние на положение нижней челюсти у пациентов с сагиттальной щелью 1-6 мм после использования съемных ортодонтических аппаратов. После применения съемных ортодонтических аппаратов на верхнюю челюсть с наклонной плоскостью в переднем отделе у 17 (60,2%) детей 1-й, 2-й и 3-й групп сагиттальная щель уменьшилась до 2 мм или была полностью устранена. Спустя 3 месяца выполнения пациентами миогимнастических упражнений сагиттальная щель была уменьшена до 2 мм или полностью устранена у 24 (83,8%) пациентов, что говорит об эффективности использования комбинации СПА и миогимнастики.

Таким образом, пациентам с дистальной окклюзией и нарушением носового дыхания при наличии сагиттальной щели более 3 мм показано комплексное лечение съемными ортодонтическими аппаратами с последующим проведением курса миогимнастических упражнений, а также консультация оториноларинголога.

Конфликт интересов отсутствует.

Литература

1. Нигматов Р.Н., Нигматова И.М., Ходжаян А.Ю. Первичная адентия у детей со сменным прикусом и оказание им стоматологической помощи // 1-я международная конференция стоматологов. – Ташкент, 2017. – С. 261-262.

2. Нигматов Р.Н., Нигматова И.М., Инагамова Ф.К. и др. Распространенность речевых нарушений с аномалиями зубочелюстной системы у детей в период сменного прикуса в г. Ташкенте // Актуальные проблемы стоматологии: Материалы Междунар. науч.-практ. конф. – СПб, 2019. – С. 54-62.

3. Сатыго Е.А. Влияние дисфункций мягких тканей на формирование зубочелюстной системы у детей // Возможности ранней коррекции с применением стандартной миофункциональной аппаратуры. – М.: Валлекс М, 2004. – 32 с.

4. Kumar T.V., Kuriakose S. U1 trasonographic evalution of effectiveness of circumorol muscle exercises in children // J. Clin. Pediatr. Dent. – 2004. – Vol. 29.

5. Lessa F.C., Enoki C., Feres M.F. Breathing mode influence in craniofacial development // Otorhinolaryngol. – 2005. – Vol. 71.

Maqsad: burun nafasi buzilgan bolalarda distal okklyuzionni davolashda olinadigan ortodontik asboblarning pastki jag'ning holatini tuzatishga ta'sirini baholash.

Material va metodlar: bemorlarni tekshirish va davolash Toshkent davlat stomatologiya institutining Ortodontiya va stomatologiya protezlash kafedrasida amalga oshirildi. Biz klinik, antropometrik, radiologik va fotometrik tekshiruvlardan o'tgan 8-14 yoshli 29 nafar bolani tekshirdik.

Natijalar: 1-guruhda og'iz orqali nafas olish odatiy holga kelgan bemorlarning 85,7 foizida sagittal yoriq bartaraf etilgan. 2-guruhda davolashdan keyin sagittal yoriqning yo'qligi 22 ta (75,3%), 3-guruhda esa to'liq bartaraf etilgan sagittal yoriqlar kuzatilmagan.

Xulosa: distal okklyuzion va 3 mm dan ortiq sagittal yoriqlar mavjud bo'lgan burun nafasi buzilgan bemorlarga olinadigan ortodontik asboblar bilan kompleks davolash, so'ngra miyogimnastika mashqlari kursi ko'rsatiladi.

Kalit so'zlar: distal tishlash, olinadigan plastinka apparati, miobrace apparati, miogimnastika, okklyuzion, sagittal yoriq, og'iz orqali nafas olish.

Цель: оценка влияния съемных ортодонтических аппаратов на коррекцию положения нижней челюсти при лечении дистальной окклюзии у детей с нарушением носового дыхания.

Материал и методы: осмотр и лечение пациентов проводились на кафедре ортодонтии и зубного протезирования Ташкентского государственного стоматологического института. Обследованы 29 детей в возрасте 8-14 лет, которым проводились, клинические, антропометрические, рентгенологические и фотометрические исследования.

Результаты: в 1-й группе сагиттальная щель была устранена у 85,7% пациентов с привычным ротовым дыханием. Во 2-й группе отсутствие сагиттальной щели после лечения отмечалось у 22 (75,3%), в 3-й группе пациентов с полностью устраненной сагиттальной щелью не было.

Выводы: пациентам с дистальной окклюзией и нарушением носового дыхания при наличии сагиттальной щели более 3 мм показано комплексное лечение съемными ортодонтическими аппаратами с последующим проведением курса миогимнастических упражнений.

Ключевые слова: дистальный прикус, съемный пластиночный аппарат, аппарат миобрейс, миогимнастика, окклюзия, сагиттальная щель, ротовое дыхания.

Objective: To evaluate the effect of removable orthodontic appliances on the correction of the position of the lower jaw in the treatment of distal occlusion in children with impaired nasal breathing.

Material and methods: Examination and treatment of patients were carried out at the Department of Orthodontics and Dental Prosthetics of the Tashkent State Dental Institute. We examined 29 children aged 8-14 years who underwent clinical, anthropometric, radiological and photometric studies.

Results: In the 1st group, the sagittal fissure was eliminated in 85.7% of patients with habitual oral breathing. In the 2nd group, the absence of the sagittal fissure after treatment was noted in 22 (75.3%), in the 3rd group, there were no patients with a completely eliminated sagittal fissure.

Conclusions: Patients with distal occlusion and impaired nasal breathing in the presence of a sagittal fissure of more than 3 mm are indicated for complex treatment with removable orthodontic appliances, followed by a course of myogymnastic exercises.

Key words: distal bite, removable plate apparatus, myobrace apparatus, myogymnastics, occlusion, sagittal fissure, oral breathing.

УДК: 616.314.21/.22-007.53/.54]-039.4/.5-053.2

РАЗНОВИДНОСТИ И ЧАСТОТА ПЕРЕКРЕСТНОЙ ОККЛЮЗИИ У ДЕТЕЙ И ПОДРОСТКОВ

Нигматов Р.Н., Куранбаева Д.Г., Акбаров К.С.
Ташкентский государственный стоматологический институт

Т.М. Грабер (1994) определил перекрестный прикус как состояние, при котором один или несколько зубов могут быть аномально неправильно расположены: буккально, лингвально или лабиально по отношению к противоположному зубу или зубам. Один или несколько верхних зубов, прикусывающих с внутренней стороны нижних зубов, характеризуют перекрестный прикус. Перекрестный прикус может возникать в передней или боковых частях зубного ряда. Перекрестный прикус – это окклюзионное нарушение, при котором нижний зуб занимает более буккальное положение, чем верхний зуб-антагонист, или наоборот. Распространенность перекрестной окклюзии, по данным зарубежных авторов, несколько отличается от данных отечественных авторов. Так, L. Sonnesen, M. Bakke (2007) перекрестную окклюзию обнаружили у 8-17% населения; S.E. Bishara (2001) данную аномалию выявили у 8-24% населения.

Наиболее распространенной формой перекрестной окклюзии является односторонняя перекрестная окклюзия. Среди лиц с перекрестной окклюзией функциональный сдвиг нижней челюсти к причинной стороне встречается у 78-96%. Такие осложненные формы в молочном прикусе составляют 8,6%, в период смены зубов – 7,9%. Частота трансверсальной аномалии среди всех зубочелюстных аномалий составляет 6,29%.

По данным Ф.В. Гиззатулина (2014), частичная (боковая) перекрестная окклюзия среди детей с аномалиями окклюзии в 5-18 лет составила 10,8%. Среди 760 обследованных детей в возрасте 5-18 лет перекрестная окклюзия встречается у 10,8±1,13%. При этом наиболее распространенной была одно- или двусторонняя палатинооклюзия, наблюдаемая у 84,4±0,2%, одно- или двусторонняя лингвооклюзия – у 2,6±0,5% детей от 5 до 18 лет. По данным Ф.Ф. Маннонова (2014), распространенность односторонней перекрестной окклюзии зубных рядов увеличивается с возрастом: 8,2% – в период молочных зубов; 29,1% – в период смены зубов; 36,8% – в период постоянных зубов.

Цель исследования

Определение разновидности и частоты встречаемости перекрестной окклюзии у детей и подростков по г. Ташкенту.

Материал и методы

В период с 2020 по 2022 гг. на базе ортодонтического отделения Ташкентского государственного стоматологического института было проведено профилактическое обследование 507 детей и подростков обоего пола в возрасте от 6 до 16 лет с различными аномалиями окклюзии. Для определения разновидностей окклюзии использовали классификации И.И. Ужумецкене (1967) и Л.В. Ильиной-Маркосян (1974). На всех пациентов с трансверсальными аномалиями окклюзии заполняли карты обследования, в которые вносили результаты клинического осмотра и дополнительных методов исследования. На основании полученных данных проводился отбор из общей группы пациентов в группу пациентов с перекрестной окклюзией со смещением нижней челюсти в трансверсальном направлении и без бокового смещения.

Диагностика перекрестной окклюзии основывалась на данных анамнеза и результатах клинического осмотра, антропометрии лица и полости рта, исследования височно-нижнечелюстного сустава (ВНЧС), биометрического исследования моделей челюстей. Для определения степени эстетических нарушений и смещения нижней челюсти в трансверсальную сторону применяли антропометрию лица с использованием «Набора устройств для антропометрии лица». Некоторым детям по показаниям проводили рентгенологическое исследование челюстей: ортопантомографию (ОПТГ), телерентгено-графию (ТРГ) в прямой и боковой проекциях, компьютерную томографию височно-нижнечелюстного сустава (КТ ВНЧС).

Полученные результаты обработаны методами описательной статистики в компьютерной программе Excel (Microsoft Software, США).

Результаты и обсуждение

Среди обследованных 507 детей и подростков в возрасте от 6 до 16 лет перекрестный прикус выявлен у 54 (10,65±1,13%), из них 38 (7,5±0,99%) – девочек и 16 (3,15±0,67%) мальчиков, что согласуется с данными других авторов. Осложнения в виде смещения нижней челюсти в трансверсальном направлении были выявлены у 50 (9,86±1,08%) обследованных (рисунок).

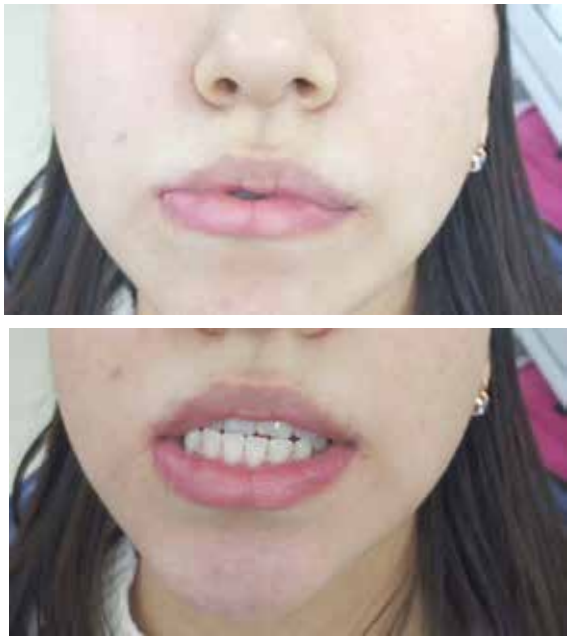

Рисунок. Пациентка Р., 13 л. Перекрестный прикус со смещением нижней челюсти.

При клиническом исследовании полости рта у 50 детей было выявлено несколько форм перекрестной окклюзии со смещением нижней челюсти: односторонняя палатинооккклюзия наблюдалась у 32 (64±5,37%), двусторонняя палатинооккклюзия – у 10 (20±4,64%), односторонняя вестибулоокклюзия верхней челюсти – у 1 (2±0,022%), односторонняя вестибулоокклюзия нижней челюсти – у 5 (10±0,125%), односторонняя лингвоокклюзия – у 2 (4±0,08%) (табл. 1).

Таблица 1

Разновидности перекрестной окклюзии

Перекрестная окклюзия среди детей 6-16 лет, n=54									Всего, n=54
без смещения нижней челюсти, n=4	со смещением нижней челюсти n=50								
	палатино-окклюзия, n=42		вестибулоокклюзия, n=6				лингвоокклюзия, n=2		
	одно-сторонняя, n=32	дву-сторонняя, n=10	ВЧ		НЧ		одно-сторонняя, n=2	дву-сторонняя	
			одно-сторонняя, n=1	дву-сторонняя	одно-сторонняя, n=5	дву-сторонняя			
7,4%	64%	20%	2%	-	10%	-	4%	-	100%

Частота перекрестной окклюзии в трансверсальном направлении в период молочного прикуса выявлена у 6 (11,1±3,14%) обследованных; в период смены зубов – у 40 (80±4,85%); в период прикуса постоянных зубов – у 8 (14,8±3,34%), что согласуется с данными других авторов (табл. 2).

Таблица 2

Распределение пациентов с перекрестной окклюзией по полу и возрасту

Пол	Молочный прикус, n=6	Сменный прикус, n=40	Постоянный прикус, n=8	Всего, n=54
Мальчики	4	8	4	16
Девочки	2	32	4	38
Всего, абс. (%)	6 (1,18)	40 (7,89)	8 (1,58)	54 (10,65)

Таким образом, значительная часть детей – 54 (10,65±1,09%) – имеют патологию зубочелюстной системы в виде перекрестной окклюзии. Перекресный прикус имеет долгосрочные последствия для роста и развития зубов. Это диктует необходимость раннего лечения для нормализации окклюзии и создания условий для нормального развития челюстей. Для успешного лечения и стабильности необходима точная диагностика. По нашему мнению, при наличии осложнений у ребенка с перекрестной окклюзией важна детализация имеющихся нарушений челюстно-лицевой области. Проведение дополнительных методов исследования в первую очередь позволяет правильно планировать лечение, экономить время и средства.

Литература

1. Гунаева С.А. Распространенность зубочелюстных аномалий у детей города Уфы и обоснование их комплексной профилактики: Автореф. дис. … канд. мед. наук. – М., 2006. – 23 с.
2. Нигматов Р.Н., Нигматова И.М., Сулайманова Д.А., Акбаров К.С. Вторичная деформация зубного ряда у детей в период сменного прикуса // Stomatologiya. – 2019. – №2 (75). – С. 6-8.
3. Романов Д.О. Распространенность, профилактика и лечение зубочелюстных аномалий и деформаций у детей Краснодарского края: Автореф. дис. … канд. мед. наук. – Краснодар, 2010. – 24 с.4
4. Слабковская А.Б. Трансверсальные аномалии окклюзии. Этиология, клиника, диагностика, лечение: Автореф. дис. … д-ра мед. наук. – М., 2008. – 46 с.
5. Nigmatov R.N., Nigmatova I.M. Using the posterior distalization in patients with secondary deformation of dentition // Wld Health care Providers Multidisciplinary Med. J. – 2017. – Vol. 8, №1. – P. 45-48.

Цель: определение разновидности и частоты встречаемости перекрестной окклюзии у детей и подростков по г. Ташкенту. **Материал и методы:** с 2020 по 2022 гг. на базе ортодонтического отделения Ташкентского государственного стоматологического института было проведено профилактическое обследование 507 детей и подростков обоего пола в возрасте от 6 до 16 лет с различными аномалиями окклюзии. **Результаты:** 54 (10,65±1,09%) обследованных имели патологию зубочелюстной системы в виде перекрестной окклюзии. Для успешного лечения и стабильности необходима точная диагностика. По нашему мнению, при наличии осложнений у ребенка с перекрестной окклюзией важна детализация имеющихся нарушений челюстно-лицевой области. **Выводы:** определение разновидностей такой сложной аномалии как перекрестная окклюзия, позволяет более тщательно планировать лечение и получить положительные устойчивые результаты.

Ключевые слова: аномалия, перекрестная окклюзия, частота встречаемости, трансверсальное смещение нижней челюсти, диагностика.

Maqsad: Toshkent shahridagi bolalar va o‘smirlarda o‘zaro okklyuzionning turlicha va tez-tez uchraganligini aniqlash. **Material va usullar:** 2020 yildan 2022 yilgacha Toshkent davlat stomatologiya instituti ortodontiya bo‘limi negizida 6 yoshdan 16 yoshgacha bo‘lgan har ikki jinsdagi 507 nafar okklyuzion anomaliyalari bilan og‘rigan bolalar va o‘smirlar profilaktik tekshiruvdan o‘tkazildi. **Natijalar:** Tekshiruvdan o’tgan 54 nafar (10,65±1,09%) tishlar o’rtasida o’zaro oklyuziya ko’rinishidagi tishlar patologiyasi aniqlangan. To’g’ri tashxis muvaffaqiyatli davolash va barqarorlik uchun muhimdir. Bizning fikrimizcha, ko’ndalang okklyuzion bolada asoratlar mavjud bo’lganda, jag’-fasial mintaqaning mavjud buzilishlarini batafsil bayon qilish muhimdir. **Xulosa:** O’zaro okklyuzion kabi murakkab anomaliyaning navlarini aniqlash davolanishni yanada ehtiyotkorlik bilan rejalashtirish va ijobiy barqaror natijalarga erishish imkonini beradi.

Kalit so’zlar: anomaliya, ko’ndalang okklyuzion, paydo bo’lish chastotasi, pastki jag’ning ko’ndalang siljishi, tashxis.

Objective: To determine the variety and frequency of occurrence of cross-occlusion in children and adolescents in Tashkent. **Material and methods:** From 2020 to 2022 On the basis of the orthodontic department of the Tashkent State Dental Institute, a preventive examination of 507 children and adolescents of both sexes aged 6 to 16 years with various anomalies of occlusion was carried out. **Results:** 54 (10.65±1.09%) examined had a pathology of the dentition in the form of cross occlusion. Accurate diagnosis is essential for successful treatment and stability. In our opinion, in the presence of complications in a child with cross occlusion, it is important to detail the existing disorders of the maxillofacial region. **Conclusions:** Determining the varieties of such a complex anomaly as cross-occlusion allows for more careful planning of treatment and obtaining positive stable results.

Key words: anomaly, cross occlusion, frequency of occurrence, transverse displacement of the mandible, diagnosis.

УДК: 617.52-572.512.6-[616.314-007.26 - 616.314.21-007.53]-053.2

ЛИЦЕВЫЕ ПОКАЗАТЕЛИ ДЕТЕЙ С НЕЙТРАЛЬНЫМ И МЕЗИАЛЬНЫМ ПРИКУСОМ

Муртазаев С.С., Жўрабоева Н.А., Рустамов О.И., Базаров Ш.А., Юлдашев Т.А.
Ташкентский государственный стоматологический институт

Мезиальный прикус, который относится к сагиттальным аномалиям, сопровождается морфологическими, функциональными и эстетическими нарушениями. Гармония лица зависит от аномалии зубов костей лицевого отдела черепа, толщины мягких тканей [1]. Степень выраженности морфологических нарушений и гармонии лица не всегда совпадают.

По данным отечественных и зарубежных авторов, в наше время увеличилась обращаемость пациентов с врожденными аномалиями зубочелюстной системы [3]. Аномалия окклюзии, основой которой является неправильный рост костей лицевого скелета, часто сопровождается нарушением лицевой эстетики, жевания, дыхания и речи. Это вызывает у пациентов функциональные и психологические проблемы, что приводит к социальной дезадаптации. По данным мировой литературы, основной мотивацией пациентов для обращения к ортодонтам является улучшение эстетики лица [6].

Поэтому не учитывая эстетическую значимость при длительном комбинированном ортодонто-хирургическом лечении пациентов с зубочелюстными аномалиями, врачи-ортодонты и челюстно-лицевые хирурги могут получать результаты, не отвечающие требованиям пациентов. Причиной этого является коррекция окклюзии без учёта скелетной природы зубочелюстных аномалий и связанных с ней лицевых признаков, что может приводить к нарушению эстетических пропорций лица и негативно отражаться на удовлетворённости пациента результатом лечения [4].

Следует отметить, что на первом месте по частоте встречаемости находятся аномалии отдельных зубов (54,5%), на втором – аномалии зубных рядов (20,1%), на третьем – аномалии прикуса (9,1%). Наибольший процент аномалий встречается у детей 5-7 лет, этот показатель увеличивается к 12 годам, что, по-видимому, связано с периодами активного роста челюстей [5].

В отечественной и зарубежной литературе этому вопросу уделяют недостаточно внимания. Наряду с тем, что лицевой отдел черепа таких пациентов изучен достаточно подробно [2], сведения о размерах мягких тканей лица единичны. Практически отсутствуют данные о корреляционной зависимости мягких тканей лица и костей лицевого отдела черепа, вероятности их изменений в процессе ортодонтического лечения.

Цель исследования

Изучение лицевых показателей детей с нейтральным и мезиальным прикусом.

Материал и методы

Изучено 52 телерентгенограммы головы 28 пациентов в возрасте от 13 до 18 лет со II степенью выраженности мезиальной окклюзии, из них 28 получено до лечения и 24 – после его окончания.

Учитывая отсутствие общепринятой методики оценки мягких тканей лица, нами изучено 18 линейных и 11 угловых мягкотканых параметров (по методике Y.Ch. Park, Ch.J. Burstone (1986); Ch.G. Zylimski, R.S. Nanda, S. Kapila (1992), а также 19 линейных и 30 угловых параметров костей лицевого отдела черепа. Проанализировано более 2986 корреляционных связей между мягкоткаными и костными параметрами головы в норме, до лечения мезиального прикуса, после его окончания, а также вероятность изменений мягких тканей лица в зависимости от изменений в процессе лечения.

Выявлено что у пациентов с мезиальным прикусом верхняя губа длиннее и толще (sn-stm, A-sn, Ls),чем в норме, располагается дальше от эстетической плоскости Ricketts (Ls-E) и ближе относительно плоскости Burstone (Ls (sn-pg’), увеличена глубина носогубной борозды (<tg-nose sn Ls).

Нижняя губа также длиннее нормы, но тоньше (stn-Me’, Li), располагается дальше от плоскости Burstone (Ls (sn-pg’)), что приводит к уменьшению глубины подбородочной бороздой (<tg Li sm pg’). Увеличена толщина мягких тканей подбородка (Pg-pg’).

Статистически гарантировано уменьшены параметры, связанные с выпуклостью мягкотканого профиля (<N'sn pg'<gl sn pg', <N' pr pg'), а также угол выпуклости носа (<sn N pr.) (табл. 1). Следовательно, толщина мягких тканей верхней губы увеличена, а нижней губы – уменьшена. Можно предположить, что если бы они соответствовали норме, то эстетические нарушения были бы гораздо более выражены. Вероятно, эти изменения носят компенсаторный характер.

Таблица 1

Параметры мягких тканей **лица пациентов с мезиальным прикусом**

Параметры	Физиологическая окклюзия, M±m	Мезиальная окклюзия, M±m	Различия с нормой, d±md	p
Угловые параметры, град				
<N'sn pg'	22,30±2,02	9,07±1,94	13,23±2,80	<0,001
<N'pr pg'	49,90±2,99	38,67±2,05	11,23±3,62	<0,001
<gl sn pg'	15,00±0,86	4,81±1,74	10,19±0,94	<0,001
<tg nose snLs	109,90±5,88	104,14±1,38	5,76±8,91	<0,001
<tg Li sm pg'	120,20±6,19	141,4±4,56	-21,20±7,69	<0,001
<sn N'pr	22,00±0,38	19,67±0,87	2,33±0,95	<0,05
Линейные параметры, мм				
A-sn	16,00±0,27	17,07±0,69	-1,07±0,74	<0,01
Ls	12,00±0,36	14,15±1,01	-2,15±1,07	<0,001
Li	13,83±0,36	13,00±0,41	0,83±0,55	<0,01
Pg-pg'	11,50±0,41	12,22±0,57	0,72±0,71	<0,05
Sn-snm	17,00±0,37	19,94±1,15	-2,94±1,20	<0,001
Stm-sm	13,50±0,18	17,81±0,92	-4,31±0,93	<0,001
Ls-E	-2,44±0,43	-5,19±1,21	2,75±1,28	<0,001
Ls(sn-pg')	3,18±0,36	2,48±0,44	0,68±0,51	<0,05
Li(sn-pg')	2,18±0,32	4,26±0,77	-2,08±0,84	<0,001

Для лечения подростков с мезиальным прикусом применяли несъемную аппаратуру (дуга Энгля и «Edgewise»0техника). Сила использованных аппаратов действует на зубы, в меньшей степени на альвеолярный отросток и совсем мало – на тело челюстей, непосредственного действия на мягких ткани аппарат не оказывает.

Во время лечения произошло увеличение толщины верхней губы в проекции точки А (A-sn) на 2,11±0,98 мм (p<0,05), ее длины (sn-stm) на 1,14±0,86 мм (p<0,01), при этом кончик носа приподнимается вверх и увеличивается глубина спинки носа (pr/r-N') на 0,81±1,12 мм (p<0,01), Увеличивается общая длина нижней губы и подбородка (stm-Me') на 3,08±1,72 мм (p<0,001). Наиболее достоверно изменяется положение губ относительно эстетической плоскости Burstone (Ls(sn-pg') sn 0,93±0,66 мм (p<0,01) и Li (sn-pg') на 1,52±0,73 мм (p<0,001). Увеличивается мягкотканая выпуклость лица (<gl *sn pg') на 1,24±1,28 (p<0,05).

Несмотря на то, что из 29 мягкотканых параметров в результате лечения нормализовалось только 4, во всех сучаях отмечалось улучшение эстетики лица, что можно обьяснить статистически достоверной нормализацией положения губ относительно эстетической плоскости Brustone (Ls (sn-pg'), (Ls(sn-pg') толщины нижней губы (Li) и подбородка (Pg-pg'). Следовательно, эти параметры целесообразно использовать для оценки эффективности ортодонтического лечения пациентов с мезиальной окклюзией.

Изучены корреляционные связи между параметрами мягких тканей и костей лицевого отдела черепа головы пациентов с мезиальной окклюзией, Из 2986 связей 29 – сильные, остальные умеренные и слабые.

На основании полученных данных можно прийти к заключению, что у пациентов с мезиальным прикусом существует пропорциональность мягких тканей лица (sn-stm, stm-sm), зависящая от направления роста костей лицевого отдела черепа (<Sum, <У ось).

Таблица 2

Вероятность изменений параметров мягких тканей лица при изменении костных параметров у пациентов с мезиальной окклюзией

<SNB	Li (sn-pg') 50% (+) Sn-stm 50% (+)	**<SNPg**	Li (sn-pg') 90% (+) Ls 70% (-)
MT1	Stm-Me 50% (+) Li-E 50% (+)	**AR-Go**	Li (sn-pg') 70% (+) Stm-Me 50% (-)
<1SpP	A-sn 50% (-) Ls 50% (-) Li (sn-pg') 70% (+) Pg-pg' 50% (+) Ls (sn-pg') 50% (+)	**<1 NS**	A-sn 70% (-) Stm-Me' 50% (-)
1-APg	stm-Me' 50% (+) Li (sn-pg') 70% (+) Ls (sn-pg') 50% (+)	**A'-PNS**	Sn-stm 50% (+) stm-sm 50% (+) Pg-pg' 50% (+)

Примечание. (+) прямая связь; (-) обратная связь.

На основании полученных данных можно прийти к заключению, что у пациентов с мезиальным прикусом существует пропорциональность мягких тканей лица (sn-stm, stm-sm), зависящая от направления роста костей лицевого отдела черепа (<Sum, <У ось).

Анализ корреляционных связей изменений параметров костей лицевого отдела черепа и мягких тканей, происходящих в результате ортодонтического лечения, позволил определить их взаимосвязь.

Изменение угла наклона резцов верхней челюсти (<1 SpP) в 50-70% случаев сопровождается изменением толщины верхней губы (A-sn, Ls), положения губ относительно плоскости Burstone (Ls (sn-pg') Li (sn-pg'), толщины подборка (Pg-pg').

Изменение положения нижних резцов (1-Apg) приводит к изменению положения губ (Ls (sn-pg', Li (sn-pg')) и общей длины нижней губы и подбородка (stm-Me').

С изменением размера нижней челюсти и высоты ее ветвей (MT1, S-Go, Ar-Go) меняется положение нижней губы (Li-E,Li (sn-pg'), общая длина нижней губы и подбородка (stm-Mt'), а также длина верхней губы (sn-stm).

На основании нашего исследования можно сделать вывод, что изучение мягких тканей позволят определить степень выраженности гармонии лица, вероятность изменений, происходящих в процессе ортодонтического лечения и прогнозировать внешний вид пациента после окончания лечения.

Литература

1. Муртазаев С.С. Клинико-биометрическая, рентгенологическая характеристика и лечение скученного положения фронтальных зубов нижней челюсти. – Ташкент, 2017. – С. 1-17.

2. Муртазаев С.С. Лечение мезиального открытого прикуса методом интрузии жевательных зубов // Сборник статей Международной научно-практической конференции. – М., 2019. – С. 99-103.

3. Нигматов Р.Н., Рузметова И.М., Нигматова Н.Р., Юлдашев А.Т. Распространенность аномалии и деформации зубочелюстной системы у детей сменного прикуса г. Ташкента // Приоритеты фармации и стоматологии – от теории к практике: 4-я науч.-практ. конф. с междунар. участием. – Алматы, 2015. – С. 16-17.

4. Нигматова И.М. Диагностика, лечение и профилактика вторичных деформаций зубочелюстной системы в сменном прикусе: Дис. … д-ра философии (Phd) мед. наук. – Ташкент, 2015. – 165 с.

5. Рузметова И.М. Эффективность применения современных аппаратов для профилактики и лечения вторичных деформаций зубного ряда // 1-я международная конференция стоматологов. – Ташкент, 2017. – С. 271-272.

6. Шомухаммедова Ф.А., Акбаров К.С. Особенности получение прямых телеренгенограмм головы для их качественной оценки // Материалы 9-й Международной конференции челюстно-лицевых хирургов и стоматологов. – СПб, 2004. – С. 24.

Цель: изучение лицевых показателей детей с нейтральным и мезиальным прикусом.

Материал и методы: изучено 52 телерентгенограммы головы 28 пациентов в возрасте от 13 до 18 лет со II степенью выраженности мезиальной окклюзии, из них 28 получено до лечения и 24 – после его окончания. **Результаты:** изучение 18 линейных и 11 угловых мягкотканых параметров (по методике Y.Ch. Park и Ch.J. Burstone, 1986; Ch.G. Zylimski, R.S. Nanda S., Kapila S., 1992), а также 19 линейных и 30 угловых параметров костей лицевого отдела черепа позволяет определить степень выраженности гармонии лица и вероятность изменений, происходящих в процессе ортодонтического лечения и прогнозировать внешний вид пациента после окончания лечения.

Выводы: у пациентов с мезиальным прикусом существует пропорциональность мягких тканей лица (sn-stm, stm-sm), зависящая от направления роста костей лицевого отдела черепа

Ключевые слова: дети, мезиальный прикус, выраженность гармонии лица.

Maqsad: neytral va mezial okklyuzion bolalarning yuz ko'rsatkichlarini o'rganish.

Material va usullar: 13 yoshdan 18 yoshgacha bo'lgan 28 nafar bemorning boshining 52 ta telerentgenogrammasi mezial okklyuzionning II og'irligi bilan o'rganildi, ulardan 28 tasi davolanishdan oldin va 24 tasi davolash tugagandan so'ng olingan.

Natijalar: 18 chiziqli va 11 burchakli yumshoq to'qimalar parametrlarini o'rganish (Y.Ch.Park va Ch.J. Börstonlar usuli bo'yicha, 1986; Ch.G. Zylimski, R.S. Nanda S., Kapila S., 1992). Huningdek, bosh suyagining yuz suyaklarining 19 chiziqli va 30 burchakli parametrlari yuzning uyg'unligi darajasini va ortodontik davolanish vaqtida yuzaga keladigan o'zgarishlar ehtimolini aniqlashga va davolanishdan keyin bemorning ko'rinishini bashorat qilishga imkon beradi.

Xulosa: pastki tishlashi bo'lgan bemorlarda bosh suyagining yuz qismi suyaklarining o'sish yo'nalishiga qarab, yuzning yumshoq to'qimalarining mutanosibligi (sn-stm, stm-sm) mavjud.

Kalit so'zlar: bolalar, pastki qism, yuz uyg'unligi ifodasi.

Objective: To study the facial indicators of children with neutral and mesial occlusion.

Material and methods: 52 teleroentgenograms of the head of 28 patients aged 13 to 18 years with severity II of mesial occlusion were studied, 28 of them were obtained before treatment and 24 after its completion.

Results: The study of 18 linear and 11 angular soft tissue parameters (according to the method of Y.Ch. Park and Ch.J. Burstone, 1986; Ch.G. Zylimski, R.S. Nanda S., Kapila S., 1992), as well as 19 linear and 30 angular parameters of the facial bones of the skull allows you to determine the degree of facial harmony and the likelihood of changes occurring during orthodontic treatment and predict the patient's appearance after treatment.

Conclusions: In patients with an underbite, there is a proportionality of the soft tissues of the face (sn-stm, stm-sm), depending on the direction of growth of the bones of the facial part of the skull

Key words: children, underbite, expression of facial harmony.

УДК: 616.31/314-08-007.17/.21-77-053.2

АМАЛИЁТДА УЧРАЙДИГАН КЎП СОНЛИ АДЕНТИЯЛИ БОЛАЛАРДА ТИШЛАРНИ ПРОТЕЗЛАШГА ЁНДАШУВ

Арипова Г.Э., Муртазаев С.С., Муратова Г.А., Мавлонова М.А., Рустамов С.С.

Тошкент давлат стоматология институти

Кўп сонли тишлар адентиясига олигодентия атамаси ишлатилади. Умуман тишларнинг бўлмаслигига адентия термини, бир нечта тишларнинг бўлмаслигига гиподентия термини ишлатилади. Н.В. Бондарец маълумотларига кўра 6 тадан кам йўқотилган тишлар – 54.2% пациентларни, 6 тадан кўп тишларнинг йўқотилганлиги эса -25.1% пациентларни ташкил қилади. С.Х. Агаджанян (1985) бўйича 2 тишнинг йўқлиги 48.5%, 4 тишнинг йўқлиги 15.9%, 5-10

тишларнинг йўқлиги – 15.3%, 10 тишдан кўп йўқотилса – 20,3% ни ташкил этади. Адентия ёки олигодентия эктодермал дисплазияси бор болаларда кўп учрайди. Адабиётда эктодермал дисплазия сабаблари кам ўрганилган.

Кўп сонли тишларнинг бўлмаслигида стоматологик комплекс даво ўтказиш чораларини шакллантириш учун эрта диагностика қилиш мухим хисобланади. Ангидротик эктодермал дисплазияга (Крист – Сименс – Турен синдроми) 3та триада хос: гипо ёки ангидроз, гипотрихоз, гиподонтия.

Ангидротик эктодермал дисплазияли болада тер ажралиши кам, юз териси ва оғиз бўшлиғи шиллиқ қавати қуруқ, кўз атрофи териси юпқалашган, майда ажинлар билан қопланган. Сочлари жуда сийрак, қош киприклари кам, тишлари кеч чиқади, сут тишлари узоқ сақланади. Беморнинг тишлари конуссимон, тиканаксимон шаклда, адентия хисобига альвеоляр ўсиқлар ривожланмаган, жағлари торайган, тишларининг йўқлиги боланинг бутун юз тузилишига таъсирини ўтказган. Юзининг 1/3 қисмининг баландлиги пасайган, бурун лаб бурмалари чуқурлашган, қарилик белгилари кузатилади. Шунга асосан адентияли болаларни аниқлаш ва даволаш долзарб хисобланади.

Мақсад

Амалиётда учраган кўп сонли адентияли болаларда тишларни протезлашнинг ўзига хос хусусиятларини такомиллаштириш.

Материал ва усуллар

Тошкент давлат стоматология институти ортодонтия ва тишларни протезлаш кафедрасига мурожат қилган 9 ёшли эктодермал дисплазияли бола назорат сифатида олинди. Унга клиник, рентгенологик, антропометрик, фотометрик, статистик текширишлар ва махсус протетик даволаш ўтказилди.

Эктодермал дисплазияли боланинг ташқи кўриниши.
1-расм. Олд томондан кўриниши. **2-расм.** Ён томондан кўриниши.

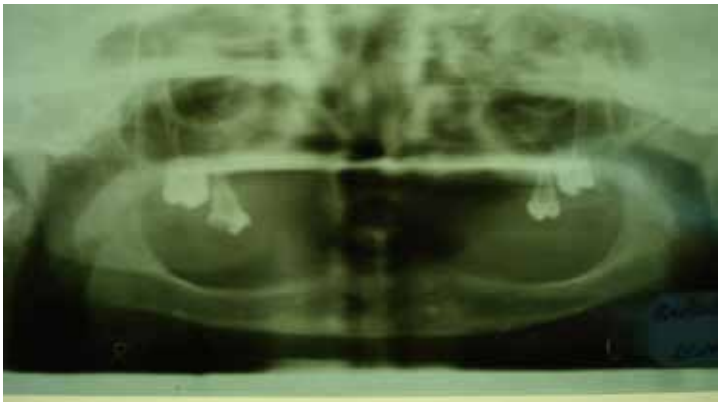

3-расм. Эктодермал дисплазияли боланинг ОПТГ си.

Натижалар

Туғма эктодермал дисплазияси бор болада назорат гурухига нисбатан кескин юз морфологияси ўзгариши борлиги хисобига комплекс даволаш жараёнида ортопедик тикланиши ўзига хос ўтказилди. Назорат гурухидаги протезлашнинг анъанавий усулидан фарқланган холда, клиник-лаборатор босқичлари такомиллаштирилди, юз пропорциялари оптимал тикланди. Функционал чайнов самарадорлиги ошгани объектив белгилар билан тасдиқланди. Юзнинг симметриялари ва эстетик кўринишлари Ильина-Маркосян бўйича ижобий ўзгариш берди. Болаларнинг психоэмоционал холати биз томондан таклиф этилган 10 баллик эстетик бахолаш шкаласи ёрдамида назоратга олинди.

4-расм. Беморнинг диагностик модели.

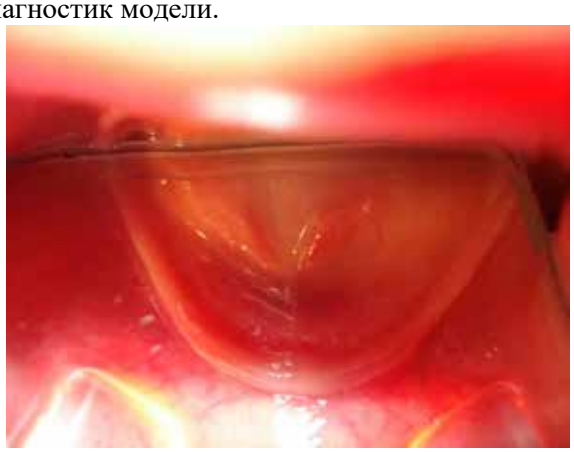

5-расм. Прикус баландлигини аниқлаш. 6-расм. Пастки жағ альвеоляр ўсиқнинг холати.

7-расм. Юқори жағ альвеоляр 8-расм.Суъний тишли мумли протезнинг ўсиқнинг холати моделдаги холати.

7-расм. Тайёр бўлган суъний тишли протезнинг оғиз бўшлиғидаги холати.

Хулоса

Туғма эктодермал дисплазиялик адентияси бор болаларда протезлаш жараёни оқилона амалга оширилди. Таклиф этилган 10-баллик эстетик бахолаш мезони, протезлаш босқичларини такомиллаштириш, морфологик бутликни яратиш, альвеоляр ўсиқларни протез томондан самарали функционал юклантириш каби ўзгаришларга эришиш учун замин яратилди.

Адабиётлар

1.Современная ортодонтия. – 5-е изд. – М.: Проффит У.Р.М., 2015.

2.РузметоваИ.М.,НигматовР.Н.,Шомухамедова Ф.А. Изучение аномалии зубочелюстной системы и профилактика вторичных деформации зубной дуги у детей в период сменного прикуса // Вестн. КГМА им. И.К. Ахунбаева. – 2015. – №4. – С. 50-55.

3. Нигматов Р.Н., Муртазаев С.С., Арипова Г.Э. и др. Разработка Тактики лечения при случаях редкой врожденной олигодентии // Stomatologiya. – 2019. – №2 (75).

4. Шкавро Т.К., Павлова И.А. Ортодонтические аппараты. – Иркутск: ИГМУ, 2017. – 32 с.

5. Dibler E., Savas T.Y., Aykent F. Prosthodontic treatment of an adolescent patient with hypohidrotic ectodermal dysplasia: case report // Selcuk Dental. J. – 2015. – Vol. 2. – P. 76=78.

Цель: улучшение качества зубных протезов у детей с множественной адентией.

Материал и методы: наблюдали 9-летнего мальчика с эктодермальной дисплазией, обратившегося на кафедру ортодонтии и зубопротезирования Ташкентского государственного стоматологического института. Проведено клиническое, рентгенологическое, антропометрическое, фотометрическое, статистическое обследование и специальное протезирование.

Результаты: у ребенка с врожденной эктодермальной дисплазией в ходе комплексного лечения проводилось ортопедическое восстановление. В отличие от традиционного метода протезирования, были усовершенствованы клинический и лабораторный этапы, оптимально восстановлены пропорции лица.

Выводы: у детей с врожденной эктодермальной дисплазией протезирование выполнено рационально. Предложен 10-балльный критерий эстетической оценки.

Ключевые слова: множественная адентия, эктодермальная дисплазия, протез с искусственными зубами.

Maqsad: ko’p tishli bolalarda protezlarning sifatini yaxshilash.

Material va metodlar: Toshkent davlat stomatologiya instituti Ortodontiya va protezlash kafedrasiga 9 yoshli ektodermal displaziya bilan kasallangan bolani kuzatdik. Klinik, rentgenologik, antropometrik, fotometrik, statistik tekshiruv va maxsus protezlash ishlari olib borildi.

Natijalar: konjenital ektodermal displazi bo’lgan bolada kompleks davolash jarayonida ortopedik restavratsiya qilingan. An’anaviy protezlash usulidan farqli o’laroq, klinik va laboratoriya bosqichlari takomillashtirildi, yuzning nisbati optimal tarzda tiklandi.

Xulosa: konjenital ektodermal displazi bo’lgan bolalarda protezlash oqilona amalga oshirildi. Estetik baholash uchun 10 balllik mezon taklif etiladi.

Kalit so’zlar: ko’p adentiya, ektodermal displaziya, sun’iy tishli protez.

Objective: To improve the quality of dentures in children with multiple edentulism.

Material and Methods: We observed a 9-year-old boy with ectodermal dysplasia who applied to the Department of Orthodontics and Prosthodontics of the

Tashkent State Dental Institute. Conducted clinical, radiological, anthropometric, photometric, statistical examination and special prosthetics.

Results: A child with congenital ectodermal dysplasia underwent orthopedic restoration during complex treatment. In contrast to the traditional method of prosthetics, the clinical and laboratory stages were improved, and the proportions of the face were optimally restored.

Conclusions: In children with congenital ectodermal dysplasia, prosthetics were performed rationally. A 10-point criterion for aesthetic evaluation is proposed.

Key words: multiple adentia, ectodermal dysplasia, prosthesis with artificial teeth.

УДК: 616.314.26-007.1/.26-089.819.843

ИСПРАВЛЕНИЕ ОТКРЫТОГО ПРИКУСА ИНТРУЗИЕЙ ЖЕВАТЕЛЬНЫХ ЗУБОВ С ПОМОЩЬЮ МИКРОИМПЛАНТОВ

Нигматова И.М., Даминова Н., Аралов М.Б.
Ташкентский государственный стоматологический институт

Передний открытый прикус считается одной из самых сложных нарушений для лечения в ортодонтии. Для традиционного ортодонтического лечения были предложены различные методы лечения переднего открытого прикуса, такие как экструзия передних зубов с использованием межчелюстных эластиков; выпрямление моляров с помощью многопетлевой дуги по краю (MEAW) и ингибирование прорезывания моляров во время роста. Однако ни один из этих методов не является удовлетворительным из-за неблагоприятного воздействия на скелетную, эстетическую структуру и сильной склонности к рецидивам.

Другим вариантом лечения является изменение положения как верхней, так и нижней челюсти посредством хирургической коррекции. Хотя удовлетворительные результаты могут быть достигнуты с помощью ортогнатической хирургии, сложность, риски и стоимость операции инициировали поиск альтернативных методов лечения.

При абсолютной интрузии жевательных зубов возможна авторотация нижней челюсти в смыкающем направлении против часовой стрелки, закрытие открытого прикуса и уменьшение высоты переднего отдела лица без хирургического вмешательства. Сообщалось, что интрузия обеспечивает более стабильный результат лечения, чем экструзия. Поскольку склонность к рецидивам выше у взрослых, важно выбрать как стабильный, так и предсказуемый метод лечения.

Этого можно добиться с помощью временных крепежных устройств, таких как остеоинтегрированные имплантаты, минипластины и микроимпланты. Микроимпланты имеют много преимуществ перед другими различными временными фиксаторами. Микроимпланты относительно просты и легко вводятся, менее травматичны, стабильны при оптимальной силе и позволяют прикладывать усилие сразу после введения. Другие преимущества включают меньшее количество ограничений в месте имплантации и более низкие затраты.

Цель исследования

Обоснование применения микроимплантов при исправлении открытого прикуса интрузией жевательных зубов.

Материал и методы

Обследованы 23 пациента с открытым прикусом в возрасте 16-30 лет. Всем им проведено ортодонтическое лечение по поводу открытого прикуса с применением микроимплантов для интрузии жевательных зубов.

В клинику ТГСИ обратилась женщина 28 лет с жалобами на передний открытый прикус. В прошлом у нее была привычка сосать палец, что могло повлиять на дебютную ситуацию и нарушение речи. В боковом профиле наблюдалась ретрузия нижней челюсти (рис. 1). Женщине была проведена интрузия задних зубов верхней челюсти с помощью микроимплантов. Задние зубы были шинированы с небной стороны с

быстрым расширением верхней челюсти (RME), а затем к микроимплантам с щечной стороны была приложена интрузивная сила. Передний открытый прикус 3,5 мм был исправлен через 5 месяцев после интрузии. В результате был достигнут гармоничный профиль лица за счет замыкающей нижнечелюстной ротации.

Рис. 1. Фотография больной М.К., 28 лет, до лечения.

Внутриротовое исследование показало положение клыков и моляров I класса с обеих сторон с передним открытым прикусом 3,5 мм. Средняя линия верхней челюсти совпадала со средней линией лица, в то время как срединная линия нижней челюсти смещалась на 1,0 мм влево. Между задними и передними зубами было две разные окклюзионные плоскости (рис. 2).

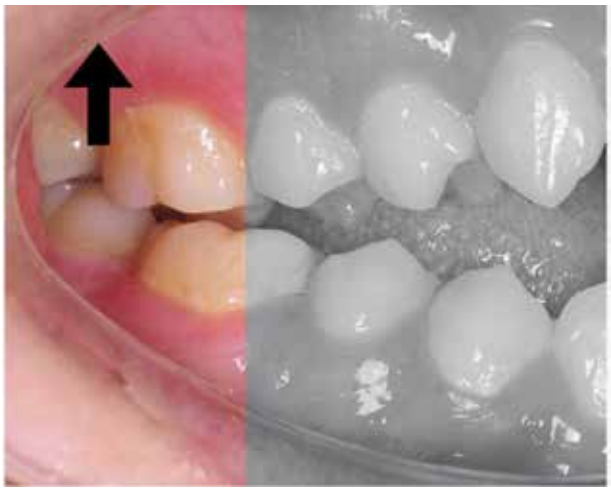

Рис. 2. Две разные окклюзионные плоскости.

Анализ слепков выявил скученность 6,0 мм в верхнем и 5,0 мм в нижнем зубном ряду. Был виден передний открытый прикус 3,5 мм, окклюзионный контакт от первого премоляра слева до первого премоляра справа отсутствовал.

Цефалометрический анализ (табл.) выявил большой ANB (5,6°) и небольшой APDI (79,33°), что указывает на переднезаднее соотношение II класса. Крутой угол плоскости нижней челюсти (SN-GoMe) (51,3°), большая сумма (409,99°), малое отношение высоты лица (59,7°) и большая FMA (40,6°) свидетельствовали о ротации нижней челюсти назад и вниз, предполагая большую переднюю высоту лица. Наклон верхних резцов был вертикальным (от U1 до SN: 96,5°). Верхние моляры были значительно экструдированы по сравнению с нормальным диапазоном (от U6 до PP: 31,0 мм). Ротация нижней челюсти предполагала переднезаднее соотношение II класса, но состояние пациента было диагностировано как скелетный класс I с передним открытым прикусом.

Ход лечения

Пациентке потребовалось расширение верхней челюсти. Поэтому впервые был применен аппарат быстрого расширения верхней челюсти (RME). После достаточного расширения микроимпланты диаметром 2 мм и длиной 8 мм были помещены на щечную альвеолярную кость между первым и вторым премолярами, между вторым премоляром и первым моляром и между первым моляром и вторым моляром.

Таблица

Цефалометрический анализ открытого прикуса

Показатель	До лечения	После лечения	Ретенция 1 год
SNA, º	76,9	76,7	76,1
SNB, º	71,3	72,7	72,8
ANB разница, º	5,6	4,0	3,3
Передняя высота лица, мм	146,1	140,4	143,1
Соотношение высоты лица, %	59,7	59,4	60,2
SN-GoMe, º	51,3	49,7	48,4
Sum, º	409,9	409,7	408,4
FMA, º	40,6	36,1	36,0
ODI	69,4	63,0	64,7
APDI	79,3	80,6	81,5
От U1 до SN, º	96,5	100,7	100,7
IMPA, º	89,0	85,9	92,4
Верхняя губа до Е-линии (mm)	-0,3	2,5	2,0
Нижняя губа до Е-линии, мм	0,5	2,9	3,6
WITS, мм	-4,4	-4,4	-3,7

RME сохраняли в виде небной шины, чтобы предотвратить буккальное опрокидывание задних зубов, в то время как интрузивное усилие применялось к щечной стороне. Для приложения силы интрузии использовались эластомерные цепи, величина силы составляла примерно 150-200 г на каждый зуб (рис. 3, 4). Через 5 месяцев была выполнена интрузия моляров и исправлен передний открытый прикус.

Рис. 3. До и после лечения открытого прикуса.

Рис. 4. Задняя сегментарная интрузия.

Результаты

После лечения у пациентки было нормальное соотношение прикуса (1,5 мм) и перекрытия (2,5 мм), стабильная окклюзия, соотношение клыков и моляров I класса, а также правильная срединная линия. Цефалометрическое исследование показало интрузию моляров верхней челюсти (2,0 мм) и одновременную ротацию нижней челюсти против часовой стрелки. Как следствие, разница ANB, APDI и Wits были скорректированы в пределах нормы, а FMA уменьшилась с 41 до 36°. Передняя высота лица пациентки была уменьшена со 146 до 140 мм, а втянутый подбородок значительно улучшил теперь гармоничный профиль лица. Стоматологически от U1 до SN расширяли лабиально, а IMPA наклоняли лингвально для

компенсации авторотации нижней челюсти. После 1 года хранения показатели FMA, APDI и WITS сохранялись. По мере того, как IMPA приближался к нормальному диапазону, неправильный прикус немного открывался, и пациентке было рекомендовано обращать пристальное внимание на положение языка.

Выводы

1. Использование задней сегментарной интрузии имеет преимущества как в эффективности, так и в эстетике. Если мы хотим выполнить интрузию, используя технику непрерывной дуги, произойдет нежелательное перемещение зубов, а также задняя интрузия. Шинирование заднего сегмента позволяет применять более прямое и эффективное усилие. Аппараты не нужно прикреплять к переднему сегменту во время интрузии, что делает возможным более эстетичное лечение.

2. Хотя интрузия моляров с помощью минивинтов является эффективным методом коррекции открытого прикуса, он не универсальный для всех видов открытого прикуса.

3. Первостепенное значение имеют точный диагноз и адекватный план лечения.

Литература

1. Брагин Е.А., Скрыль А.В. Ортопедическое лечение больных с аномалиями и деформациями зубов, зубных рядов и прикуса. – Ставрополь: СтГМА, 2007.

2. Нигматов Р.Н., Нигматова И.М., Аралов М.Б. и др. Взаимосвязь нарушения речи с открытым прикусом и его комплексное лечение // Global Science and Innovations 2021: Central Asia. – Сер. Мед. науки. – 2021. – №1(12). – С. 50-54.

3. Персин Л.С. Ортодонтия. – М.: ГЭОТАР-Медиа, 2015.

4. Проффит У.Р. Современная ортодонтия. – М.: МЕДпресс-информ, 2008.

5. Хорошилкина Ф.Я. Ортодонтия. – 2-е изд. – М.: МИА, 2010.

6. Nigmatova I.M., Nigmatov R.N., Inogomova F.K. Prevalence of dental system anomalies and speech disorders in children bite of Tashkent city // Proceedings of the Third International Conference of European Academy of Science. – Bonn (Germany), 2018. – P. 37-38.

Цель: обоснование применения микроимплантов при исправлении открытого прикуса интрузией жевательных зубов.

Материал и методы: обследованы 23 пациента с открытым прикусом в возрасте 16-30 лет. Всем проведено ортодонтическое лечение с применением микроимплантов для интрузии жевательных зубов.

Результаты: после лечения у пациентки было нормальное соотношение прикуса (1,5 мм) и перекрытия (2,5 мм), стабильная окклюзия, соотношение клыков и моляров I класса, а также правильная срединная линия.

Выводы: аппараты не нужно прикреплять к переднему сегменту во время интрузии, что делает возможным более эстетичное лечение. Хотя интрузия моляров с помощью минивинтов является эффективным методом коррекции открытого прикуса, это не универсальный метод для всех видов открытого прикуса.

Ключевые слова: передний открытый прикус, микроимпланты, интрузия, нарушение речи.

Maqsad: chaynash tishlarini kiritish orqali ochiq tishlashni tuzatishda mikroimplantlardan foydalanishni asoslash.

Material va usullar: 16-30 yoshdagi 23 nafar ochiq tishlash bemorlari tekshirildi. Hammasi orqa tishlarning kirib borishi uchun mikroimplantlar yordamida ortodontik muolaja oldi.

Natijalar: Davolanishdan so'ng, bemorda normal tishlash (1,5 mm) bir-birining ustiga chiqish (2,5 mm) nisbati, barqaror okklyuzion, I toifadagi itning molyar nisbati va to'g'ri o'rta chiziq bor edi.

Xulosa: Intruzion paytida asboblarni oldingi segmentga ulash shart emas, bu esa ko'proq estetik davolanish imkonini beradi. Kichik vintlar bilan molar intruzion ochiq tishlashni tuzatishning samarali usuli bo'lsa-da, ochiq tishlashning barcha turlari uchun universal usul emas.

Kalit so'zlar: oldingi ochiq tishlash, mikroimplantlar, intruzion, nutq buzilishi.

Objective: Substantiation of the use of microimplants in the correction of open bite by intrusion of the chewing teeth.

Material and methods: 23 open bite patients aged 16-30 years were examined. All received orthodontic treatment with the use of microimplants for the intrusion of the posterior teeth.

Results: After treatment, the patient had a normal bite (1.5 mm) to overlap (2.5 mm) ratio, stable occlusion, class I canine to molar ratio, and a correct midline.

Conclusions: Appliances do not need to be attached to the anterior segment during intrusion, allowing for more aesthetic treatment. Although molar intrusion with miniscrews is an effective method for correcting open bite, it is not a universal method for all types of open bite.

Key words: anterior open bite, microimplants, intrusion, speech disorder.

Стоматология детского возраста

УДК: 616.314-002-053.4-031

РАЗРАБОТКА ПРОГНОСТИЧЕСКИХ КРИТЕРИЕВ ДЛЯ КОМПЛЕКСНОЙ ОЦЕНКИ ФАКТОРОВ РИСКА РАЗВИТИЯ КАРИЕСА ЗУБОВ ДЛЯ ДЕТЕЙ НАЧАЛЬНЫХ КЛАССОВ

Ризаев Ж.А., Шокиров Д.А., Исаходжаева Х.Б.
Тошкент давлат стоматология институти

Актуальность. Кариес зубов у детей остается проблемой стоматологии настоящее, как в нашей стране, так и в других странах мира. Даже в экономически развитых странах, таких как США, Австралия, Англия и Германия, болеют до 40% детей в возрасте от 2 до 5 лет, особенно это касается социально незащищенных групп населения [1, 3, 5]. В нашей республике проводятся широко масштабные мероприятия по улучшению здоровья, качества оказываемой медицинской помощи населению. Вместе с тем распространенность кариеса зубов остается одной из часто встречающихся заболеваний детского возраста [2, 6, 9]. Несмотря на определенные успехи первичной профилактики в Узбекистане распространенность и интенсивность кариеса зубов у детей школьного возраста остается высоким и не имеет тенденции к снижению. При этом осложнения кариеса зубов диагностируются у 80% [4, 8, 10, 11]. Изучение заболеваемости кариесом с учетом влияния факторов условий и образа жизни, состояния здоровя родителей и детей на современном этапе является актуальной проблемой. Кариес зубов приобрел характер раннего заболевания, регистрируемого у детей уже с первого года жизни. Распространенность раннего детского кариеса в российской популяции достигает 10%, а к 3 годам возрастает до 60% [2, 7, 12, 15]. В настоящее время доказан тот факт, что заболеваемость зубов кариесом отражает состояние организма в целом, т.е. изучение и классификация отклонений от нормы имеет огромное значение для прогнозирования возникновения кариеса. Программы первичной профилактики кариеса зубов имеют высокую эффективность, что является перспективным направлением, особенно среди детского населения [5, 13,14].

Цель исследования. С учетом оценки и анализе факторов риска, мы для облегчения работы врачей и раннего выявления кариеса зубов у детей, все изученные нами факторы с учетом силы их влияния ранжировали по баллам.

Материалы и методы. При разделении на такие группы общий диапозон риска развития кариеса зубов принимается как 100%. Первой минимальный диапозон риска соответствует 30% от размера всего диапозона; вторый -30-60%; а третьий –от 60 до 100%.Использование разработанный нами прогностическый таблицы для определения вероятности потенциала развития кариеса-патологического риска, в каждом конкретном случае (табл 1.1) позволяет определить показатели риска (в баллах), соответствующие каждому конкретному ребенку, определить группы прогноза и обосновать медико-социальные и лечебно-оздоровительные мероприятия для индивидуального и группового оздоровления детей в каждой школе, в каждом классе.

Результаты исследования и выводы. Углубленное изучение социально-гигиенической характеристики, образа жизни семьи, ведущих факторов риска, и прогнозирования потенциала развития кариеса зубов у детей позволили сделать следующие выводы:

- в нашем иследовании 91,4 ±1,6% всех рождений приходилось на возраст матери 20-34 года. При этом 2,7±1,3% всех рождений падает на возраст матери до 19 лет, а от материй старше 40 лет рождается каждый 19 ребенок. Возраст матери до 19 лет и 40 лет и старше являются особо неблогоприятними для рождения детей и требует особого внимания семейных врачей. Средний возраст матери в момент рождения обследуемых детей состовил 27,0±1,3%.

Таблица 1.1

Интегрированная комплексная баллная оценка факторов, влияющие на возникновение и развитие кариеса, (Прогностическая таблица)

№	Фактор	характеристика	балл
1	КПУ+кпу	Очень низкий(0-1.1) Низкий (1.2-2.6) Средний (2.7-4.4) Высокий (4.5-6.5) Очень высокий (6.6 и боле)	0 1 2 3 4
2	Психологический климат семье	Благополучная неблогополучная	0 4
3	Медицинчкая активность родителей	Активно пассивно	0 2
4	Характер и режим питания	Соблюдает (сболенирование) Не соблюдает (несболенирование)	0 1
5	Уход за полостью рта	Чистящие зубы 2-3раза в день Чистящие зубы 2 раза в день Чистящие зубы 1 раз в день Нерегулярно чистящие Не чистящие	0 1 2 3 4
6	Регулярность посещения к врачу стоматологу	Регулярно Нерегулярно Не посещой	0 1 2
7	Наследственность (по кариесу)	Кариер резистентные родители Один из родителей болен Оба родители больны кариесом	0 1 3
8	Наличие у матери в анамнезе экстрагенитальной патологии	Неболела болела	0 1
9	Осложненное течение беременности и родов	Безосложнение С осложнение	0 1
10	Возраст матери при рожденим ребенка-40 лет и старше	Недостиженим Старше 40 лет	0 1
11	Частые ОРЗ вдошкольном периоде	Не болел 1-2 раза в год болел 3и боли раза в год болел	0 1 2
12		Мин балл Мах балл	0 26

- основная масса детей соблюдали (78.0±1.3%) четырех разовый режим питания с приемом горячий пищи не менее 2×раз в день.С увеличением возраста детей, увеличивается число детей получающых питание в день менее 4×раз , отсюда очевидно что чем старше ребенок, тем меньше видимо родители следят за его режимом питания.

-большуюроль в воспитание детей имеют детские дошкольные учреждения, так как, в них больше проводятся организованные оздоровнительные мероприятия, больше соблюдается режим питания что играет немаловажную роль в развитии будущего поколения. По нашим данным из всего обследованных детей посещали в детские дошкольные учреждения в 53,7±1,6% детей.

Одним из факторов, оказывающих отрицательное влияние на состояние здоровья родителей, на здоровье их потомков является психологический климат семьи. Здоровые в психологическом отношении семьи составили 94,6%±0,7% остальные были отнесены к нездоровым в психологическом отношении семьям. т.е. в этих семьях сами родители отмечали плохие взаимоотношения между собой. При учете данных отсутствие один из родителей, или злоупотребляющих алкоголем удельной вес нездоровых семей в психологическом отношении увеличивается до 8,3±1,3%.

Установлено, что при возникновении у ребенка тех или иных заболеваний, особенно легко протекающих, некоторые часть семей (15,3±1,3%) не всегда или несвоевременно обращаются к врачу. Из всех обследованных семей 23,1% родители лишь обращались к врачу стоматологу и проходили полное санации полости рта по поводу заболеваемости кариеса зубов у ребенка за

последние 3 месяца на момент обследования,68,7% прошел не полное санации, 8,2% занимается самолечением или вообще не прошел санации полости рта ребенка.

Решающую роль в профилактике социальных факторов риска здоровья детей играет информированность родителей по вопросам первичной и вторичной профилактики стоматологических заболеваний. Почти половина родителей (49,8±1,1%) вообще не читают медицинскую литературу по гигиене полости рта, ссылаясь на отсутствие таковой. Большинство семей основным источником повышения санитарной грамотности указывали на телевидение (78,1±1,5%).

Литература

1. Махсумова С.С. И др. Профилактика кариеса: влияние цинка и фтора на резистентность эмали //Вестник науки и образования. – 2021. – №. 13-2 (116). – С. 22-29.

2. Daminova. Sh.B et al. Current Issues In The Proper Organization Of Modern Prevention Of Dental Caries In Children //European Journal of Molecular & Clinical Medicine. – 2020. – Т. 7. – №. 3. – С. 1524-1533.

3. Daminova. Sh.B. et al. Clinical Picture and Characteristics of the Course of Children's Caries // Annals of the Romanian Society for Cell Biology. – 2021. – С. 6766-6771.

4. Буриева Н.А., Махсумова И.Ш. Профилактическая работа в аспекте стоматологических заболеваний //ББК 60 С 56. – 2019. – С. 185.

5. Махсумова С.С. и др. Проблемы в современной профилактике кариеса зубов у детей //Вестник науки и образования. – 2021. – №. 13-2 (116). – С. 9-16.

6. Буриева Н.А., Махсумова И.Ш. Проведения профилактических мероприятий в полости рта у больных гемофилией //ББК. – 2019. – С. 188.

7. Даминова Ш.Б., Махсумова С.С., Махсумова И.Ш. Клинические и иммунологические показатели полости рта у детей при остром герпетическом стоматите до и после проведенного лечения // Стоматология-наука и практика, перспективы развития. – 2018. – С. 87-88.

8. Махсумова С.С., Даминова Ш.Б., Мухамедова М.С. Иммунологические изменения полости рта у детей с острым герпетическим стоматитом //Стоматология-наука и практика, перспективы развития. – 2017. – С. 103-104.

9. Khudanov B. et al. Effect of an oral health education program based on the use of quantitative light-induced fluorescence technology in Uzbekistan adolescents //Photodiagnosis and photodynamic therapy. – 2018. – Т. 21. – С. 379-384.

10. Park S. W. et al. Clinical assessment of an automated fluorescent plaque index scoring with quantitative light-induced fluorescence // Photodiagnosis and Photodynamic Therapy. – 2020. – Т. 32. – С. 102011.

11. Khudanov B. O. et al. Evaluation of the fluoride releasing and recharging abilities of various fissure sealants //Oral Health Prev Dent. – 2018. – Т. 16. – №. 2. – С. 96-103.

12. Maslak E. et al. Application of information technologies and quantitative light-induced fluorescence for the assessment of early caries treatment outcomes //2019 12th International Conference on Developments in eSystems Engineering (DeSE). – IEEE, 2019. – С. 912-917.

13. Eronov Y. K., Mirsalikhova F. L. Indications for the comprehensive prevention and treatment of dental caries in children with cerebral palsy //Annals of the Romanian Society for Cell Biology. – 2021. – Т. 25. – №. 1. – С. 5705-5713.

14. Mirsalikhova F. L., Eronov Y. K., Radjabov A. A. Prevention and treatment of caries in children with cerebral palsy //ACADEMICIA: An International Multidisciplinary Research Journal. – 2019. – Т. 9. – №. 12. – С. 68-70.

15. Mirsalikhova F. L. Indications for the Comprehensive Prevention and Treatment of Dental Caries in Children with Cerebral Palsy Eronov Yo. K // Annals of RSCB. – 2021. – Т. 25. – №. 1. – С. 5705-5713.

АННОТАЦИЯ

В настоящее время удаляют большее значение комплексному подходу прогнозированию и профилактике факторам развития стоматологических заболеваний. Именно комплексной подход, всесторонний изучение факторов и воздействие на растущий формирующийся организм является залогом улучшение здоровье населения.

Ключевые слова: факторы риска, кариес, гигиена рта, питание, анкетирование, школьники.

ANNOTATION

Nowadays, more importance is being removed from an integrated approach to forecasting and prevention of factors in the development of dental diseases. It is an integrated approach, a comprehensive study of factors and an impact on a growing developing organism that is the key to improving the health of the population.

Key words: factors risk, caries, oral hygiene, nutrition, questionnaires, schoolchildren.

УДК: 616.314-002-053.3

КЛИНИКО-МИКРОБИОЛОГИЧЕСКОЕ ОБОСНОВАНИЕ ПРОФИЛАКТИКИ КАРИЕСА У ДЕТЕЙ РАННЕГО ВОЗРАСТА

Раджапова Ф.Р., Махкамова Ф.Т., Рахматуллаева Д.У.
Ургенчский филиал ТМА, Ташкентский педиатрический медицинский институт и Ташкентский государственный стоматологический институт

В последние годы наблюдается рост распространенности и интенсивности кариеса зубов у детей раннего возраста. Кариес зубов – насущная проблема стоматологии как в промышленно развитых, так и в развивающихся странах. В связи с его ранним дебютом у детей и доказанной социальной значимостью рекомендовано специфическое понятие «Early ChidHood Caries» (ECC) – ранний детский кариес.

Сложившаяся ситуация обусловлена сложностью оказания помощи детям раннего возраста. Несмотря на совершенствование методик лечения и усилия, прилагаемые детскими стоматологами, данное заболевание остается распространенным.

Цель исследования

Оценка эффективности профилактики раннего детского кариеса у детей согласно клинико-микробиологическому мониторингу.

Материал и методы

Структуру и методологию научного исследования основывали на принципах доказательной медицины, соблюдая правила качественной клинической практики (Good Clinical Practice, GCP). Исследования соответствовали стандартам биоэтического комитета, разработанным в соответствии с Хельсинкской декларацией Всемирной ассоциации «Этические принципы проведения научных медицинский исследований с участием человека» с поправками 2000 года.

В соответствии с целью и задачами исследования у детей раннего возраста определяли распространенность кариеса (в %), интенсивность по индексам кпу, проводили анализ поражения поверхностей зубов (кпп), изучали индекс гигиены полости рта по Э.М. Кузьминой (2000).

Статистическая обработка результатов осуществлена с помощью параметрических и непараметрических данных.

Результаты исследования

Индекс кпу трехлетних детей в среднем составил 5,09±0,75, что свидетельствует о стабильно высоком уровне интенсивности кариозного процесса в г. Ургенче. Распространенность кариеса у детей в возрасте 2-х лет в областях составляет 51,0%, в сельских районах – 67,1%. К 3-м годам показатель возрастает соответственно до 77 и 87,5% (рисунок).

Согласно критерию Краскеса – Уоллиса наибольший перцентиль Q1=132, а наименьший Q4=78, что соответствует $p \leq 0,05$. Применение критериев Манна – Уитни и Вилкоксона было обосновано, так как нами оценивалась разность между медианами двух генеральных совокупностей. Польза критерия Краскеса – Уоллиса заключается в том, что его можно применять даже тогда, когда исследователю доступны лишь ранговые показатели.

Так, в у 2-3-летних детей Н-критерий (критерий Краскеса – Уоллиса) составлял 0,9433185, а U-критерий (критерий Манна – Уинни) – 0,9100672, при χ_2 (критерий Вилконсона) = 0,8760012 ($p \leq 0,01$).

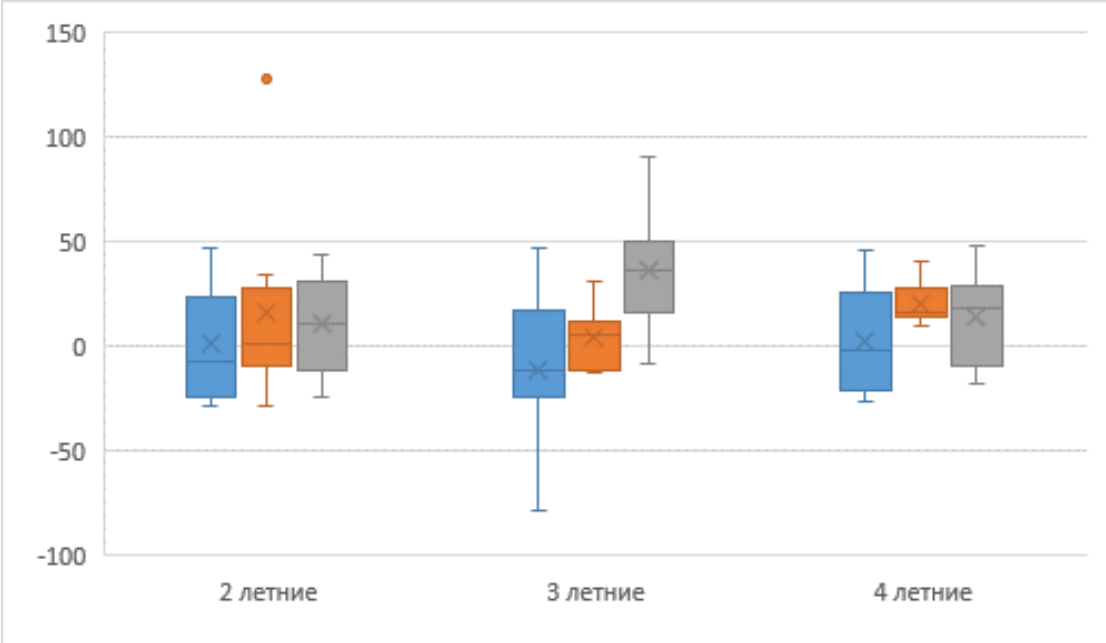

Рисунок. Структура кпу детей в зависимости от возраста.

Выводы

1. Регистрируются общие закономерности при всестороннем разборе данного критерия: высокий титр патогенной микрофлоры обусловлен отсутствием санации родителей и детей, ранним инфицированием кариесогенной флорой, низким уровнем гигиенических знаний и профилактической активностью родителей, плохой гигиеной полости рта и высокоуглеводистой пищей, что, несомненно, отражается на свойствах зубного налета.

Литература

1. Alkhateeb A.A., Mancl L.A., Presland R.B. et al. Unstimulated Saliva-Related Caries Risk Factors in Individuals with Cystic Fibrosis: A Cross-Sectional Analysis of Unstimulated Salivary Flow, pH, and Buffering Capacity // Caries Res. – 2017. – Vol. 51, №1. – P. 1-6.

2. American Academy of Pediatric Dentistry Policy on Early Childhood Caries (ECC): Unique Challenges and Treatment Options. Oral Health Policies // Reference Manual. Revised. – 2014. – Vol. 37, №6. – P.53-55.

3. Sgolastra F., Fidanza F., Carosi D. et al. An interdisciplinary approach to a survey on dental caries in a group of 3-year-olds in Ascoli Piceno (Italy) // Europ. J. Paediatr. Dentist. – 2010. – Vol. 11, №3. – P. 137-140.

4. de Souza P.M., Mello Proença M.A., Franco M.M. et al. Association between early childhood caries and maternal caries status: A cross-section study in São Luís, Maranhão, Brazil // Europ. J. Dent. – 2015. – Vol. 9, №1. – P. 6-122.

5. Folayan M.O., Kolawole K.A., Oyedele T. et al. Association between knowledge of caries preventive practices, preventive oral health habits of parents and children and caries experience in children resident in sub-urban Nigeria // BMC Oral Health. – 2014. – Vol. 14. – P. 156.

6. Bennadi D., Reddy C.V.K., Kshetrimayum N. Influence of Genetic factor on Dental Caries // Indian J. Res. Pharm. Biotechnol. – 2014. – Vol. 2, №3. – P. 1196-1207.

7. Blumer S., Peretz B., Costa L.Periodontal health during pregnancy and the dental health of the child // Refu at Hapeh Vehashinayim. – 2015. – Vol. 32, №2. – P. 28-31.

8. Avila W.M., Pordeus I.A., Paiva S.M., Martins C.C. Breast and Bottle Feeding as Risk Factors for Dental Caries: A Systematic Review and Meta-Analysis // PLoS One. – 2015. – Vol. 10, №11. – P. e0142922.

9. Lynch D.J., Michalek S.M., Zhu M. et al. Banas Cariogenicity of streptococcus mutansglucan-binding protein deletion mutants // Oral Health Dent. Manag. – 2013. – Vol. 12, №4. – P. 9-191.

10. Crall J.J., Quinonez R.B., Zandoná A.F. Caries Risk Assessment: Rationale, Uses, Tools, and State of Development // Early Childhood Oral Health: Second Edition. Wiley Blackwell. – 2015. – P. 193-220.

Цель: оценка эффективности профилактики раннего детского кариеса у детей согласно клинико-микробиологическому мониторингу.

Материал и методы: у детей раннего возраста определяли распространенность кариеса (в %), интенсивность по индексам кпу, проводили анализ поражения поверхностей зубов (кпп), изучали индекс гигиены полости рта по Э.М. Кузьминой (2000).

Результаты: индекс кпу трехлетних детей свидетельствует о стабильно высоком уровне интенсивности кариозного процесса в г. Ургенче. Выводы: высокий титр патогенной микрофлоры обусловлен отсутствием санации родителей и детей, ранним инфицированием кариесогенной флорой, низким уровнем гигиенических знаний и профилактической активностью родителей, плохой гигиеной полости рта и высокоуглеводистой пищей.

Ключевые слова: ранний детский кариес; профилактика; здоровье; микрофлора.

Maqsad: klinik va mikrobiologik monitoring asosida bolalarda erta bolalik kariesining oldini olish samaradorligini baholash.

Material va usullar: yosh bolalarda kariyesning tarqalishi (%), kpu indekslari bo'yicha intensivligi aniqlandi, tishlarning sirtlarining shikastlanishi (KPP) tahlil qilindi, bo'yicha og'iz bo'shlig'i gigienasi indeksi E.M. Kuzmina (2000).

Natijalar: uch yoshli bolalarning kpu indeksi Urganch shahrida kariyer jarayonning doimiy yuqori intensivligini ko'rsatadi.

Xulosa: patogen mikrofloraning yuqori titri ota-onalar va bolalarning sanitariya sharoitlarining yo'qligi, kariogen flora bilan erta infektsiya, gigiena bilimlarining past darajasi va ota-onalarning profilaktik faolligi, yomon og'iz gigienasi va yuqori uglevodli ovqatlar bilan bog'liq.

Kalit so'zlar: erta bolalik karies; oldini olish; salomatlik; mikroflora.

Objective: To evaluate the effectiveness of the prevention of early childhood caries in children according to clinical and microbiological monitoring.

Material and methods: In young children, the prevalence of caries (in %), the intensity according to the kpu indices were determined, the damage to the surfaces of the teeth (KPP) was analyzed, the index of oral hygiene according to E.M. Kuzmina (2000).

Results: The kpu index of three-year-old children indicates a consistently high level of intensity of the carious process in the city of Urgench.

Conclusions: The high titer of pathogenic microflora is due to the lack of sanitation of parents and children, early infection with cariogenic flora, low level of hygiene knowledge and preventive activity of parents, poor oral hygiene and high-carbohydrate food.

Key words: early childhood caries; prevention; health; microflora.

УЎК: 616.314-002-053.2-085.242

БОЛАЛАРДА ТИШ ҚАТТИҚ ТЎҚИМАСИ КАРИЕСИ ПРОФИЛАКТИКАСИДА "АЭРОДЕНТ" МОСЛАМАСИНИНГ КЛИНИКО-ФУНКЦИОНАЛ САМАРАДОРЛИГИНИ БАҲОЛАШ

Ахмедов А.Б., Рахматова Д.С.
Бухоро давлат тиббиёт институти

Ҳозирги кунда кариес касаллиги болалар орасида кенг тарқалган сурункали касаллик бўлиб ҳисобланади [1,4,6,8]. Профилактика ва даволашнинг турли хил усулларини қўлланилишига қарамай, тиш кариеси аввалгидек болалар ва катталарда оғиз бўшлиғининг энг кенг тарқалган касалликларидан бири бўлиб қолмоқда [2,3,5,10]. Мутахассисларнинг таъкидлашича тишда кариеси мавжуд болалар оғиз бўшлиғида кўп миқдорда кариесоген микроорганизмлар мавжудлигини кўрсатади [12]. Шу нуқтаи назардан касалликнинг этиологик омилига таъсир этиши мумкин бўлган терапевтик воситаларни танлаш ва болаларда тиш кариесини даволаш ва олдини олишда маҳаллий микробга қарши терапия муҳим аҳамият касб этиши белгиланган [9]. Болалар тиш кариеси касаллигининг кенг тарқалганлиги ва даволаш-профилактик чоралари

самарадорлигининг пастлиги сабабли соғлиқни сақлаш учун жиддий муаммо ҳисобланади. Тиш қаттиқ тўқимасининг чидамлилигини ошириш, эмалнинг нормал тузилишини тиклаш, кариес жараёнини барқарорлаштириш маҳаллий патогенетик терапияни, шу жумладан реминерализация ва фтор препаратларини қўллашни талаб қилади [7,11]. Реминерализация терапиясини қўллаш масалалари ва объектив меъзонлари етарли даражада ишлаб чиқилмаган. Кариесни олдини олишнинг янги усулларини жорий этиш ва такомиллаштириш ҳамда ушбу касалликни камайтиришнинг истиқболли усулларини аниқлаш муҳим. Касалликни даволаш ва олдини олиш чораларини ўтказишнинг аниқ усулини, унинг интенсивлигини камайтиришнинг истиқболли усулини излаб, тиш кариесининг олдини олиш воситалари ва қўллаш усулларини янада ривожлантириш ва дифференциал ёндашишни тақозо этмоқда ҳамда бу борада илмий тадқиқотлар заруратини туғдиради.

Тадқиқотнинг мақсади

“Аэродент” мосламасидан фойдаланган ҳолда болаларда тиш кариеси профилактикасини такомиллаштиришдан иборат.

Тадқиқотнинг вазифалари

1. 6 ёшдан 15 ёшгача бўлган болалар гуруҳларида тишларнинг кариесли зарарланиши интенсивлиги ва кечиши фаоллиги динамикасини аниқлаш;
2. Тадқиқот гуруҳларида тиш қаттиқ тўқималари кариесининг ўзига хос кечишини клиник-функционал хусусиятларини баҳолаш.

Тадқиқотнинг объекти сифатида Бухоро вилоят болалар стоматология поликлиникасига мурожаат қилган тиш кариеси мавжуд 6 ёшдан 15 ёшгача бўлган 134 нафар бола иштирок этган. Назорат гуруҳи сифатида стоматологик соғлом 36 нафар болалар жалб этилган.

Тадқиқотнинг усуллари сифатида клинико-стоматологик, клинико-функционал ва статистик таҳлил усулларидан фойдаланилган. Беморларни гуруҳларга ажратишда вариацион усулдан фойдаланилди. Статистик таҳлил қилиш учун, Стьюдентанинг t-мезони, Манн – Уитнининг ғайритабиий тақсимот мезони ва жуфт таққослаш учун Вилкоксон тести ишлатилган.

Тадқиқот натижалари

Болалар орасида касалланишнинг таҳлили динамикаси 6 ёшли болаларнинг вақтинчалик тишларидаги кариеснинг жадаллиги таҳлили шуни кўрсатдики, КПО индекси кўрсаткичи 4,78±0,19 ни кўрсатгани ҳолда, «К» компонентнинг (2,94±0,09) катталиги ишончли (p<0,001) юқори натижа кўрсатди. «П» компоненти 1,48±0,09 кўрсатгани бўлса, ушбу ёшда «О» компоненти (0,36±0,02) бошқа кўрсаткичлардан ишончли паст эканлиги аниқланди. 6-9 ёшли болалар орасида доимий тишлар кариесининг тарқалганлиги умумий беморларнинг 13% ида учрагани ҳолда, КПО компонентлари учраши мос равишда 0,20±0,01 ва 0,10±0,01 учради. «О» компоненти кузатилмади. КПОнинг қиймати 10-12 ёшли болаларда (2,51±0,23) «К» ва «П» компонентлари ишончли (мос равишда 1,17±0,08 ва 1,30±0,09) фарқланмади. «О» компоненти 0,04±0,01 даражада учради. 12-15 ёшлиларда КПО (3,81±0,15) индекси ва унинг «К» (1,57±0,10) компонентлари ўртача катталиги (p<0,05), айни пайтда «П» компоненти (2,15±0,08) болаларда (p<0,05) юқори бўлган. «О» компоненти 0,09±0,01 кузатилган.

Кўрикдан ўтказилганларнинг оғиз бўшлиғи гигиеник ҳолати таҳлил қилинганда, болаларда Федоров – Володкина индекси даволашгача бўлган асосий гуруҳ 6 ёш (вақтинчалик тишлар) болалар орасида 1,13±0,09 балл кўрсаткични кўрсатган бўлса, даволашдан кейинги “Аэродент” қўлланилган гуруҳ болаларида 1,03±0,02, Боровский – Леус усули қўлланилган гуруҳида ушбу кўрсаткич 1,1±0,02 га тенг бўлди. Назорат гуруҳи болаларида бу ўртача 1,09±0,03 балл кўрсаткични кўрсатди. Асосий гуруҳнинг 6-9 ёш болалар орасида даволашгача бўлган гигиеник индекс 1,9±0,33 баллни, назорат гуруҳида 1,6±0,21 баллни кўрсатди ва қониқарли кўрсаткични кўрсатди. Даволашдан сўнг “Аэродент” қўлланилган гуруҳ болаларида 1,39±0,23, Боровский – Леус усули қўлланилган гуруҳида ушбу кўрсаткич 1,66±0,18 га тенг бўлди. Оғиз бўшлиғи гигиенасининг энг паст кўрсаткичи 10-12 ёш асосий гуруҳ болалари орасида кузатилиб, ўртача 2,2±0,45 баллни, бу эса қониқарсиз кўрсаткични намоён қилди. Айнан шу гуруҳнинг назорат гуруҳида 1,7±0,18 баллни ва қониқарли кўрсаткични кўрсатди. Ушбу ёш гуруҳидаги бундай паст гигиеник ҳолатни алмашинув даври тишлови билан боғлаймиз. “Аэродент” қўлланилган гуруҳ беморларида 1,76±0,45 гача яхшиланганги ҳолда, даволашда Боровский – Леус усули қўлланилган гуруҳда 1,87±0,21 га тенг бўлди. 13-15 ёш болалар асосий гуруҳ беморларида бу кўрсаткич 1,9±0,38 га, назорат гуруҳида 1,3±0,15 га тенглиги аниқланди.

Даволашда “Аэродент” қўлланилган гуруҳда 1,56±0,38 гача, Боровский-Леус усули қўлланилган гуруҳида 1,68±0,13 гача пасайгани аниқланди.

Болаларда “Аэродент” мосламасидан фойдалангандан 6 ойдан кейинги тиш эмалининг кислотагақаршилиги(ТЭРтест)таҳлилқилинганда, ТЭР синамаси бўйича сезиларли даражада паст ўзгариш кўрсаткичи таққослаш гуруҳининг орасида қайд этилди (мос равишда 52,2±2,8% ва 48,7±2,1%). Асосий гуруҳ беморларига “Аэродент” қўлланилгандан кейин натижаларнинг кескин яхшиланганги кўрилди. Бунда 6 ёш (вақтинчалик тишлар) болалар гуруҳида бу кўрсаткич 41,7±1,9% гача, 6-9 ёш (доимий тишлар) болаларда 42,3±3,2% ҳамда 10-12 ёш болалар 39,1±4,1% ни ташкил қилди. Тиш эмалининг кислотага қаршилигининг энг яхши кўрсаткичи 13-15 ёш асосий гуруҳ болалар орасида кузатилиб, 31,3±3,1% ни ташкил қилди. Таққослаш гуруҳининг 6 ёш (вақтинчалик тишлар) болалари орасида ўртача 42,3±1,5% ни кўрсатган бўлса, 13-15 ёш болалар орасида 34,7±1,9% ни ташкил қилди. Шунингдек, болалар ёш гуруҳларида эмалнинг қайта тикланиш (реминерализация) вақтини акс эттирувчи КОСРЭ тести ўрганилди. КОСРЭ тести натижалари тиш эмалининг кислотага қаршилиги кўрсаткичларига бевосита бўғлиқлигини кўрсатди. Бу орқали ТЭР синамаси натижаларининг ҳаққонийлиги асосланади. Бунда реминерализация муддатининг энг паст кўрсаткичлари 4,1±0,4 кун ва 3,6±0,2 кун билан мос равишда 6-9 ёш (доимий тишлар) ҳамда 10-12 ёш болалар таққослаш гуруҳида қайд этилди. Айнан шу ёшли болалар асосий гуруҳида мос равишда 3,9±0,1 кун ва 2,8±0,2 кунни ташкил қилди (1-жадвал).

1-жадвал

Текширилаётган беморларда “Аэродент” мосламасидан фойдалангандан 6 ойдан кейинги тиш эмалининг кислотага чидамлилиги (ТЕР-тест) ва сўлак минерализацияси потенциали (КОСРЭ-тест) кўрсаткичларини қиёсий таққослаш (M±m, %, кун)

Аниқланган патология		6 ёш (вақтинчалик тишлар)	6-9 ёш (доимий тишлар)	10-12 ёш	13-15 ёш
ТЭР-тест	даволашгача	44,2±1,1%	59,7±3,9%	55,3±3,1%	35,6±2,4%
	“Аэродент” қўлланилган гуруҳ	41,7±1,9%	42,3±3,2%	39,1±4,1%	31,3±3,1%
	Боровский-Леус усули қўлланилган гуруҳи	42,3±1,5%	52,2±2,8%	48,7±2,1%	34,7±1,9%
	назорат гуруҳи	37,3±1,5%	45,7±2,3%	41,4±1,9%	32,3±1,4%
КОСРЭ-тест	даволашгача	3,2±0,2	4,5±0,2	3,8±0,1	2,9±0,1
	“Аэродент” қўлланилган гуруҳ	3,1±0,3	3,9±0,1	2,8±0,2	2,2±0,2
	Боровский-Леус усули қўлланилган гуруҳи	3,2±0,2	4,1±0,4	3,6±0,2	2,7±0,2
	назорат гуруҳи	3,2±0,2	4,1±0,4	3,6±0,3	2,6±0,2

Тадқиқотга жалб қилинган турли ёш гуруҳларидаги болаларда электрометрик текширувлар натижалари турли тишловларда ва турли анатомик соҳаларда бир-биридан сезиларли фарқ қилганлиги аниқланди (2-жадвал).

2-жадвал

Текширилган беморларда “Аэродент” мосламасидан фойдалангандан 6 ойдан кейинги тиш қаттиқ тўқималарининг электрометрик кўрсаткичлари, M±m

Тишлар гуруҳлари		6 ёш (вақтинчалик тишлар)	6-9 ёш (доимий тишлар)	10-12 ёш	13-15 ёш
Курак	кесувчи қирра	1,35±0,17 1,44±0,13	1,9±0,13 2,02±0,11	1,5±0,19 1,66±0,15	1,08±0,05 1,1±0,03
	бўйин соҳаси	3,43±0,17* 4,76±0,13	4,53±0,23* 5,42±0,14	3,18±0,21 3,96±0,19*	2,24±0,19* 2,74±0,07
Қозиқ	орал юза	- -	- -	1,45±0,13 1,62±0,06	1,12±0,08 1,15±0,02
	бўйин соҳаси	- -	- -	3,28±0,18 3,93±0,14	2,12±0,18 2,53±0,13
Моляр	тиш дўмбоғи	1,13±0,11 1,26±0,08	1,95±0,11 2,1±0,07	1,39±0,23* 1,51±0,13	1,07±0,12 1,09±0,08
	фиссура ўйиқчаси	1,67±0,19 1,93±0,14	2,74±0,23* 3,56±0,16	2,14±0,17* 2,63±0,09	1,83±0,15 1,95±0,13
	бўйин соҳаси	2,72±0,21* 3,41±0,12	5,46±0,29 6,53±0,14	2,58±0,16* 3,13±0,19*	2,26±0,19* 2,76±0,14

Изоҳ. * – соғлом болалар билан таққослаганда фарқлар ишончлилик даражаси p<0,05.

Тадқиқот гуруҳларида “Аэродент” мосламасидан фойдалангандан 6 ойдан кейинги электрўтказувчанлик энг яхши пасайиш кўрсаткичлари барча тиш гуруҳлари бўйин соҳасида кўрсатди. Бу “Аэродент” мосламасининг ҳам тиш қаттиқ тўқимаси минерализация жараёнини яхшилаганлиги, шунингдек тиш-милк чўнтаги микрофлораси нормализациясига олиб келганлиги билан асосланади.

Шундай қилиб, тадқиқотда қатнашаётган болаларда олиб борилган “Аэродент” мосламасидан фойдалангандан 6 ойдан кейинги тадқиқотлар тишнинг қаттиқ тузилмаларида сифатий ўзгаришларни аниқлади, бу уларнинг электр токини ўтказиш даражасининг ўзгариши билан ифодаланди. Текширилган болаларда тиш қаттиқ тўқималарининг минералланиш даражаси ўрганилганда, турли тишлов даврларида эмал реминерализацияси ТЭР-тест, КОСРЭ-тест ва тиш қаттиқ тўқималари электрўтказувчанлик кўрсаткичларининг яхшиланганлиги билан асосланади. Бу эса тиш қаттиқ тўқималарининг “Аэродент” мосламаси ёрдамида бирламчи шикастланиш хавфи камайишини кўрсатди.

Адабиётлар

1. Боровский Е.В., Иванов В.С., Банченко Г.В. Терапевтическая стоматология. – Москва: Мед. информ. агентство, 2003. – 216 с.
2. Раджабов А.А., Раджабов А.Б., Темирова Н.Р., Камалова Ш.М. Оценка результатов первичной хейлопластики у детей с врожденной двусторонней расщелиной верхней губы и нёба // Биол и интегративная мед.: Электрон науч. журн. – 2017. – №5. – С. 36-46.
3. Терапевтическая стоматология детского возраста; Под ред. проф. Л.А. Хоменко. – Киев: Кн. плюс, 2010. – 804 с.
4. Akhmedov A. et al. Prevalence, prophylaxis and treatment principles of primary teeth erosion in children // Int. J. Psychosocial Rehabilitation. – 2020. – Vol. 24, №4. – P. 2073-2078.
5. Akhmedov A.B. Diagnostic value of amino acid composition of blood in children with erosion of dental tissues // International conference on social and humanitarian research // Cologne Germany). – 2021. – №4. – P. 257-258.
6. Akhmedov A.B. Influence of complex treatment on amino acid composition of saliva in children with erosion of dental tissues // E-Conference Globe. – 2021. – С. 217-218.

7. Akhmedov A.B. The Effect of Hormonal Status on The Formation and Development of Dental Hard Tissue // Eurasian Med. Res. Periodical. – 2021. – Vol. 1, №1. – P. 55-59.

8. Akhmedov A.B. et al. Incidence, prophylaxis and treatment principles of primary teeth erosion in children // Вестн. ТМА. – 2019. – №5. – С. 73-76.

9. Akhmedov A.B., Rakhmatullayeva D.U. Modern Views on the Prevalence, Etiology and Pathogenesis of Dental Fluorosis in Children // Middle Europ. Sci. Bull. – 2021. – Vol. 18. – P. 287-293.

10. Rajabov A.A. Evaluation of the Results of Primary Cheiloplasty in Children with Congenital Bilateral Cleft Lip and Palate // Middle Europ. Sci. Bull. – 2022. – Vol. 22. – P. 173-177.

11. Rajabov A.A. Improvement of Treatment and Prevention of Fluorosis in Children of School Age // Middle Europ. Sci. Bull. – 2022. – Vol. 22. – P. 170-172.

12. Ramos-Gomes F.J., Weintraub J.A. Bacterial, behavioral and environmental factors associated with early childhood caries // Clin. Pediatr. Dent. – 2012. – Vol. 2. – P. 165-173.

Maqsad: “Aerodent” apparati yordamida bolalarda tish kariesining oldini olishni yaxshilash.

Material va usullar: Buxoro viloyat bolalar stomatologiya poliklinikasiga 6 yoshdan 15 yoshgacha bo‘lgan 134 nafar tish kariyesi bilan og‘rigan bolalar kuzatuvda olindi. Nazorat guruhi – 36 nafar tishlari sog’lom bolalar.

Natijalar: mahalliy antimikrobiyal terapiya kasallikning etiologik omillariga ta’sir ko’rsatadigan terapevtik vositalarni tanlashda, shuningdek, bolalarda tish kariesini davolash va oldini olish samaradorligini oshirishda muhim rol o’ynaydi. «Aerodent» qurilmasi qattiq to’qimalarning mineralizatsiyasini sezilarli darajada yaxshilaydi va og’iz bo’shlig’i mikroflorasini normallantiradi.

Xulosa: «Aerodekt» qurilmasidan foydalanganda qattiq tish to’qimalariga birlamchi zarar etkazish xavfi kamayadi.

Kalit suzlar: tish kattiq tuqimasi, karies, oldini olish, TER-test, KOSRE-test.

Цель: совершенствование профилактики кариеса зубов у детей с помощью аппарата «Аэродент».

Материал и методы: под наблюдением были 134 ребенка в возрасте от 6 до 15 лет с кариесом зубов, обратившиеся в Бухарскую областную детскую стоматологическую поликлинику. Контрольная группа – 36 стоматологически здоровых детей.

Результаты: местная антимикробная терапия играет важную роль в подборе лечебных средств, способных влиять на этиологические факторы заболевания, а также эффективность лечения и профилактики кариеса зубов у детей. Аппарат «Аэродент» значительно улучшает минерализацию твердых тканей и нормализует микрофлору полости рта. Выводы: При использовании аппарата “Аэродект” уменьшается риск первичного повреждения твердых тканей зубов.

Ключевые слова: твердые ткани зубов, кариес, профилактика, ТЭР-тест, КОСРЕ-тест.

Objective: To improve the prevention of dental caries in children using the Aerodent apparatus.

Material and methods: 134 children aged 6 to 15 years with dental caries were under observation, who applied to the Bukhara Regional Children’s Dental Clinic. Control group – 36 dentally healthy children.

Results: Local antimicrobial therapy plays an important role in the selection of therapeutic agents that can influence the etiological factors of the disease, as well as the effectiveness of the treatment and prevention of dental caries in children. The Aerodent apparatus significantly improves the mineralization of hard tissues and normalizes the microflora of the oral cavity.

Conclusions: When using the “Aerodekt” apparatus, the risk of primary damage to hard dental tissues is reduced.

Key words: hard tissues of teeth, caries, prevention, TER-test, KOSRE-test.

Обзорные статьи

УДК: 616.314.17-02-008/-07]:616.31-003-02-06-07

СОЧЕТАННЫЕ ВОСПАЛИТЕЛЬНО-ДЕСТРУКТИВНЫЕ ПОРАЖЕНИЕ ПАРОДОНТА: ЭТИОЛОГИЯ, ПАТОГЕНЕЗ, КЛИНИКА, ДИАГНОСТИКА

Юсупалиходжаева С.Х., Шомуродова Г.Х.
Ташкентский государственный стоматологический институт

Воспалительно-деструктивные формы сочетанных поражений пародонта служат очагами одонтогенной инфекции [1,4,13,15].

Распространенность сочетанных воспалительно-деструктивных поражений пародонта с периапикальными деструктивными процессами в кости превышает 79,4% и может достигать 100% [2,4,10]. Отмечается тенденция к увеличению частоты периодонтитов у лиц молодого возраста. Среди пациентов с хроническим деструктивным периодонтитом, обратившихся за стоматологической помощью, лица молодого и среднего возраста составляют 31% [3,7,10].

Недостаточная информированность врачей об особенностях сочетанной пародонтальной и эндодонтической патологии и их комплексном лечении, наряду со слабым междисциплинарным взаимодействием между специалистами различных специальностей, объясняет общую низкую эффективность лечения этой группы пациентов [6,7].

Поскольку в таких случаях наиболее выраженную клиническую симптоматику имеет эндодонтический компонент (пульпит или периодонтит), обычно основное внимание уделяют эндодонтическому лечению для снятия преобладающего болевого компонента [7,12,13].

Наличие эндопародонтального очага хронической инфекции затрудняет выбор тактики ведения пациента; кроме того, эти поражения представляют собой достаточно агрессивные стоматогенные очаги инфекции, провоцирующие очагово-обусловленные соматические заболевания [6,7]. Длительно существующий хронический воспалительный очаг в околоверхушечных тканях становится источником аутосенсибилизации организма [12].

При хронических периодонтитах биогенные распады тканевых белков вызывают хроническую интоксикацию и сенсибилизацию организма [3,4,10] которые способствует развитию иммунодефицита [11,13], что увеличивает риск развития некоторых сердечно-сосудистых [7,9,18,19] и многих других заболеваний [12,13,17,18]. Функционально восстановленный зуб повышает и улучшает психологические показатели качества жизни. При диагнозе К04.5 (хронический апикальный периодонтит с апикальной гранулемой) средний показатель качества жизни составил 33,9, при диагнозе К04.7 (периапикальный абсцесс без свища) равнялся 34,3 [5,15-17]. Эндодонтические манипуляция являются также дорогостоящими и трудозатратными. Эндодонтическая манипуляция требует от специалиста физической и психоэмоциональной нагрузки, что приводит к формированию синдрома эмоционального выгорания [9,13,21].

Этиопатогенез заболевания сочетанных воспалительно-деструктивных поражений пародонта. Сочетанные воспалительное деструктивные процессы (СВДПП) в пародонте развиваются вследствие поступления инфекционно-токсичных агентов из корневого канала и маргинальной части пародонта в периодонтальную щель. Этиологическим фактором этого являются эндотоксины, производимые грамотрицательной микрофлорой, которые оказывают патогенное воздействие. Являясь антигеном, эндотоксины вызывают реакцию антиген-антитело и активизируют комплемент [4,6,7].

Попадая в периапикальные ткани эндотоксины способствуют дегрануляции тучных клеток и выбросу медиаторов воспаления. Повышается

проницаемость сосудистых стенок, увеличивается отек и инфильтрация. Развиваются нарушения микроциркуляции, приводящие к тромбозу, гиперфибринолизу и вторичной гипоксии. При действии бактериальных эндотоксинов усиливается миграция мононуклеарных лимфоцитов и макрофагов, повышается активность остеокластов, которые обусловливают деструкцию кости.

Следует отметить, что, помимо эндотоксинов патогенной микрофлоры, существенное место в патогенезе СВДПП занимают энзимы, выделяющие в окружающую тканевую среду при гибели микробов. В большинстве случаев они находятся в зубодесневой бороздке здорового периодонта. При воспалительных процессах они идентифицируются в виде гиалуронидазы, протеиназы, коллагеназы и хондроитинсульфатазы.

Энзимы вызывают деструкцию тканей периодонта. Продуцируемой поддесневой микробной флорой энзим коллагеназа способствует гидролиз натурального коллагена с последующей деполимеризацией мукополисахаридов эпителия и основного вещества соединительной ткани. Такими же патогенными свойствами обладают нейроминидаза и эластаза [1-3,10,11,19,21,22].

Развитию воспалительно-деструктивных процессов в пародонте и в кости способствуют не только бактериальные патогенны. Существенный вклад вносят неблагоприятные факторы внешней среды, а также недостаточная гигиена полости рта, вредные привычки, низкокачественные ортопедические конструкции и реставрации [11,13,14,16,18,21]. Субгингивальный налет, находящийся в пространстве десневой борозды, на корне зуба, на поверхности соединительного эпителия и пародонтального кармана, является важнейшим фактором в возникновении деструкции кости, и воспалительного процесса в области пародонта. Распространению воспалительно-деструктивных процессов в кости способствуют местные факторы:

1) микробная бляшка;

2) хроническая травма десневого края пищевым комком из-за: а) отсутствия межзубных контактов (кариес, неправильное изготовление пломб, вкладок, коронок), отсутствие клинического экватора в связи с исчезновением контактных пунктов в результате патологической стертости твердых тканей зубов, смещения зуба или его положения в зубном ряду (аномалии формы зуба, клиновидные дефекты, наклон и скученность зубов);

3) хроническая микротравма (перегрузка) тканей пародонта: а) из-за изменений функции жевания вследствие потери части зубов, хронических и рецидивирующих заболеваний слизистой оболочки, височно-нижнечелюстного сустава; б) из-за некачественно выполненных ортопедических конструкций, консольных или некачественно изготовленных мостовидных протезов [6,7,12,13,16,18,20,22].

При развитии СВДПП в области корней зубов не исключены сочетания патологии пародонта и осложнений кариозного процесса (пульпитом и периодонтитом). Часто для определения сочетанных поражений пародонта и осложнений кариеса в области одного зубочелюстного сегмента используют термин «эндодонтопародонтальное поражение» (ЭПП) [7,8,14].

Таким образом, основным фактором, провоцирующим возникновение СВДПП в области кости, является микробная флора [19-2323]. От пути проникновения инфекции в периодонтальное пространство и сопутствующих местных факторов зависит распространение деструктивного процесса.

Клинические проявления состояния периодонта и пародонта у пациентов с СВДПП. У пациентов с 2-мя и 3-мя корневыми зубами в области фуркаций, которые имеют боковые каналы, СВДПП встречаются чаще. В дентогингивальной области при болезнях периодонта увеличивается накопление бактерий, а эндодонтические поражения развиваются в зависимости от характера бактериальных элементов. При наличии боковых каналов, которые расположены близко к альвеолярной кости, развиваются поражения периодонта в маргинальной части.

СВДПП поражение может протекать в виде острого, хронического или хронического в стадии обострения [2]. В клинике острого СВДПП отмечается пульсирующую боль в области причинного зуба, болезненность при перкуссии и пальпации, увеличение подвижности зуба, припухлость маргинальной десны. Отмечается периапикальный абсцесс с гнойным содержимым, проникающий через пародонтальный карман. Наблюдается проникновение гнойного процесса в верхнечелюстную пазуху или полость носа через периодонтальную связку. Обычно он определятся зондированием вдоль корня зуба до его верхушки. У многокорневых зубов он расположено в области фуркации. При рентгенологическом исследовании выявляется деструктивная зона в области фуркации, напоминающую деструкцию

при периодонтальной болезни. Часто содержимое периапикального абсцесса проникает через кортикальную пластинку кости в области верхушки корня и находит ход через десневую борозду без наличия остеопороза.

Хронический СВДПП отражает деструктивный процесс в области периапикальной и маргинальной части альвеолярной кости, которая определяется по данным рентгенограммы. СВДПП обычно встречается в области причинного зуба в форме простого, сложного или симптоматического патологического процесса и протекает с различной степенью тяжести. Форму СВДПП диагностируют при наличии клинических симптомов и данных рентгенограммы, в которой отмечают наличие боковых каналов, качество пломбирования корневых каналов, состояние верхушки корня, наличие вовлечения фуркации, уровень деструкции межальвеолярной перегородки [3]. Простой СВДПП имеет первично эндодонтическое происхождение. Сложный СВДПП встречается у периодонтологических пациентов со средней и тяжелой степенью тяжести и наличием окклюзионной травмы, у которых отмечается нарушение интактности цементного вещества зуба. Симптоматический СВДПП – деструктивный процесс эндодонта и периодонта у пациентов с перфорацией корня зуба, вертикальным переломом корня зуба, резорбцией корня зуба.

Симптоматический СВДПП характеризуется возникновением внезапной боли при некорректной механической обработке корневого канала и появлением кровоточивости из него, возникающей в результате перфорации корня зуба. В дальнейшем это приводит к развитию СВДПП [6,10,12].

Из клинических признаков СВДПП в результате перфорации корня следует отметить периодонтальный карман в области причинного зуба, острый периодонтальный абсцесс, гноетечение из периодонтального кармана, увеличение подвижности зуба, выраженный деструктивный процесс в альвеолярном отростке, его характер, влияющий на развитие СВДПП.

Тактика врача:

1. Выясняет перенесенные сопутствующие заболевания: сердечно-сосудистой системы, эндокринные болезни, инфекционные болезни и т. д., а также наличие у пациента склонность к аллергическим реакциям на лекарственные препараты или пищевые продукты.

2. Анамнез жизни. Важно выяснить профессию пациента, наследственность, поведенческие привычки (уход за ротовой полостью, вредные привычки – курение).

3. Жалобы. Могут быть как эндодонтического, так и периодонтального характера: боль пульсирующая, при накусывании, подвижность зуба, припухлость десны, гноетечение, появление абсцессов. Необходимо выяснить, лечился ли пациент раньше, эффективность лечения, как часто бывают обострения, с чем связывает.

4. Внешний осмотр. Осматривается конфигурация лица, кожные покровы, подчелюстные лимфатические узлы.

5. Осмотр ротовой полости. Определяется состояние слизистой оболочки рта (используются методы высушивания, окрашивания, пальпации), гигиена, запах изо рта, слюна, исследование зубов. Выясняется количество и причина утраченных зубов, чувствительность, подвижность, перкуссия зуба, наличие патологической миграции, окклюзионные соотношения.

6. Осмотр пародонта. Определяют цвет, размер, контур, консистенцию, положение десны. Далее выявляют нарушение зубодесневого прикрепления с помощью воздушной струи или легкого зондирования. По состоянию десны и зубодесневого прикрепления предполагают вовлечение периодонта в патологический процесс.

Развитию СВДПП способствует множества факторов, требующих от врача обширных знаний и представлений о клинических проявлениях, принципах диагностики и лечения как в эндодонтии, так и в пародонтологии. Систематизация знаний по вопросам механизма развития, особенностям клинических проявлений и диагностики СВДПП будет способствовать повышению эффективности диагностики, лечения и профилактики.

Таким образом, широкая распространенность сочетанных воспалительно-деструктивных поражений пародонта среди населения трудоспособного возраста, а также влияние данной патологии на здоровье, на психоэмоциональный статус и медико-социальные проблемы человека, возникающие при потере зубов, подтверждают необходимость поиска новых методов диагностики.

Литература

1. Акопов Р.А. Хронический апикальный абсцесс, односторонний хронический синусит // Эндодонтия today. – 2015. - №1. – С. 43-44.

2. Алетдинова С.М. Оптимизация диагностики и лечения хронического апикального периодонтита: Автореф. дис. ... канд. мед. наук. – Уфа, 2013. – 22 с.

3. Березин К.А. Клинико-иммунологическая оценка эффективности эндодонтического лечения

апикального периодонтита: Автореферат дис. ... канд. мед. наук. – Казань, 2015. – 22 с.

4. Бекжанова О.Е., Юсупалиходжаева С.Х. Микробиоценоз полости рта при инвазивной кандидозной инфекции слизистой оболочки полости рта и пародонта // Акт. пробл. стоматол. детского возраста и ортодонтии. – 2017. – №3. – С. 13-16.

5. Вагнер В.Д., Пешков М.В., Гуревич К.Г. Зависимость качества жизни пациентов, обращающихся за стоматологической помощью, от нозологической формы заболевания // Клин. стоматол. – 2015. – №4 (76). – С. 58-59.

6. Галиева Д.Т., Атрушкевич В.Г., Царев В.Н. Эндодонто-пародонтальные поражения: актуальные вопросы // Инф. болезни. – 2015. – №4. - С. 85-91

7. Денисова Ю.Л., Росеник Н.И. Современные вопросы эндопериодонтальных поражений // Стоматолог. – 2016. – Т. 3, №22. – С. 25-31.

8. Дедова Л.Н., Шебеко Л.В. Эндопериодонтальные поражения (клиника, диагностика, лечение): Учеб.-метод. пособие,. – Минск: БГМУ, 2013. – 28 с.

9. Павлович О.А. Комплексная оценка эффективности усовершенствованного способа терапии деструктивных форм хронического апикального периодонтита: Автореф. дис. … канд. мед. наук. – Краснодар, 2013. – 25 с.

10. Катаев В.А., Кожевникова Н.Г., Мещеряков Д.Г., Чуянов Ю.В. Профессиональные факторы риска, состояния здоровья и меры профилактики в работе врача стоматологического профиля // Эндодонтия today. – 2016. – №4. – С. 64-68.

11. Колотиков П.А. Особенности диагностики и хирургической тактики лечения пациентов с одонтогенными воспалительно-деструктивными процессами в области корней моляров нижней челюсти: Дис. ... канд. мед. наук. – М., 2019. – 27 с.

12. Крикун Е.В. Клинико-иммунологическое обоснование применения диодного лазера в комплексном лечении эндо-пародонтальных поражений: Автореф. дис. ... канд. мед. наук. – Казань, 2019. – 163 с.

13. Лукиных Л.М., Кокунова А.С., Тиунова Н.В. Оценка состояния местного иммунитета полости рта у пациентов с хроническим апикальным периодонтитом // Эндодонтия today. – 2012. – №4. – С. 60-64.

14. Наврузова Ф.Р., Юсупалиходжаева С.Х. Социально-демографическая характеристика пациентов, страдающих кандидозом слизистой оболочки полости рта // 5th International Conferenceon Innovations and Development Patterns in Technical and Natural Sciences. – М, 2018. – С. 29-32.

15. Рабинович С.А., Разумова С.Н., Васильев Ю.Л., Аймалетдинова З.Т. Оценка психоэмоционального состояния врачей-стоматологов при проведении амбулаторных вмешательств // Эндодонтия today. – 2016. – №4. – С. 21-24.

16. Триголос Н.Н., Фирсова И.В., Македонова Ю.А. и др. Состояние иммунологической реактивности вегетативной регуляции у больных с хроническим верхушечным периодонтитом // Эндодонтия today. – 2015. – №3. – С. 25-27.

17. Федоткина О.В., Шишкина И.М., Дмитриева Е.А. и др. Влияние кариеса на качество жизни пациентов // Эндодонтия today. – 2014. – №1. – С. 25-29.

18. Худякова Л.И. Влияние нарушения стоматологического здоровья на качество жизни студентов // Рос. стоматол. журн. – 2012. – №1. – С. 54-56.

19. Buonavoglia A., Latronico F., C Pirani et al. Symptomatic and asymptomatic apical periodontitis associated with redcomplex bacteria: clinical and microbiological evaluation // Odontology. – 2013. – Vol. 101. – P. 84-88.

20. Ruiz X.F., Duran-Sindreu F., Shemesh H. et al. Development of periapical lesions in endodontically treated teeth with and without periodontal involvement: a retrospective cohort study // J. Endodont. – 2017. – Vol. 43, №18. – P. 1246-1249.

21. Yusupalikhodjaeva S.H., Bekjanova O.E. Pathogenetic aspects of treatment of periodontitis associated with Candida infection in patients with diabetes mellitus // Europ. Sci. rev. – 2016. – №1-2. – P. 134-135.

22. Yusupalikhodjaeva S.H., Bekjanova O.E., Patkhiddinov J.Sh. Background diseases at patients with candidiasis of oral cavity mucosa // Europ. Sci. rev. – 2018. – №3-4. – P. 215-219.

23. Yusupalikhodjaeva S.Kh., Davurov A.M., Qosimova G.I. Nosological forms of candidal stomatitis occurring in patients with diseases of the oral mucosa // 5th International Conferenceon Innovations and Development Patterns in Technical and Natural Sciences. – 2018. – С. 47-50.

Аннотация. Широкая распространенность сочетанных воспалительно-деструктивных поражений пародонта среди населения трудоспособного возраста, а также влияние данной патологии на здоровье, психоэмоциональный

статус и медико-социальные проблемы человека, возникающие при потере зубов, подтверждают необходимость поиска новых методов диагностики.

Ключевые слова: сочетанные воспалительно-деструктивные поражения пародонта, клинические проявления, профилактика, лечение.

Xulosa. Mehnatga layoqatli aholi orasida qo'shma yallig'lanish-destruktiv periodontal lezyonlarning keng tarqalishi, shuningdek, ushbu patologiyaning sog'lig'iga, psixo-emotsional holatiga va tishlarning yo'qolishidan kelib chiqadigan tibbiy-ijtimoiy muammolarga ta'siri tishlarni yo'qotish zarurligini tasdiqlaydi. yangi diagnostika usullarini izlash.

Kalit so'zlar: yallig'lanish-destruktiv periodontal shikastlanishlar, klinik ko'rinishlar, oldini olish, davolash.

Summary. The wide prevalence of combined inflammatory-destructive periodontal lesions among the working-age population, as well as the impact of this pathology on health, psycho-emotional status, and medical and social problems of a person arising from tooth loss, confirm the need to search for new diagnostic methods.

Key words: combined inflammatory-destructive periodontal lesions, clinical manifestations, prevention, treatment.

УДК: 61:616.31:616.379:616.2

СОВРЕМЕННЫЕ АСПЕКТЫ СТОМАТОЛОГИЧЕСКОЙ ПОМОЩИ БОЛЬНЫМ САХАРНЫМ ДИАБЕТОМ 2-ГО ТИПА, ПЕРЕНЕСШИХ COVID-19

Усманоходжаева Д.Р., Акбаров А.Н.
Ташкентский государственный стоматологический институт

Сахарный диабет 2-го типа, инсулинорезистентный сахарный диабет, прежние названия инсулиннезависимый диабет и диабет взрослых – хроническое заболевание, при котором организм не может эффективно использовать инсулин, в достаточном количестве вырабатываемый клетками поджелудочной железы. Сахарный диабет 2-го типа возникает у людей с предрасположенностью к нему при сочетании нескольких условий. Наиболее частым фактором риска являются ожирение или повышенный индекс массы тела, а также артериальная гипертонияи дислипидемия [27].

Инсулинорезистентность, обусловливающая сахарный диабет 2-го типа, представляет собой системный сбой эндокринной регуляции [2].

В здоровом организме есть баланс между поглощением, синтезом и выводом липидов из печени. Сдвиг этого баланса имеет ключевое значение для возникновения инсулинорезистентности. Если баланс смещается в сторону накопления липидов, это приводит к системной реакции, затрагивающей все инсулинзависимые, участвующие в метаболизме глюкозы органы, что неминуемо приводит к развитию инсулинорезистентности [2].

Полость рта является одной из областей тела, пораженных хронической гипергликемией. Осложнения, возникающие в полости рта при сахарном диабете, возникают в результате нарушения функции нейтрофилов, микроангиопатии, невропатии, снижения синтеза коллагена и снижения активности коллагеназы [5]. Более 90% пациентов с диабетом страдают осложнениями со стороны полости рта [19]. Отмечается более высокая распространенность заболеваний слизистой оболочки полости рта у пациентов с сахарным диабетом по сравнению с населением, не страдающим диабетом: 45-88% у пациентов с диабетом 2-го типа по сравнению с 38,3-45% пациентов без диабета и 44,7% у людей с диабетом 1-го типа по сравнению с 25% в популяции без диабета [7]. Разрушение зубов, гингивит, кандидоз полости рта, изменение вкуса, географический язык, складчатый язык, сухость во рту, склонность к инфекциям, красный плоский лишай полости рта и плохое заживление ран являются осложнениями полости рта в результате сахарного диабета [3,12,17,23,24,26].

Коронавирусы (Coronaviridae) – это большое семейство РНК-содержащих вирусов, способных инфицировать как животных (их

естественных хозяев), так и человека. По результатам серологического и филогенетического анализа коронавирусы разделяются на четыре рода: Alphacoronavirus, Betacoronavirus, Gammacoronavirus и Deltacoronavirus. У людей коронавирусы могут вызвать целый ряд заболеваний – от легких форм острой респираторной инфекции до тяжелого острого респираторного синдрома (ТОРС или SARS).

В настоящее время среди населения циркулируют четыре сезонных коронавируса (HCoV-229E, -OC43, -NL63 и -HKU1), которые круглогодично присутствуют в структуре ОРВИ и, как правило, вызывают поражение верхних дыхательных путей легкой и средней степени тяжести, а также два высокопатогенных коронавируса – вирус ближневосточного респираторного синдрома (MERS) и новой коронавирусной инфекции COVID-19 [1,14].

На сегодняшний день варианты альфа- (линия PANGO B.1.1.7, впервые обнаружена в Великобритании в сентябре 2020 г.), бета- (линия PANGO B.1.351, впервые обнаружена в ЮАР в мае 2020 г.), гамма- (линия PANGO P.1, вперые обнаружена в Бразилии в ноябре 2020 г.) и дельта- (линия PANGO B.1.617.2., впервые обнаружена в Индии в октябре 2020 г.) отнесены к вариантам VOC. Вариант дельта вначале был отнесен к группе VOI, но в мае 2021 г. был классифицирован как VOC. Варианты эта-, йота-, каппа-, лямбда- и мю относят к VOI. В настоящее время вариант мю получил широкое распространение в ряде стран (Колумбия, Эквадор, Чили), однако в целом выявлен лишь в 0,1% от общего количества изученных штаммов SARS-CoV-2. Обозначения вариантов вируса, принятые в номенклатурных системах, сохраняются в научных публикациях.

Вариант дельта, получивший широкое распространение во многих странах мира, несет в своем геноме мутации, повышающие контагиозность вируса, мутации, повышающие сродство S-белка вируса к ангиотензинпревращающему ферменту 2-го типа (АПФ-2) и понижающие узнаваемость вирусных антигенов постинфекционными и поствакцинальными антителами [1,14].

Учитывая высокую патогенность, вирусы SARS-CoV, SARS-CoV-2 и MERS-CoV отнесены ко II группе патогенности.

При комнатной температуре (20-25°C) SARS-CoV-2 способен сохранять жизнеспособность на различных объектах окружающей среды в высушенном виде до 3-х суток, в жидкой среде – до 7 суток. Вирус остается стабильным в широком диапазоне значений pH (до 6 дней при значении pH от 5 до 9 и до 2 дней при pH 4 и pH 11). При температуре +4°C стабильность вируса сохраняется более 14 дней. При нагревании до 37°C полная инактивация вируса происходит в течение 1 дня, при 56°C – в течение 45 минут, при 70°C – в течение 5 минут. Вирус чувствителен к ультрафиолетовому облучению в дозе не менее 25 мДж/см^2 и действию различных дезинфицирующих средств в рабочей концентрации.

Входные ворота возбудителя – эпителий верхних дыхательных путей и эпителиоциты желудка и кишечника. Начальным этапом заражения является проникновение SARS-CoV-2 в клетки-мишени, имеющие рецепторы АПФ2. Клеточная трансмембранная сериновая протеаза типа 2 (ТСП2) способствует связыванию вируса с АПФ2, активируя его S-протеин, необходимый для проникновения SARS-CoV-2 в клетку. АПФ2 располагается в цитоплазматической мембране многих типов клеток человека, в том числе в альвеолярных клетках 2-го типа в легких и энтероцитах тонкого кишечника, эндотелиальных клетках артерий и вен, клетках гладкой мускулатуры артерий, макрофагов. АПФ2 и ТСП2 обнаружены в клетках тканей органов дыхания, пищевода, кишечника, сердца, надпочечников, мочевого пузыря, головного мозга и др. [8,10,28].

Критическая форма COVID-19 является разновидностью цитокинового шторма, а ее проявления сходны с течением первичного и вторичного гемофагоцитарного лимфогистиоцитоза (ГЛГ) или синдрома активации макрофагов. При критическом течении COVID-19 развивается патологическая активация врожденного и приобретенного (Th1- и Th17 типы) иммунитета, «дисрегуляция» синтеза «провоспалительных», иммунорегуляторных, «антивоспалительных» цитокинов и хемокинов: ИЛ-1, ИЛ-2, ИЛ-6, ИЛ-7, ИЛ-8, ИЛ-9, ИЛ-10, ИЛ-12, ИЛ-17, ИЛ-18, гранулоцитарный колониестимулирующий фактор (Г-КСФ), гранулоцитарно- макрофагальный колониестимулирующий фактор (ГМ-КСФ), фактор некроза опухоли α (ФНО-α), ИФНγ-индуцируемый белок 10, ИФН-α и ИФН-β, моноцитарный хемоаттрактантный белок 1 (МХБ1), макрофагальный воспалительный белок 1α (МВБ1α), а также маркеров воспаления (СРБ, ферритин).

Отличие COVID-19-индуцированного вторичного ГЛГ от других форм вирус индуцированного цитокинового шторма

заключается в том, что органом-мишенью при этом варианте цитокинового шторма являются легкие, что связано с тропизмом коронавируса к легочной ткани, а также в более умеренном повышении уровня ферритина сыворотки крови. Гиперактивация иммунного ответа при COVID-19 часто ограничивается легочной паренхимой, прилегающей бронхиальной и альвеолярной лимфоидной тканью, и ассоциируется с развитием ОРДС [1,14].

В раннем периоде COVID-19-пневмонии наблюдаются нормальный уровень фибриногена крови, регионального фибринолиза и высокое содержание D-димера, что не является признаком развития острого синдрома активации макрофагов. Этот процесс можно расценивать как CAM-подобное внутрилегочное воспаление, которое усиливает выраженность локальной сосудистой дисфункции, включающую микротромбоз и геморрагии, что в большей степени приводит развитию легочной внутрисосудистой коагулопатии, чем диссеминированного внутрисосудистого свертывания.

У пациентов с критическим течением COVID-19 развивается васкулярная эндотелиальная дисфункция, коагулопатия, тромбозы с наличием антител к фосфолипидам, с клинической картиной, напоминающей катастрофический антифосфолипидный синдром. Клинические и патологические изменения трудно дифференцировать с полиорганным тромбозом, развивающимся при ДВС и тромботической микроангиопатии.

Цитокиновый шторм при COVID-19, как правило, приводит к развитию ОРДС, полиорганной недостаточности и может быть причиной летального исхода.

Специфическое вирусное и вызванное цитокиновым штормом повреждение эндотелия (а в более поздние сроки – возможно и аутоиммунное), получившее название SARS-CoV-2-ассоциированные эндотелиальная дисфункция и даже эндотелиит, и синдром гиперкоагуляции – основа характерных для COVID-19 тромботической микроангиопатии преимущественно легких, реже – других органов (миокарда, головного мозга, почек и др.) и тромбоза крупных артерий и вен (нередко с тромбоэмболией). Не исключают возможность активации тромбоцитов антителами к SARS-CoV2 как важной причины развития синдрома гиперкогауляции. В единичных наблюдениях развивается локальный легочный или системный продуктивно-деструктивный тромбоваскулит, возможно, в результате суперинфекции. Существуют доказательства связи части наблюдений постковидного синдрома, наряду с другими патологическими процессами, с пролонгированной тромботической микроангиопатией и сохраняющимся синдромом гиперкоагуляции [1,14].

В патогенезе COVID-19 поражение микроциркуляторного русла играет важнейшую роль. Для поражения легких при COVID-19 характерны выраженное полнокровие капилляров межальвеолярных перегородок, а также ветвей легочных артерий и вен, с замедлением кровотока, со сладжами эритроцитов, свежими фибриновыми и организующимися тромбами; внутрибронхиальные, внутрибронхиолярные и интраальвеолярные кровоизлияния, являющиеся субстратом для кровохарканья, а также периваскулярные кровоизлияния. Поражение сосудистого русла легких – важный фактор патогенеза гипоксии и ОРДС. Выраженный альвеолярно-геморрагический синдром характерен для большинства наблюдений, вплоть до формирования, фактически, геморрагических инфарктов (хотя и истинные геморрагические инфаркты не редки). Тромбы сосудов легких важно отличать от тромбоэмболов, так как тромбоэмболия легочной артерии также характерна для COVID-19. Тромбоз легочных артерий иногда прогрессирует до правых отделов сердца. Описан тромбоз артерий разных органов с развитием их инфарктов (миокарда, головного мозга, кишечника, почек, селезенки), описана также гангрена конечностей. Это отличает изменения в легких при COVID-19 от ранее наблюдавшихся при гриппе A/H1N1 и других коронавирусных инфекциях. Несмотря на выраженный альвеолярно геморрагический синдром, значительных отложений гемосидерина в их исходе не наблюдается. Описанные поражения легких и других органов являются причиной смерти без присоединения бактериальной или микотической суперинфекции. Ее частота не превышает 30-35%, в основном у больных при длительной искусственной вентиляции легких.

Общие клинические признаки COVID-19 включают лихорадку, утомляемость, сухой кашель и миалгию; наблюдаются также атипичные симптомы, такие как головная боль, аносмия, боль в животе, диарея и тошнота [4]. Начало заболевания может привести к прогрессирующей дыхательной недостаточности из-за альвеолярного повреждения и даже смерти [25]. Недавние исследования показывают, что ангиотензинпревращающий

фермент II (ACE2), вероятно, является целевым рецептором COVID-19, тем же рецептором-хозяином для SARS-CoV-1 и NL63 [11,25]. S-белок коронавируса может связываться с рецепторами хозяина, чтобы облегчить проникновение вируса в клетки-мишени, а клеточные сериновые протеазы используются для праймирования S-белка. Более того, было продемонстрировано, что сверхэкспрессия ACE2 из разных клеточных линий клеток HeLa позволяет заражать и размножаться COVID-19 [16,20]. Тем не менее, COVID-19 не использует другие рецепторы коронавируса, но похож на SARS-CoV-1, что может привести к аналогичной трансмиссивности и патогенезу заболевания [21,29]. Более того, исследования биологии вирусной инфекции и клинического ведения заболевания показали, что различия в распространенности и тяжести COVID-19 связаны с высокой аффинностью S-белка COVID-19 к ACE2, что позволяет предположить, что популяции с более высокой экспрессией ACE2 могут быть более восприимчивы к инфекции COVID-19 [13,16]

Основным условием, лежащим в основе развития осложнений у больных СД2, является плохой гликемический контроль, который изменяет функцию микрососудов в сосудистых руслах легких, почек и тканей пародонта [18]. Ренин-ангиотензиновая система участвует в этих событиях и вызывает вазоконстрикцию и клеточную пролиферацию [6]. Кроме того, неконтролируемая гликемия снижает уровни сурфактантных белков A/B в легких [22], активируя сосудосуживающий компонент ренин-ангиотензиновой системы, что, в свою очередь, увеличивает уровни ангиотензина II и ACE2 в легочной ткани [9]. Более того, у пациентов с диабетом РАС способствует снижению секреции и чувствительности к инсулину, а также прогрессированию диабетических сердечно-сосудистых осложнений [22].

Следовательно, высокая активность ACE2 в плазме играет ключевую роль в сердечно-сосудистых заболеваниях, вторичных по отношению к диабету. Экспрессия и распределение ACE2 в организме человека может указывать на потенциальные пути заражения SARS-CoV-2, что имеет большое значение для понимания патогенеза и разработки терапевтических стратегий. Некоторые исследования показали, что ACE2 потенциально экспрессируется в ротовой полости и в большом количестве содержится в эпителиальных клетках. Было показано, что экспрессия ACE2 немного выше в полости рта, чем в других тканях полости рта. Кроме того, ACE2 экспрессируется в клетках полости рта (фибробласты и эпителиальные клетки) и клетках иммунной системы (B- и T-клетках). Самые высокие уровни экспрессии ACE2 наблюдаются в эпителиальных клетках орального языка. Известно об умеренной экспрессии гена ACE2 в слюнных железах. Не выявлено существенной разницы в экспрессии ACE2 между возрастными группами или между полами [6]. С помощью иммуногистохимии обнаружена разница в экспрессии ACE2 между слоями плоского эпителия языка. ACE2 также был обнаружен в эпителиальных клетках вкусовых рецепторов.

Ген ACE2 обнаружен также в цитоплазме и ядре шиповатого базального слоя плоского эпителия десны. Экспрессия ACE2 была обнаружена в эпителии протоков и серозных клетках поднижнечелюстной железы, а результаты RT-PCR показали экспрессию ACE2 в грибовидных культурах клеток вкусовых почек. Экспрессию ACE2 выявлена в различных типах эпителиальных клеток слизистой оболочки: базальные 1, базальные 2, базальные циклические, супрабазальные, серозные ацинусы, слизистые ацинусы и миоэпителий.

Было показано, что ген ACE2 экспрессируется в слюнных железах, но белок ACE2 не был обнаружен в этой ткани полости рта [13]. ACE2 был выражен на языке, губе и щеке [6]. Показано также, что ACE2 экспрессируется в слюнных железах [9]. Наконец, результаты иммуногистохимии показали, что анатомическими областями с самой высокой экспрессией ACE2 от самого высокого до самого низкого были губы, язык, слизистая оболочка щеки, а также ткани десен и неба Клетки этих анатомических областей, которые наиболее экспрессировали ACE2, были эпителиальными клетками базального слоя, за которыми следовали фибробласты и эндотелиальные клетки [22]. Эти данные убедительно свидетельствуют о том, что слизистая оболочка полости рта может быть потенциально опасным путем заражения SARS-CoV-2.

Литература

1. Моин М., Малик А. Частота кариеса зубов и уровень риска у больных сахарным диабетом II типа // *Стоматология*. – 2015. – №5. – С. 334-338.

Ткачук В.А., Воротников А.В. Молекулярные механизмы развития резистентности к инсулину // Сахарный диабет. – 2014. – Т. 17, №2. – С. 29-40.

2. Al-Maskari A.Yu., Al-Maskari M.Yu., Al-

Sudairi S. Oral manifestations and complications of diabetes mellitus: a review // J. Sultan Qaboos Med. Univer. – 2011. – Vol. 11, №2. – P. 179-186.

3. Cheng H., Wang Y., Wang GQ The organ-protective effect of angiotensin-converting enzyme 2 and its impact on the prognosis of COVID-19 // J. Med. Virol. – 2020. – Vol. 92. – *P.* 726-730.

4. Cicmil A, Govedarica O, Lecic J, et al. Oral symptoms and mucosal lesions in patients with type 2 diabetes mellitus // *Balk. J. Dent. Med*. – 2017. – Vol. 21, №1. – P. 50-54.

5. Gandhi S., Uhal B.D. The role of the angiotensin system in neonatal injuries and lung diseases // J. Atheroscler. – 2016. – Vol. 1. – *P.* 1014.

6. Gonzalez-Serrano J., Serrano J., Lopez-Pintor R.M. et al. Prevalence of diseases of the oral mucosa in patients with diabetes mellitus compared with the control group // *J.* Diab. *Res*. – 2016. – Vol. 2016. – P. 5048967.

7. Grasselli G., Pesenti A., Cecconi M. Pulmonary Rehabilitation Guidelines for Patients Infected with Novel Coronavirus 17. Use of critical care in the COVID-19 outbreak in Lombardy Italy // J.A.M.A. – 2020. – Vol. 323. – *P.* 1545-1546.

8. Hamming I., Timens W., Bulthuis M.L. et al. Tissue distribution of the ACE2 protein, a functional receptor for the SARS coronavirus. The first step to understanding the pathogenesis of SARS // J. Patol. – 2004. – Vol. 203. – P. 631-637.

9. Hanff T.C., Harhay M.O., Brown T.S. et al. There an association between COVID-19 mortality and the renin-angiotensin system? Call. Epidemiol. Invest. – 2020. – Vol. 71. – *P.* 870-874.

10. Hoffmann M., Kleine-Weber H., Schroeder S. et al. SARS-CoV-2 cell entry is ACE2 and TMPRSS2 dependent and blocked by a clinically proven protease inhibitor // Cell. – 2020. – Vol. 181. – *P.* 271-280.

11. Indurkar M.S., Maurya A.S., Indurkar S. Oral manifestations of diabetes mellitus // Wed. Diab. – 2016. – Vol. 34, №1. – P. 54-57.

12. Ko S.-H., Cao W., Liu Z. Hypertension management and microvascular insulin resistance in diabetes // Well. Hypertens. – 2010. – Vol. 12. – *P.* 243-251.

13. Latti B.R., Kalburge J.V., Biraidar S.B., Latti R.G. Evaluation of the relationship between dental caries, diabetes mellitus and oral microbiota in patients with diabetes mellitus // *J. Oral Maxillofac. Patol*. – 2018. – Vol. 22, №2. – P. 282.

14. Li H., Zhou Y., Zhang M. et al. Updated approaches to combat SARS-CoV-2 // Antimicrob. Agents Chemother. – 2020. – Vol. 64. – *P.* e00483-20.

15. Luan J., Lu Y., Jin X., Zhang L. Recognition of the mammalian ACE2 spike protein predicts host range and optimized ACE2 for SARS-CoV-2 infection // Biochem. Biophys. Res. Commun. – 2020. – Vol. 526. – *P.* 126-129.

16. Mauri-Obradors E., Estrugo-Devesa A., Janet-Salas E. et al. Oral manifestations of diabetes mellitus. Systematic review // *Med. Oral Patol. Oral Cir. Bucal*. – 2017. – Vol. 22, №5. – P. e586–e594.

17. Miakotina O.L., Dekovski S.A., Snyder J.M. Insulin inhibits the expression of genes for surface-active proteins A and B in the H441 cell line // Biochem. Biophys. *Acta Gen. Struct.* – 1998. – Vol. 1442. – *P.* 60-70.

18. Nazir M.A., Al-Ghamdi L., Al-Qadi M. et al. The burden of diabetes, its oral complications, their prevention and treatment // *Maced. J. Med. Sci*. – 2018. – Vol. 6, №8. – P. 1545-1553.

19. Ortega J.T., Serrano M.L., Pujol F.H., Rangel H.R. Role of SARS-CoV-2 spike protein alterations in interaction with the human ACE2 receptor: an in-silico analysis // *Excl. J.* – 2020. – Vol. 18. – *P.* 410-417.

20. Qiu Y., Zhao Y.B., Wang Q. et al. Predicting the use of angiotensin-converting enzyme 2 (ACE2) as a SARS-CoV-2 receptor // Microb. Infect. – 2020. – Vol. 22. – *P.* 221-225.

21. Ribeiro-Oliveira A., Nogueira A.I. Renin-angiotensin system and diabetes mellitus // Vasc. Health Risk Manag. – 2008– Vol. 4. – *P.* 787-803.

22. Ship Ya.A. Diabetes and oral health // *J. Amer. Dent. Assoc*. – 2003. – Vol. 134. – P. 4S-10S.

23. Su N., Ching W., Grushka M. Taste disorders: a review // *J. Canad. Dent.* – 2013. – Vol. 79. – P. d86.

24. Tai W., He L., Zhang S. et al. Characterization of the receptor-binding domain (RBD) of the 2019 novel coronavirus: implications for the development of the RBD protein as a viral attachment inhibitor and vaccine // Cell. Mol. Immunol. – 2020. – Vol. 17. – *P.* 613-620.

25. Trentin M.S., Verardi G., Verardi G. et al. The most common lesions of the oral cavity in patients with type 2 diabetes mellitus // *J. Contemp. Dent. Prakt.* – 2017. – Vol. 18, №2. – P. 107-111.

26. Wasalathanthri S, Hettiarachchi P, Prathapan S. Sweet taste sensitivity in people with prediabetes, diabetes, and normoglycemic control: a comparative crossover study // BMC Endocr. Dis. – 2014. – Vol. 14, №1. – P. 67.

27. Yang F., Liu N., Hu J.Y. et al. 4S Pulmonary Rehabilitation Guidelines for Patients Infected with the 2019 Novel Coronavirus (2019-nCoV) // *Zhonghua Jie He He Hu Xi.* – 2020. – Vol. 43. – *P.* 180-182.

28. Ziaei R., Foshati S., Hadi A. et al. Effects of

nettle (Urtica dioica) supplementation on glycemic control in patients with type 2 diabetes mellitus: A systematic review and meta-analysis // Phytoter. Res. – 2019. – Vol. 34. – *P.* 282-294.

Аннотация.

У больных, страдающих сахарным диабетом 2-го типа, перенесших COVID-19, при различных формах данного заболевания клинические симптомы зависят от различных проявлений в полости рта. На основании данных данных мировой литературы авторы пришли к заключению, что проблема патологии органов и ткани полости рта при COVID-19, в отличие от сопутствующей болезни, изучена недостаточно и требует дальнейших научных исследований.

Ключевые слова: сахарный диабет 2-го типа, COVID-19, слизистая оболочка полости рта.

Xulosa. 2-toifa qandli diabet bilan kasallangan, COVID-19 bilan kasallangan bemorlarda ushbu kasallikning turli shakllarida klinik belgilar og'iz bo'shlig'idagi turli xil ko'rinishlarga bog'liq. Jahon adabiyotima'lumotlarigaasoslanib,mualliflarCOVID-19da og'iz bo'shlig'i a'zolari va to'qimalarining patologiyasi, yondosh kasallikdan farqli o'laroq, etarlicha o'rganilmagan va keyingi ilmiy tadqiqotlarni talab qiladi degan xulosaga kelishdi.

Kalit so'zlar: 2-toifa qandli diabet, COVID-19, og'iz bo'shlig'i shilliq qavati.

Summary. In patients with type 2 diabetes mellitus who have had COVID-19, in various forms of this disease, clinical symptoms depend on various manifestations in the oral cavity. Based on the world literature data, the authors came to the conclusion that the problem of the pathology of the organs and tissues of the oral cavity in COVID-19, in contrast to the concomitant disease, has not been studied enough and requires further scientific research.

Key words: type 2 diabetes mellitus, COVID-19, oral mucosa.

УДК 616. 314. 17 - 008. 1; 616-071; 612.08

СКАФФОЛДНИ ТАЙЁРЛАШ УЧУН ОСТЕОПЛАСТИК ХОМАШЁНИ ТАНЛАШ АСОСЛАРИ

Зиядуллаева Н.С.
Тошкент давлат стоматология институти

Сўнгги йилларда фан-технология тараққиётининг таъсири остида ҳужайра ва тўқима инженерияси каби фанлар ривожлана бошлади. Биоинженериянинг алоҳида фан сифатида ривожланиши стоматологияда тўқималар регенерацияси муаммосини ҳал қилиш учун янги имкониятлар яратади [1, 3, 12, 13, 16, 27, 28, 29].

Остеопластик материалларнинг барча гурухлари ортопедия, нейрохирургия, стоматология ва, хусусан, юз-жағ хирургиясида ўз афзалликлари ва камчиликлари, чекловлари ва қўлланилишининг ўзига хос соҳаларига эга [4, 5, 6, 8, 9]. Фақатгина технологияга қатъий риоя қилинган ва имплантацияни клиник вазиятга мос равишда тўғри танлангандагина даволашнинг ижобий натижасига эришиш мумкин.

Ўн йиллар аввал фантастика бўлиб туюлган "суяк тўқимаси инженерияси" янги усулининг ишлаб чиқарилишини реконструктив-тиклантирувчи суяк хирургиясидаги инқилоб деб ҳисоблаш мумкин. Ушбу усулга мувофиқ, агар тегишли шароитлар яратилган бўлса, организм шикастланган тўқимани ўзи тиклаши мумкин.

Скаффолдлар ҳужайравий матрица бўлиб бундай усулга мисол бўла олади. Бироқ, бундай матрица ўз функциясини бажариши ва кутилган натижаларни бериши учун матриксни яратишда материални тўғри танлаш зарур.

Матриксларни тайёрлаш учун кўпгина материаллар синаб кўрилди, баъзи полимерлар, калций-фосфатли керамика ва биошиша энг истиқболли бўлиб ҳисобланади. Технологияси ва механик хоссаларига кўра афзалликларига қарамай, биомослашувчан синтетик полимерлар улар деструкцияси маҳсулотларининг эҳтимолий токсиклиги ёки резорбция кинетикасининг

остеогенез жараёнига мос келмаслиги туфайли сезиларли даражада камчиликка эга. Табиий полимерлар кўпроқ афзалликларга эга, бироқ механик хоссалари азият чекади [2, 3, 4, 13, 25, 26].

Суяк тўқимасига кимёвий ва фазали таркиби бўйича дастлаб яқин бўлган биологик фаол материаллардан фойдаланишда сезиларли ютуқларга эришилди. Суяк имплантацияси учун биофаол материалларнинг биринчи гурухига, кўп йиллар мобайнида тузилиши, ишлаб чиқариш технологияси ва хоссалари ўрганилаётган калцийнинг баъзи ортофосфатлари киради [20, 21, 22, 23]. Биологик фаол материалларнинг тубдан фарқ қилувчи синфи – бу биошишалар ва биоситалллар [10, 11, 12, 14, 15, 18, 19].

Бироқ шикастланган суяк тўқимасининг реконструкцияси учун биофаол керамика материалидан тайёрланган конструкцияни бевосита имплантация қилиш имкони чекланган. Сабаби шундан иборатки, табиий суяк тўқимасига нисбатан биокерамика, биошиша ва биоситаллар механик зичлигининг кўрсаткичлари сезиларли даражада, 10-100 бараварга паст. Шу сабабли керамикали имплантатлардан фақат сезиларли физиологик юкламаларга эга бўлмаган аъзолар учун фойдаланиш мумкин [1, 2, 3].

Ҳозирги вақтда асосий саъй-ҳаракатлар ўзаро бир-бирининг ичига кириб борадиган канал тешикларини ўзида сақлаган ғовакли керамика технологияси соҳасидаги ишлаб чиқишга қаратилган. Бундай керамикадан, ҳужайра культураси учун матрикс сифатида ёки дори препаратларини етказиб бериш тизимида, суяк нуқсонлари тўлдириш учун фойдаланиш мумкин.

Керамика етарли даражада очиқ катта ғовакликка эга бўлиши лозим, ғоваклар биологик оқимларни таъминлаб бериши учун бир-бири билан ўзаро боғланган ва суяк тўқимасини ҳосил қилувчи остеобластларнинг ҳаётий фаоллигини таъминлаш учун етарли даражада катта бўлиши лозим. Очиқ тешикларнинг минимал ўлчови 150 мкм атрофида бўлиши лозим деб топилади. Керамика янги суяк тўқимасининг шаклланиши жараёнида юкламага бардош бера оладиган даражада мустаҳкам, ўз структураси ва хоссасини сақлаб қолиш ва вақт ўтиши билан, имплантация даврида камида 2-3 ой давомида, секин-аста сўриладиган бўлиши лозим. У қон плазмасидан протеинларни фаол адсорбциялаши лозим, бунинг учун юпқа, бир-бири билан ўзаро боғланган тешиклар ва юзасининг ғадир-будур бўлиши мақсадга мувофиқдир [1, 3, 7, 8, 9, 24].

Биринчидан, тешиклар ҳужайра адгезиясининг самарадорлигига аҳамиятли таъсир кўрсатади, бу, ўз навбатида, матрицада ҳужайраларнинг зичлиги, уларнинг тарқалганлиги ва миграциясини белгилайди. Ушбу омиллар сигналли дистанциянинг ўзгариши ҳисобига остеоген дифференцировкага таъсирини кўрсатади. Бундан ташқари, ғовак ҳажми ва ғоваклилиги матрицанинг мустаҳкамлик хусусиятларига таъсир қилади. Етарли даражада мустаҳкам бўлган матрица нуқсон соҳасида механик қўллаб-қувватлашни таъминлайди, кўпинча мустаҳкамлиги, айниқса, таянч суяги бўлган ҳолатида, суяк тўқимаси билан таққосланиши лозим. Келгусида матрица текшикларининг ғоваклилиги ва ўлчамлари остеокондукция ва васкуляризацияга in vivo таъсир кўрсатишга қодир. Маҳаллий тўқималарнинг матрицага интеграцияси коммуникацион тешиклардаги ўсиш орқали рағбатлантирилади, шундай қилиб тўқималарнинг ўсишини қўллаб-қувватлаш учун тешикларнинг оптимал ва минимал ўлчамлари матрицада шаклланиши лозим. Ва ниҳоят, тешикларнинг ўлчамлари ва ғоваклилиги мезенхимал устун ҳужайраларнинг (МУҲ) остеобластик дифференциацияси ва ҳужайрадан ташқари матрица оқсилларини ишлаб чиқаришни таъминлайдиган ҳужайралараро сигналли ўзаро таъсир кўрсатишни келтириб чиқаради. Оптимал тўқима инженериясининг матрицаси ҳужайра популяциясининг ўсиши ва остеогенезини қўллаб-қувватлаши лозим, шунингдек остеокондуктивлик ва атрофдаги тўқималардан ангиогенез эҳтимоли ҳам мажбурий ҳисобланади. Иккала кўрсаткич (остекондуктивлик ва васкуляризация) тешиклар ўлчами ва ғоваклилик ва тешикларни ўзаро боғловчи матрицанинг каналлари билан аниқланади. Шундай қилиб, бир хил ғовакликка эга (тахминан 50%) матрицаларда 40 мкм дан кичик бўлган ғовак ўлчамлари матрицага минимал ўсишни белгилайди, шу билан бир вақтда 100-350 мкм гача бўлган ғовак ўлчамлари асосли оптимал бўлиб ҳисобланиши кўрсатилган. Бошқа бир тадқиқотда, каламушларда критик краниал нуқсон моделида ғоваклилик ва ғовак ҳажмининг суякнинг тикланишига таъсирини таҳлил қилишда, суякнинг тикланишида, катта тешикларга (500 мкм) нисбатан катта бўлмаган тешиклар (100 мкм) кўп миқдорда суяк шаклланишига олиб келиши кўрсатиб берилган. Ушбу тадқиқотда, шунингдек ғоваклилик, матрица шиши ва унинг биодеградацияси орасидаги боғлиқлик аниқланган [2, 25, 33].

Каналлар ёрдамида тешиклар орасидаги ўзаро боғлиқлик скаффолд архитектурасининг муҳим характеристикаларидан бири бўлиб ҳисобланади [35,36,37]. Қоннинг контакт юзаларига кириб бориши, шунингдек, суяк тўқималарининг ўсиши ва фиксацияланишини таъминлаш учун ўзаро кириб борувчи тешикларнинг диаметри камида 100-135 мкм бўлиши лозим. Шунингдек кичик ўлчамдаги тешиклар ҳам зарур, чунки улар протеинлар адсорбциясининг ошиши ва остеоген ҳужайраларнинг адгезиясига имкон яратади. Шундай қилиб, ғовакли керамиканинг тешиклар ўлчамига кўра бимодал тақсимланишга эга бўлиши мақсадга мувофиқдир.

Материал танлангандан сўнг маълум хоссаларга эга бўлган скаффолдни ишлаб чиқариш у ёки бошқа усулидан фойдаланиш ҳақидаги ечимни қабул қилиш иккинчи қадам бўлиб ҳисобланади. Ҳозирги вақтда керакли шакл, ўлчам ва таркибга эга бўлган матрицани ишлаб чиқаришга имкон берадиган жуда кўп технологиялар мавжуд [12, 13, 16, 17, 26, 28, 29].

Скаффолд материалларини ишлаб чиқариш усулларининг таснифи:

1) Эритувчилар ёки юқори ҳароратлардан фойдаланишга асосланган усуллар: электроспиннинг, фазаларни ажратиш, лиофилизация, газли кўпиклаш, ювиш ва бошқалар.

2) Тез прототиплаш: лазерли стереолитография (шу жумладан икки фотонли фотополимеризация), селектив лазерли пишириш, эритиш усули билан моделлаштириш, 3D- босма ва бошқалар.

Биз томондан ўрганилаётган материал 47.5SiO2-10Na2O-10K2O-10MgO-20CaO-2.5P2O5 (мол.%) таркибидаги силикат биофаол шиша бўлиб, тўқима инженериясида қўллаш учун Турин политехника университетида (Италия) ишлаб чиқилган. Шиша кўрсатилган таркибдаги шихтани эритиш ва сувда совутиш йўли билан олинди. Олинган фритта қуритилди ва заррачалар ўлчами 32 микрондан кам бўлган кукун ҳолига келтириб майдаланди. Сўнгра робокастинг усули билан қуйидаги технология бўйича трабекуляр суякнинг тузилишини имитацияловчи уч ўлчамли архитектурага эга бўлган каркаслар (скаффолдлар) тайёрланди [38, 40].

Робокастинг машинасига (3Dn-Tabletop, nScrypt Inc., Orlando, FL, USA) уланган пластикли картридж, чоп этишдан аввал 1 соат давомида барқарорлаштириш учун қолдирилган, махсус “электрон сиёҳлар” билан тўлдирилди.

Скаффолдни ишлаб чиқариш вақтида босма цилиндр, ҳолати босманинг баландлигини аниқлайдиган, z вертикал ўқи бўйлаб фақат вертикал ҳаракатларни амалга оширди. “Сиёҳ”ни сиқиб чиқариш учун ички диаметри 410 мкм бўлган пластикли учликлардан фойдаланилди (Nordson EFD Optimum ® SmoothFlow™). Картридж юкланиб, керакли ҳолатга ўрнатилганидан сўнг ацетат варағи платформага жойлаштирилди, ишлов бериш параметрлари эса MachineTools 3.0 ёрдамида бошқарилди.

Робокастингли каркаслар 47.5 B биокерамиканинг 20 қатламидан (баландлиги тахминан 4,5 мм) тайёрланган тўрли тузилишга эга ғовакли кубоидлардан (узунлиги = кенглиги = 7,5 мм) иборат. Чоп этиш якунлангач каркаслар 48 соат давомида ҳавода қуритиш учун қолдирилди ва, ниҳоят ацетатли варақдан ажратилди. Шундан сўнг кўп босқичли термик ишлов бериш амалга оширилди. Органик боғловчини олиб ташлаш учун тайёр каркасларнинг ҳар бирига 30 дақиқа давомида 200, 400 ва 500°C ҳароратда уч марта ишлов берилди; иситиш тезлиги дақиқасига 1°C ни ташкил қилди. Ҳар қандай органик қолдиқни тўлиқ олиб ташлашни таъминлаш ва тўсатдан чўкиб қолиши сабабли ёрилишини олдини олиш учун боғловчининг ёниб тугаши жараёни секин-аста амалга оширилди. Шиша заррачаларини етилтириш учун якуний термик ишлов бериш 1 соат давомида 600°C ҳароратда олиб борилди.

Тадқиқотнинг ушбу босқичида биз томондан олинган скаффолдларнинг тирик организм тўқималари билан биологик мувофиқлиги ва уларнинг биологик деградация қобилияти ҳақидаги маълумотларни олиш мақсадида клиникадан олдинги тадқиқотлар ўтказилмоқда.

АДАБИЁТЛАР:

1. Митрошин А. Н., Федорова М. Г., Латынова И. В., Нефедов А. А.. Современные представления о применении Скаффолдов в регенеративной медицине // Медицинские науки. Патологическая анатомия. - No2(50). – 2019. - С. 133-142.

2. Садовой М.А., Ларионов П.М., Самохин А.Г., Рожнова О.М.. Клеточные матрицы (скаффолды) для целей регенерации кости: современное состояние проблемы. // Хирургия позвоночника. Экспериментальные исследования. – No2. - 2014. - С. 79–86.

3. Кузнецова Д.С., Тимашев П.С., Багратаствили В.Н., Зайганова Е.В., Костные имплантаты на основе скаффолдов и клеточных систем в тканевой инженерии (Обзор).

4. Хабилов Н.Л., Зиядуллаева Н.С., Хабилов Д.Н., Буронов Б.Т. Сравнительный анализ биоматериалов, предначенных для остеозамешения. Journal of Medicine Innovations. 2021; 1: P. 72- 77.

5. Dilshat U. Tulyaganov, Avzal Akbarov, Nigora Ziyadullaeva, Bekhzod Khabilov, and Francesco Baino. Injectable bioactive glass-based pastes for potential use in bone tissue repair. Biomed. Glasses 2020; 6: P. 23–33.

6. Akhbarov A.N., Khabilov N.L., Tulyaganov D.U., Ziyadullaeva N.S., Khabilov B.N. Morphological Characteristics of the Process of Regeneration of rabbit bone tissue defect using paste-like composite in the experiment. “International Journal of pharmaceutical research”, Apr-Jun, 2020, Vol-12, Issue 2, India, P. 725-728.

7. Miguez-Pacheco V., Hench L.L., Boccaccini A.R., Bioactive glasses beyond boneand teeth: emerging applications in contact with soft tissues, Acta Biomater.13 (2015) 1–15.

8. Baino F., Novajra G., Miguez-Pacheco V., Boccaccini A.R., Vitale-Brovarone C. Bioactive glasses: special applications outside the skeletal system, J.Non-Cryst. Solids 432 (2016) 15–30.

9. Le Geros R.Z., Properties of osteoconductive biomaterials: calcium phosphates,Clin. Orthop. Rel. Res. 395 (2002) 81–98.

10. Abou Neel E.A., Pickup D.M., Valappil S.P., Newport R.J., Knowles J.C. Bioactive functional materials: a perspective on phosphate-based glasses, J. Mater.Chem. 19 (2009) 690–701.

11. Jones J.R., Review of bioactive glass: from Hench to hybrids, Acta Biomater. 9(2013) 4457–4486.

12. Jones J.R., Hench L.L., Factors affecting the structure and properties of bioactive foam scaffolds for tissue engineering, J. Biomed. Mater. Res. B 68(2004) 36–44.

13. Hutmacher D.W., Sittinger M., Risbud M.V., Scaffold-based tissue engineering: rationale for computer-aided design and solid free-form fabrication systems,Trends Biotechnol. 22 (2004) 354–362.

14. Vitale-Brovarone C., NunzioS.D., Bretcanu O., Verné E., Macroporous glass-ceramic materials with bioactive properties, J. Mater. Sci.: Mater. Med.15 (2004) 209–217.

15. Baino F., Verné E., Vitale-Brovarone C., 3-D high strength glass-ceramic scaffolds containing fluoroapatite for load-bearing bone portions replacement, Mater. Sci. Eng. C 29 (2009) 2055–2062.

16. Chen Q.Z., Thompson I.D., Boccaccini A.R., 45S5 Bioglass®-derivedglass-ceramic scaffolds for bone tissue engineering, Biomaterials 27 (2006)2414–2425.

17. Scheiner S., Sinibaldi R., Pichler B., Komlev V., Renghini C., Vitale-Brovarone C., Rustichelli F., Hellmich C. Micromechanics of bone tissue-engineering scaffolds, based on resolution error-cleared computer tomography, Biomaterials 30 (2009) 2411–2419.

18. Baino F., Vitale-Brovarone C. Mechanical properties and reliability of glass-ceramic foam scaffolds for bone repair, Mater. Lett. 118 (2014) 27–30.

19. Vitale-Brovarone C., Verné E., Robiglio L., Appendino P., Bassi F., Martinasso G., Muzio G., Canuto R. Development of glass-ceramic scaffolds for bone tissue engineering: characterisation, proliferation of human osteoblasts and nodule formation, Acta Biomater. 3 (2007) 199–208.

20. Baino F., Vitale-Brovarone C., Bioactive glass and glass-ceramic foam scaffolds for bone tissue restoration, in: P.A. Netti (Ed.), Biomedical Foams for Tissue Engineering Applications, Woodhead Publishing, Amsterdam, 2014, pp.213–248.

21. Vitale-Brovarone C., Baino F., Verné E. High strength bioactive glass-ceramic scaffolds for bone regeneration, J. Mater. Sci. Mater. Med. 20 (2009) 643–653.

22. Renghini C., Komlev V., Fiori F., Verné E., Baino F., Vitale-Brovarone C., Micro-CT studies on 3- D bioactive glass-ceramic scaffolds for bone regeneration, Acta Biomater. 5 (2009) 1328–1337.

23. Renghini C., Giuliani A., Mazzoni S., Brun F., Larsson E., Baino F., Vitale-Brovarone C. Microstructural characterization and in vitro bioactivity ofporous glass-ceramic scaffolds for bone regeneration by synchrotron radiation X-ray microtomography, J. Eur. Ceram. Soc. 33 (2013) 1553–1565.

24. Gauthier O., Bouler J.M., Aguado E., et al. Macroporous biphasic calcium phosphate ceramics: influence of macropore diameter and macroporosity percentage on bone ingrowth. Biomaterials. 1998; 19: 133–139.

25. Harrington D.A., Cheng E.Y., Guler M.O., et al. Branched peptide-amphiphiles as self–assembling coatings for tissue engineering scaffolds. J Biomed Mater Res A. 2006; 78: 157–167.

26. Hollister S.J., Maddox R.D., Taboas J.M.. Optimal design and fabrication of scaffolds to mimic tissue properties and satisfy biological constraints. Biomaterials. 2002; 23: 4095–4103.

27. Hollister S.J. Porous scaffold design for tissue engineering. Nat. Mater. 2005; 4: 518–524.

28. Hutmacher D.W., Sittinger M., Risbud M.V.

Scaffold–based tissue engineering: rationale for computer–aided design and solid free-form fabrication systems. Trends Biotechnol. 2004; 22: 354–362. doi.org/10.1016/j.tibtech.2004.05.005.

29. Jansen J., Melchels F.P., Grijpma D.W., et al. Fumaric acid monoethyl ester-functionalized poly (D,Llactide)/N-vinyl-2-pyrrolidone resins for the preparation of tissue engineering scaffolds by stereolithography. Biomacromolecules. 2009; 10: 214–220. doi: 10.1021/bm801001r.

30. Jones A.C., Arns C.H., Hutmacher D.W., et al. The correlation of pore morphology, interconnectivity and physical properties of 3D ceramic scaffolds with bone ingrowth. Biomaterials. 2009; 30: 1440–1451. doi: 10.1016/j.biomaterials.2008.10.056.

31. Jones A.C., Arns C.H., Sheppard A.P., et al. Assessment of bone ingrowth into porous biomaterials using MICRO-CT. Biomaterials. 2007; 28: 2491–2504.

32. Kanczler J.M., Ginty P.J., Barry J.J., et al. The effect of mesenchymal populations and vascular endothelial growth factor delivered from biodegradable polymer scaffolds on bone formation. Biomaterials. 2008; 29: 1892–1900. doi: 10.1016/j.biomaterials.2007.12.031.

33. Karageorgiou V., Kaplan D. Porosity of 3D biomaterial scaffolds and osteogenesis. Biomaterials. 2005; 26: 5474–5491.

34. Petrie Aronin C.E., Sadik K.W., Lay A.L., et al. Comparative effects of scaffold pore size, pore volume, and total void volume on cranial bone healing patterns using microsphere-based scaffolds. J Biomed Mater Res A. 2009; 89: 632–641. doi: 10.1002/jbm.a.32015.

35. Oh S.H., Park I.K., Kim J.M., et al. In vitro and in vivo characteristics of PCL scaffolds with pore size gradient fabricated by a centrifugation method. Biomaterials. 2007; 28: 1664–1671.

36. Rose F.R., Cyster L.A., Grant D.M, et al. In vitro assessment of cell penetration into porous hydroxyapatite scaffolds with a central aligned channel. Biomaterials. 2004; 25: 5507–5514.

37. Uebersax L., Hagenmuller H., Hofmann S., et al. Effect of scaffold design on bone morphology in vitro. Tissue Eng. 2006; 12: 3417–3429.

38. Francesco Baino, Silvia Caddeo, Giorgia Novajra, Chiara Vitale-Brovarone. Using porous bioceramic scaffolds to model healthy and osteoporotic bone. Journal of the European Ceramic Society, 36 (2016), 2175–2182.

39. Dilshat U. Tulyaganov, Avzal Akbarov, Nigora Ziyadullaeva, Francesco Baino Biological Evaluation of a New Sodium-Potassium Silico-Phosphate Glass for Bone Regeneration: In Vitro and In Vivo Studies. Materials 2021, 14, 4546.

Аннотация. Тўқималар инженериясининг жадал ривожланиши ва остеопластик материаллар тижорат ассортиментининг кенгайиб бораётганлигига қарамай, ҳозирги вақтда дунёда суяк тўқималари нуқсонларини даволашнинг ягона умумэътироф этилган “олтин стандарти” мавжуд эмас. Скаффолдни танлаш тўқималар реконструкциясининг якуний муваффақияти билан боғлиқ бўлган асосий элементларидан бири бўлиб ҳисобланади. Ушбу шарх скаффолд турлари, уларга қўйилган талаблар, тайёрлаш технологиялари ва уларни қўллаш имкониятларига бағишланган.

Калит сўзлар: тўқима инженерияси, скаффолд, скаффолд тайерлаш услублари, биоактив керамика, остеопластик материаллар.

Аннотация. Несмотря на стремительное развитие тканевой инженерии и расширение коммерческого ассортимента остеопластических материалов, в настоящее время единый общепризнанный «золотой стандарт» лечения дефектов костной ткани в мире отсутствует. Выбор скаффолда является одним из ключевых элементов, от которого зависит конечный успех реконструкции тканей. Данный обзор посвящен видам скафолда, требованиям к ним, технологиям изготовления и возможностям из применения.

Ключевые слова: тканевая инженерия, скаффолды, техника изготовления скаффолдов, биоактивная керамика, остеопластические материалы.

Summary. Despite the rapid development of tissue engineering and the expansion of the commercial range of osteoplastic materials, there is currently no single universally recognized “gold standard” for the treatment of bone tissue defects in the world. Scaffold selection is one of the main elements on which the ultimate success of tissue reconstruction depends. This review is devoted to the types of scaffolds, requirements for them, manufacturing technologies and application possibilities.

Key words: tissue engineering, scaffolds, scaffolds manufacturing, bioactive ceramics, osteoplastic materials.

УДК: 616.379-008.64:616.31:576.8:616-08

DIABETES MELLITUS AND DENTAL HEALTH: PROBLEMS OF DIAGNOSIS AND TREATMENT OF PATIENTS IN DENTAL CLINICS

Samatov U.A.
Andijan State Medical Institute

Diabetes mellitus (DM) belongs to a group of socially significant non-communicable diseases that are widespread throughout the world. In 2012, according to various sources, there were from 347 to 371 million patients with diabetes in the world, of which 490 thousand were children. By 2030, 552 million patients with diabetes are expected (9.9% of the adult population). Patients with diabetes need life-long treatment, which is expensive and is not always fully provided by medical and social insurance systems [23,25,26,32].

In most cases (from 80 to 97%), patients develop type 2 diabetes mellitus. Type 1 diabetes (DM-1) occurs predominantly before the age of 40. More than half of the sick are children, the peak incidence is at 14 years of age. The disease begins acutely, with classic symptoms (polyuria, polydipsia, etc.; Table 1), and is usually quickly diagnosed. Type 2 diabetes (DM-2) is mainly affected by elderly people, but every year an increasing number of people who become ill at a young and even childhood age are registered. The clinical picture of CD-2 in more than half of patients is not expressed, in many it manifests itself gradually, with non-classical or minimal symptoms(fatigue,itching, increased appetite, etc.;), which do not cause concern and complaints. Therefore, CD-2 is not diagnosed for a long time, it is detected by chance. However, in 20-30% of cases, T2DM in childhood and adolescence manifests sharply, as T1DM. The danger of CD-1 and CD-2 lies in the development of chronic hyperglycemia in patients, leading to early and late vascular complications from many organs and systems of the body, the most serious are coronary heart disease (IHD), nephropathy, retinopathy, diabetic foot syndrome , polyneuropathy, leading to disability and premature death of patients [11,25,30,33].

What a dentist should know about diabetes. Given the high prevalence of diabetes mellitus and the adverse effect on the dental health of patients, dentists should be well aware of:

Dental health in patients with diabetes is deteriorating. There is an accelerated eruption of permanent teeth in children, more pronounced in girls; teething is accompanied by gingivitis [19].

- There are structural changes in the salivary glands, impaired salivation and biochemical changes in the composition of saliva, which in turn causes xerostomia and the development of further complications: multiple caries, candidiasis, halitosis [6,32].

- Against the background of systemic immunosuppression, chronic diseases of the oral mucosa develop (lichen planus, recurrent aphthous stomatitis, recurrent bacterial, viral and fungal stomatitis), opportunistic infections, multiple abscesses during periodontitis, halitosis, surgical interventions, implant engraftment is worse [25,32].

- Neurological disorders are manifested in the oral cavity in the form of stomatalgia (the main symptoms are burning in the mouth and tongue) and taste perversion; prolonged existence of stomatalgia leads to a violation of oral hygiene, and taste perversion leads to hyperphagia and obesity, inability to follow a diet; as a result, glycemic control deteriorates in diabetic patients [32].

- The composition of microflora in patients with controlled diabetes is the same as in periodontitis; in uncontrolled diabetes, it changes: the percentage of colonies of TM7, Aqqreqatibacter, Neisseria,Gemella, Eikenella, Selenomonas, Actinomyces, Capnocytophaga, Fusobacterium, Veillonella and Streptococcus genera increases, Porphyromonas, Filifactor, Eubacterium, Synerqistetes, Tannerella and Treponema genera decreases [7].

A two-way relationship between diabetes mellitus and periodontitis has been proven. Most patients with diabetes develop periodontal disease, in 10% of cases, patients with periodontal pathology are diagnosed with diabetes. The interaction model described by Grossi S.G. and Genco R.J. (1998) is as follows. Developing inflammatory periodontal

diseases are rapidly progressing, leading to tooth loss. In turn, severe periodontal disease complicates glycemic control and increases the severity of diabetes mellitus [14].

Periodontal disease in patients with diabetes is characterized by a severe course. At the age of 12-18 years, there is a progression of gingivitis, loss of gum attachment, development of periodontitis. At the age of 15-19, 27% of adolescents have aggressive periodontitis [20,21].

Compared with non-diabetic patients, adults with T1DM and T2DM have a more pronounced clinic of periodontal diseases: a longer duration of inflammation; 3 times more often there is a loss of attachment of the gums to the bone, the development of periodontitis; increased depth of paradontal pockets; more destruction of the alveolar bone; more lost teeth [4,8,31,32,34].

Patients with diabetes often do not have preventive habits: 90% of adolescents brush their teeth once a day, 60% do not use flossing [3,23], adults 40–70 years old brush their teeth once in 54% of cases, 77% do not know their HbA1 level, 42% are overweight, 32% are obese [9]. All this contributes to the worsening of both diabetes and inflammatory periodontal diseases.

Diagnostic signs and risk factors for diabetes. If we take into account the data of world statistics on the incidence of diabetes from 4.3 to 10.9% of the population [10,16,29], it can be assumed that every twenty-third to ninth visitor to a dental clinic has diabetes.

In addition, the identification of well-known risk factors for diabetes will help to improve the diagnosis, prevention and management of diabetes in dental patients [5,9,11]:

- overweight and obesity, especially visceral (BMI ≥25 kg / m2);

burdened heredity (for example, the risk of CD-1 with a sibling disease - 4%, two siblings - 9.5%, a parent - 4-6%, a parent and sibling - 12%, both parents - 34%);

- race (Asian peoples, African Americans, Hispanics, Indians, residents of the.

This can play the role of a predictor of future diabetes mellitus [17], and a dentist may for the first time establish a diagnosis of diabetes mellitus, since patients are poorly aware of the relationship between oral pathology and diabetes mellitus [13]. Patients with diabetes are not aware of the increased risk of developing dental diseases.

Picture 1: Determination of blood glucose levels from the gingival crest with a portable glucometer

Features of dental treatment for patients with diabetes

A.M.L. Pedersen [17] developed recommendations for the organization of dental treatment of patients with diabetes: monitoring of glucose levels in a dental clinic (safe glucose level before invasive procedures - 5-6 mmol / l); appointment of patients in the morning, a few hours after the injection of insulin and breakfast; always have sugar in the office to relieve hypoglycemic attacks arising from waiting, anxiety, delay in eating, etc .; repeated visits of patients should be every 3 months, with high activity of dental diseases - more often.

On the one hand, dentoalveolar surgery, infections, stress from dental procedures can increase blood glucose levels and patients' metabolic insulin requirements. On the other hand, medications prescribed by dentists can influence diabetic therapy. For example, corticosteroids significantly impair glycemic control; a patient with type 2 diabetes may require short-term insulin therapy; antifungal drugs (miconazole, fluconazole) interfere with the metabolism of tolbutamide. Therefore, the treatment of patients with diabetes requires interaction between the dentist and the diabetologist [17,32].

Thus, dental treatment of patients with diabetes should be carried out on the basis of a team approach, with the interaction of a dentist with an endocrinologist (diabetologist) and other specialists. However, in order to carry out this interaction, both dentists and endocrinologists,and diabetic patients should have appropriate knowledge about the relationship between dental and diabetic pathology [2]. Meanwhile, the results of studies have shown that patients with diabetes have an insufficient level of knowledge about the relationship of their disease with dental health [32].

According to our data, 36% of patients in periodontal offices did not believe that diabetes affects dental health, 56% recognized the effect of diabetes on the state of the oral cavity, and only 8% realized that dental diseases can aggravate the course of diabetes. ... Every second patient (52%) did not understand that the state of the periodontium may depend on the level of blood glucose. Therefore, only 16% of periodontal patients regularly consulted a dentist, the rest - "from case to case" or "If you have free time." Only 24% of patients assumed that they would definitely turn to an endocrinologist on the referral of a dentist (16% - "would not apply", 60% - "if they had found free time").

However, dentists also did not have the necessary knowledge and underestimated the effect of periodontal disease on the course of diabetes, and 60% of doctors did not believe that tooth loss and abscesses are more frequent in patients with diabetes. According to our data, the knowledge of dentists was limited, only 36% believed that dental pathology aggravated the course of diabetes. Only antibiotic therapy was named in the specifics of providing dental care to patients with diabetes.

The study of international and domestic practical recommendations for the management of patients with diabetes showed that they pay little attention to the relationship between diabetes and pathology of the oral cavity [10,26,27,29]. Thus, the urgency of the problem of the relationship between diabetes mellitus and dental diseases, due to the high social significance, widespread prevalence and unfavorable interaction of pathologies, should be recognized.

References

1. Akpata E.S., Enosakhare S., Alomari Q. et al. Caries experience among children with type 1 diabetes in Kuwait // Pediatr. Dentist. – 2012. – Vol. 34, №7. – P. 468-472.

2. Al-Khabbaz A.K., Al-Shammari K.F. Diabetes Mellitus and periodontal health: dentists knowledge // Med. Princ. Pract. – 2011. – Vol. 20. – P. 538-544.

3. Alves C., Brandao M., Andion J., Menezes R. Oral health knowledge and habits in children with type 1 diabetes mellitus // Braz. Dent. J. – 2009. – Vol. 20, №41. – P. 70-73.

4. Bakhshandeh S., Murtomaa H., Vehkalahti M.M. et al. Dental findings in diabetic adults // Car. Res. – 2008. – Vol. 42, №1. – P. 14-18.

5. Borodina V.I., Zamyatina O.V., Povarova O.Yu. et al. Sugar diseases: Sat. tr. 10th All-Russia. scientific-practical conf. – SPb: Man, 2013. – S. 174-176.

6. Carda C., Mosquera-Lloreda N., Salom L. et al. Structural and functional salivary disorders in type 2 diabetic patients // Med. Oral Patol. Oral Cir. Bucal. – 2006. – Vol. 11, №4. – P. 309-314.

7. Casarin R.S., Barbagallo A. Meulman T. et al. Subgingival biodiversity in subjects with uncontrolled type-2 diabetes and chronic periodontitis // J. Periodont. Res. – 2013. – Vol. 48, №1. – P. 30-36.

8. Chandna S., Bathla M., Madaan V., Kalra S. Diabetes Mellitus – a risk factor for periodontal disease // Int. J. Fam. Prac. – 2010. – Vol. 9, №1.

9. Cinar A. B., Oktay I., Schou L. Self-efficacy perspective on oral health behavior and diabetes management // Oral Health Prev. Dent. – 2012. – Vol. 10, №4. – P. 379-387.

10. Dedov I.I. Diabetes mellitus is the most dangerous challenge to the world community // Bulletin of the severity of periodontitis in obese and / or type 2 diabetic chronic periodontitis patients// Quintes. RAMS.–2012 –№1.–P.7-13.

11. Diabetes mellitus: diagnosis, treatment, prevention; Ed. I.I. Dedova, M.V. Shestakova. – M.:Medical Infor. Agency, 2011. – S. 111-123.

12. Engstrom S., Berne C., Svardsudd K. Effectiveness of screening for diabetes mellitus in dental health care // Diab. Med. – 2013. – Vol. 30, №2. – P. 239-245.

13. Garton B.J., Ford P.J. Rootcaries and diabetes: risk assessing to improve oral and systemic health outcomes // Australian Dent. J. – 2012. – Vol. 57, №2. – P. 114-122.

14. Grossi S.G., Genco R.J. Periodontal disease and diabetes mellitus: a two-way relationship // Ann. Periodontol. – 1998. – №3. – P. 51-61.

15. Gursoy U.K., Marakoglu I., Oztop A.Y. Relationship between neutrophil functions and severity of periodontitis in obese and/or type 2 diabetic chronic periodontitis patients // Quintessence Int. 2008. – Vol. 39, №6. – P. 485-489.

16. IDF Diabetes Atlas. – 5th ed. – Update 2012. – №3. – P. 179-184, 186-188, 190.

17. Kaur G., Holtfreter B., Rathmann W. et al. Association between type 1 and type 2 diabetes with periodontal disease and tooth loss // J. Clin. Periodontol. – 2009. – Vol. 36, №9. – P. 765-774.

18. Koerber A., Peters K.E., Kaste L.M. The views of dentists, nurses and nutritionists on the association between diabetes and periodontal dise-

ase: a qualitative study in a Latino community /J.Publ. Health Dent.–2006.–Vol.66, №3.–P.212-215.

19. Lal S., Cheng B., Kaplan S. et al. // Accelerated tooth eruption in children with diabetes mellitus // Pediatrics. – 2008. – Vol. 121, №5. – P. e1139-e1143.

20. Lalla E., Bin C., Shantanu L. et al. Periodontal changes in children and adolescents with diabetes: a case-control study // Diab. Care. – 2006. – Vol. 29, №2. – P. 295-299.

21. Lopez R., Frydenberg M., Baelum V. Contextual effects in the occurrence of periodontal attachment loss and necrotizing gingival lesions among adolescents // Europ. J. Oral Sci. – 2009. – Vol. 117, №5. – P. 547-554.

22. Lopez-Lopez J., Jané-Salas E., Estrugo-Devesa A. et al. Periapical and endodontic status of type 2 diabetic patients in Catalonia, Spain: a cross-sectional study // J. Endodont. – 2011. – Vol. 37, №5. – P. 598-601.

23. Merchant A.T., Oranbandid S., Mayer-Davis E.J. Oral care practices and A1c among youth with type 1 type 2 diabetes // J. Periodontol. – 2012. – Vol. 83, №7. – P. 856-863.

24. Naumova V.N., Maslak E.E. The problem of diabetes in real dental practice tike (results of sociological research) // Dentistry and socially significant diseases: Sat. tr. – 10th All-Russia. scientific-practical conf. – SPb: Man, 2013. – S. 174-176.

25. Oates T.W., Huynh-Ba G., Vargas A. et al. A critical review of diabetes, glycemic control, and dental implant therapy // Clin. Oral Impl. Res. – 2013. – Vol. 24, №2. – P. 117-127.

26. Pedersen A.M.L. Diabetes mellitus and related oral manifestations // Oral Biosci. Med. – 2004. – №4. – P. 229-248.

27. Petrov V.I., Rogova N.V., Mikhailova D.O. Pharmacoeconomic analysis of effective disease // Int. J. Fam. Prac. – 2010. – Vol. 9, №1.

28. Rosedale M.T., Strauss S.M. Diabetes screening at the periodontal visit: patient and provider experiences with two screening approaches // Int. J. Dent. Hyg. – 2012. – Vol. 10, №4. – P. 250-258.

29. Sabanov A.V., Gorbatkova I.V., Dyachenko T.S., Berdnik E.Yu. Territorial Int. – 2008. – Vol. 39, №6. – P. 485-489.

30. Saremi A., Nelson R. G., Tulloch-Reid M. et al. Periodontal disease and mortality in type 2 diabetes // Diab. Care. – 2005.–Vol. 28.– P.27-32.

31. Serrano C., Perez C., Rodriguez M. Periodontal conditions in a group of Colombian type 2 diabetic patients with different degrees of metabolic control // Acta Odontol. Latinoam. – 2012. – Vol. 25, №1. – P. 130-137.

32. Ship J.A. Diabetes and oral health: anoverview /JADA.2003.Vol.134, No. 4.- P.1-10.

33. Southerland J.H., Moss K., Offenbacher S. Periodontitis and diabetes associations with measures of atherosclerosis and CHD // Atherosclerosis.-2012. –Vol.222, №1.–P.196-201.

34. Taylor G.W., Manz M.C., Borgnakke W.S. Diabetes, periodontal diseases, dental caries, and tooth loss: a review of the literature // Comp. Contin. Educ. Dent. – 2004. – Vol. 25, №3. – P. 179-184, 186-188, 190.

Аннотация. Рассматривается взаимосвязь сахарного диабета и стоматологического здоровья. Показана недостаточность знаний врачей-стоматологов и стоматологических пациентов о диабете. Обсуждается роль врача-стоматолога в ранней диагностике сахарного диабета и особенности лечения стоматологических заболеваний у больных диабетом.

Ключевые слова: диабет, стоматологическое здоровье, знания.

Summary. The article examines the relationship between diabetes mellitus and dental health. The lack of knowledge of dentists and dental patients about diabetes is shown. The role of the dentist in the early diagnosis of diabetes mellitus and the features of the treatment of dental diseases in patients with diabetes are discussed.

Key words: diabetes, dental health, knowledge.

Xulosa. Maqolada diabetes mellitus va tish salomatligi o'rtasidagi bog'liqlik ko'rib chiqiladi. Stomatologlar va stomatologlarning diabet haqida bilimlari yo'qligi ko'rsatilgan. Qandli diabetni erta tashxislashda stomatologning roli va diabet bilan og'rigan bemorlarda tish kasalliklarini davolashning o'ziga xos xususiyatlari ko'rib chiqiladi.

Kalit so'zlar: qandli diabet, tish salomatligi.

УДК: 61(071)+61:378

ИМКОНИЯТИ ЧЕКЛАНГАН БОЛАЛАРДА СУРУНКАЛИ КАТАРАЛ ГИНГИВИТЛАРНИ ТАШХИСЛАШ ВА СТОМАТОЛОГИК ТЕКШИРУВ КЎРСАТКИЧЛАРИ

Эронов Ё.Қ., Яриева О.О.
Бухоро давлат тиббиёт институти

Имконияти чекланган болаларда гингивит касаллигининг энг кўп учраши сабабилариуларнинг оғиз бўшлиғида гигиенанинг қониқарсиз ҳолати, ота-оналарнинг болада гигиена тарбиясини беришга қониқарсиз муносабати, тиш-жағ аномалиялари, шунингдек оғирлаштирувчи умумий соматик ҳолат мавжудлиги ҳамда маргинал пародонт яллиғланиш касалликлари ривожланишининг умумий ва маҳаллий факторлари уйғунлиги ҳисобланади [3,5,12].

Гингивит – бу милк шиллиқ қаватининг яллиғланиш касаллиги, кўпинча болаларда ўсмирлик ёшида 98% гача учрайди. Пародонт тўқималари касалликларини даволашнинг энг самарали методларини ишлаб чиқиш, шунингдек амалиётга тадбиқ қилиш, сўнги ўн йилда Ўзбекистон, Россия ва чет эл олим муаллифларининг тадқиқотларида биринчи ўринлардан бирини эгаллаб келмоқда [1-3].

Пародонт тўқималарининг ҳолати клиник баҳоланганда биринчи навбатда милкда шиллиқ қаватнинг ҳолатига эътибор қаратилди:

1. Яллиғланиш мавжуд
2. Яллиғланиш жадал
3. Яллиғланишнинг тарқалиши.

Намуна яллиғланиш мавжуд бўлганида бириктирувчи тўқималарда чуқур шикастланиш мавжуд бўлган соҳалар бўялишига асосланган. У яллиғланиш жойларида кўп миқдорда гликоген тўпланиши билан боғлиқ.

Яллиғланишнинг характеристикаси учун қуйидаги даражаланиш қабул қилинган: 1 салбий намуна – сомон-сариқ рангда бўялади; 2 ижобий намуна – ёрқин-жигаррангга бўялади; 3 ижобий намуна – тўқ-қўнғир ранга бўялади.

Бажариш техникаси. Милк шиллиқ пардаси Люголь эритмасининг ўзгарган аралашмаси билан сурилади (калий ёд – 2 мл, кристалл ёд – 1 мл, дистилланган сув – 4 мл) ёрқин-жигаррангдан тўқ-қўнғир рангача ўзгаради. Пародонт соғлом бўлганида милк бўялишида фарқ аниқланмайди.

Оғиз бўшлиғида гигиенани баҳолашнинг энг оддий мезони рақамларда ифодаланган, тиш караши билан қопланган тиш юзаларини ҳисобланади. Бунинг учун Green – Wermillion методидан фойдаланилди.

G. Green ва I.R. Wermillion (1964) OGI-S (Oral Hygiene Indices-Simplified)оғиз бўшлиғи гигиенасининг соддалаштирилган индексини таклиф қилишди. OHI-S ни аниқлаш учун тишларнинг қуйидаги юзалари ўрганилади: юз, тил ва $\frac{6|6}{6|6}$ лаб $\underline{1|1}$.

Барча юзаларда олдин тиш караши аниқланади. Тишларнинг юзаларида карашнинг миқдори қуйидаги тарзда аниқланади: ёдга эга аралашма билан олти доимий тиш юзаси бўялади – юқори марказий кесувчиларнинг лаб юзалари, юқори биринчи доимий катта илдиз тишларнинг юз юзалари, пастки биринчи доимий катта илдиз тишларнинг тил юзалари.

Тиш карашини баҳолашнинг қуйидаги тизимидан фойдаланилади:

0 – тиш карашининг йўқлиги (бўялиш йўқ);

1 – тиш караши тиш юзасининг 1/3 дан ортиқ соҳасини қоплайди;

2 – тиш караши тиш юзасининг 1/3 дан ортиқ, лекин 2/3 қисмидан кам соҳасини қоплайди;

3 – тиш караши тиш юзасининг 2/3 дан ортиқ соҳасини қоплайди.

Ҳар бир тишда баллар миқдори умумий суммага қўшилади ва олтига бўлинади (тишлар сони).

Тишларнинг юзасида аниқланган караш миқдори бўйича оғиз бўшлиғида гигиена ҳолатининг уч даражасини ажратиш мумкин: яхши, қониқарли ва ёмон.

Яхши ҳолат сифатида, бўялган караш алоҳида тишларнинг бўйинчаларида (0-1 балл) аниқланган

ҳолатни баҳолаш мумкин. Қониқарли ҳолат – караш тиш тожининг 1/3 ва алоҳида тишлардан 1/3 дан бироз кўпроқ юзасини қоплайди (1-2 балл). Ёмон – караш тожнинг деярли бутун юзасини қоплайди, яъни барча текширилаётган тишларнинг 2/3 қисмидан ортиғини (2-3 балл). Бу индекс болаларда тишлам алмашиш даврида оғиз бўшлиғининг гигиеник ҳолати ҳақида хулоса қилиш имконини беради.

Биринчи доимий тишлар бўлмаганида, оғиз бўшлиғининг гигиена ҳолатини баҳолаш учун биз Ю.А. Федоров ва В.В. Володкина (1971) томонидан таклиф қилинган Федоров – Володкина индексидан фойдаландик, у олти пастки фронтал тишларнинг юзасини ёдга эга аралашма (ёд-калий аралашмаси) билан бўяш йўли билан аниқланади.

Миқдорли баҳолаш беш балли тизимда ўтказилади:

1. Тиш тожининг бутун юзаси бўялиши – 5 балл
2. Тиш тожининг ¾ юзасини бўялиши - 4 балл
3. Тиш тожининг ½ юзасини бўялиши - 3 балл
4. Тиш тожининг ¼ юзасини бўялиши - 2 балл
5. Бўялиш йўқ - 1 балл

$$К_{ср} = \frac{\sum К_n}{n}$$

Бу ерда $К_{ср}$ – умумий гигиеник индекс, $К_n$ – бир тишни тозалашда гигиена индекси, н- ўрганилаётган тишлар сони (меъёрда ГИ 1 дан ошмаслиги керак).

Ўрганилаётган гуруҳларда гигиена кўникмаларига ўргатиш курсини ўз ичига олган, оғиз бўшлиғида гигиена дарслари ўтказилди. Дарс вақтида болаларга муляжларда стандарт методда тишларни тозалаш қоидалар тушунтирилди.

PLI караш индекси (Sylnex, Loe H., 1964) тадқиқотчининг хоҳишига қараб барча тишларни ёки фақат баъзиларини ўрганиш имконини беради. Бўямасдан визуал ёки най ёрдамида тишнинг тўрт юзасида юмшоқ тиш ажралмалари мавжудлиги ўрганилади (вестибуляр, орал, дистал ва медиал). Тиш юзасида караш миқдори шкала бўйича баҳоланади: 0 балл – караш милк олди соҳасида йўқ; 1 балл – карашнинг ингичка плёнкаси милк олди соҳада фақат най ёрдамида аниқланади; 2 балл – карашни милк ариқчаси ва бўйин олди соҳасида кўринади; 3 балл – караш тиш юзасининг катта қисмини ва тишлар орасини эгаллаган.

Тиш PLI қуйидаги формула бўйича ҳисобланади:

$$PLI = \frac{\sum \text{тўрт юза баллари}}{4}$$

Оғиз бўшлиғида PLI барча текширилган тишларда PLI дан ўртача катталик сифатида аниқланади.

OHI-S (Green J.C., Vermillion J.R., 1964) оғиз бўшлиғида гигиенанинг соддалаштирилган индекси шу муаллифлар томонидан 1960-йилда таклиф қилинган, учинчи молярлардан ташқари барча доимий тишларнинг юз ва тил юзаларида сегментлар (квадрант) бўйича натижаларни баҳолаган ҳолда, милк усти ва ости тиш ажралмаларининг миқдор баҳосини кўзда тутувчи Oral Hygiene Index индекси асосида яратилган.

OHI-S индекси олти индикатор тишларнинг ҳолати бўйича оғиз бўшлиғида гигиена ҳолатини баҳолаш учун таклиф қилинган: юқори ва пастки жағда биринчи молярлар (26 ва 46 улар бўлмаганида қўшни иккинчи молярлар) ва икки марказий кесувчилар (11 ва 31, улар бўлмаганида – бошқа томондан марказий кесувчилар). Тишларнинг фақат бир юзаси текширилади: юқори жағнинг молярлари ва барча кесувчиларда – вестибуляр, пастки жаг молярларида – тил. Шу билан бирга келтирилган юзалар кариес ва гипоплазия билан шикастланмаган бўлиши керак.

Ҳар бир юза най ёрдамида юмшоқ тиш караши ва тиш тоши мавжудлигига ўрганилади. Текширилаётган юзага (тил, юз) най тиш ўқига параллел қўйилади, тишнинг окклюзия юзасидан бўйнига қараб зигзагсимон ҳаракатлантирилади, тиш даражаси белгиланади, унда найда тиш ажралмалари тўпланади.OHI-S V тиш индекси караш индексининг суммаси сифатида ҳисобланади.

Караш индексининг шкаласи (Debris Index, DI-S): 0 балл – караш ёки пигмент йўқ; 1 балл – юмшоқ караш тож баландлигининг 1/3 дан кам қисмини эгаллайди ёки юзанинг исталган майдонида кўринмас юмшоқ караш билан тишдан ташқари пигментланиш мавжуд (Пристли караши); 2 балл – юмшоқ караш тиш тожининг 1/3 дан ортиқ, лекин 2/3 дан кам соҳасини қоплайди; 3 балл – юмшоқ караш тиш юзасининг 2/3 қисмидан ортиғини эгаллайди.

Тиш тоши индексининг шкаласи (Callculus Index, CI-S): 0 балл – тош йўқ; 1 балл – ўрганилаётган юзанинг 1/3 дан кам қисмини эгаллаган тиш усти тоши; 2 балл – текширилаётган юзанинг 1/3 қисмидан ортиқ, лекин 2/3 қисмидан кам соҳани эгаллайдиган тиш усти тоши ёки милк ости тошларининг алоҳида қисмлари мавжудлиги; 3 балл – юзанинг 2/3 қисмидан ортиғини эгаллаган тиш усти тоши ёки тиш бўйинчасини ўраб олган милк ости тоши.

Ҳар бир тишнинг DI-S ва CI-S маълумотлари ҳар бири диагоналдан иккига ажралган олти катакчалар билан махсус жадвалга киритилди.

OHI-S ни ҳисоблаш учун барча тишларнинг DI-S ва CI-S қўшилади:

$$OHI-S = \frac{\sum(DI-S) \pm \sum(CI-S)}{6}$$

OHI-S маълумотлари бўйича оғиз бўшлиғида гигиена ҳолати қуйидаги тарзда баҳоланади: OHI-S 0,6 дан ортиқ бўлмаганида – яхши гигиена; 0,7-1,6 – қониқарли; 1,7-2,5 – қониқарсиз; >2,6 – ёмон.

Беморнинг оғиз бўшлиғида гигиена самарадорлигининг индексидан PHP (Podshadlus, Haly, 1968) ўргатиш давомида тишларни тозалаш сифатини назорат қилишда фойдаланилади. OHI-S (вестибуляр юзалар 16 ва 26, 11 ва 31, тил – 36 ва 46) даги каби тишларнинг шу юзаларида караш мавжудлиги рўйхатга олинади, лекин бу ҳолатда тиш тожининг ўрганилаётган юзасида бир нечта соҳаларнинг (бўлма) ифлосланганлиги ҳисобга олинади: 1 – медиал бўлма; 2 – дистал; 3 – ўрта-окклюзия; 4 – марказий; 5 – ўрта-бўйин олди бўлмаси.

Юмшоқ караш мавжудлиги бўёқ билан чайилганидан сўнг аниқланади. Бўлмада бўялиш бўлмаганида 0 балл қўйилади; бўлмада исталган бўялиш бўлганида – 1 балл. Бир юзадаги беш бўлманинг баллари қўшилади ва тиш PHP си олинади. Оғиз бўшлиғи учун PHP барча олти кўрсаткичнинг ўрта қиймати сифатида ҳисобланади:

$$\text{PHP} = \frac{\sum \text{PHP}_{\text{тишлар}}}{n \text{ тишлар}}$$

PHP ёрдамида оғиз бўшлиғида гигиенани баҳолаш. 0 – оғиз бўшлиғида аъло гигиена; 0,1-0,6 – яхши; 0,7-1,6 – қониқарли; ≥1,7 –қониқарсиз.

Касаллик экологик ноқулай минтақаларда яшовчи болаларда пайдо бўлади деб ҳисоблашади [7]. Мақолада экологик ифлосланган минтақада яшовчи, сурункали катарал гингивитга эга болаларни шу ташхисга эга экологик тоза минтақада яшовчи болалар билан солиштирилганда цитокин профил ва оғиз бўшлиғи суюқлигида лейкоцитларнинг миқдорини ўрганиш натижалари тақдим этилган. Ўрганилган гуруҳлардаги болаларда сурункали катарал гингивитнинг оғирлик даражасига боғлиқ равишда оғиз суюқлигида лейкоцитларнинг миқдори ва цитокин спектр ўзгаришларининг батафсил таҳлили берилган. Ёши ва яшайдиган жойига боғлиқ равишда, сурункали катарал гингивитга (СКГ) эга болаларнинг оғиз суюқлигида (ОС) лейкоцитлар ва цитокинлар миқдорининг таҳлили шуни кўрсатдики, экологик ифлосланган минтақада (ЭИМ) яшовчи 7 ёшли болаларнинг ОС да лейкоцитлар даражаси (198,19±4,11) 10^6/л ни ташкил этди, бу уларнинг шартли тоза минтақада (ШТМ) яшовчи тенгдошларининг натижаларидан 1,4 марта юқори, (141,09±4,10)•10^6/л, ($p<0,01$). Мазкур ёш гуруҳида цитокин профилнинг таҳлили экологик ноқулай минтақада яшовчи болаларда IL-6 яллиғлантириш цитокинининг миқдори шартли “тоза” минтақада яшовчи болаларнинг маълумотларига нисбатан 11,22% юқорилигини кўрсатди (мос равишда, 13,78±0,38 пг/мл га қарши12,39±0,50 пг/мл, $p<0,05$).

Имконияти чекланган болаларда оғиз бўшлиғи аъзоларининг патологик ҳолати ҳамда организминг баъзи тизимли касалликлари ўртасида ўзаро боғлиқликни кўрсатувчи қатор эпидемиологик тадқиқотлар бажарилган. Болаларда умумий соматик касалликларнинг мавжудлиги жағ-юз соҳасида тузилиш-функция ўзгаришлари ривожланишига сабаб бўлиши, шу жумладан пародонт касалликлари ривожланишининг хавфини ошириши ва бу касалликларнинг кечуви ва прогнозига катта таъсир кўрсатиши мумкин.

Болаларда пародонт тузилишининг фунционал ва морфологик етилмаганлиги яллиғланиш жараёни кечувини аниқлаб берувчи омил ҳисобланади [9,15,16].

Имконияти чекланган болаларда катарал гингивит ривожланишига олиб келувчи маҳаллий омиллар сифатида тишнинг шикастланиши (тожининг синиши, тишнинг чиқиши ва бошқалар), бўйин олди кариес, нотўғри тишлам, тишлар (дистопия, қисилганлик) ва оғиз бўшлиғи юмшоқ тўқималарининг аномалиялари (лабларнинг қисқа уздечкаси, кичик кириш); тишларни қониқарсиз парваришлаш, тиш тоши, пломба, тиш протезлари, эстетик винирлар ёки ортодонтик аппаратларни ўрнатишда нуқсонлар ва ҳоказолар [14,16].

Хулоса

Имконияти чекланган болаларда сурункали катарал гингивитларни ташхислаш бемор болаларнинг оғиз бўшлиғининг шиллиқ қавати ва пародонт касалликлари стоматологик текширув усуллари ёрдамида ёндош касалликлари эътиборга олиниб ташхис қўйилади. Бироқ бу ўзгаришларнинг характери этиологияси, организмнинг индивидуал

ўзига хосликлари, ёш, жисмоний ҳолат, генетик статус ва бошқаларга боғлиқ равишда жуда турли-туман. Шу сабабдан шиллиқ қават ўзгаришлари аломатларининг диагностик қиймати, шунингдек шифокорнинг даволаш ва профилактика тактикаси турлича бўлади.

Адабиёлар

1. Абдуллаев Ж.Р. Ранняя диагностика и лечение хронического катарального гингивита у детей: Автореф. дис. … канд. мед. наук. – Ташкент, 2009. – 24 с.
2. Аванесов А.М., Калантаров Г.К. Влияние антисептиков мирамистин и хлоргексидин на местный иммунитет полости рта при хроническом генерализованном катаральном гингивите // Вестн. Рос. ун-та Дружбы Народов. – Сер: Медицина. – 2013. – №3. – С. 68-72.
3. Базарный В.В., Полушина Л.Г., Максимова А.Ю. и др. Цитологическая характеристика процессов пролиферации и апоптоза в буккальном эпителии при хроническом гингивите // Вестн. Уральской мед. акад. науки. – 2019. – Т. 16, №1. – С. 23-26.
4. Безвушко Э.В., Малко Н.В. Особенности цитокинового профиля у детей с хроническим катаральным гингивитом, проживающих на загрязненных территориях и с фтор-, йоддефицитом // Рос. стоматол. – 2015. – №4. – С. 35-38.
5. Беленова И.А., Бондарева Е.С. Повышение эффективности комплексного лечения хронического катарального гингивита в детском возрасте путем применения местных иммунокорректоров // Вестн. новых мед. технологий. – 2013. – №1.
6. Березина Н.В., Силантьева Е.Н. К вопросу о местном лечении хронического катарального гингивита у подростков // Науч. альманах. – 2017. – №1-3. – С. 168-170.
7. Эронов Ё.К. Мия фалажи билан касалланган болаларда тиш кариесининг комплекс даволаш усуллари // Tibbiyotda yangi kun. – 2020. – №4 (32). – 710-715 б.
8. Эронов Ё.К. Мия фалажи билан касалланган болаларда тиш кариеси профилактикаси // Биология ва тиббиёт муаммолари. – 2020. – №6. – 145-150 б.
9. Эронов Ё.К. Мия фалажи билан касалланган болаларда Лошли юшенко красногорский усулида сўлак таркибий хосаларини тахлилий аниқлаш // Tibbiyotda yangi kun. – 2020. – №2 (30). – 272-274 б.
10. Эронов Ё.К., Жумаева Ш.Б. Болаларда ўткир герпетик стоматитларни даволашга замонавий ёндошув // Tibbiyotda yangi kun. – – 2018. – №4 (24). – 123-125 б.
11. Эронов Ё.К., Жумаева Ш.Б. Кичик ёшдаги болалар ва ўсмирларда гингивитни даволашнинг замонавий усуллари // J. Biomed. Pract. – 2019. – №3. – P. 61-65.
12. Эронов Ё.К., Мирсалихова Ф.Л. Тиш кариесини профилактикаси ва даволашни церебрал фалажли бемор болаларда олиб бориш // Tibbiyotda yangi kun. – 2019. – №3 (27). – 181-183 б.
13. Эронов Ё.К., Ражабов А.А. Мия фалажи билан касалланган болаларда кариес касаллигининг тарқалиш кўрсаткичларини баҳолаш // Tibbiyotda yangi kun. – 2020. – №2 (30). – 634-635 б.
14. Мирсалихова Ф.Л. Минимально щадящий подход к лечению кариеса зубов у детей // Актуальные вопросы стоматологии: Материалы межрегион заочной науч.-практ. конф. с междунар. участием, посв. 85-летию проф. В.Ю. Миликевича. – Волгоград, 2017. – С- 238-241.
15. Мирсалихова Ф.Л. Минимально инвазивный метод лечения кариеса зубов у детей // Стоматол. детского возраста и проф. – 2018. – №2 (70). – С. 9-12.
16. Мирсалихова Ф.Л. Отстроченное пломбирование при кариесе постоянных зубов у детей с несформированными корнями // Клин. стоматол. – 2018. – №1 (85). – С. 4-7.

Имконияти чекланган болаларда сурункали катарал гингивитларни ташхислаш, ва стоматологик текширув кўрсаткичлари, даволаш ҳамда профилактикани мукаммаллаштиришда маълум ютуқларга қарамасдан, мазкур патологиянинг юқори даражаси, касалланиш ўсишининг тенденцияси долзарб муаммолардан бири бўлиб келмоқда. Клиник кўринишларининг турли-туманлиги эса диагностика, даволаш ва профилактикада қийинчиликлар ҳосил қилади.

Калит сўзлар: имконияти чекланган болалар, сурункали катарал гингивитлар, пародонт, оғиз бўшлиғи шиллиқ қавати.

Несмотря на достижения в диагностике хронического катарального гингивита у детей с ограниченными возможностями, а также улучшение показателей стоматологического обследования, лечения и профилактики, эта проблема одна из самых актуальных в стоматологии. Разнообразие

клинических проявлений затрудняет диагностику, лечение и профилактику этого заболевания.

Ключевые слова: дети с ограниченными возможностями, катаральный гингивит, пародонтит, слизистая оболочка полости рта.

Summary. Despite advances in the diagnosis of chronic catarrhal gingivitis in children with disabilities, as well as improvements in dental examination, treatment and prevention, this problem is one of the most pressing in dentistry.

Key words: children with disabilities, catarrhal gingivitis of the larynx, periodontitis, oral mucosa.

УДК: 616.311. ББК 56.612

КРИТЕРИИ РАННЕЙ ДИАГНОСТИКИ И ЛЕЧЕНИЯ КАНДИДОЗА СЛИЗИСТОЙ ОБОЛОЧКИ ПОЛОСТИ РТА

Яриева О.О., Эронов Ё.К.
Бухарский государственный медицинский институт

Микробы заселяют тело человека с момента появления его на свет. Попадая на кожу и в рот новорожденного в момент его прохождения по родовым путям матери, они расселяются по всему организму: живут на коже и ногтях, слизистых оболочках полости рта, кишечника, дыхательных путей и даже во внутренних органах. Здоровье человека зависит от тонкого баланса между «дружественными» и патогенными микроорганизмами. Когда рост грибков, всегда живущих внутри нас, выходит из-под контроля, возникает серьезное заболевание. Первое упоминание о кандидозных поражениях (инфекциях) ротовой полости обнаружено у Гиппократа в IV в. до н.э. (377 г. до н.э.). Как заболевание человека молочница названа Гиппократом stomata aphtoidea, а Галленом – aphta alba infantu. В переводе на русский язык греческое слово «кандида» означает «кандидат в белой мантии (одежде)» (в Древней Греции сенаторы одевались в белые одежды, что указывало на чистоту и непорочность). Термин «молочница» (monilia) впервые был использован ботаниками при описании поражения овощей в 1751 г. [4,11]. Местные описания кандидозных поражений сделаны в 1771 и 1784 гг. Candida albicans впервые была выделена от больного туберкулезом в 1844 г., в 1849 г. дрожжеподобные грибы обнаружены при вагинальном кандидозе, а в 1853 г. – при системной инфекции [11].

Внедрение противогрибковых средств 3-го поколения – триазолов (итраконазол, флуконазол) и тербинафина можно справедливо назвать причиной настоящей революцией в терапии микозов. Впервые стали возможными безопасное лечение и профилактика ряда глубоких микозов и, что не менее важно, – излечение дерматомикозов и онихомикозов в короткие сроки. Разработка прогрессивных схем системной терапии препаратами 3-го поколения сделала лечение инфекций кожи широко доступным. Только теперь основой лечения дерматофитии стала системная терапия. Параллельно с внедрением этих средств в клиническое обращение поступили новые лекарственные формы местных антимикотиков: аэрозоли, шампуни и лаки для ногтей.

Нашей задачей явилось ознакомление лечащих врачей с противогрибковыми лекарственными препаратам, доступными в настоящее время в России. Постоянно меняющееся положение на фармацевтическом рынке страны приводит к появлению все новых аналогов имеющихся антимикотиков, новых лекарственных форм. Реже появляются препараты с новыми действующими веществами. Некоторые препараты и их формы, широко применявшиеся в терапевтической практике, в настоящее время стали недоступны. В то же время,богатое разнообразие – более 100 наименований и более 20 лекарственных форм – имеющихся противогрибковых препаратов позволяют российским врачам выбирать нужное средство соответственно природе и форме грибковой инфекции. Мы надеемся, что мы поможем сделать правильный выбор [6].

Различные виды Candida обитают в разнообразных экологических нишах. Все эти дрожжеподобные грибы широко распространены в природе. Термин «дрожжи» применительно к таксономии грибов не является официальным. Его чаще всего применяют к грибам семейства Saccharomycetaceae (класс Endomycetes, порядок Ascomycota), а под «дрожжеподобными» организмами понимают формы, размножающиеся преимущественно почкованием клеток, не подразумевая при этом какого-либо таксономического родства между ними. Так, более чем из 2000 генов, идентифицированных у C. albicans, только 100 (5%) имеют молекулярную гомологию с Saccharomyces [2].

Дрожжи отличаются от плесневых грибов (плесеней) двумя признаками: во-первых, колонии дрожжей на питательных средах похожи на бактериальные – гладкие, пастообразные, вырастают через 48-72 ч; во-вторых, при микроскопировании дрожжей выявляются клетки овальной или круглой формы, разной величины (процесс почкования); размеры клеток – до 10 мкм. Такие же морфологические и культуральные признаки имеются у кандид [1].

Известно, что грибковые инфекции занимают одну из ключевых позиций среди заболеваний слизистой оболочки полости рта по распространенности среди населения и тяжести возможных осложнений для организма пациента.

В последние годы во всем мире, и особенно в развитых странах, наблюдается значительное увеличение грибковых заболеваний, вызываемых дрожжеподобными грибами рода Candida.

Согласно последним исследованиям, кандидоз слизистой оболочки рта относится к наиболее распространенным заболеваниям, что подтверждается увеличением его распространенности среди других заболеваний слизистой оболочки рта до 63% .

Данные современных исследований показывают, что лечение кандидоза должно быть комплексным, с повторными курсами и индивидуальным подходом. При проведении лечебных мероприятий учитывают этиологию, характер и продолжительность заболевания [4,5].

Кандидоносительство статистически определяется у 5% младенцев, у лиц же пожилого возраста этот показатель увеличивается до 60%. Однако истинное проявление патогенных свойств грибов рода Candida зависит, главным образом, от состояния макроорганизма. Главную роль в развитии кандидоза играет ослабление иммунной системы. Именно состояние функциональной системы ротовой полости у каждого индивидуума с учетом его возраста, гигиенических навыков и других факторов характеризует экосистему в целом. Кандидоз возникает, как правило, на фоне более или менее выраженного иммунодефицита или дисбаланса иммунной системы [3].

Развитию кандидоза могут способствовать тяжелые сопутствующие заболевания: злокачественные новообразования, ВИЧ-инфекция, туберкулез, эндокринопатии (сахарный диабет, гипотиреоз, гипопаратиреоз, гипо- и гиперфункция надпочечников). Заболевания желудочно-кишечного тракта, особенно пониженная кислотность желудочного сока и ахилия, часто обусловливают развитие кандидоза слизистой оболочки рта.

Возникновению кандидоза слизистой оболочки полости рта способствует длительное лечение кортикостероидными препаратами, цитостатиками, которые подавляют иммунную систему организма и усиливают вирулентность дрожжеподобных грибов [2,8].

Применение мирамистина в комплексе с медикаментозной терапией кандидоза полости рта в течение 3-х месяцев уменьшает тяжесть воспалительного процесса и образование зубного налета и обеспечивает стойкий положительный клинический эффект, что подтверждается длительной нормализацией цитологических и микробиологических показателей.

Результаты исследования ярко свидетельствуют о том, что при лечении кандидоза слизистой оболочки полости рта необходимо воздействовать не только на возбудителя инфекционного процесса, но и на все предрасполагающие факторы заболевания. Терапия, направленная на все звенья патологического процесса, позволяет повысить эффективность лечения и, кроме того, способствует достижению длительного периода ремиссии заболевания [7].

Под премедикацией в широком смысле слова понимают введение любого лекарственного препарата в рамках стоматологического лечения. Было бы неправильно предполагать, что единственной целью медикаментозной подготовки является снятие страха перед лечением. Данная задача хотя и является важной, однако далеко не единственной [12]. Медикаментозная подготовка в детской стоматологии основывается на двух основных показаниях: во-первых, ее используют для обеспечения спокойного хода лечения при длительных и серьезных вмешательствах, во-

вторых, для улучшения условий при лечении детей, не сотрудничающих с врачом. Для детей младшего возраста предпочтительнее использовать сибазон. Можно применять за 20-25 мин. до лечебных манипуляций 1% димедрол, супрастин, тавегил, пипольфен (в растворе) [13,14].

Применение этих средств позволяет устранить эмоциональный и вегетативный компоненты боли (снижение чувства тревоги, страха, беспокойства, устранение психовегетативных осложнений, проявляющихся тахикардией, гипертензией, гипергликемией, астматическим приступом, обмороком или коллапсом), а также снизить частоту осложнений общего характера, которые в большей степени связаны с психоэмоциональным напряжением больного, значительно улучшить эффект обезболивания и потенцировать местную анестезию [9,10].

Таким образом, анализ результатов научно-эпидемиологических, клинических, социологических и экспериментальных исследований показал, что патология, клиника, диагностика и профилактика кандидоза слизистой оболочки полости рта требует глубокого изучения.

Литература

1. Зеленова Е.Г., Заславская М.И., Махрова Т.В. Экология, морфофункциональные особенности и факторы патогенности. – Н. Новгород, 2002.

2. Латышева С.В. Лечебная тактика при кандидозе полости рта // Соврем. стоматол. – 2008. – №3. – С. 48-51.

3. Латышева С.В. Современные аспекты патогенеза и диагностики кандидоза полости рта // Соврем. стоматол. –2007. – №1. – С. 5- 61.

4. Лукиных Л.М. Заболевания СОПР. – Н. Новгород: НГМА, 2000. – 367 с.

5. Лукиных Л.М. Кандидоз // Мед. обозрение. – 2011. – №1 (72). – С. 10-13.

6. Сергеев Ю.В., Шпигель Б.И., Сергеев А.Ю. Фармакотерапия микозов // Медицина для всех. Национальная академия микологии. – М., 2003. – 200 с.

7. Флейшер Г.М. Оценка эффективности комплексного лечения кандидоза слизистой оболочки полости рта с применением мирамистина // Стоматолог-практик. – 2015. – №2.

8. Чепуркова О.А., Чеснокова М.Г., Недосеко В.Б. Обоснование использования антисептических препаратов в комплексном лечении пациентов с ХГП и обсемененностью биотопа пародонтального кармана грибами Candida // Пародонтология. – 2009. – №92 (51). – С. 35-38.

9. Яриева О.О. Алгоритм ранней диагностики и профилактики кариеса зубов у детей // Образование, наука и практика стоматологии XXI века: Материалы 6-го междунар. конгресса стоматологов. – М., 2019. – С 12-13.

10. Яриева О.О. Оценка распростра-нённости и интенсивности кариеса временных зубов у детей // Междунар. журн. гуманитарных и естественных наук. – 2017. – №1. – С. 19-21.

11. Lunitsyna U.V., Tokmakova S.I. Oral candidosis is an urgent problem of dentistry of the XXI century // Актуальные пробл. стоматол. – 2012. – №2.

12. Yarieva O.O. The grade of damage to hard tissues of teeth of noncarious and carious among children and teenagers of the Bukhara region // Wld J. Pharmac. Res. –- 2020. – Vol. 3. – P. 345-350.

13. Yariyeva O.O. Clinic, Early Diagnosis and Treatment of Dental Caries in Children // Int. J. Bio-Sci. Bio-Technol. – 2019. – Vol. 6. – P. 15-23.

14. Yariyeva O.O. Importance of medical and social factors in etiology of carious and non-carious diseases of children // Int. J. Pharmac. – 2019. – Vol. 7. – P. 456-461.

Аннотация. Проведен анализ специальной литературы, посвященной взаимосвязи заболеваний кандидози слизистой оболочки полости рта. На основании изучения имеющихся данных авторы пришли к заключению, что кандидозные заболевания слизистой оболочки полости рта требуют разносторонних глубоких исследований.

Ключевые слова: заболевания слизистых оболочек полости рта, кандидозы, профилактика.

Xulosa. Og'iz bo'shlig'i shilliq qavatining kandidoz kasalliklari bilan bog'liqligi bo'yicha maxsus adabiyotlar tahlili o'tkazildi. Mavjud ma'lumotlarni o'rganish asosida mualliflar og'iz bo'shlig'i shilliq qavatining kandid kasalliklari keng qamrovli chuqur tadqiqotlarni talab qiladi degan xulosaga kelishdi.

Kalit so'zlar: og'iz bo'shlig'i shilliq pardalari kasalliklari, kandidoz, profilaktika.

Summary. The analysis of special literature on the relationship of diseases of candidiasis of the oral mucosa was carried out. Based on the study of the available data, the authors came to the conclusion that candidal diseases of the oral mucosa require comprehensive in-depth research.

Key words: diseases of the mucous membranes of the oral cavity, candidiasis, prevention.

СУПИЕВУ ТУРГАНУ КУРБАНОВИЧУ – 80 лет

Мне приятно отметить, что моим официальным оппонентом являлся доктор медицинских наук, профессор, академик Академии профилактической медицины Республики Казахстан, Заслуженный деятель науки Казахстана, Почетный профессор Казахского национального медицинского университета, Почетный профессор Ташкентского государственного стоматологического института, профессор кафедры детской и хирургической стоматологии Казахского института усовершенствования врачей Супиев Турган Курбанович.

В последующие годы мы поддерживаем тесные научные контакты с ним. Зная, что в 2022 году Турган Курбанович отмечает свое 80-летие, я принял решение ознакомить наших специалистов и студентов творческой биографией академика Супиева Т. К.

Турган Курбанович родился в 1942 году в Алматинской области Казахстана в период разгара Великой Отечественной войны. Когда ему исполнилось всего 40 дней от роду, его папа Курбан добровольно ушел на фронт и в 1944 году погиб на полях сражения на Украинской земле. После этого воспитанием своих детей занималась мама Шарапат. Старший брат Бурхан и сестры Латын и Бахар пошли по стопам отца - стали учителями, а младший сын Турган избрал путь врача.

Турган после окончания средней школы Золотой медалью. сдав один экзамен на «отлично», поступил на стоматологический факультет Казахского национального медицинского университета имени С. Д. Асфендиярова». Он в 1965 году завершил учебу с отличием. В том же году он был принять ассистентом кафедры хирургической стоматологии АГМИ и в течение 12 лет проработал на должности ассистента. С 1977 года по 2017 годы работал ассистентом, доцентом, профессором и заведующим кафедрой стоматологии детского возраста.

Преподавательская работа не помешала Тургану вести и научную работу. Итоги его исследовательской работы завершились в 1972 году защитой кандидатской диссертации (научный руководитель профессор Чернов Е. Ф.). После этого он продолжал научные исследования по проблеме одонтогенной инфекции. Когда появились «контуры» докторской диссертации, Турган был переведен на должность научного сотрудника и командирован в Первый Санкт-Петербургский медицинский университет им. И. П. Павлова для завершения докторской диссертации. Он был направлен на кафедру стоматологии детского возраста и челюстно-лицевой хирургии, руководимой профессором Соловьевым М. М.

В 1984 году Турган Курбанович защитил

докторскую диссертацию в Первом Санкт-Петербургском медицинском университете им. И. П. Павлова (научные консультанты: профессор, Заслуженный деятель науки РФ, академик Соловьев М. М. и профессор Корытный Д.Л.). После защиты диссертации Тургану Курбановичу поступили приглашения на работу из нескольких медицинских вузов страны (Санкт-Петербург, Тверь, Воронеж, Душанбе, Бишкек и др.). Он выбрал свой родной университет и вернулся домой. В 1986 году ему присвоено звание профессора и в 1988 году Турган Курбанович избран заведующим кафедрой стоматологии детского возраста и ортодонтии, где проработал непрерывно по 2017 год.

Во время беседы с ним я узнал, что все его дети: дочь Эльмира (в Алмате), зять Бахит (в Санкт-Петербурге), сын Адил (в Лондоне) и невеста Анара (в Хиросиме) защитили докторские диссертации. Таким образом, пять членов семьи стали докторами медицинских наук. Это редкое и прекрасное явление, большая гордость для родителей – папы Турган и мамы Мернисам.

В настоящее время профессор Супиев Т. К. ведет преподавательскую работу в Алматинском институте усовершенствования врачей и по совместительству читает лекции в Международном Казахстанско-Турецком университете (г. Туркестан).

За годы преподавательской и научной деятельности академик Заслуженный деятель науки Республики Казахстан Супиев Т. К. подготовил 60 учеников, из них 13 докторов и 39 кандидатов медицинских наук, 8 магистрантов. Он являлся официальным оппонентом 40 диссертационных работ в медицинских вузах Алматы, Бишкека, Ташкента, Душанбе. Профессором Супиевым Т. К. единолично и совместно с учениками опубликованы более 500 научных работ (монографии, учебники, учебные пособия, методические рекомендации для врачей и научные статьи) в разных изданиях стран СНГ и в зарубежной печати.

Несмотря на активную научно-педагогическую работу, как врач- челюстно-лицевой хирург высшей категории Турган Курбанович ведет консультативную работу и ежегодно выполняет до 100 -120 сложных операций в челюстно-лицевой области. По приглашению областных отделов здравоохранения он выезжает на консультации в регионы, где проводит операции у детей со сложными патологиями челюстно-лицевой локализации и шеи.

Наряду с основной работой, профессор Супиев Т. К. занимается издательской деятельностью. Он являлся главным редактором Республиканского научно-практического журнала «Проблемы стоматологии», профессиональной газеты «Стоматология - Казахстан» и «Ауырма». С 2013 года по настоящее время он является одним из учредителей и научным редактором профессионального журнала «Concept стоматология», который издается на трех языках (казахском, русском, английском). Журнал распространяется среди читателей стран СНГ. Профессор Супиев Т. К. включен зарубежным членом редакционной коллегии журналов «Стоматология детского возраста и профилактика» (Россия) и «Стоматологический журнал» (Белоруссия).

В разные годы академик Супиев Т.К. выполнял общественные работы: главный детский стоматолог МЗ РК, заместитель декана и декан стоматологического факультета Казахского НМУ, член Проблемной комиссии «Детская стоматология» Академии медицинских наук СССР, заместитель директора Республиканского научно-клинического центра «Стоматология» по научной работе, заместителем председателя диссертационного совета по специальности «Стоматология» при Казахском НМУ им. С.Д. Асфендиярова; член ВАК МОН РК, член диссертационного совета «Стоматология» при Кыргызском ГМА им. Ахунбаева.

Профессор Супиев Т. К. избран Почетным профессором Казахского НМУ им. С. Д. Асфендиярова (2014) и его имя внесено в «Зал Славы» родного университета. Он избран Почетным профессором Ташкентского государственного стоматологического института. За годы трудовой и научной деятельности профессор Супиев награждался более 30 различными знаками отличия («Отличнику здравоохранения СССР», медаль РК «Знак Почета», Почетная грамота Президента РК,

Почетная грамота Ассамблеи народа Казахстана, Почетный гражданин Панфиловского района Алматинской области, Лауреат Республиканской премии «Илхам» и др.).

Большой гордостью Тургана Курбановича и Мернисам Исраиловны являются их дети (дочь Эльмира, зять Бахит, сын Адил, невеста Анара), которые стали докторами медицинских наук, а три внучки обучились в зарубежных странах и стали магистрами по специальностям: фармация, женская мода, основы бизнеса). Всеобщие любимцы семьи внук Алижан и правнучка Айлин готовятся стать учениками.

Стоят: доктора медицинских наук Адил, Анара, Эльмира, Бахит.
Сидят родители: Турган и Мернисам

Пожелаем всем членам семьи Тургана Курбановича доброго здоровья, благополучия, долголетия и дальнейших творческих успехов.

Пусть эти замечательные качества долгие годы не покидают его и близким, ученикам, больным и окружающим его людям дарит мгновения радостных ощущений и оптимистический настрой.

Ректорат Ташкентского государственного стоматологического института
Ассоциация стоматологов Узбекистана
Редакция журнала «Stomatologiya»
Сотрудники кафедры Ортодонтии и зубного протезирования ТГСИ
Сотрудники кафедры детской терапевтической стоматологии

КАМИЛОВ ХАЙДАР ПОЗИЛОВИЧ 60 ЁШДА

Камилов Хайдар Позилович – терапевтик стоматология сохасидаги етакчи олимлардан бири, Тошкент давлат стоматология институти госпиталь терапевтик стоматология кафедрасининг мудири, Халқаро стоматологлар академиясининг аъзосидир.

Камилов Хайдар Позилович 1962 йил 16 февралда Тошкент шаҳрида зиёлилар оиласида таваллуд топди. 1984 йилда Тошкент Давлат медицина институтинининг стоматология факультетини тамомлаб, 1984-1985 йиллар давомида Тошкент давлат медицина институтининг терапевтик стоматология кафедрасида катта лаборант бўлиб ишлади. 1985-1993 йиллар давомида Тошкент давлат медицина институтининг терапевтик стоматология кафедраси ассистенти лавозимида фаолият кўрсатди.

1992 йилда профессор В.А.Епишев раҳбарлиги остида Тошкент шаҳри Тошкент давлат тиббиёт институтида «Гелий-неоновый и жидкостный импульсный лазеры при лечении пародонтита» мавзусида кандидатлик диссертациясини ҳимоя қилди.

2002 йилда эса профессор Ф.М.Мамедова раҳбарлиги остида Тошкент шаҳри ТошМИда «Клинико-патогенетические аспекты комбинированной лазеротерапии больных с пародонтитами» мавзусида докторлик диссертациясини ҳимоя қилди. 1993-2003 йиллар давомида ТошМИнинг терапевтик стоматология кафедрасида доцент, 1996-1999 йиллар ичида шу кафедра докторанти. 2003 йилда профессор унвонига сазовор бўлди.

Камилов Х.П. Ўзбекистонда кенг тарқалган кариес, пародонт ва оғиз бўшғиғи шиллиқ парда касалликлари муаммолари билан шуғулланиб келмоқда. Унинг рахбарлигида 21 та номзодлик ва 6 та докторлик ва бир қанча магистрлик диссертациялари ҳимоя қилган. Х.П. Камилов жамоа билан ишлашда лазер нурлари ва фотодинамика тасирини хужайра тўқималарига таъсири, яллиғланиш жараёнида сўлак таркибини молекуляр ўрганиш, озон эритмасини тўқималарга таъсир механизми, кариес профилактикаси, стоматологияда рак ва рак олди касалликлари ривожланиш механизмини, пародонт яллиғланишида пародонт микроциркуляциясини бузилиш механизми муаммоларини ўрганиб, илмий асоослаб олинган натижаларини стоматология сохасини илмий ва амалий йўналишини бойитди. Илмий изланиш натижалари стоматология, эндокринология, гинекология, касб касалликлари институтининг даволаш ишлари фаолиятига тадбиқ этилган.

Давлатимиз Х.П. Камилов фан тарақиётидаги қилган хизматларини инобатга олиб 2004 йил 23 августда «Ўзбекистон Республикасида хизмат кўрсатган Соғлиқни сақлаш ходими» фахрий унвони билан тақдирлади. 2011 йил Ўзбекистон Республикаси соғлиқни сақлаш тизимида фидокорона ва фаол меҳнатлари учун “Ўзбекистон Республикасида Соғлиқни сақлаш аълочиси” кўкрак нишони билан тақдирланди. Унинг шогирдлари Ўзбекистон Республикаси соғлиқни сақлаш тизимида, МДХ ва узоқ чет эл давлатларида фаолият юритмоқдалар. Профессор Камилов.Х.П. 2005-2014 йиллар ичида Тиббиёт Академияси хузуридаги илмий даражалар берувчи DSc.27.06.2017.Tib.30.01 рақамли илмий кенгаш раис ўринбосари, илмий даражалар берувчи илмий кенгаш қошидаги илмий семинар раиси лавозимида ва ҳозирда ТДСИ стоматология йўналишидаги муаммолар ҳайъатининг раиси, Республика Стоматологлар Ассоциациясининг аъзоси, “Stomatologiya” журналининг редакцион коллегия аъзоси, Соғлиқни Сақлаш Вазирлиги

назоратидаги стационар ва поликлиникаларнинг стоматология йўналишидаги маслаҳатчиси бўлиб фаолият юритмоқда. Х.П.Камилов 8 дарслик, 1 та патент, 6 монография, 300 дан ортиқ илмий мақола, 50дан ортиқ ўқув қўлланма, 4 та рационализаторлик таклифи муаллифидир.

Ҳозирги вақтда ҳам у ижодий кучга, илмий ғояларга бой. Уни дўстлари ва шогирдлари азиз, меҳнатсевар, интизомли, талабчан инсон сифатида фахр ва муҳаббат билан тилга олишади.

Ушбу кунда Хайдар Пазиловичга узоқ умр ва саломатлик, буюк Ўзбекистонимизнинг келажаги учун ёш ва кучли тиббиёт ходимларини тайёрлашдаги заҳматли меҳнатларида янги ижодий ва илмий ютуқлар тилаб қоламиз.

НЕКРОЛОГ

АКАДЕМИК ТУРҒУНПЎЛАТ ДАМИНОВ ВАФОТИ МУНОСАБАТИ БИЛАН ҲАМДАРДЛИК

Академик Турғунпўлат Даминов

Ўзбекистон илм-фани оғир жудоликка учради.

Таниқли олим, Ўзбекистон Республикаси Фанлар академияси академиги Турғунпўлат Даминов 2022 йилнинг 6 февраль куни 81 ёшида вафот этди.

Т.Даминов 1941 йил 25 апрелда Тошкент шаҳрида туғилди.

1964 йил Тошкент давлат тиббиёт институти (ҳозирги Тиббиёт академияси)ни тугатиб, меҳнат фаолиятини мазкур олий таълим муассасасида стажёр-тадқиқотчиликдан бошлади. Кейинчалик аспирантурада таҳсил олди. Дастлаб номзодлик, сўнгра докторлик диссертацияларини ҳимоя қилди.

2000 йилда Ўзбекистон Республикаси Фанлар академияси академиги этиб сайланди.

Заҳматкаш олим ўзининг қарийб 60 йиллик илмий-педагогик фаолияти давомида Тошкент давлат тиббиёт институти доценти, кафедра мудири, ректори, Тошкент педиатрия илмий-текшириш институти директори лавозимларида самарали меҳнат қилди. Тошкент тиббиёт академиясида ёшларга сабоқ бериб, юқори малакали кадрлар тайёрлашга муносиб ҳисса қўшди.

Т.Даминов ўз илмий фаолиятида индукторларни болалар касалликларига татбиқ этишга алоҳида эътибор қаратди. Хусусан, кўп йиллик изланишларидан сўнг янги турдаги бензонал индуктор амалиётда қўллана бошланди. Натижада, ўткир ва давомли гепатит касаллигининг сурункали шаклга ўтмаслигини таъминлаб берадиган асосий препарат даволаш жараёнига самарали жорий этилди.

Т.Даминов 6 та дарслик, 14 та монография, 45 дан зиёд илмий-услубий қўлланма ва тавсияномалар, юзлаб мақолалар муаллифидир.

Унинг бевосита раҳбарлигида 21 та фан доктори ва 45 та фан номзодлари тайёрланган.

Т.Даминов мамлакатимизнинг сиёсий-ижтимоий ҳаётида ҳам фаол иштирок этиб, Ўзбекистон Республикаси Олий Мажлиси депутати сифатида самарали фаолият олиб борди.

Академик Т.Даминовнинг мамлакатимиз илм-фанини ривожлантириш йўлидаги хизматлари давлатимиз томонидан муносиб эътироф этилди. У "Ўзбекистон Республикасида хизмат кўрсатган шифокор" фахрий унвони, "Дўстлик" ва "Эл-юрт ҳурмати" орденлари билан мукофотланган эди.

Атоқли олим, меҳрибон устоз, камтарин инсон Турғунпўлат Обидович Даминовнинг хотираси қалбларимизда ҳамиша сақланиб қолади.

Ш.Мирзиёев, Т.Норбоева,
Н.Исмоилов, А.Арипов, Б.Йўлдошев

К СВЕДЕНИЮ АВТОРОВ

Журнал принимает к публикации оригинальные сообщения по актуальным вопросам медицинской науки и здравоохранения, содержащие новые существенные научные результаты, имеющие приоритетный характер.

Памятка автора

Правила оформления рукописей:

I. Статья представляется в 2 экземплярах на русском языке с сопроводительным письмом, экспертным заключением и рефератами (10-15 строк) на русском и английском языках (аннотация). Статья должна иметь визу вышестоящего лица на право опубликования, заверенную круглой печатью, и сопроводительное письмо за подписью вышестоящего лица. Если статья выполнена в двух и более учреждениях, она должна иметь направления из каждого. Если один из авторов является директором НИИ, ректором учебного заведения или главным врачом лечебного учреждения, необходимо направление Минздрава.

Акт экспертизы должен быть заверен печатью. Рядом с подписями обязательно указываются фамилии.

II. Статья должна быть набрана на компьютере и представлена с дискетой (шрифт 14, расстояние между строками 1,5). Поля сверху, снизу и слева - 20 мм, справа - 10 мм.

Представленные на дискетах статьи должны быть набраны на компьютере в программе **Microsoft Word for Windows 95/98.**

III. На титульной странице указываются:

- полное название статьи;
- ключевые слова;
- ученая степень, научное звание, инициалы и фамилии авторов;
- название учреждения, в котором выполнена работа;

Статья обязательно должна иметь визу руководителя работы на право ее опубликования. В конце статьи ставятся подписи всех авторов.

IV. Структура статьи. Статья должна содержать следующие разделы:

- вводная часть;
- материалы и методы;
- результаты;
- обсуждение;
- выводы;
- литература.

Каждый раздел статьи (кроме вводной) следует выделить.

Статья должна быть тщательно отредактирована и выверена автором. Изложение должно быть ясным, сжатым, без длинных введений, повторений и дублирования в тексте таблиц и рисунков.

Слова, которые, по мнению автора, должны быть выделены, подчеркиваются в тексте. Специальные буквенные шрифты и символы (например, буквы греческого алфавита), а также ссылки на рисунки и таблицы выносятся на левое поле при первом упоминании.

Единицы измерения должны быть выражены в единицах Международной системы (СИ). При необходимости в скобках после единиц измерения СИ может быть указана размерность в других системах.

V. Оформление иллюстраций. Рисунки должны быть выполнены черной тушью, фотографии, эхограммы, допплерограммы, рентгенограммы - контрастны. На обороте каждой иллюстрации карандашом указывается верх и низ, номер рисунка, фамилия первого автора и название статьи. Иллюстрации должны быть пронумерованы согласно порядку их следования в тексте.

Подписи к рисункам печатаются на отдельной странице с указанием номера рисунка. В подписях к микрофотографиям указывается метод окраски, увеличение окуляра и объектива.

VI. Оформление таблиц. Каждая таблица печатается на отдельной странице через 2 интервала. Все таблицы должны иметь название и при необходимости - подстрочные примечания. Таблицы должны содержать только необходимые данные и представлять собой обобщенные и статистически обработанные материалы исследования.

VII. Оформление формул. В формулах необходимо размечать:

- строчные и прописные буквы (прописные обозначаются двумя черточками снизу, а строчные - двумя черточками сверху);
- латинские и греческие буквы (латинские обводятся синим цветом, греческие - красным);
- подстрочные и надстрочные буквы и цифры.

VIII. Оформление литературы. В библиографию вносятся работы всех упомянутых авторов (но не более 10 работ, опубликованных только за

последние 10 лет). Список литературы составляется в соответствии с библиографическими правилами и помещается в конце статьи. Библиография составляется строго в алфавитном порядке по фамилии первого автора и в хронологическом, если приводится несколько публикаций одного и того же автора.

В списке обязательно должны быть приведены: по книгам - фамилия автора и его инициалы, полное название книги, место и год издания; по журналам, сборникам, научным трудам - фамилия автора и его инициалы, название журнала, сборника, научного труда, год, номер, страницы - от и до. В список не включаются неопубликованные работы, диссертационные работы и авторефераты к ним, учебники.

Проверенный список литературы должен быть подписан автором. Невыверенный список литературы к публикации не допускается.

В тексте ссылки на библиографические указатели обозначаются цифрами согласно списку использованной литературы.

IX. Статьи, оформленные без соблюдения данных правил, редакцией не принимаются.

X. Редакционная коллегия вправе отклонить публикацию материалов (в том числе и получивших положительную рецензию).

ДЛЯ ЗАПИСЕЙ

ДЛЯ ЗАПИСЕЙ