STOMATOLOGIYA

НАУЧНО-ПРАКТИЧЕСКИЙ ЖУРНАЛ ISSN 2091-5845

№4 (85) 2021

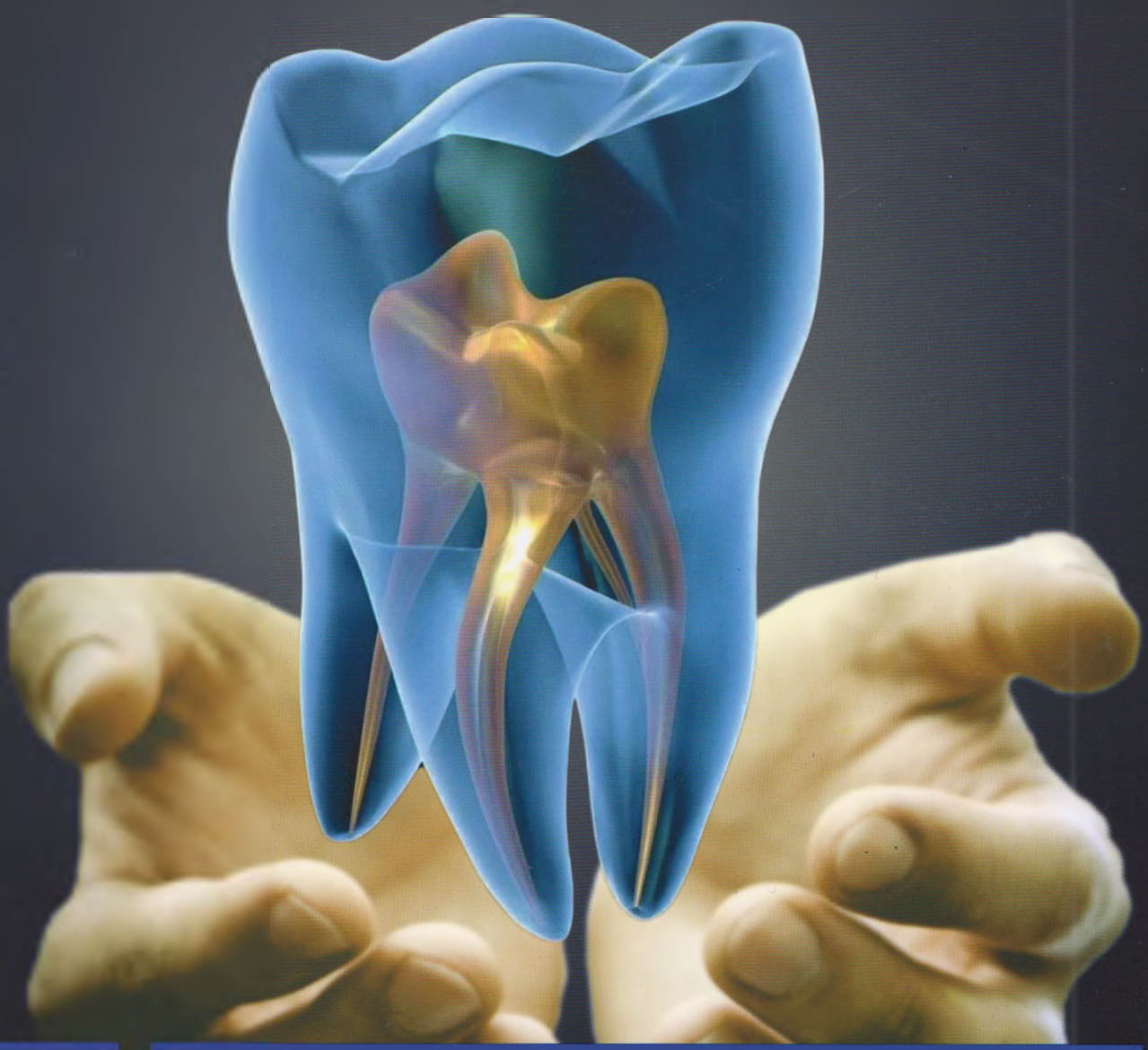

26 Лечение реактивно-дистрофических заболеваний слюнных желез

33 Пастки жаг суяги синишида комплекс даволаш тадбирларини такомиллаштириш

71 Влияние формы и положения языка на состояние зубочелюстной системы у детей

ОРТОПЕДИЧЕСКАЯ СТОМАТОЛОГИЯ

Ирсалиев Х.И., Ирсалиева Ф.Х., Ражабов О.А. Иммунный барьер полости рта при дефектах зубных рядов и после протезирования металлокерамическими протезами.....57

Ахмедов М.Р., Ризаева С.М., Ахмедова Х.Ю. Тиш имплантациясининг ортопедик тикланишидан кейинги дастлабки ва узоқ муддатларда оғиз бўшлиғи флорасининг микробиологик ўрганишлар.....63

Нигматова Н.Р., Акбаров А.Н. Клиническая оценка эффективности новой конструкции диоксид циркониевых индивидуальных штифтов…….....66

ORTHOPEDIC DENTISTRY

Irsaliev H.I., Irsalieva F.H., Rajabov O.A. Results of immunological studies in a group of patients with metal-ceramic prosthetics before and after.....57

Akhmedov M.R., Rizaeva S.M., Akhmedova Kh.Yu. Microbiological changes in the microflora of the oral cavity before and after restoration of the dentition using dental implants.....63

Nigmatova N.R., Akbarov A.N. Clinical evaluation of the effectiveness of a new design of zirconia individual pins.....66

ОРТОДОНТИЯ

Нигматова И.М., Нигматов Р.Н. Влияние формы и положения языка на состояние зубочелюстной системы у детей.....71

Расулова Ш.Р. Оптимизация расчета телерентгенограмм при диагностике дистального прикуса с учетом компонента вертикального роста челюстей…….....…73

ORTHODONTICS

Nigmatova I.M., Nigmatov R.N. Influence of the shape and position of the tongue on the state of the dental system in children.....71

Rasulova Sh.R. Optimization of the calculation of teleroentgenograms in the diagnosis of distal occlusion, taking into account the component of the vertical growth of the jaws.....73

СТОМАТОЛОГИЯ ДЕТСКОГО ВОЗРАСТА

Муртазаев С.С., Сайдалиев М., Муртазаев С.С. Бошланғич мактаб ёшидаги болаларнинг стоматологик статуси …….....78

PEDIATRIC DENTISTRY

Murtazaev S.S., Saidaliev M., Murtazaev S.S. Dental status of the oral cavity in primary school children.....78

ОБЗОРНЫЕ СТАТЬИ

Alimova D.M., Fozilova L.G. Parodont kasalliklari etiopatogenezining zamonaviy jihatlari.....83

REVIEWS

Alimova D.M., Fozilova L.G. Modern views on the etiopathogenesis of periodontal disease.....83

В ПОМОЩЬ ПРАКТИЧЕСКОМУ ВРАЧУ

Боймуродов Ш.А., Рустамова Д.А., Бобамуратова Д.Т., Курбанов Ё.Х., Умаров Р.З. COVID-19 ўтказган беморларда каверноз синус тромбози клиник кечиши ва оқибатлари.....88

AID FOR PRACTICING DOCTORS

Boymurodov Sh.A., Rustamova D.A., Bobamuratova D.T., Kurbanov Y.Kh., Umarov R.Z. Clinical course and consequences of cavernous sinus thrombosis in post-COVID-19 patients.....88

ПРОБЛЕМЫ СМЕЖНЫХ СПЕЦИАЛЬНОСТЕЙ

Жуманов Д.А., Бакиева Ш.Х., Жаббаров Н.Н. Касалхонадан ташқари пневмонияли беморларда бурун ва ёндош бўшлиқлари касалликларини эрта ташхислаш.....95

Абдуллаев Н. Ч., Абдуллаева М.Н. Клинико-иммунологическая характеристика специфических аллергенов у детей при бронхиальной астме в сочетании с аллергическим ринитом. 98

THE PROBLEMS OF RELATED SPECIALITIES

Zhumanov D.A., Bakieva Sh.Kh., Zhabbarov N.N. Early diagnosis of diseases of the nose and paranasal sinuses in patients with community-acquired pneumonia.....95

Abdullaev N. Ch., Abdullaeva M.N. Clinical and immunological characteristics of specific allergens in children with bronchial asthma in combination with allergic rhinitis.....98

ПРОБЛЕМЫ СМЕЖНЫХ ДИСЦИПЛИН
https://doi.org/10.34920/2091-5845-2021-106
УДК: 616.211/048/616-216/002

КАСАЛХОНАДАН ТАШҚАРИ ПНЕВМОНИЯЛИ БЕМОРЛАРДА БУРУН ВА ЁНДОШ БЎШЛИҚЛАРИ КАСАЛЛИКЛАРИНИ ЭРТА ТАШХИСЛАШ

Жуманов Д.А., Бакиева Ш.Х., Жаббаров Н.Н.
Тошкент тиббиёт академияси

Тиббий статистика натижалари бурун, бурун ёндош бўшлиқлари ва бронх-ўпка патологиялари сонининг кўпайганлигини ишончли тарзда кўрсатиб бермоқда [3,6]. Юқори ва пастки нафас йўллари ўртасидаги яқин анатомик ва физиологик алоқалар мавжудлиги сабабли, риносинусит сонининг кўпайиши, ўпка касалликлари [1,4] ва айниқса, касалхонадан ташқари пневмония (КТП) касаллиги сонининг ортишига сабаб бўлмоқда. Ҳатто бутун дунёдаги етакчи мутахассислар биргаликда саъй-ҳаракат қилишларига қарамай ушбу жараённи бузиб бўлмаяпти [1,2,6,7]. КТП дан ўлим кўрсаткичи бутун дунёда ўлим даражаларига келганда 6-ўринни эгаллайди ва ўлим сони кўпайишда давом этмоқда [2,10].

Юқори нафас йўлларининг патологияси ва бронхиал астма ўртасидаги ўзаро алоқалар бўйича маълумотлар кўп бўлишига қарамай, тиббий адабиётларда КТП ва риносинусит комбинациясининг ўзига хос томонларини ёритиш нисбатан яқин йилларда бошланди [5]. Жуда оз сонли хорижий нашрларда КТП билан оғриган беморларнинг 40%-88%да бурун томондан ҳам шикоятлар бўлиши аниқланди [1,7,8]. Риносинусит ва КТП патогенези асосида "ёпиқ айлана" [1,4,9] деб номланадиган феномен ётиши ҳисобга олинса, бу ҳолат ажабланарлидир. Шундай қилиб, КТП билан оғриган беморларда бурун ва бурун ёндош бўшлиғи шиллиқ қавати яллиғланиш патологиясининг тарқалиши деярли ўрганилмаган, адабиётларда КТП билан касалланган беморларда бурун ёндош бўшлиқларини рентгенологик скрининг қилиш бўйича маълумотлар умуман мавжуд эмас.

Тадқиқотнинг мақсади

Касалхонадан ташқари пневмонияли беморларда бурун ва бурун ёндош бўшлиқлари касалликлари эрта ташхислаш.

Материал ва усуллар

Белгиланган вазифаларни ҳал этиш учун КТП ташхиси қўйилган 102 нафар бемор танлаб олинди, улар 2018 йилдан 2021 йилгача Тошкент тиббиёт академияси кўп тармоқли клиникаси терапия реанимация ва пульмонология бўлимида стационар даволанган. Барча беморлар Тошкент тиббиёт академияси кўп тармоқли клиникаси пульмонология ва ЛОР касалликлари бўлимларида клиник, эндоскопик ва рентгенологик (3D рентген, МСКТ) текширилди.

Тадқиқот натижалари

Беморларнинг ёши 18 ёшдан 61 ёшгача (ўртача 39,1±1,14 ёш) бўлиб, эркакларнинг ўртача ёши – 34,1±2,7 ёшни, аёллар – 40,1±2,9 ёшни ташкил этди. Жинс бўйича тақсимот: аёллар – 61 нафар (59,8%), эркаклар – 41 нафар (40,2%). Беморларнинг жинси ва ёши ҳамда КТП кечишининг оғирлик даражалари бўйича 1-жадвалда кўрсатилган.

1-жадвал

КТП билан касалланган беморларни жинси ва ёшига қараб тақсимлаш

Ёши	Эркаклар	Аёллар	Жами	%
18-30	19	18	37	36,2
31-40	13	15	28	27,4
41-50	7	13	20	19,6
51-61	2	15	17	16,6
Жами	41	61	102	100

Кенг қамровли оториноларингологик текширув натижасида КТП билан оғриган беморларда бир қатор ЛОР касалликлари ҳам аниқланди.

ЛОР аъзоларининг ёндош касалликлари орасида сурункали риносинусит (60,8%), тонзиллофарингит (39,2%), бурун тўсиғи қийшайиши (21,5%), вазоматор-аллергик ринит (9,8%) тез-тез учрашини таъкидлаш лозим, бу эса ЮНЙ инфекциялари ва нормал физиологиясининг бузилишини ПНЙ касалликларининг ривожланишига ва касалликнинг кечишига бевосита боғлиқлигини кўрсатади. Беморларнинг ўртача ёшини ҳисобга олган ҳолда, ЛОР аъзолари сурункали касалликларининг кўп учрашини тушинтириш мумкин.

102 та беморнинг барчасида БЁБ компютер томографияси ва 3D рентгенографияси ўтказилди. БЁБдаги рентгенологик ўзгаришлар: шиллиқ қават 6 мм дан ортиқ қалинлашганда белгиланди. 32 та (31,4%) беморда рентгенологик ўзгаришлар аниқланди. 2 нафар беморда барча БЁБ пневматизациясининг субтотал ва тотал пасайиши, 1 та беморда ўнг томонлама гемисинусит, 2 та беморда – чап томонлама гемисинусит, 4 та беморда - ўнг томонлама гайморoэтмоидит, 6 та беморда – чап томонлама гайморoэтмоидит аниқланди, 5 та беморда этмоидосфеноидит, 5 та беморда этмоидит, 7 та беморда сфеноидит учради. Беморларда аниқланган рентгенологик ўзгаришлар 2-жадвалда келтирилган.

2- жадвал

БЁБнинг рентгенологик текшируви натижалари, n=83

		Тотал	Субтотал	Суюқлик сатҳи	%
Юқори жағ	Ўнг	1	5	1	20,5
	Чап	2	7	1	
Пешона	Ўнг	1	2	-	8,4
	Чап	1	3	-	
Ғалвирсимон	Ўнг	4	9	-	42,1
	Чап	8	14	-	
Понасимон	Ўнг	1	10	-	29,0
	Чап	2	11	-	

Хулоса

Шифохонадан ташқари пневмонияли беморларнинг қарийиб 3/4 қисмида бурун ва бурун ёндош бўшлиқлари касалликлари аниқланди. ЛОР аъзолари касалликлари орасидан юқори нафас йўллари сурункали яллиғланиш касалликлари энг кўп фоизни яъни 60,8% ни ташкил этди. Маълумки, КТП ривожланиши патогенезида бурун ва БЁБ лари сурункали яллиғланиш касалликлари хавф омили бўлиб ҳисобланади. БЁБ ларини рентгенологик текширувлари натижасида энг кўп ҳолларда сурункали этмоидит ва сфеноидит (42,1% ва 29,0% мос равишда) касалликлари учради. Бундан шу ҳулосага келиш мумкинки, бурун ва БЁБ лари сурункали касалликлари, айниқса сурункали этмоидит ва сфеноидит касалликларини ўз вақтида аниқлаш ва самарали даволаш тадбирларини ўтказиш касалхонадан ташқари пневмония касаллигининг ривожланиш хавфини камайтиради. Бу эса ўз навбатида бутун жаҳонда беморларнинг асосий ўлим кўрсаткичи юқори бўлган касаллик яъни касалхонадан ташқари пневмониянинг камайишига ва соғлиқни сақлаш тизимининг ушбу касалликни даволашга сарфланадиган харажатларнинг кескин камайишига олиб келади.

Адабиётлар

1. Дженжера Г.Е. Современное комплексное обследование и лечение больных с сочетанной патологией верхних дыхательных путей и хронической обструктивной болезнью легких: Дис. … канд. мед. наук. – М., 2011.
2. Дунаевский А.М., Кириченко И.М. Пути оптимизации терапии инфекционно-воспалительных заболеваний респираторной системы // Поликлиника. – 2014. – Т. 2. – С. 63-66.
3. Крюков А.И., Царапин Г.Ю., Романенко С.Г. и др. Распространенность и структура заболеваний носа и околоносовых пазух среди взрослого населения мегаполис // Рос. ринол. – 2017. – №1. – С. 3-6.
4. Овчинников А.Ю., Овчаренко С.И., Гуменюк В.А.. Повышение эффективности лечения больных с обострением хронической обструктивной болезни легких и бактериального риносинусита // М. -2012.- С.277-288.
5. Чучалин А.Г. и др. Решение экспертного совещания "Новые возможности лечения внебольничной пневмонии и бактериального синусита" // Пульмонология. – 2020. – №1. – С.

117-120.

6. Чучалин А.Г. Пневмония: актуальная проблема медицины XXI века // Пульмонология. – 2015. – Т. 25, №2. – С. 133-142.

7. Fokkens W.J., Lund V.J., Mullol J. et al. European Position Paper on Rhinosinusitis and Nasal Polyps 2012 // Rhinol. Suppl. 2012. – Vol. 23. – P. 1-298.

8. McQuitty R., Bui R., Chaaban M. R. Retrospective study: association of chronic sphenoid rhinosinusitis with community acquired pneumonia // Amer. J. Rhinol. Allergy. – 2019. – Vol. 33, №6. – P. 751-756.

9. Meena R.S. et al. Chronic rhino-sinusitis and asthma: concept of unified airway disease (UAD) and its impact in otolaryngology // Indian J. Otolaryngol. Head Neck Surg. – 2013. – Vol. 65, №2. – P. 338-342.

10. Rivero-Calle I. et al. Lifestyle and comorbid conditions as risk factors for community-acquired pneumonia in outpatient adults (NEUMO-ES-RISK project) // Brit. Med. J. – 2019. – Vol. 6, №1. – P. e000359.

Maqsad: pnevmoniya bilan og'rigan bemorlarda burun va burun bo'shlig'i kasalliklarini erta tashxislash.

Material va usullar: KTP tashxisi qo'yilgan 102 bemor kuzatuv ostida edi. Toshkent tibbiyot akademiyasi ko‘p tarmoqli klinikasining reanimatsiya bo‘limida davolangan. Barcha bemorlar TMA ko'p tarmoqli klinikasining pulmonologiya va KBB kasalliklari bo'limlarida klinik, endoskopik va rentgenologik tekshiruvdan (3D rentgen, MSCT) o'tkazildi.

Natijalar: jamoa va pnevmoniya bilan og'rigan bemorlarning taxminan 3/4 qismida burun va qo'shni bo'shliqlar kasalliklari aniqlangan. Tekshirilganlarning 60,8 foizida yuqori nafas yo'llarining surunkali yallig'lanish kasalliklari aniqlangan.

Xulosa: burun va IBDning surunkali kasalliklarini, xususan, surunkali etmoidit va sfenoiditni o'z vaqtida aniqlash va samarali davolash, kasalxonali pnevmoniya rivojlanish xavfini kamaytiradi, bu o'lim darajasi yuqori bo'lgan pnevmoniya kasalligini kamaytiradi. va bu kasallikni davolash uchun sog'liqni saqlash xarajatlarini keskin kamaytirish.

Kalit so'zlar: yuqori va pastki nafas yo'llari, surunkali rinosinusit, jamoaviy pnevmoniya, otorinolaringologik va rentgenologik tekshiruvlar.

Цель: ранняя диагностика заболеваний носа и носовых полостей у больных внебольничной пневмонией.

Материал и методы: под наблюдением находились 102 пациента с диагнозом ХТП, которые в 2018-2021 гг. лечились в отделении реанимации многопрофильной клиники Ташкентской медицинской академии. Все пациенты прошли клиническое, эндоскопическое и рентгенологическое обследование (3D-рентген, МСКТ) в отделениях пульмонологии и ЛОР-болезней многопрофильной клиники ТМА.

Результаты: заболевания носа и прилегающих полостей выявлены примерно у 3/4 пациентов с внебольничной пневмонией. Хронические воспалительные заболевания верхних дыхательных путей встречались у 60,8% обследованных.

Выводы: своевременное выявление и эффективное лечение хронических заболеваний носа и ВЗК, особенно хронических этмоидитов и сфеноидитов, снижает риск развития внутрибольничной пневмонии, что приведет к сокращению внебольничной пневмонии, заболевания с высоким уровнем смертности, и резкому сокращению расходов системы здравоохранения на лечение этого заболевания.

Ключевые слова: верхние и нижние дыхательные пути, хронический риносинусит, внебольничная пневмония, оториноларингологические и рентгенологические исследования.

Objective: Early diagnosis of diseases of the nose and nasal cavities in patients with community-acquired pneumonia.

Material and methods: 102 patients with a diagnosis of CTP were under observation. Were treated in the intensive care unit of the multidisciplinary clinic of the Tashkent Medical Academy. All patients underwent clinical, endoscopic and X-ray examination (3D X-ray, MSCT) in the departments of pulmonology and ENT diseases of the TMA multidisciplinary clinic.

Results: Diseases of the nose and adjacent cavities were detected in approximately 3/4 of patients with community-acquired pneumonia. Chronic inflammatory diseases of the upper respiratory tract were found in 60.8% of those examined.

Conclusions: Timely detection and effective treatment of chronic diseases of the nose and IBD, especially chronic ethmoiditis and sphenoiditis, reduces the risk of developing nosocomial pneumonia, which will lead to a reduction in community-acquired pneumonia, a disease with a high mortality rate, and a sharp reduction in health care costs for the treatment of this disease.

Key words: upper and lower respiratory tract, chronic rhinosinusitis, community-acquired pneumonia, otorhinolaryngological and radiological examinations.