STOMATOLOGIYA

НАУЧНО-ПРАКТИЧЕСКИЙ ЖУРНАЛ ISSN 2091-5845

№ 2-3, 2023 (91-92)

34 ПУТИ ОПТИМИЗАЦИИ ТЕРАПИИ КОРОНАВИРУСНОЙ ИНФЕКЦИИ, ВЫЗВАННОЙ COVID-19

90 ВЛИЯНИЕ ВИДА ВСКАРМЛИВАНИЯ НА ФОРМИРОВАНИЕ СТОМАТОЛОГИЧЕСКИХ ЗАБОЛЕВАНИЙ У ДЕТЕЙ

128 ЗНАЧЕНИЕ ВИТАМИНА К В ПРОЦЕССЕ ОСТЕОГЕНЕЗА

мезиальной окклюзии у детей с деформацией опорно-двигательного аппарата

Назаров О.Н. Лечение дистальной окклюзии с применением корректоров II класса у детей с поздним сменным прикусом

Акбаров К.С. Диагностика и ортодонтическое лечение детей с перекрестной окклюзией в период сменного прикуса.

Кадыров Ж.М. Совершенствование способа ортодонтического лечения сужения зубных рядов верхней челюсти.

Aralov M.B. Особенности диагностики у детей с открытым прикусом

mesial occlusion in children with deformities of the musculoskeletal system

Nazarov O.H. Treatment of distal occlusion using class II correctors in children with late mixed dentition

Akbarov K.S. Diagnosis and orthodontic treatment of children with cross-occlusion during the period of mixed dentition

Kadyrov Zh.M. Improving the method of orthodontic treatment of narrowing of the dentition of the upper jaw

Aralov M.B. Features of diagnosis in children with open bite

СТОМАТОЛОГИЯ ДЕТСКОГО ВОЗРАСТА

Daminova Sh.B., Maxsumova S.S., Maxsumova I.Sh. 1-tip qandli diabet bilan kasallangan bolalarda og'iz suyuqligining biofizik xususiyatlarini o'zgarishlari.

Мирсалихова Ф.Л., Ҳамроева Д.Ш. Туғма юрак нуқсони мавжуд болаларда асосий стоматологик касалликларнинг тарқалиш кўрсатгичларини баҳолаш

Камалова Ф.Р., Жуманиязова М.М. Влияние вида вскармливания на формирование стоматологических заболеваний у детей

PEDIATRIC DENTISTRY

Daminova Sh.B., Makhsumova S.S., Makhsumova I.Sh. Changes in the biophysical properties of oral salivary fluid in sick children with type 1 diabetes mellitus

Mirsalikhova F.L., Khamroeva D.Sh. Assessment of the prevalence of major dental diseases in children with congenital heart defects

Kamalova F.R., Zhumaniyazova M.M. The influence of the type of feeding on the formation of dental diseases in children

ОБЗОРНЫЕ СТАТЬИ

Ханова Д.Н., Нигматов Р.Н. Оптимизация методов диагностики и ортодонтического лечения у детей с глубоким прикусом

Абдувалиев А.А., Хасанов А.И. История развития ортогнатической хирургии

Қурбонов Д.Ф., Хабибова Н.Н. Ҳомиладор, туққан ва эмизикли аёлларда стоматологик касалликлар учраш даражасининг тиббий-ижтимоий жиҳатлари

Ахмедов А.Б., Эронов Ё.Қ. Тиш қаттиқ тўқимаси нокариоз касалликлари тарқалиши, этиологияси ва патогенезига оид адабиётлар таҳлили

Ирханова Д М, Хаджиметов А.А., Даминова Ш.Б. Значение витамина к в процессе остеогенеза

REVIEWS

Khanova D.N., Nigmatov R.N. Optimization of diagnostic methods and orthodontic treatment in children with deep bite

Abduvaliev A.A., Khasanov A.I. History of the development of orthognathic surgery

Qurbonov D.F., Xabibova N.N. Medical and social aspects of the incidence of dental diseases in pregnant women, women in labor and nursing women

Akhmedov A.B., Eronov Yo.Q. Analysis of the literature on the prevalence, etiology and pathogenesis of non-carious lesions of hard tissues of dental

Irkhanova D.M., Khadzhimetov A.A., Daminova Sh.B. The importance of vitamin K in the process of osteogenesis

ПРОБЛЕМЫ СМЕЖНЫХ СПЕЦИАЛЬНОСТЕЙ

Абилов П.М., Махкамова Ф.Т. Патогенетические механизмы возникновения коронавирусной инфекции, вызванной COVID-19

THE PROBLEMS OF RELATED SPECIALITIES

Abilov P.M., Makhkamova F.T. Pathogenetic mechanisms of the occurrence of coronavirus infection caused by COVID-19

ЮБИЛЕЙ

ИРСАЛИЕВ ХУСНИТДИН ИБРАГИМОВИЧ 75 ЁШДА

***НАБИЕВ УМАРАЛИ МИРЗАЛИЕВИЧ* (к 70-летию со дня рождения)**

ANNIVERSARIES

IRSALIEV KHUSNITDIN IBRAGIMOVICH (on his 75 th birthday)

NABIEV UMARALI MIRZALIEVICH (on his 70th birthday)

Identifying the types of such a complex anomaly as cross-occlusion allows for more thorough treatment planning and positive, lasting results.

Key words: tooth, bite, anomaly, cross occlusion, frequency of occurrence, transversal displacement of the lower jaw, diagnosis, radiography, anthropometry, orthodontic treatment.

УДК: 616.716.1-007.21-089.227.23-001-8

СОВЕРШЕНСТВОВАНИЕ СПОСОБА ОРТОДОНТИЧЕСКОГО ЛЕЧЕНИЯ СУЖЕНИЯ ЗУБНЫХ РЯДОВ ВЕРХНЕЙ ЧЕЛЮСТИ

Кадыров Ж.М.
Ташкентский государственный стоматологический институт

Ортодонтическое лечение пациентов с аномалиями зубочелюстной системы может быть выполнено с использованием различных методик, отличающихся друг от друга не только техническими особенностями, но и самим подходом к решению проблемы. Анализ результатов лечения проводится в различных аспектах: оценка анатомо-функционального состояния зубочелюстной системы, окклюзии зубных рядов, достижение косметического эффекта. На современном этапе развития ортодонтии для устранения зубочелюстных аномалий используется большой арсенал несъемной ортодонтической техники [5,6,7,10,11].

Современные несъемные ортодонтические аппараты воздействуют на зубы за счет слабых постоянных сил, вызывают как наклонно-вращательное, так и корпусное перемещение зубов, что приводит к более быстрому и стабильному результату [5,7,812].

Благодаря современным достижениям в ортодонтии происходит дальнейшее совершенствование методов лечения детей с аномалиями окклюзии в период сменного прикуса с применением различных методик несъемной техники.

Цель исследования

Совершенствование способа ортодонтического лечения сужения зубных рядов верхней челюсти (ВЧ) у детей.

Задачи исследования

- изучение клинических, биометрических и цефалометрических изменений в зубоальвеолярном уровне у детей с сужением верхней челюсти до и после ортодонтического расширения;
- оценка эффективности новой конструкции расширяющего ортодонтического аппарата для лечения сужения верхней челюсти;
- сравнительная оценка применения различных вариаций несъемной ортодонтической техники для лечения сужения зубных рядов верхней челюсти у детей сменного прикуса.

Материал и методы

Под нашим наблюдением находились 116 детей в возрасте от 6 до 14 лет со сменным и постоянным прикусом с сужением верхней челюсти и нарушением речи, из них 67 (57,76%) девочек и 49 (42,24%) мальчиков. Пациенты условно были разделены на 2 подгруппы: с начальным сменным прикусом и поздним сменным прикусом.

Контрольную группу составили 23 ребенка: 10 (43,48%) мальчиков и 13 (56,52%) девочек в сменном прикусе от 6 до 14 лет с физиологической окклюзией и отсутствием аномалий и деформации зубочелюстной системы (ЗЧС), отобранных во время профосмотра школьников г. Ташкента, в том числе 6 (28,21%) с начальным сменным прикусом и 17 (71,79%) – с поздним.

Для сравнительного изучения результатов ортодонтического лечения сужения ВЧ все дети в зависимости от использованных ортодонтических расширяющих несъемных аппаратов были разделены на 3 группы:

1-я группа – 33 (28,45%) ребенка получали традиционное лечение, т.е. лечение осуществлялось с помощью зубного экспандера (аппарат Дерихсвайлера) для верхней челюсти (ЗЭВЧ), поддерживаемого 4-мя полосами, размещенными на первых премолярах верхней челюсти и первых постоянных молярах (рис. 1).

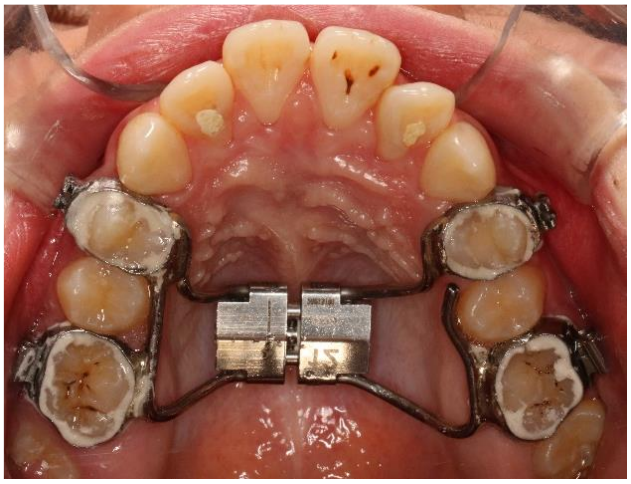

Рис. 1. Аппарат Дерихсвайлера.

2-я группа – 44 (37,93%) ребенка, лечение которых осуществлялось при помощи костного экспандера (аппарат Дерихсвайлера с миниимплантами) для костного расширения верхней челюсти (КРВЧ), который фиксировался непосредственно на небной кости с помощью 4-х минивинтов (рис. 2).

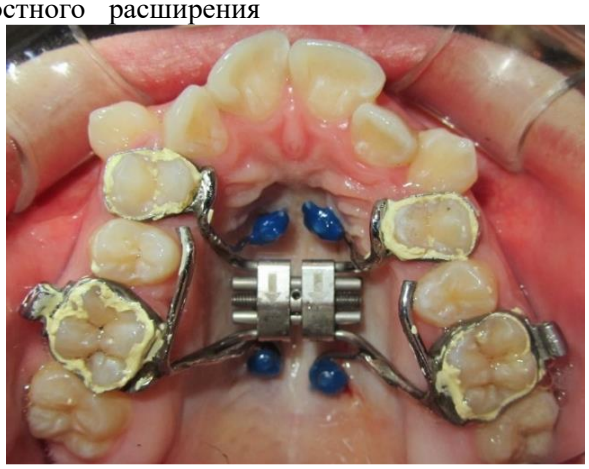

Рис. 2. Аппарат Дерихсвайлера с мини имплантами.

3 основная группа – 39 (33,62%) детей, у которых лечение осуществлялось при помощи аппарата собственной конструкции (Полезная модель «Ортодонтический аппарат». Патент № FAP 02220. – Ташкент. – 14.02.2023) (рис. 3). Распределение детей групп сравнения и основной группы по возрасту и полу представлено в таблице 1.

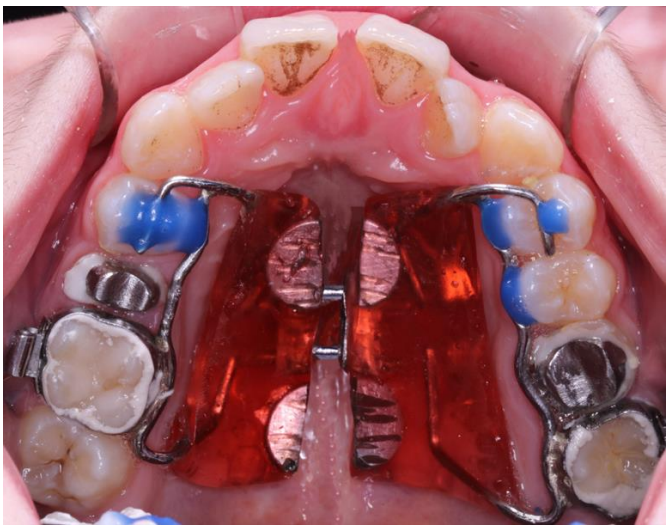

Рис. 3. Ортодонтический аппарат собственной конструкции.

Таблица 1

Распределение детей групп сравнения и основной группы по возрасту и полу, абс. (%)

Группа пациентов	Возраст детей, лет		Всего
	6-9	10-14	
1-я	9 (7,76)	24 (20,68)	33 (28,45)
2-я	16 (13,79)	28 (24,14)	44 (37,93)
3-я основная	9 (7,76%	30 (25,86)	39 (33,62)
Всего, n=116	34 (29,3)	82(70,7)	116 (100)

У всех детей проводились клинические, антропометрические, рентгенологические и фотометрические исследования. Обследование детей осуществлялось выборочно по диагнозу, по выбранной методике до и после ортодонтического лечения и через 1-2 года после завершения активного ортодонтического лечения.

При сборе анамнеза дети или их родители предъявляли жалобы на плохое разжевывание пищи или ее одностороннее разжевывание, на неправильное расположение зубов, деформацию того или иного зуба и челюсти, на эстетические нарушения лица и улыбки, на нарушение речи и др.

Выявляли нарушения функций зубочелюстной системы, таких как нарушение дыхания, глотания, жевания, откусывания пищи, артикуляции языка, речи и психические комплексы.

Особое внимание уделяли выявлению этиологических факторов (наличие вредных привычек, патология мягких тканей, окружающих зубные ряды, кариес и его осложнения, не стертые в свое время бугры молочных зубов, задержка выпадения и остатки корни молочных зубов, выпадение молочных зубов раньше своего времени и раннее удаление постоянных зубов за счет кариеса и его осложнений, наличие первичной адентии зубного ряда, отсутствие профилактических мероприятий и своевременного протезирования). Вредные привычки нами рассматривались по классификации Окушко.

При антропометрическом измерении изучали лицо в фас и профиль. В фас обращали внимание на форму лица (узкое, среднее, широкое) по методу **Garson**, его пропорциональность, симметричность, выраженность подбородочной складки. Морфологически фациальный индекс определяли по методу **Izard**. При обследовании лица в профиль изучали (**по Ricketts**) форму профиля в целом (прямой, выпуклый, вогнутый), величину носогубного угла (нормальный, уменьшенный, увеличенный). Угол профиля лица определяли по методу **A. Schwarz**.

Для определения степени сужения ВЧ нами использован антропометрический метод Пона. Глубину неба измеряли по методике Коркхауза (рис. 4). Степень и количество силового воздействия на зубной ряд магнитных шайб определяли при помощи измерительного аппарата (рис. 5).

Рис. 4. Измерение глубины неба по методике Коркхауза.

Рис. 5. Методика измерение силы расширяющего винта или магнита.

Алгоритм лечения детей с сужением верхней челюсти сводилось к устранению сужения челюстей и зубных дуг, нормализации их формы, созданию места в зубном ряду для тесно расположенных зубов, нормализации окклюзии и сохранению стабильности результатов лечения.

Результаты исследования

При клиническом обследовании у большинства детей с сужением верхней челюсти наблюдалось типичное развитие лица (табл. 2).

Таблица 2

Распределение пациентов по типу сужения ВЧ, абс. (%)

Тип сужения	Возраст детей, лет		Всего
	6-9	10-14	
I тип сужения зубного ряда верхней челюсти у пациентов с укорочением переднего сегмента зубной дуги по Коркхаузу верхней челюсти без выраженного сужения в боковых ее участках по Пону	6 (5,2)	14 (12,0)	20 (17,2)
II тип — V-образно суженная верхняя челюсть у пациентов с сужением в боковых участках зубного ряда верхней челюсти в области премоляров и моляров по Пону, а длина переднего отрезка была в норме или удлинена	9 (7,8)	23 (19,8)	32 (27,6)
III тип сужения назвали **«общесуженной верхней челюстью»,** когда были уменьшены сагиттальные и трансверзальные размеры зубной дуги верхней челюсти (недоразвитие верхней челюсти).	11 (9,5)	26 (22,4)	37 (31,9)
IV тип сужения верхней челюсти у детей, у которых было сужение зубного ряда в области премоляров и клыков при норме ширины верхней зубной дуги в области моляров (сужение фронтального участка)	8 (6,9)	19 (16,4)	27 (23,3)
Итого, n=116	34 (29,3)	82 (70,7)	116 (100)

Основная жалоба, которую предъявляют пациенты (или их родители) – эстетические нарушения (100%), связанные с положением резцов, нарушение смыкания губ (56,9%), нарушение чистоты произношения звуков в речи (71,6%). Из анамнеза было установлено, что у 64% пациентов в анамнезе имелись ЛОР-заболевания (табл. 3).

Таблица 3

Результаты клинического обследования, абс. (%)

Жалобы пациентов	Возраст детей. лет		Всего
	8-9	10-14	
Эстетические нарушения	32 (94,12)	68 (82,92)	100 (86,21)
Нарушения смыкания губ	14 (41,18)	52 (63,41)	66 (56,90)
Нарушение дыхания	26 (76,47)	66 (80,48)	92 (79,31)
Нарушения речи	18 (52,94)	65 (72,27)	83 (71,55)
Психологические комплексы	5 (14,70)	19 (23,17)	24 (20,69)
Итого, n=116	**34**	**82**	**116**

Нами изучено 116 панорамных рентгенограмм (ОПТГ), полученных у детей всех групп. При визуальной оценке обращали внимание на положение корней резцов верхней челюсти, состояние гайморовых пазух и носовой перегородки. После визуального анализа на снимке наносили основные линии, необходимые для сравнительных измерений. В основу выбора линий был положен критерий информативности координатных точек.

Для скелетных и околочелюстных измерений группа костного расширения ВЧ имела статистически значимые увеличение ширины лица и верхней челюсти.

В 1-й группе – использование зубного экспандера для верхней челюсти (ЗЭВЧ) привело к статистически значимому увеличению (3,5±1,9 мм) в области ширины носа.

При дентолинейных измерениях межкоронковой и межапикальной ширины первых премоляров и первых постоянных моляров верхней челюсти в обеих группах определялось значительное увеличение их размеров. Сравнение показало, что в группе ЗЭВЧ был более значительный рост межкоронковой ширины первых премоляров и первых постоянных моляров верхней челюсти (соответственно 6,7±2,9 и 9,7±6,9 мм), чем во 2-й группе костного расширения ВЧ (КРВЧ) (соответственно 2,9±0,7 и 3,9±2,1 мм).

Использование зубного экспандера для верхней челюсти (ЗЭВЧ) показало, что он воздействует на зубы за счет постоянных сил и вызывает в основном наклонно-вращательное перемещение зубов.

Результаты змерений показали, что во 2-й группе КРВЧ наблюдалось статистически значимое уменьшение наружного буккопалатинального угла наклона первых премоляров верхней челюсти и первых постоянных молярах. В группе зубного экспандера для в/ч (ЗЭВЧ) статистически значимое снижение обнаружено только для наружного буккопалатинального наклона: угол правого и левого первых премоляров. Для сравнения, в группе костного расширение ВЧ (КРВЧ) угол премоляров справа и слева имел значительно более высокое снижение внешнего наклона (соответственно 4,4±2,8 и 5,4±2,2), чем в группе КРВЧ (1,0±3,5 и 0,8±4,7).

Мы использовали у детей с узкой формой неба 11-миллиметровый распорный винт с выступающей головкой. Во время изготовления КРВЧ экспандер был раскрыт на 6 оборотов (1,5 мм) для преодоления поднутрений. Чтобы смоделировать степень расширения, достигнутого в КРВЧ и ЗЭВЧ, аппараты были активированы одинаково. Экспансионная терапия в обеих группах продолжалась 15 дней. Время между предварительным расширением и записями после расширения – от 11 до 15 дней. Доверительные интервалы для всех исходов в группе КРВЧ давали более предсказуемые клинические результаты, чем в группе ЗЭВЧ.

Для группы костного расширение ВЧ (КРВЧ) экспандер Hyrax (анатомический расширитель типа С; Forestadent, Германия) состоял из 4-х колец из нержавеющей стали, изготовленных на заказ (внутренние диаметр 3,5 мм; внешний диаметр 5 мм; толщина 1,9 мм), что соответствует головке минивинта, которые были прикреплены к головкам четырьмя минивинтами диаметром 1,5 мм, вводимыми в небо. Расширитель установлен пассивно в рот пациента, пациенту было дано указание активировать дважды в день в течение 15 дней (общая активация на расстояние до 10 мм). С целью безопасности прибор был прикреплен к язычной поверхности первых постоянных моляров верхней челюсти.

Для решения поставленных задач нами создан ортодонтический расширяющий аппарат, включающий несъемный механизм

для коррекции прикуса, содержащий небный пластмассовый базис, армирующие стержни и трубки, проволочный каркас с опорными лапками и кольцами, которые надеваются на малые или большие коренные зубы, отличающийся тем, что базис изготовлен из вилакрила орто, в пластинах которого выполнены армирующие два стержня и четыре трубки, и две (четыре) магнитные шайбы с минусовым полюсом (рис. 6).

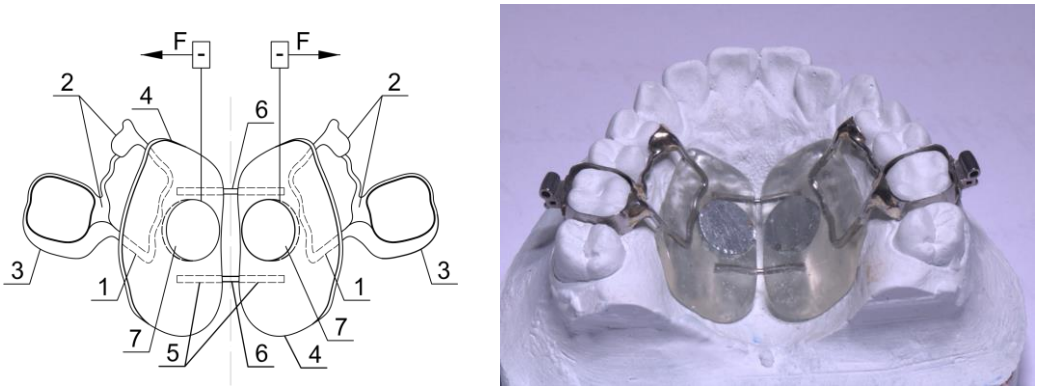

Рис. 6. Расширяющий аппарат собственной конструкции.

Предложенный нами аппарат имеет следующие преимущества:

- применяется как в периоде сменного прикуса; так и в постоянном прикусе;
- не раздражает и не травмирует слизистую оболочку твердого неба;
- прост в обращении;
- зубы перемещает без ротаций, без наклонов и, главное, корпусно;
- в вертикальной плоскости не происходит изменений и потери точки опоры.

Пример. Больная Ш.М., 14 лет, АК № 811, обращение: 24.02.2022 г., диагноз: сужение верхнего зубного ряда (перекрестный прикус). Ширина зубного ряда на уровне постоянных жевательных зубов 37 мм, длина зубного ряда 89 мм. Через месяц после начала активного периода аппаратурного лечения ширина зубного ряда в области жевательных зубов увеличилась на 5 мм, а длина – на 7 мм (рис. 7).

а **б**

Рис. 7. Ортодонтическое лечение сужение ВЧ аппаратом собственной конструкции: до расширения (а); после расширения ВЧ (б).

Предложенный нами аппарат апробирован при ортодонтическом лечении аномалий и деформаций зубочелюстной системы, а именно при сужении верхней челюсти. По результатам использования отмечено: быстрое получение лечебного эффекта (в пределах 1-3-х мес.), возможность проведения симметричного расширения верхней челюсти; комбинирование с несъемными аппаратами для исправления других аномалий прикуса.

Эффект от использования двух магнитных шайб с минусовым полюсом позволяет непрерывно в течение 24 часов в сутки создавать постоянное активное силовое воздействие на зубной ряд, без постоянной активации и болевых ощущений, достичь корпусного перемещения опорных зубов, при этом обеспечить удобство использования, сократить сроки лечения.

На основании проведенных исследований мы предлагаем следующие **клинические рекомендации:**

- КРВЧ можно использовать у пациентов с сомнительным пародонтом или отсутствием постоянных задних моляров;
- ЗЭВЧ можно использовать в ситуациях, требующих большего расширения неба. Экспандер с широким спектром активации

должен использоваться для компенсации сильного сужения и углубления небного свода;

- предложенный нами аппарат апробирован при ортодонтическом лечении сужении верхней челюсти. По результатам использования отмечены: быстрое получение лечебного эффекта (в пределах 1-3 мес.), возможность проведения симметричного расширения верхней челюсти; комбинирование с несъемными аппаратами для исправления других аномалий прикуса;

- клинико-рентгенологическое обследование пациентов с зубочелюстными аномалиями, проведенное до и после ортодонтического лечения с использованием различных модификаций несъемной техники, позволило обосновать выбор методы ортодонтического лечения, что способствуют оказанию квалифицированной ортодонтической помощи, повышению качества ортодонтического лечения, предупреждению развития осложнений и рецидивов патологии.

Литература

1. Куранбаева Д., Нормуродова М., Нигматов Р. Разновидности и частота перекрестной окклюзии у детей и подростков // Акт. пробл. стоматол. и челюстно-лицевой хир. – 2021. – №1. – С. 233-235.

2. Нигматов Р., Абдуллаева Н., Абдуганиева Н. Биометрическое исследование при укорочении зубного ряда у детей // Акт. пробл. стоматол. и челюстно-лицевой хир. – 2022. – №5. – С. 48-49.

3. Нигматов Р., Рузметова И.М., Нигматова Н.Р. Изучение распространенности аномалии и деформации зубочелюстной системы у детей г. Ташкента // Stomatologiya. – 2014. – №3-4. – С. 73-78.

4. Нигматов Р.Н. и др. Своевременное обнаружение и диагностика перекрестной окклюзии // Acad. Res. Educ. Sci. – 2022. – С. 102-104.

5. Нигматов Р.Н., Рузметова И.М., Пайзиходжаев М.Э. Использование новой конструкции ортодонтического аппарата для дистализации жевательных зубов верхней челюсти // Stomatologiya. – 2017. – №1 (66). – С. 48-50.

6. Нигматов Р., Раззаков У., Нигматова И. Асимметрия лица при перекрестном прикусе // Акт. пробл. стоматол. и челюстно-лицевой хир. – 2022. – №5,1 (02). – С. 50-51.

7. Проффит У.Р. Современная ортодонтия/ Пер. с англ. Л.С. Персина. – М., 2015. – 560 с.

8. Хорошилкина Ф.Я., Солдатова Л.Н., Иорданишвили А.К. Сохранение стоматологического здоровья при лечении пациентов с зубочелюстными аномалиями с использованием несъемной эджуайз-аппаратуры // Ортодонтия.– 2018. – №3 (83).– С. 36-43.

9. McNamara J.A., Brudon W.L. Orthodontic and dentofacial orthopedics. – Ann Arbor, MI: Needham Press, 2002. – 554 p.

10. Nakagimo E., West W. Введение в биопрогрессивную терапию. Техника изготовления проволочных дуг и ее клиническое применение. – М.: Квинтэссенция, 1994.

11. White L. Modern orthodontic diagnosis, treatment planning. – Hobbs, 1996. – 147 p.

12. Twetman S., Hellikant M. Tteatment of a Class II Division 1 malocclusion with macrodontia of the maxillary central incisors // Amer. J. Orthodont. – 2001. – Vol. 119, №6. – P. 654-659.

Цель: совершенствование способа ортодонтического лечения сужения зубных рядов верхней челюсти у детей. **Материал и методы:** под наблюдением находились 116 детей в возрасте от 6 до 14 лет со сменным и постоянным прикусом с сужением верхней челюсти и нарушением речи, из них 67 (57,76%) девочек и 49 (42,24%) мальчиков. Контрольную группу составили 23 ребенка: 10 (43,48%) мальчиков и 13 (56,52%) девочек в сменном прикусе от 6 до 14 лет с физиологической окклюзией и отсутствием аномалий и деформации зубочелюстной системы, отобранных во время профосмотра школьников г. Ташкента, в том числе 6 (28,21%) с начальным сменным прикусом и 17 (71,79%) – с поздним. **Результаты:** предложенный аппарат апробирован при ортодонтическом лечении аномалий и деформаций зубочелюстной системы, а именно при сужении верхней челюсти. По результатам использования отмечено: быстрое получение лечебного эффекта, возможность проведения симметричного расширения верхней челюсти; комбинирование с несъемными аппаратами для исправления других аномалий прикуса. *Выводы:* предложенный ортодонтический аппарат доступен, эффективен в лечении, удобен в использовании, может быть рекомендован для применения в практической ортодонтической стоматологии.

Ключевые слова: *зуб, прикус, ортодонтическое лечение, ортодонтический аппарат, сужение челюсти, рентгенография, антропометрия.*

Maqsad: bolalarda yuqori jag' tishlari torayishini ortodontik davolash usulini takomillashtirish. **Material va usullar:** 6 yoshdan 14 yoshgacha bo‘lgan 116 nafar aralash va doimiy tish tishlari yuqori jag‘ning torayishi va nutqida nuqsoni kuzatildi, ulardan 67 nafari (57,76%) qiz va 49 nafari (42,24%) o‘g‘il bolalardir. Nazorat guruhi 23 nafar boladan iborat edi: 6 yoshdan 14

yoshgacha bo‘lgan aralash tishlarda 10 nafar (43,48 foiz) o‘g‘il va 13 nafar (56,52 foiz) qiz, fiziologik okklyuzyon va tish tizimining anomaliyalari va deformatsiyalari yo‘qligi, tibbiy ko‘rik davomida tanlangan. Toshkent shahridagi maktab o‘quvchilari soni, shu jumladan, 6 nafar (28,21 foiz) boshlang‘ich aralash tish tishlari va 17 nafar (71,79 foiz) kech aralash tishlar. **Natijalar:** tavsiya etilgan qurilma stomatologik tizimning anomaliyalari va deformatsiyalarini, ya'ni yuqori jag'ning torayishi bilan ortodontik davolashda sinovdan o'tkazildi. Foydalanish natijalariga ko'ra quyidagilar qayd etildi: terapevtik ta'sirni tezda olish, yuqori jag'ning nosimmetrik kengayishini amalga oshirish imkoniyati; boshqa nosozliklarni tuzatish uchun statsionar asboblar bilan kombinatsiya. **Xulosa:** tavsiya etilgan ortodontik qurilma foydalanish mumkin, davolashda samarali, foydalanish uchun qulay va amaliy ortodontik stomatologiyada foydalanish uchun tavsiya etilishi mumkin.

Kalit so'zlar: tish, tishlash, ortodontik davolash, ortodontik apparatlar, jag'ning torayishi, rentgenografiya, antropometriya.

Objective: To improve the method of orthodontic treatment of narrowing of the upper jaw dentition in children. **Material and methods:** 116 children aged 6 to 14 years with mixed and permanent dentition with a narrowing of the upper jaw and speech impairment were observed, of which 67 (57.76%) were girls and 49 (42.24%) boys. The control group consisted of 23 children: 10 (43.48%) boys and 13 (56.52%) girls in mixed dentition from 6 to 14 years old with physiological occlusion and the absence of anomalies and deformations of the dental system, selected during a medical examination of schoolchildren in Tashkent , including 6 (28.21%) with initial mixed dentition and 17 (71.79%) with late mixed dentition. **Results:** The proposed device has been tested in the orthodontic treatment of anomalies and deformations of the dental system, namely with a narrowing of the upper jaw. Based on the results of use, the following was noted: rapid receipt of a therapeutic effect, the possibility of performing a symmetrical expansion of the upper jaw; combination with fixed appliances to correct other malocclusions. **Conclusions:** The proposed orthodontic device is accessible, effective in treatment, convenient to use, and can be recommended for use in practical orthodontic dentistry.

Key words: tooth, bite, orthodontic treatment, orthodontic apparatus, jaw narrowing, radiography, anthropometry.

UDK: 616.314.26-007.1/.26-089.819.843

FEATURES OF DIAGNOSIS IN CHILDREN WITH OPEN BITE

Aralov M.B.
Tashkent State Dental Institute

Recently, a set of measures has been implemented in the city of Tashkent aimed at improving, diagnosing and treating vertical anomalies, namely open bite, and at the moment many scientists and practitioners have begun to study more deeply the factors leading to the development of this anomaly. In clinical practice, etiological factors, endogenous and exogenous factors, as well as the living conditions of the patient, taking into account the patient’s age, are of particular importance. We carried out preventive measures for children aged 6 to 15 in 35 patients with open bite [1,2].

Taking into account all aspects of this anomaly, we set ourselves the task of diagnosing patients with open bite using modern methods, taking into account their age and type of anomaly.

Open bite is considered as an independent form of dental anomalies, and can be combined with other disorders in the transversal or sagittal direction [3].

According to the literature, open bite in 62% of cases occurs together with the mesial relationship of the dentition.

An open bite is a serious anomaly of the dental system. Based on the results of the survey and observation of Nigmatov R.N., Shaamukhamedova F.A., Nigmatova I.M. (2017) among children aged 3-6 years, open bite was 1.4%. According to L.P. Grigorieva (1995), 1.12% in children 7-16 years old. 2.7% in the