STOMATOLOGIYA

НАУЧНО-ПРАКТИЧЕСКИЙ ЖУРНАЛ ISSN 2091-5845

№ 4, 2022 (89)

36 Анализ эффективности антимикробных препаратов при лечении хронического генерализованного пародонтита

58 Оценка состояния гуморального и местного иммунитета полости рта у детей больных сахарным диабетом 1типа

66 Новый взгляд на классификацию воспалительных заболеваний периапикальных тканей

ОРТОДОНТИЯ

Нигматова И.М., Исмоилов М.Х., Зикирова М.Ш. Влияние уздечки языка на формирование патологического прикуса у детей……46

Акбаров К.С., Нигматов Р.Н., Кадиров Ж.М., Аралов М.Б. Биометрический анализ гипсовых моделей по Болтону у детей с зубочелюстными аномалиями.....48

Фозилов У.А., Олимов С.Ш. Раннее выявление, лечение аномалий и деформаций зубов и верхней челюсти у детей раннего возраста……...53

ORTHODONTICS

Nigmatova I.M., Ismoilov M.Kh., Zikirova M.Sh. Influence of the frenulum of the tongue on the formation of pathological occlusion in children……..46

Akbarov K.S., Nigmatov R.N., Kadirov Zh.M., Aralov M.B. Biometric analysis of plaster models according to Bolton in children with dentoalveolar anomalies……..……48

Fozilov U.A., Olimov S.Sh. Early detection and treatment of anomalies and deformations of the teeth and upper jaw in infant children……..53

СТОМАТОЛОГИЯ ДЕТСКОГО ВОЗРАСТА

Даминова Ш.Б., Махсумова С.С., Махсумова И.Ш., Ахматова З.Р. Оценка состояния гуморального и местного иммунитета полости рта у детей больных сахарным диабетом 1типа……58

Мирсалихова Ф.Л., Ҳамроева Д.Ш. Юрак нуқсони билан касалланган болаларда оғиз бўшлиғи ҳолатини баҳолаш.....60

PEDIATRIC DENTISTRY

Daminova Sh.B., Makhsumova S.S., Makhsumova I.Sh., Akhmatova Z.R. The state of humoral and local immunity of the oral cavity in type 1 diabetes mellitus in children……..…58

Mirsalikhova F.L., Hamroeva D.Sh. Yurak nuqsoni bilan kasallangan bolalarda oғiz bushligi holatini baholash……60

В ПОМОЩЬ ПРАКТИЧЕСКОМУ ВРАЧУ

Саматов У.А. Знания стоматологов общей практики города Андижан в диагностике, лечении и оценке рисков заболеваний пародонта……..63

Ризаев Ж.А., Азимов М.И., Назарова Н.Ш. Новый взгляд к классификации воспалительных заболеваний периапикальных тканей……..…66

AID FOR PRACTICING DOCTORS

Samatov U.A. Knowledge of general practice dentists in Andijan in the diagnosis, treatment and risk assessment of periodontal diseases.....63

Rizaev Zh.A., Azimov M.I., Nazarova N.Sh. A new look at the classification of inflammatory diseases of the periapical tissues.....66

ОБЗОРНЫЕ СТАТЬИ

Даминова Ш.Б., Ташпулатова Х.А. Эффективность применения новых технологий для повышения качества диагностики стоматологических заболеваний……..74

Абдуқодиров А., Бахриев У.Т., Қурбонов Ф.Р., Абдуқодиров Д.А. Амбулатор шароитда пациентларни ортогнатик операцияларга тайёрлаш босқичлари.....78

Зиядуллаева Н.С., Омонова Н.А. Олиб қўйиладиган протезлар тайёрлашда замонавий хомашёларнинг афзалликлари……..84

REVIEWS

Daminova Sh.B., Tashpulatova X.A. The effectiveness of the use of new technologies to improve the quality of diagnosis of dental diseases……..74

Abdukodirov A., Bakhriev U.T., Kurbonov F.R., Abdukodirov D.A. Stages of preparing patients for orthognathic surgery on an outpatient basis (literature review).....78

Ziyadullaeva N.S., Omonova N.A. Advantages of modern materials for the manufacture of removable dentures.....84

ПРОБЛЕМЫ СМЕЖНЫХ СПЕЦИАЛЬНОСТЕЙ

Туйчибаева Д.М., Дусмухамедова А.М. Оценка эффективности комплексного лечения пациентов с первичной открытоугольной глаукомой……89

Урманова Ф.М. Прогностическая значимость нейротрофических и сосудистых факторов роста в ранней диагностике диабетической ретинопатии……93

THE PROBLEMS OF RELATED SPECIALITIES

Tuychibaeva D.M., Dusmukhamedova A.M. Evaluation of the efficacy of complex treatment in patients with primary open-angle glaucoma……..89

Urmanova F.M. Prognostic significance of neurotrophic and vascular growth factors in the early diagnosis of diabetic retinopathy……..93

yuqori va pastki jag'lar tish yoyi kengligi o'rtasidagi tafovut o'lchamlarini taxmin qilish uchun kompyuter texnologiyalaridan foydalangan holda tish va tish anomaliyalarini tashxislash usullarini takomillashtirish va gips modellarini biometrik tahlil qilish.

Material va usullar: 2019-2022-yillarda Toshkent shahridagi va Toshkent davlat stomatologiya institutining "Ortodontiya va stomatologiya protezlari" kafedrasida 87 nafar maktab o'quvchilarining o'zaro okklyuziyasi bo'lgan maktab o'quvchilarida tadqiqot o'tkazildi. Bemorlarning yoshi aralash tish davrida 6 yoshdan 14 yoshgacha bo'lgan. Murojaat qilganlar orasida 47 (54,03%) qizlar va 40 (45,97%) o'g'il bolalar bor.

Natijalar: Bolton usuli bo'yicha tadqiqotda bashorat qilingan qiymatning hisob-kitoblari 0,5 mm gacha aniqlikka ega, buning natijasida o'lchamni yaxlitlash kerak, masalan, ∑ 4 i = 22,3 mm, ya'ni ular 22,5 mm gacha yaxlitlanadi.

Xulosa: Bolton biometrik tahlil usuli ortodontistning asosiy maqsadi bo'lgan tish qismini o'lchashda foydalanish qulayligi va aniqligi bilan ajralib turadi.

Kalit so'zlar: bolalar, dentoalveolyar anomaliyalar, ortodontik davolash, Bolton biometrik tahlili.

Objective: Improvement of methods for diagnosing anomalies of teeth and dentition using computer technology and biometric analysis of plaster models to predict the size of the discrepancy between the width of the dental arch of the upper and lower jaws using the Bolton method.

Material and methods: The study was conducted in 87 schoolchildren with cross-occlusion of schoolchildren in the city of Tashkent and at the Department of Orthodontics and Dental Prosthetics of the Tashkent State Dental Institute in 2019-2022. The age of the patients ranged from 6 to 14 years in the mixed dentition period. Among those who applied, there were 47 (54.03%) girls and 40 (45.97%) boys.

Results: In the study according to the Bolton method, the calculations of the predicted value have an accuracy of up to 0.5 mm, as a result of which it is necessary to round the size, for example ∑ 4 i = 22.3 mm, which means they are rounded up to 22.5 mm.

Conclusions: The Bolton biometric analysis method is distinguished by ease of use and accuracy in measuring the dentition, which is the main goal of the orthodontist.

Key words: children, dentoalveolar anomalies, orthodontic treatment, Bolton biometric analysis.

УДК 616.09/612.04.325

РАННЕЕ ВЫЯВЛЕНИЕ, ЛЕЧЕНИЕ АНОМАЛИЙ И ДЕФОРМАЦИЙ ЗУБОВ И ВЕРХНЕЙ ЧЕЛЮСТИ У ДЕТЕЙ РАННЕГО ВОЗРАСТА

Фозилов У.А., Олимов С.Ш.

Бухарский государственный медицинский институт, Узбекистан

Зубочелюстные аномалии, которые относятся к основным стоматологическим заболеваниям, характеризуются высокой распространенностью [11,13]. От распространенности зубочелюстных аномалий и их отдельных нозологических форм в разные периоды формирования прикуса зависит решение различных вопросов: расчет необходимого числа врачей-ортодонтов, организация сети ортодонтических отделений и кабинетов, планирование лечебно-профилактических мероприятий [1].

Лечение зубочелюстных аномалий и деформаций ортодонтическими и хирургическими методами остается актуальной проблемой [9]. В последние годы зубочелюстные аномалии встречаются все чаще [4].

У больных с нарушениями опорно-двигательного аппарата выявляемость аномалий окклюзий выше, чем у здоровых на 31,42% и составляет около 70,08%. Аномалии прикуса нарушают не только эстетику лица, но и влияют на функцию зубочелюстной системы [8,9]. По некоторым данным [3], аномалии окклюзии приводят к нарушению координированной функции жевательных мышц. При аномалиях зубочелюстной системы артикуляционные движения нижней челюсти, привычного дня больного, со временем закрепляется, образуя

«вынужденную», «привычную» окклюзию и новый стереотип нейромышечного баланса в челюстно-лицевой области. Итогом является неравномерное распределение мышечных усилий, нарушение соотношения элементов височно-нижнечелюстного сустава, асинхронная функция обоих суставных сочленений, микротравма мягких тканей сустава, вследствие чего появляются отраженные боли в челюстно-лицевой области.

На первом месте в программе комплексной реабилитации детей с врожденными расщелинами губы и неба (ВРГН) находится хирургическое лечение расщелины альвеолярного отростка (РАО) верхней челюсти.

Цель исследования

Совершенствование ранней диагностики и ортодонтического лечения у детей с зубочелюстными аномалиями и деформациями.

Материал и методы

Ортодонтическое лечение проведено у 100 пациентов с врожденной патологией челюстно-лицевой области с недоразвитием верхней челюсти с дистопией передних зубов. На первом этапе ортодонтического лечения внутриротовым аппаратом Quad Helix произведено расширение верхней челюсти с последующем применением брекет-системы.

В ходе проведенного в 2021-2022 гг. исследования нами были обследованы 2656 детей в возрасте 3-15 лет, посещающих общеобразовательные школы и детские дошкольные учреждения Бухарской области Узбекистана, обратившихся в государственные и частные стоматологические клиники за ортодонтической помощью. Под наблюдением были также 419 детей, которые не обращались за ортодонтической помощью по ряду причин, но прошли первичный осмотр. В Шафирканском равйоне таких детей было соответственно 371 (27,9%) и 44 (23,8%), в Гиждуванском – 332 (25%) и 52 (30,6%), в Вабкентском – 678 (25,5%) и 96 (22,3%), в Бухарском – 254 (21,5%).

Обследованные дети были разделены на 4 возрастные группы в соответствии с этапами формирования прикуса временных и постоянных зубов для оценки объема оказания ортодонтической помощи:

3-5 лет – сформированный прикус временных зубов;

6-9 лет – ранний сменный прикус;

10-12 лет – поздний сменный прикус;

13-15 лет – начало формирования прикуса постоянных зубов.

При выполнении работы были использованы принципы и технологии исследования по методике, рекомендованной ВОЗ (2017). Результаты исследования заносились в разработанные стандартные карты ВОЗ «Комбинированная карта для стоматологического исследования и определения нуждаемости в ортодонтическом лечении». Статистическую обработку материала проводили методом вариационной статистики с помощью индивидуально разработанной, специализированной компьютерной программы.

Результаты и обсуждение

Общее количество аномалий положения зубов и зубных рядов зарегистрировано у 618 (45,85%) обследованных, аномалии прикуса имелись у 363 (36,25%), аномалии прикрепления мягких тканей – у 198 (11,21%), аномалии расположения отдельных зубов – у 177 (7,5%). У значительного числа обследованных детей достоверно установлено ($p<0,05$) сочетание аномалий отдельных зубов, аномалий зубных рядов и положения зубов с патологией прикуса, а также наличие нескольких видов аномалий прикуса одновременно (рис. 1).

Рис. 1. Состояние пациента с аномалией (3-12 лет).

У обследованных детей и подростков зарегистрирована высокая распространенность зубочелюстных аномалий и деформаций (62,48%), которая характеризуется возрастной вариабельностью.

Самый низкий уровень зубочелюстных аномалий характерен для периода временного прикуса – у 37,52% обследованных. На этапах раннего и позднего сменного прикуса, когда в результате различия скорости процессов роста челюстей возникают временные диспропорции в их размерах, а также в последовательности и порядке прорезывания зубов, этот показатель возрастает до 66,90%. В период начала формирования постоянного прикуса отмечается явная тенденция к снижению частоты зубочелюстных аномалий (63,65%), что можно объяснить процессами саморегуляции, которые происходят в зубочелюстной системе, а также эффективностью проведенного ранее ортодонтического лечения.

Среди жителей города Бухары ортодонтическая аппаратура в полости рта встречалась у 11,54% обследованных детей в группе 6-9 лет. У детей и подростков некоторых районов Бухарской области, где бюджетные ставки врачей-ортодонтов отсутствуют, наблюдалась иная картина: чаще ортодонтическая аппаратура была в возрастных группах 10-12 лет (3,55%) и 13-15 лет (2,99%), при этом преобладали виды аппаратов, не финансируемых государством.

Из общего числа детей с выявленных заболеваний 54,08% составили дети и подростки с аномалиями прикуса, которые среди детей младшего школьного возраста встречались у 45,92%. По мере роста и развития детей частота аномалии прикуса уменьшается и в период постоянного прикуса выявляется у 37,69%, что связано с развитием компенсаторных механизмов челюстно-лицевой системы.

По нашим данным, дистальная окклюзия встречается у 48,76% детей, глубокий прикус – у 40,10%, открытый прикус – у 4,05%, реже всего выявлялись мезиальная окклюзия – у 4,58% и перекрестный прикус – 2,51%.

Всем обследованным детям была оказана ортодонтическая помощь, но вследствие некоторых причин (позднее обращение к врачу-ортодонту, финансовое положение, низкая образованность родителей, боязнь врача-стоматолога) объем ее был неполным или минимальным (например, после ношения пластинки определенное время не было ее смены).

При изучении частоты зубочелюстных аномалий среди детей и подростков было установлено, что с возрастом меняется не только количество аномалий, но и их виды. Так, самая низкая частота аномалий отдельных зубов наблюдается у детей в период временного прикуса – 0,49%, к концу формирования постоянного прикуса этот показатель возрастает до 7,87%. Аномалии положения зубов встречаются чаще других видов зубочелюстных аномалий, но ввиду того, что они редко бывают изолированными, частота ее значительно ниже.

Нами были рассмотрены также наиболее значимые этиологические факторы зубочелюстных аномалий и деформаций.

Самая большая распространенность среди изученных нами этиологических факторов связана с наличием вредных привычек. Среди них чаще всего встречаются: сосание пальцев (45,88%), инфантильное глотание (40,27%) и ротовое дыхание (13,85%). При этом наблюдается общая тенденция к снижению распространенности вредных привычек по мере взросления детей.

Аномалии прикрепления мягких тканей

лица также занимают достаточное место в ортодонтической практике. Исходя из этого, при проведении эпидемиологического обследования лиц, имеющих патологию прикрепления мягких тканей лицевой области, при отсутствии других зубочелюстных аномалий, не включали их в группу, имеющую ортодонтические заболевания.

Среди обследованных нами 406 (15,28%) детей, проживающих в г .Бухаре, наиболее частым осложнением была деформация зубов и верхней челюсти. Для лечения этих дефектов был разработан ортодонтический аппарат, устраняющий сужение и деформацию верхней челюсти во фронтальной плоскости у пациентов с зубочелюстными аномалиями без оперативного вмешательства. Это устройство обеспечивает одновременное движение верхней челюсти в трех направлениях (рис. 2).

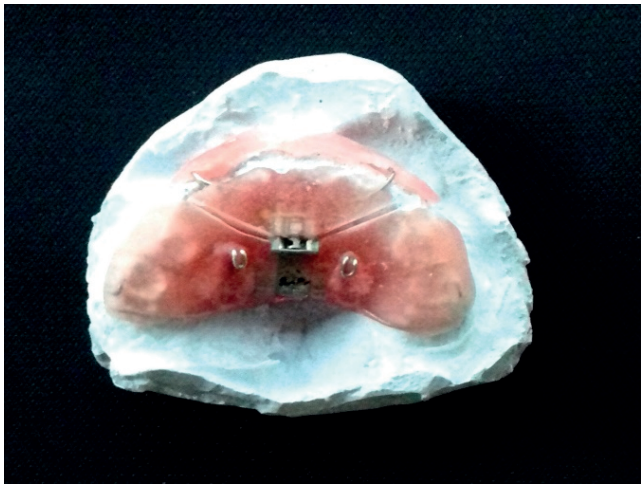

Рис. 2. Ортодонтический аппарат, расширяющих верхнюю челюсть

С помощью этого аппарата верхнюю челюсть удалось расширить на 5 мм в трансверзальном направлении и на 4 мм в сагиттальном. Использование этого метода ускоряло процесс лечения. Число детей с дефектами зубных рядов вариабелен и зависит от возраста, причем максимальный показатель отмечается в возрасте 6-9 лет (каждый 4-й ребенок имеет дефекты зубных рядов), минимальный – в 3-5-летнем возрасте.

Таким образом, своевременная организация мероприятий по предупреждению деформации временных зубов обеспечивает качество лечебного процесса.

После 9 лет число детей с дефектами зубных рядов значительно уменьшается и составляет 10,41% в 10-12-летнем возрасте и 2,61% в 13-15 лет.

Нами выявлено, что дефекты нижнего зубного ряда (8,74%) встречаются значительно чаще, чем верхнего (2,41%). При этом у 2,65% детей имеются сочетанные дефекты. На этапе молочного, раннего и позднего сменного прикусов высок процент детей с дефектами зубных рядов, обусловленными преждевременной потерей зубов. В возрастной категории 12-15 лет 9 (0,33%) детям были удалены постоянные зубы по ортодонтическим показаниям.

Заключение

В процессе ортодонтического лечения необходимо стремиться к достижению оптимальной окклюзии зубных рядов. В процессе устранения аномалий прикуса и при завершении ортодонтического и комплексного лечения зубочелюстно-лицевых аномалий следует стремиться к достижению множественных контактов между зубными рядами, т.е. к оптимальной окклюзии. Ранняя диагностика зубочелюстных аномалий и их своевременное лечение предупреждают стойкие нарушения прикуса и изменения формы лица, а также общие расстройства организма.

Литература

1. Олимов С.Ш., Фозилов У.А. Туғма танглай ва лаб нуқсонларида шакллантирувчи обтураторларни тайёрлаш ва қўллашнинг клиника асослари // Медицина и инновации. – 2021. – Т. 1, №4. – С. 693-700.

2. Олимов С.Ш., Гаффоров С.А. Заболевания твердых тканей зубов у работников Мубаракского газоперерабатывающего завода // Рос. стоматол. журн. – 2008. – №6. – С. 39-40.

3. Шайтор В.М., Пономарева Е.А., Шайтор И.Н. Использование новейших медицинских технологий в реабилитации детей с врожденной краниофациальной патологией и последствиями перинатальных повреждений нервной системы // Клин. имплантол. и стоматол. 2021. - № 1-2. - С. 88-90.

4. Цыплакова М.С. Хирургическое лечение расщелин неба // Клиническая имплантология и

стоматология. – 2021. – №1-2. – С. 88-90.

5. Нигматов Р. Н., Рузметова И. М. Способ дистализации жевательных зубов верхней челюсти //Вестник Казахского национального медицинского университета. – 2018. – №. 1. – С. 519-521.

6. Fozilov U.A. Prevention of caries development during orthodontic treatment // Wld Bull. Soc. Sci. – 2021. – Vol. 3, №10. – P. 61-66.

7. Fozilov U.A. Diagnosis and Prevention of Caries Development in Orthodontic Treatment // Wld Bull. Soc. Sci. – 2021. – Vol. 3, №10. – P. 97-104.

8. Fozilov U.A. Evaluation of the Efficiency of Demineralizing Agents in Treatment with Removable and Fixed Orthodontic Equipment in Children // Int. J. Integrat. Educ. – 2020. – Vol. 3, №7. – P. 141-145.

9. Рузметова И. М., Нигматов Р., Шомухамедова Ф. А. Изучение аномалии зубочелюстной системы и профилактика вторичных деформации зубной дуги у детей в период сменного прикуса //Вестник КГМА им. ИК Ахунбаева. – 2015. – №. 4. – С. 50-55.

10. Starikova N.V., Nadtochiy A.G., Udalova N.V. Orthodontic correction of abnormal tongue position and function in children with unilateral cleft lip and palate: abstracts // 9-th European Craniofacial Congress. – Salzburg (Austria), 2021. – P. 253.

11. Tokarev P.V., Shulaev A.V., Plaksina L.V., Marapov D.I. The prevalence of congenital cleft lip and/or palate in the Republic of Tatarstan // Pract. Med. – 2015. – №2-2. – P. 101-103.

12. Нигматов Р. Н., Шомухамедова Ф. А., Нигматова И. М. Ортодонтия./Учебник (на русском и на узбекском языке) Для студентов Стоматологических факультетов медицинских институтов.-2-том //Т.-2021.-451 с.

13. Udina I.G., Vasiliev Yu.A., Pobedonostseva E. Yu. Spatio-temporal frequency dynamics of congenital cleft lip and/or palate in the Krasnodar Territory // Kuban Sci. Med. Bull. – 2013. – №1. – P. 171-175.

Цель: совершенствование ранней диагностики и ортодонтического лечения у детей с зубочелюстными аномалиями и деформациями.

Материал и методы: ортодонтическое лечение проведено у 100 пациентов с врожденной патологией челюстно-лицевой области с недоразвитием верхней челюсти с дистопией передних зубов. Для лечения этих дефектов был разработан ортодонтический аппарат, устраняющий сужение и деформацию верхней челюсти во фронтальной плоскости у пациентов с зубочелюстными аномалиями без оперативного вмешательства.

Результаты: с помощью этого аппарата верхнюю челюсть удалось расширить на 5 мм в трансверзальном направлении и на 4 мм в сагиттальном направлении. Через 3 месяца на верхней челюсти образовалось достаточно места для прорезывания постоянных. **Выводы:** ранняя диагностика зубочелюстных аномалий и их своевременное лечение предупреждают стойкие нарушения прикуса и изменения формы лица, а также общие расстройства организма.

Ключевые слова: дети, зубочелюстные аномалии, профилактики, аутотрансплантат.

Maqsad: dentoalveolyar anomaliyalari va deformatsiyasi bo'lgan bolalarda erta tashxis qo'yish va ortodontik davolashni takomillashtirish.

Material va usullar: ortodontik davolash old tishlarning distopiyasi bilan yuqori jag'ning rivojlanmaganligi, jag'-fasial sohaning konjenital patologiyasi bo'lgan 100 nafar bemorda o'tkazildi. Ushbu nuqsonlarni davolash uchun jarrohlik aralashuvisiz dentoalveolyar anomaliyalari bo'lgan bemorlarda yuqori jag'ning frontal tekisligida torayishi va deformatsiyasini bartaraf etadigan ortodontik asbob ishlab chiqildi.

Natijalar: ushbu apparat yordamida maksilla ko'ndalang bo'ylab 5 mm va sagittal tomondan 4 mm kengaytirildi. 3 oydan so'ng yuqori jag'da doimiy bo'lganlarning otilishi uchun etarli joy hosil bo'ldi.

Xulosa: dentoalveolyar anomaliyalarni erta tashxislash va ularni o'z vaqtida davolash doimiy noto'g'ri okklyuziya va yuz shaklidagi o'zgarishlarni, shuningdek, umumiy tana buzilishlarini oldini oladi.

Kalit so'zlar: bolalar, dentoalveolyar anomaliyalar, profilaktika, autotransplantat.

Objective: Improvement of early diagnosis and orthodontic treatment in children with dentoalveolar anomalies and deformities.

Material and methods: Orthodontic treatment was carried out in 100 patients with congenital pathology of the maxillofacial region with underdevelopment of the upper jaw with dystopia of the anterior teeth. To treat these defects, an orthodontic appliance was developed that eliminates the narrowing and deformation of the upper jaw in the frontal plane in patients with dentoalveolar anomalies without surgical intervention.

Results: With this apparatus, the maxilla was expanded by 5 mm transversely and 4 mm sagittally. After 3 months, enough space was formed on the upper jaw for the eruption of the permanent ones.

Conclusions: Early diagnosis of dentoalveolar anomalies and their timely treatment prevent persistent malocclusion and changes in the shape of the face, as well as general body disorders.

Key words: children, dentoalveolar anomalies, prophylaxis, autograft.