STOMATOLOGIYA

НАУЧНО-ПРАКТИЧЕСКИЙ ЖУРНАЛ ISSN 2091-5845

№4 (85) 2021

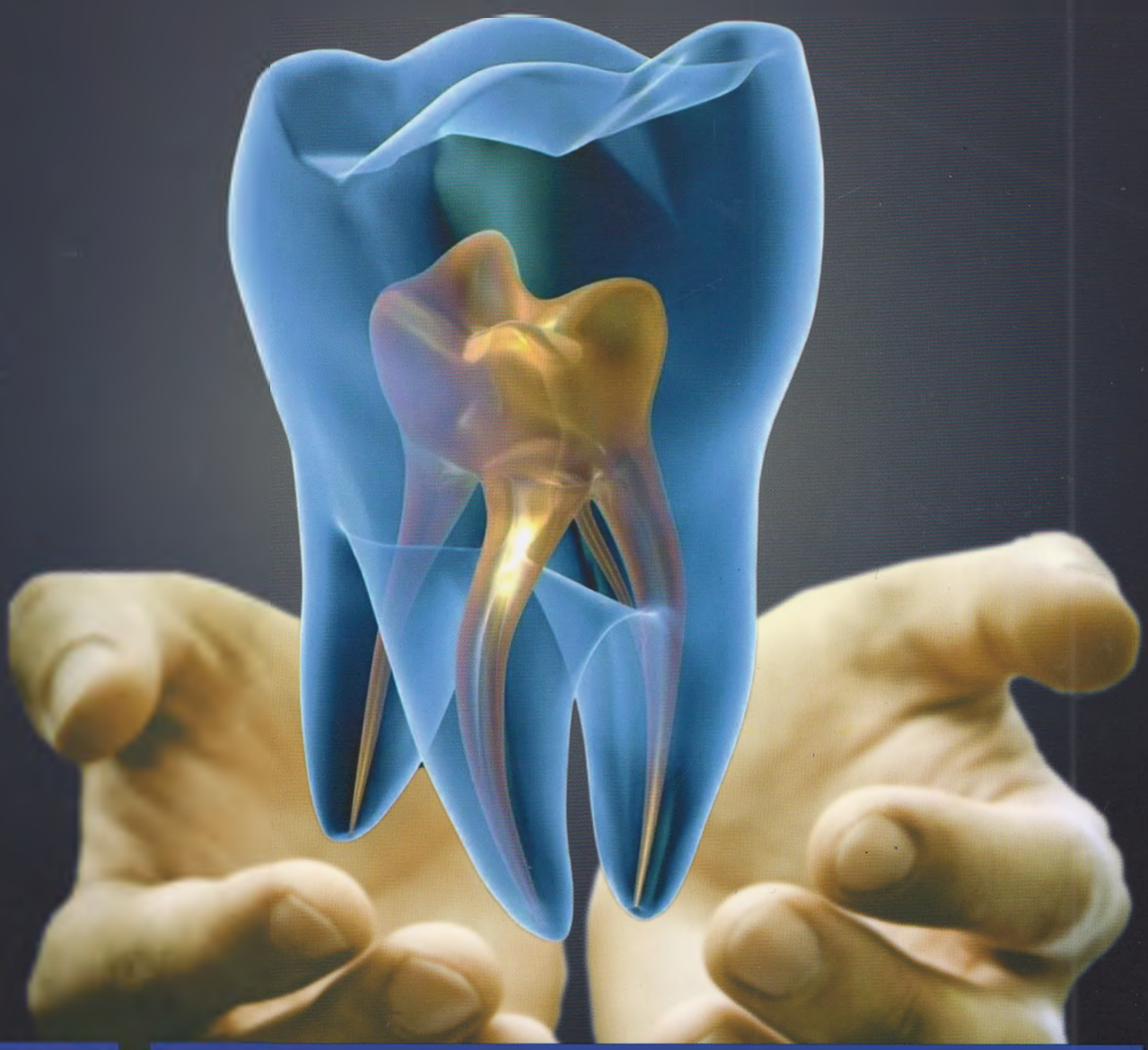

26 Лечение реактивно-дистрофических заболеваний слюнных желез

33 Пастки жаг суяги синишида комплекс даволаш тадбирларини такомиллаштириш

71 Влияние формы и положения языка на состояние зубочелюстной системы у детей

ОРТОПЕДИЧЕСКАЯ СТОМАТОЛОГИЯ

Ирсалиев Х.И., Ирсалиева Ф.Х., Ражабов О.А. Иммунный барьер полости рта при дефектах зубных рядов и после протезирования металлокерамическими протезами.....57

Ахмедов М.Р., Ризаева С.М., Ахмедова Х.Ю. Тиш имплантациясининг ортопедик тикланишидан кейинги дастлабки ва узоқ муддатларда оғиз бўшлиғи флорасининг микробиологик ўрганишлар.....63

Нигматова Н.Р., Акбаров А.Н. Клиническая оценка эффективности новой конструкции диоксид циркониевых индивидуальных штифтов…….....66

ORTHOPEDIC DENTISTRY

Irsaliev H.I., Irsalieva F.H., Rajabov O.A. Results of immunological studies in a group of patients with metal-ceramic prosthetics before and after.....57

Akhmedov M.R., Rizaeva S.M., Akhmedova Kh.Yu. Microbiological changes in the microflora of the oral cavity before and after restoration of the dentition using dental implants.....63

Nigmatova N.R., Akbarov A.N. Clinical evaluation of the effectiveness of a new design of zirconia individual pins.....66

ОРТОДОНТИЯ

Нигматова И.М., Нигматов Р.Н. Влияние формы и положения языка на состояние зубочелюстной системы у детей.....71

Расулова Ш.Р. Оптимизация расчета телерентгенограмм при диагностике дистального прикуса с учетом компонента вертикального роста челюстей…….....…73

ORTHODONTICS

Nigmatova I.M., Nigmatov R.N. Influence of the shape and position of the tongue on the state of the dental system in children.....71

Rasulova Sh.R. Optimization of the calculation of teleroentgenograms in the diagnosis of distal occlusion, taking into account the component of the vertical growth of the jaws.....73

СТОМАТОЛОГИЯ ДЕТСКОГО ВОЗРАСТА

Муртазаев С.С., Сайдалиев М., Муртазаев С.С. Бошланғич мактаб ёшидаги болаларнинг стоматологик статуси …….....78

PEDIATRIC DENTISTRY

Murtazaev S.S., Saidaliev M., Murtazaev S.S. Dental status of the oral cavity in primary school children.....78

ОБЗОРНЫЕ СТАТЬИ

Alimova D.M., Fozilova L.G. Parodont kasalliklari etiopatogenezining zamonaviy jihatlari.....83

REVIEWS

Alimova D.M., Fozilova L.G. Modern views on the etiopathogenesis of periodontal disease.....83

В ПОМОЩЬ ПРАКТИЧЕСКОМУ ВРАЧУ

Боймуродов Ш.А., Рустамова Д.А., Бобамуратова Д.Т., Курбанов Ё.Х., Умаров Р.З. COVID-19 ўтказган беморларда каверноз синус тромбози клиник кечиши ва оқибатлари.....88

AID FOR PRACTICING DOCTORS

Boymurodov Sh.A., Rustamova D.A., Bobamuratova D.T., Kurbanov Y.Kh., Umarov R.Z. Clinical course and consequences of cavernous sinus thrombosis in post-COVID-19 patients.....88

ПРОБЛЕМЫ СМЕЖНЫХ СПЕЦИАЛЬНОСТЕЙ

Жуманов Д.А., Бакиева Ш.Х., Жаббаров Н.Н. Касалхонадан ташқари пневмонияли беморларда бурун ва ёндош бўшлиқлари касалликларини эрта ташхислаш.....95

Абдуллаев Н. Ч., Абдуллаева М.Н. Клинико-иммунологическая характеристика специфических аллергенов у детей при бронхиальной астме в сочетании с аллергическим ринитом. 98

THE PROBLEMS OF RELATED SPECIALITIES

Zhumanov D.A., Bakieva Sh.Kh., Zhabbarov N.N. Early diagnosis of diseases of the nose and paranasal sinuses in patients with community-acquired pneumonia.....95

Abdullaev N. Ch., Abdullaeva M.N. Clinical and immunological characteristics of specific allergens in children with bronchial asthma in combination with allergic rhinitis.....98

ОРТОДОНТИЯ
https://doi.org/10.34920/2091-5845-2021-100
УДК: 616.314.26-007.26-612.78-053.2

ВЛИЯНИЕ ФОРМЫ И ПОЛОЖЕНИЯ ЯЗЫКА НА СОСТОЯНИЕ ЗУБОЧЕЛЮСТНОЙ СИСТЕМЫ У ДЕТЕЙ

Нигматова И.М., Нигматов Р.Н.
Ташкентский государственный стоматологический институт

Многие отечественные и зарубежные авторы указывают на влияние языка на формирование окклюзии зубных рядов. При увеличенном размере языка и уменьшенном для него в полости рта пространстве развиваются аномалии формы и размеров зубных рядов, челюстей, нарушения функций зубочелюстной системы. Аномалии размеров языка обусловливают нарушение произношения шипящих и других звуков речи.

При укороченной уздечке языка отмечаются нарушения функции сосания у грудных детей, а также глотания и речи в старшем возрасте. При резко укороченной уздечке языка затруднено пользование съемным протезом для нижней челюсти. Патология уздечки языка наблюдается у 16% новорожденных (Bissasu M., 1999), у 50% детей с аномалиями окклюзии в возрасте 5-12 лет. Частота зубочелюстных аномалий у детей с укороченной уздечкой языка достигает 58% (Варакина И.А., Образцов Ю.А., 1985, 2017).

Крайне мало сведений о нарушениях положения языка, мягкого нёба, задней стенки глотки и подъязычной кости, свидетельствующих о функциональных нарушениях при патологических видах окклюзии. Не обосновано понятие относительной макроглоссии.

Недостаточно сведений о профилактических мероприятиях при относительной макроглоссии и принципах комплексного лечения, не представлен анализ результатов лечения.

Язык принимает участие во всех функциях зубочелюстной системы. В связи с этим его форма, величина, подвижность, положение в полости рта в покое и во время функций влияют на форму зубных рядов, нёба, размеры челюстей, смещения нижней челюсти. Одновременно зубочелюстные аномалии оказывают влияние на форму, размеры и расположение языка, особенно в случаях сужения, укорочения зубных рядов, уменьшения объёма полости рта, аномалиях развития челюстей.

Цель исследования

Изучение влияния формы и положение языка на состояние зубочелюстной системы у детей сменного прикуса.

Задачей исследования явилось выявление расположение кончика языка по отношению к резцам, его спинки – к своду нёба, корня – к задней стенке глотки на основании анализа боковых телерентгенограмм головы при физиологических и патологических видах окклюзии.

Материал и методы

С 2018 г. по настоящее время ортодонтическое обследование было проведено у 169 (79 мальчиков и 90 девочек) детей в возрасте от 6 до 14 лет, проживающих в г. Ташкенте. В работе использовали клинический, фотометрический, антропометрический методы, определение формы и размеров лица, языка и его уздечки, рентгенографический, статистический.

При осмотре мягких тканей полости рта оценивали форму, размер и положение языка в покое и во время функций; обращали внимание на величину и место прикрепления его уздечки, а также уздечек губ, щечных тяжей, глубину переходных складок.

Отмечали наличие продольных и поперечных борозд на спинке языка, отпечатков зубов на его кончике и боковых поверхностях. Определяли положение языка и его взаимоотношение с окружающими органами и тканями в покое, при глотании и речи.

Уделяли внимание определению и анализу выраженности функциональных нарушений в зубочелюстно-лицевой области (нарушения смыкания губ, напряженность околоротовых мышц и мышц подбородка, нарушения функций зубочелюстной системы – дыхания, глотания, речи, жевания); определяли наличие вредных

привычек – сосания и прикусывания пальцев, губ, щёк, языка, различных предметов и др. Изучали положение языка во время речи, чистоту произношения отдельных звуковых фонем.

Рентгенологический метод исследования. На боковых телерентгенограммах головы были изучены особенности расположения мягких тканей, свидетельствующие о функциональных нарушениях: расположение кончика языка по отношению к верхним и нижним резцам; прилегание спинки языка к своду нёба на уровне премолярной и молярной линий по Pont, сагиттальные размеры носоглотки, ротоглотки, гортаноглотки; наличие аденоидных разрастаний; расположение подъязычной кости в сагиттальной и вертикальной плоскостях. На 46 боковых телерентгенограммах головы пациентов с постоянным прикусом изучено расположение кончика языка в покое по отношению к коронкам центральных резцов при различных видах физиологической и патологической окклюзии.

Для определения расположения спинки языка по отношению к своду нёба проводили вертикальные линии, перпендикулярные окклюзионной плоскости на уровне премолярной и молярной точек по Pont до свода нёба. Определяли расстояние от спинки языка до свода нёба на уровне названных линий.

Применены следующие способы обследования и изучения размеров языка и его уздечки: Метод Френкеля – определение расположения спинки языка по отношению к небу, изучение формы языка после смазывания его кончика и спинки метиленовым синим и получения отпечатка на промокательной бумаге, определение формы и объема языка, уточнение расположения кончика языка и его спинки по отношению к резцам и своду нёба.

Результаты и обсуждение

Как известно, язык принимает активное участие в произношении звуков речи. Результаты исследования показали, что нарушения величины, формы, подвижности языка привили к нарушению произношения согласных и гласных звуков. Недостаточная подвижность языка при его укороченной уздечке явилась причиной нарушения произношения звуков речи.

Вычислен средний размер, характерный для всех трех разновидностей патологической окклюзии и проведено его сравнение со средним размером, полученным при ортогнатическом прикусе без учета возрастных групп. При патологической окклюзии этот размер был больше нормы на 2,5±0,86 мм. Следовательно, средняя амплитуда движений языка при его стремлении дотянуться до нижнего края подбородка при патологической окклюзии меньше, чем при ортогнатическом прикусе.

При **патологической окклюзии с нейтральным смыканием первых постоянных моляров** у 25% пациентов кончик языка располагался неправильно, был смещен дистально и вниз, не прилегал к резцам, находился на уровне окклюзионной плоскости; у остальных 75% он прилегал к язычной поверхности резцов (правильное положение кончика языка).

При **дистоокклюзии** кончик языка не прилегал к язычной поверхности резцов, т.е. располагался неправильно у 31,3% обследованных: у 12,5% он был смещен дистально и находился на уровне режущих краёв коронок резцов нижней челюсти; у 18,8% прилегал к альвеолярному отростку верхней челюсти (чаще при наличии сагиттальной щели между центральными резцами).

При **мезиоокклюзии** кончик языка располагался неправильно у 57,2% обследованных: у 42,9% - прилегал к коронкам нижних резцов; у 14,3 % - прилегал к альвеолярному отростку нижней челюсти.

Изучено расположение спинки языка. В норме спинка языка прилегает к альвеолярному отростку верхней челюсти и к твердому нёбу. При зубочелюстных аномалиях она не прилегала к куполу твердого нёба: при патологической окклюзии с нейтральным смыканием первых постоянных моляров у 41,2% пациентов; при дистоокклюзии у 75,0%; при мезиоокклюзии у 69,2%.

У этих пациентов, при положении языка в покое, изучено расстояние от спинки языка до твердого нёба по перпендикуляру к окклюзионной плоскости на уровне первых премоляров и первых постоянных моляров верхней челюсти. К неправильному положению кончика языка приводили так называемые «языковые привычки», которые наблюдали у детей, подростков и взрослых. В результате привычного давления кончиком языка на зубы происходило вестибулярное отклонение последних, нередко с образованием трем между ними. Исправить такое положение резцов не представляло трудностей, а отучить от этой вредной привычки крайне сложно. В связи с этим после лечения возникали рецидивы аномалии. Неправильное (инфантильное) глотание приводило к закреплению переднего положения кончика языка и аномалиям прикуса.

Расстояние от спинки языка до твердого неба на уровне первых премоляров было наименьшим

при патологической окклюзии с нейтральным смыканием первых постоянных моляров; несколько больше – при дистоокклюзии и наибольшим – при мезиоокклюзии. При сравнении полученных данных было выявлено, что расстояние от спинки языка до твердого неба на уровне первых премоляров при патологической окклюзии с нейтральным смыканием первых постоянных моляров меньше, чем при дистоокклюзии и мезиоокклюзии соответственно на 1,7±1,6 и 5,8±1,9 мм. Этот же размер при дистоокклюзии меньше, чем при мезиоокклюзии на 4,1±2,2 мм, но статистически недостоверно. Следовательно, наименьшие отклонения от правильного положения спинки языка в области первых премоляров выявлены при патологической окклюзии с нейтральным смыканием первых постоянных моляров, промежуточные – при дистоокклюзии, а наибольшие – при мезиоокклюзии.

Перечисленные отклонения были при укороченной уздечке языка или прикрепленной близко к его кончику. В результате этой аномалии, а также ряда других причин нередко наблюдали неправильное произношение звуков речи – чаще шипящих, свистящих и букв «Д», «Т», «Р», «Л». При такой патологии после пластики укороченной уздечки языка, в процессе ортодонтического лечения пациентам рекомендовали заниматься лечебной гимнастикой и обучаться у логопеда.

Нарушения положения языка в покое и во время речи выявлены при клиническом обследовании у 72 (42,6%) из 169 пациентов. Неправильное произношение единичных звуковых фонем или их сочетаний наблюдали у 49 (30%) обследованных; нарушенное произношение шипящих звуков имело место у 25 (51,0%); звуков «Д», «Т» – у 5 (10,2%); звуков «Р», «Л» – у 39 (79,6%).

Литература

1. Диагностика и коррекция звукопроизносительных расстройств у детей с тяжелыми аномалиями органов артикуляции. – М.: Книголюб, 2003. – 144 с.

2. Козырева О.А. Организационно-методические вопросы логопедической работы с детьми, имеющими общее недоразвитие речи // Практ. психолог и логопед. – 2014. – №1. – С. 46-55.

3. Костина Я.В., Чакаева В.М. Коррекция речи у детей. – М., 2008. – С. 11-24.

4. Куросдова В.Д., Сирик В.А. Логопедия в ортодонтии. – Полтава, Верстка, 2005. – 124 с.

5. Нигматова И.М., Нигматов Р.Н., Иногамова Ф.К. Дифференцированное ортодонтическое и логопедическое лечение по устранению произносительных расстройств у детей с зубочелюстными аномалиями // Stomatologiya. – 2018. – №2 (71). – С. 43-46.

6. Нигматова И.М., Ходжаева З.Р., Нигматов Р.Н. Ранняя профилактика речевых нарушений у детей с использованием миофункционального аппарата // Stomatologiya. – 2018. – №4 (72). – С. 30-33.

7. Образцов Ю.А., Варакина И.А. Аномальные уздечки языка // Стоматология. – 1985. – №6. – С. 25-26.

8. Образцов Ю.А., Ларионов С.Н. Пропедевтическая ортодонтия. – СПб: Спец. лит-ра, 2007. – 159 с.

9. Рузметова И.М., Шамухамедова Ф.А., Раззаков У.М. Распространенность дислалии у детей г. Ташкента // Актуальные проблемы стоматологии: Респ. науч.-практ. конф. – Нукус, 2018. – С. 86-87.

10. Телебаева Г.Т., Шарипова С.К. Аномальные уздечки губи языка: классификация. Терминология с подходом диагностики // Вестн. КазНМУ. Стоматология. – 2014. – №2 (2). – С. 67-77.

11. Bissasu M. Use of the tongue for recording centric relation for edentulous patients // J. Prosrhet. Dent. – 1999. – **Т.** 82. – **С.** 369-370.

Цель: изучение влияния формы и положение языка на состояние зубочелюстной системы у детей сменного прикуса.

Материал и методы: с 2018 г. по настоящее время ортодонтическое обследование было проведено у 169 (79 мальчиков и 90 девочек) детей в возрасте от 6 до 14 лет, проживающих в г. Ташкенте.

Результаты: нарушения положения языка в покое и во время речи выявлены при клиническом обследовании у 72 (42,6%) пациентов. Неправильное произношение единичных звуковых фонем или их сочетаний наблюдали у 49 (30%) обследованных; нарушенное произношение шипящих звуков имело место у 25 (51,0%); звуков «Д», «Т» – у 5 (10,2%); звуков «Р», «Л» – у 39 (79,6%).

Выводы: при такой патологии после пластики укороченной уздечки языка, в процессе ортодонтического лечения пациентам рекомендовали заниматься лечебной гимнастикой и обучаться у логопеда.

Ключевые слова: полость рта, язык, твердое и мягкое небо, телерентгенография, аномалия зубного ряда и прикуса.

Maqsad: aralash tishli bolalarda tilning shakli va holatining tish holatiga ta'sirini o'rganish. Material va

usullar: 2018-yildan hozirgi kunga qadar Toshkent shahrida istiqomat qiluvchi 6 yoshdan 14 yoshgacha bo‘lgan 169 nafar (79 nafar o‘g‘il va 90 nafar qiz) bolalar ortodontik tekshiruvdan o‘tkazildi. Natija: 72 (42,6%) bemorda klinik ko'rikda tilning dam olish va nutq paytida holatining buzilishi aniqlandi. Tekshirilayotganlarning 49 tasida (30%) yagona tovush fonemalari yoki ularning birikmalarining noto‘g‘ri talaffuzi kuzatildi; 25 tasida (51,0%) xirillagan tovushlarning talaffuzi buzilgan; "D", "T" tovushlari – 5 da (10,2%); "R", "L" tovushlari – 39 da (79,6%). Xulosa: bunday patologiya bilan, tilning qisqartirilgan frenulumining plastik jarrohlik amaliyotidan so'ng, ortodontik davolanish jarayonida bemorlarga terapevtik mashqlarni bajarish va nutq terapevtida o'qish tavsiya etiladi.

Kalit so'zlar: og'iz bo'shlig'i, til, qattiq va yumshoq tanglay, telerentgenografiya, tishlash va tishlash anomaliyasi.

Objective: To study the influence of the shape and position of the tongue on the state of the dentition in children with mixed dentition. Material and methods: From 2018 to the present, orthodontic examination was carried out in 169 (79 boys and 90 girls) children aged 6 to 14 living in Tashkent. Results: Violations of the position of the tongue at rest and during speech were detected during clinical examination in 72 (42.6%) patients. Incorrect pronunciation of single sound phonemes or their combinations was observed in 49 (30%) of the examined; impaired pronunciation of hissing sounds occurred in 25 (51.0%); sounds "D", "T" – in 5 (10.2%); sounds "R", "L" – in 39 (79.6%). Conclusions: With such a pathology, after plastic surgery of a shortened frenulum of the tongue, in the process of orthodontic treatment, patients were recommended to do therapeutic exercises and study with a speech therapist.

Key words: oral cavity, tongue, hard and soft palate, teleroentgenography, anomaly of the dentition and bite.

https://doi.org/10.34920/2091-5845-2021-101
УДК: 616.314.21-007.53:612.753-073.757.2

ОПТИМИЗАЦИЯ РАСЧЕТА ТЕЛЕРЕНТГЕНОГРАММ ПРИ ДИАГНОСТИКЕ ДИСТАЛЬНОГО ПРИКУСА С УЧЕТОМ КОМПОНЕНТА ВЕРТИКАЛЬНОГО РОСТА ЧЕЛЮСТЕЙ

Расулова Ш.Р.
Ташкентский государственный стоматологический институт

Актуальность. Дистальный прикус, являясь распространенной аномалией, оказывает негативное влияние на психику пациента, способствуя нарушению речи, жевания и эстетики лица.

По данным различных исследователей, успешное лечение дистального прикуса напрямую связано обусловленностью ее развития, в том числе, с типом роста лицевого отдела черепа. [5, 9, 12, 13]. В диагностике зубочелюстных аномалий ведущую роль играют специальные методы исследования, особенно телерентгенография головы, позволяющая диагностировать «скрытые» аномалии размеров и положения челюстных костей и апикальных базисов в пространстве черепа, оценить профиль лица и тип роста лицевого отдела черепа [1, 3, 6, 7].

Для определения особенностей строения лицевого отдела черепа и планирования лечения зубочелюстно-лицевых аномалий, при которых имеется дистальный прикус, а также для дифференциальной диагностики их разновидностей часто применяют цефалометрическое исследование головы в боковой проекции [2, 4, 8, 10]. Многообразие методик анализа телерентгенограмм и большое количество изучаемых антропометрических параметров создают определенные трудности для врачей— ортодонтов [1, 5, 11].

Цель работы:

Среди различных методов цефалометрического анализа боковых телерентгенограмм выявить наиболее информативные параметры, характерные для дистального прикуса;