STOMATOLOGIYA

НАУЧНО-ПРАКТИЧЕСКИЙ ЖУРНАЛ ISSN 2091-5845

№ 2-3, 2023 (91-92)

34 ПУТИ ОПТИМИЗАЦИИ ТЕРАПИИ КОРОНАВИРУСНОЙ ИНФЕКЦИИ, ВЫЗВАННОЙ COVID-19

90 ВЛИЯНИЕ ВИДА ВСКАРМЛИВАНИЯ НА ФОРМИРОВАНИЕ СТОМАТОЛОГИЧЕСКИХ ЗАБОЛЕВАНИЙ У ДЕТЕЙ

128 ЗНАЧЕНИЕ ВИТАМИНА К В ПРОЦЕССЕ ОСТЕОГЕНЕЗА

мезиальной окклюзии у детей с деформацией опорно-двигательного аппарата

Назаров О.Н. Лечение дистальной окклюзии с применением корректоров II класса у детей с поздним сменным прикусом

Акбаров К.С. Диагностика и ортодонтическое лечение детей с перекрестной окклюзией в период сменного прикуса.

Кадыров Ж.М. Совершенствование способа ортодонтического лечения сужения зубных рядов верхней челюсти.

Aralov M.B. Особенности диагностики у детей с открытым прикусом

mesial occlusion in children with deformities of the musculoskeletal system

Nazarov O.H. Treatment of distal occlusion using class II correctors in children with late mixed dentition

Akbarov K.S. Diagnosis and orthodontic treatment of children with cross-occlusion during the period of mixed dentition

Kadyrov Zh.M. Improving the method of orthodontic treatment of narrowing of the dentition of the upper jaw

Aralov M.B. Features of diagnosis in children with open bite

СТОМАТОЛОГИЯ ДЕТСКОГО ВОЗРАСТА

Daminova Sh.B., Maxsumova S.S., Maxsumova I.Sh. 1-tip qandli diabet bilan kasallangan bolalarda og'iz suyuqligining biofizik xususiyatlarini o'zgarishlari.

Мирсалихова Ф.Л., Ҳамроева Д.Ш. Туғма юрак нуқсони мавжуд болаларда асосий стоматологик касалликларнинг тарқалиш кўрсатгичларини баҳолаш

Камалова Ф.Р., Жуманиязова М.М. Влияние вида вскармливания на формирование стоматологических заболеваний у детей

PEDIATRIC DENTISTRY

Daminova Sh.B., Makhsumova S.S., Makhsumova I.Sh. Changes in the biophysical properties of oral salivary fluid in sick children with type 1 diabetes mellitus

Mirsalikhova F.L., Khamroeva D.Sh. Assessment of the prevalence of major dental diseases in children with congenital heart defects

Kamalova F.R., Zhumaniyazova M.M. The influence of the type of feeding on the formation of dental diseases in children

ОБЗОРНЫЕ СТАТЬИ

Ханова Д.Н., Нигматов Р.Н. Оптимизация методов диагностики и ортодонтического лечения у детей с глубоким прикусом

Абдувалиев А.А., Хасанов А.И. История развития ортогнатической хирургии

Қурбонов Д.Ф., Хабибова Н.Н. Ҳомиладор, туққан ва эмизикли аёлларда стоматологик касалликлар учраш даражасининг тиббий-ижтимоий жиҳатлари

Ахмедов А.Б., Эронов Ё.Қ. Тиш қаттиқ тўқимаси нокариоз касалликлари тарқалиши, этиологияси ва патогенезига оид адабиётлар таҳлили

Ирханова Д М, Хаджиметов А.А., Даминова Ш.Б. Значение витамина к в процессе остеогенеза

REVIEWS

Khanova D.N., Nigmatov R.N. Optimization of diagnostic methods and orthodontic treatment in children with deep bite

Abduvaliev A.A., Khasanov A.I. History of the development of orthognathic surgery

Qurbonov D.F., Xabibova N.N. Medical and social aspects of the incidence of dental diseases in pregnant women, women in labor and nursing women

Akhmedov A.B., Eronov Yo.Q. Analysis of the literature on the prevalence, etiology and pathogenesis of non-carious lesions of hard tissues of dental

Irkhanova D.M., Khadzhimetov A.A., Daminova Sh.B. The importance of vitamin K in the process of osteogenesis

ПРОБЛЕМЫ СМЕЖНЫХ СПЕЦИАЛЬНОСТЕЙ

Абилов П.М., Махкамова Ф.Т. Патогенетические механизмы возникновения коронавирусной инфекции, вызванной COVID-19

THE PROBLEMS OF RELATED SPECIALITIES

Abilov P.M., Makhkamova F.T. Pathogenetic mechanisms of the occurrence of coronavirus infection caused by COVID-19

ЮБИЛЕЙ

ИРСАЛИЕВ ХУСНИТДИН ИБРАГИМОВИЧ 75 ЁШДА

***НАБИЕВ УМАРАЛИ МИРЗАЛИЕВИЧ* (к 70-летию со дня рождения)**

ANNIVERSARIES

IRSALIEV KHUSNITDIN IBRAGIMOVICH (on his 75 th birthday)

NABIEV UMARALI MIRZALIEVICH (on his 70th birthday)

аппарата и прикуса у стоматологических больных для обоснования комплексной диагностики и лечения. **Материал и методы:** обследованы 42 ребенка в возрасте от 6 до 14 лет. До ортодонтического лечения по данным расчета телерентгенограмм дети были разделены на две группы: 1-я группа – 23 ребенка с гнатической, 2-я группа – 19 детей с зубоальвеолярной формами мезиальной окклюзии. **Результаты:** применение методов остеопатического обследования кранио-мандибулярной области и опорно-двигательного аппарата в комплексе со стабилометрической оценкой постуральной системы позволяет повысить качество диагностики и эффективность планирования лечения мезиальной окклюзии. **Выводы:** комплексное лечение больных с мезиальной окклюзией и нарушениями опорно-двигательного аппарата несъемной ортодонтической техникой и остеопатическими методами терапии способствует ускорению адаптации зубочелюстной системы к новым окклюзионным взаимоотношениям.

Ключевые слова: дети, деформации опорно-двигательного аппарата, мезиальная окклюзия, ортодонтическое лечение.

Maqsad: keng qamrovli tashxis va davolashni asoslash uchun stomatologik bemorlarda tayanch-harakat tizimi disfunktsiyasi va okklyuzion belgilarining tabiati, zo'ravonligi va o'zaro bog'liqligini baholash. **Material va usullar:** 6 yoshdan 14 yoshgacha bo'lgan 42 nafar bola tekshirildi. Ortodontik davolanishdan oldin telerentgenogrammalarni hisoblash bo'yicha bolalar ikki guruhga bo'lingan: 1-guruh - gnatik 23 bolalar, 2-guruh - mezial okklyuzionning dentoalveolyar shakllari bo'lgan 19 bolalar. **Natijalar:** kranio-mandibulyar mintaqa va tayanch-harakat tizimini osteopatik tekshirish usullarini postural tizimni stabilometrik baholash bilan birgalikda qo'llash diagnostika sifatini va mezial okklyuzionni davolashni rejalashtirish samaradorligini oshiradi. **Xulosa:** mezal okklyuzion va tayanch-harakat tizimi kasalliklari bilan og'rigan bemorlarni statsionar ortodontik uskunalar va terapiyaning osteopatik usullari bilan kompleks davolash dentoalveolyar tizimning yangi okklyuzion munosabatlarga moslashishini tezlashtiradi.

Kalit so'zlar: bolalar, tayanch-harakat tizimining deformatsiyalari, mezial okklyuzion, ortodontik davolash.

Objective: To assess the nature, severity and interdependence of signs of dysfunction of the musculoskeletal system and occlusion in dental patients to justify a comprehensive diagnosis and treatment. **Material and methods:** 42 children aged 6 to 14 years were examined. Before orthodontic treatment, according to the calculation of teleroentgenograms, the children were divided into two groups: group 1 - 23 children with gnathic, group 2 - 19 children with dentoalveolar forms of mesial occlusion. **Results:** The use of methods of osteopathic examination of the cranio-mandibular region and the musculoskeletal system in combination with a stabilometric assessment of the postural system improves the quality of diagnosis and the efficiency of planning the treatment of mesial occlusion. **Conclusions:** Complex treatment of patients with mesal occlusion and disorders of the musculoskeletal system with fixed orthodontic equipment and osteopathic methods of therapy accelerates the adaptation of the dentoalveolar system to new occlusal relationships.

Key words: children, deformities of the musculoskeletal system, mesial occlusion, orthodontic treatment.

УДК: 616.314,26-053

ЛЕЧЕНИЕ ДИСТАЛЬНОЙ ОККЛЮЗИИ С ПРИМЕНЕНИЕМ КОРРЕКТОРОВ II КЛАССА У ДЕТЕЙ С ПОЗДНИМ СМЕННЫМ ПРИКУСОМ

Назаров О.Н.
Ташкентский государственный стоматологический институт

Лечение пациентов со скелетной формой дистальной окклюзии остается актуальной проблемой современной ортодонтической практики. Распространенность дистальной окклюзии в постоянном прикусе, по разным данным, составляет 21,5% [1-5, 10].

Среди методов лечения скелетной аномалии окклюзии выделяют влияние на скелетный рост

челюстных костей, денто-альвеолярную компенсацию и комбинированное ортодонто-хирургическое лечение [5,8,11]. Для нормализации положения нижней челюсти у подростков используются различные корректоры класса изолированно или в сочетании с полной несъемной ортодонтической техникой [10]. Выбор метода и времени лечения у растущих пациентов со скелетной формой дистального прикуса важен при планировании изолированного ортодонтического лечения. Коррекция скелетных аномалий окклюзии у подростков с помощью ортогенетической хирургии невозможна, а компенсация посредством удаления постоянных зубов зачастую приводит к негативному влиянию на профиль. Влияние на рост остается наиболее предпочтительным вариантом коррекции положения и размеров челюстных костей у подростков.

Цель исследования

Оценка изменения роста нижней челюсти после применения корректоров II класса в сочетании с полной несъёмной техникой у пациентов со скелетной формой дистального прикуса с незавершённым скелетным ростом. Определение распространенности зубочелюстных аномалий у детей дошкольного и школьного возраста в зависимости от периода формирования прикуса, профилактика и ортодонтическое лечение.

Материал и методы

Для выявления ранних признаков развития прогнатии и частоты распространенности ее среди детей в 2022-2023 гг. проведено клинико-стоматологическое обследование 650 детей (330 мальчиков и 320 девочек) г. Ташкента в возрасте 4,5-14 лет. Осмотры проводились в детских садах и школах Ташкента.

В зависимости от периода формирования прикуса дети были разделены на 3 группы: 1-ю первую группу составили 330 детей (230 мальчиков и 100 девочек) в период раннего сменного прикуса (4,5-6,5 года), во 2-ю группу включены 220 детей (120 мальчиков и 100 девочек) в период позднего сменного прикуса (6,5-9 лет), в 3-ю группу вошли 110 детей (65 мальчиков и 45 девочек) в период постоянного прикуса (10-14 лет и старше).

При обследовании использованы клинические, антропометрические и рентгенологические методы. Зубочелюстные аномалии диагностированы согласно классификации Д.А. Калвелиса и Л.В. Ильиной-Маркосян.

Клинические методы исследования

Клинический метод дает возможность провести распознавание незначительных отклонений не только в период сформированного прикуса, но и на этапах его формирования.

Начиналось обследование с беседы с родителями (матерью) для сбора анамнеза, выявления наличия отягощенной наследственностью, хронических заболеваний и профессиональных вредностей родителей, анализа социально-бытовых условий жизни. Особое внимание обращали на состояние здоровья матери во время беременности, возможное воздействие фармакологических, радиационных и других факторов на ее организм в этот период, особенности течения беременности и родов, выясняли возможную травму ребенка при рождении, характер его вскармливания, сроки введения прикорма, наличие вредной привычки сосания, наличие зафиксированных посттонических рефлексов (поза тела в покое, во время сна, игры т.д.). Оценивали характер дыхания во сне и в состоянии покоя (ротовое, носовое, смешанное), состояние ребенка в первые месяцы после рождения и на момент обследования, ранее перенесенные заболевания (в том числе травмы), характер их течения и методы лечения. Выясняли сроки прорезывания зубов, сроки формирования основных психомоторных функций (когда ребенок начал сидеть, ползать, ходить, говорить и т.д.).

Обследование начинали с внешнего осмотра (фигуры, осанки). При осмотре лица обращали внимание на пропорциональность верхней, средней и нижней части лица, симметричность левой и правой половины лица, выраженность подбородочной и носогубной складок, отмечали тип профиля лица, характер смыкания губ, величину угла нижней челюсти.

Затем переходили к осмотру полости рта: определяли соответствие числа зубов биологическому возрасту ребенка. Отмечали последовательность и парность прорезывания зубов, соотношение челюстей и высоту прикуса, движения нижней челюсти. Обращали внимание на состояние слизистой оболочки полости рта, альвеолярных отростков, языка, его уздечки, преддверия полости рта и губ, анатомическую форму зубов, положение их в зубных рядах, форму зубных рядов, их соотношение в декартовой системе координат. Оценивали состояние твердых тканей зубов и слизистой оболочки полости рта, форму, размеры и положение языка, его уздечки, преддверия рта и уздечек губ.

Ранее выявление деформаций зубочелюстной системы, а также своевременное проведение профилактических и лечебных мероприятий имеет большое значение, поскольку патология молочного и сменного прикуса, не устраненная на этапе

своего формирования, приобретает более выраженные и тяжелые формы. Ортодонтическое лечение на этапе молочного и сменного прикуса в отечественной школе принято обозначать как раннее лечение. Зарубежные коллеги к раннему лечению относят также лечению на этапе позднего сменного прикуса.

Диагноз дистального прикуса ставится после клинического и рентгенографического обследования и изучения диагностических моделей прикуса. Иногда требуются дополнительные исследования: измерение зубных дуг на моделях, анализ фотографий профиля лица или расшифровка телерентгенограмм. Эти исследования дают возможность выяснить, чем обусловлена данная аномалия, т.е. уточнить диагноз и правильно составить план лечения с учетом возраста пациента.

Анализ закономерностей роста различных структур черепа при аномалиях прикуса позволяет глубже понять этиологию и патогенез аномалий прикуса, определить оптимальные сроки начала и окончания комплексного лечения, его виды, а также предупредить рецидив.

Антропометрические исследования проводятся путем измерений лица пациента, полученных цифровых фотографий, диагностических моделей челюстей. Краниометрические данные используют при изучении их в динамике у одного и того же пациента. Рентгенологические данные сопоставляют с результатами антропометрического исследования.

В качестве иллюстрации приводим данные пациентов со скелетной формой дистального прикуса, ортодонтическое лечение которых проводилось с применением корректоров II класса Herbst и Forsus. При проведении функциональной пробы Эшлера – Битнера выявлено улучшение лицевых пропорций при выдвижении нижней челюсти вперед. Рентгенологическая картина соответствует дентальному возрасту пациента. Определяются зачатки всех третьих постоянных моляров и ретенция зуба 35, что усугубляет дистальный прикус. Не соответствует пику пубертатного скачка роста.

Диагноз: Дистальный глубокий травмирующий прикус. Левосторонняя эндоокклюзия. Правосторонняя экзоокклюзия. Сужение и укорочение верхнего зубного ряда. Укорочение нижнего зубного ряда. Ретенция 35. Скелетный класс II. Ретро положение базисов в/ч и н/ч. нижняя микрогнатия (рис. 1). Уменьшение высоты нижней трети лица. Гиподивергентный тип строения лицевого скелета. Ретрузия резцов в/ч. Уменьшение назолабиального угла. Выпуклый профиль (таблица 1).

Таблица 1

Данные боковой телерентгенографии у пациентки до и после лечения

Параметр	До лечения	После лечения	Параметр	До лечения	После лечения
<SNA	79°	79°	<NL\ML	20°	20°
<SNB	74°	77°	<ILS\NL	90°	118°
<ANB	5°	2°	<ILi\ML	94°	107°
A-Co	94 mm	99 mm	<ILS\Ili	151°	114°
Gn-Co	113 mm	123 mm	<gl-sn-ls	23°	20°
Sp-Me	63 mm	67 mm	<cm-sn-ls	108°	112°
<NSL\ML	26°	27°	Wits	5 mm	3.5 mm
<NSL\NL	6°	7°	<β	21°	28°

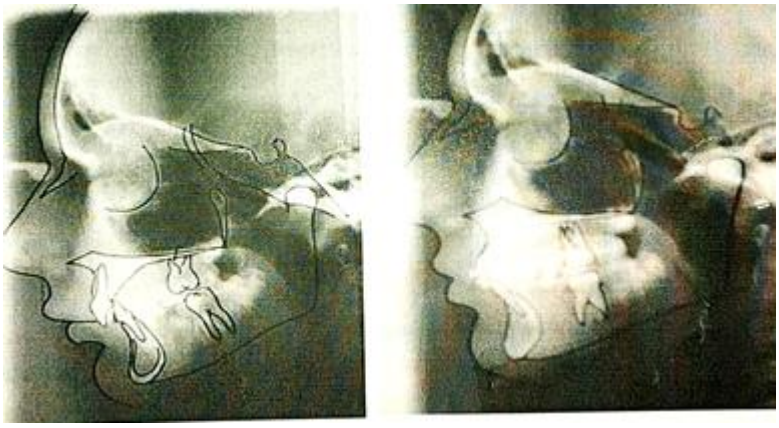

Рис. 1. Боковая телерентгенограмма, до и после лечения

План лечения: Профессиональная гигиена полости рта, обучение особенностям индивидуальной гигиены полости рта при наличии на зубах ортодонтической аппаратуры. Санация полости рта. Нивелирование и выравнивание зубов и зубного ряда. Расширение верхнего зубного ряда с использованием аппарата QuadHelix. Нивелирование и выравнивание зубов и зубного ряда н/ч. Коррекция окклюзии по вертикали и сагиттали с использованием аппарата Гербста. Ретенция с использованием flex-ретейнеров, LM-активатор. Удаление 18,28,38,48. Продолжительность лечения – 28 месяцев.

После проведенного ортодонтического лечения положению базиса нижней челюсти приблизилось к норме, но при этом сохранилась нижняя микрогнатия. Протрузия нижних резцов увеличилась. Улучшились лицевые признаки: нормализовался назолабиальный угол, угол выпуклости лица приблизился к норме (рис. 2, таблица 2).

Таблица 2

Данные боковой телерентгенографии у пациентки до и после лечения

Параметр	До лечения	После лечения	Параметр	До лечения	После лечения
<SNA	83°	84°	<NL\ML	25°	26°
<*SNB*	78°	78°	<ILS\NL	122°	107°
<ANB	5°	6°	<ILi\ML	100°	105°
A-Co	90 mm	93 mm	<ILS\Ili	113°	123°
Gn-Co	111 mm	112 mm	<gl-sn-ls	24°	19°
Sp-Me	62 mm	66 mm	<cm-sn-ls	111°	101°
<NSL\ML	34°	36°	Wits	3,5 mm	4 mm
<NSL\NL	9°	10°	<β	30°	27°

Диагноз: Дистальный глубокий травмирующий прикус. Сагиттальная щель. Сужение и удлинение верхнего зубного ряда. Диастема, тремы на верхней челюсти. Тремы на нижней челюсти. Аномалии положения отдельных зубов. Аномалия формы 12. Скелетный класс II. Нижняя микрогнатия. Уменьшение высоты нижней трети лица. Нормодивергентный тип строения лицевого скелета. Протрузия резцов верхней и нижней челюсти. Выпуклый профиль.

План лечения: Профессиональная гигиена полости рта, обучение особенностям индивидуальной гигиены полости рта при наличии на зубах ортодонтической аппаратуры. Санация полости рта.

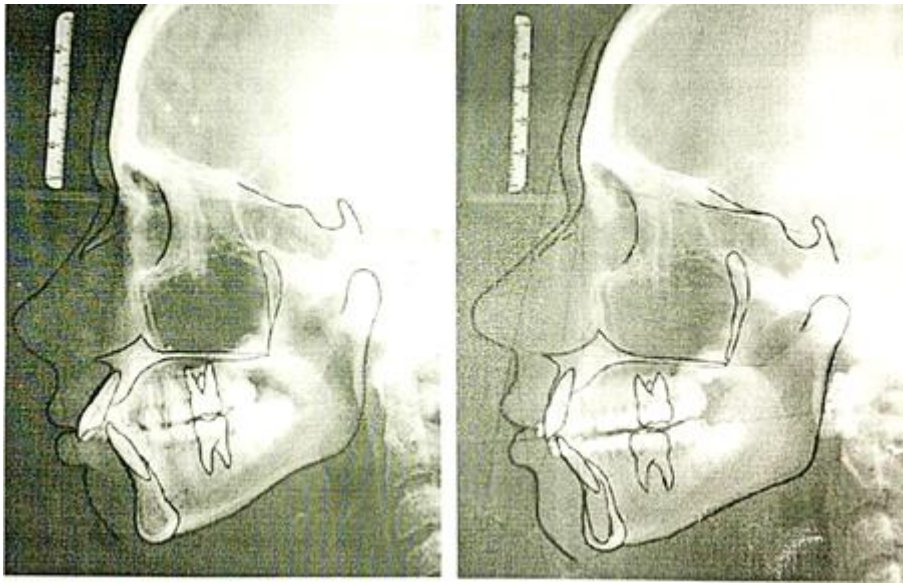

Рис. 2. Боковая телерентгенограмма, до и после лечения

Лечение. Нивелирование и выравнивание зубов и зубного ряда на в/ч. Нивелирование и выравнивание зубов и зубного ряда н/ч. Коррекция окклюзии по вертикали и сагиттали с использованием аппарата Forsus. Этап юстировки. Ретенция с использованием flex-ретейнеров, LM-активатор. Удаление 18, 28, 38, 48. Продолжительность лечения – 19 месяцев. После проведенного ортодонтического лечения у пациентки сохранился II класс, а также нижняя микрогнатия. Протрузия нижних резцов увеличилась. Угол выпуклости лица приблизился к норме.

Таким образом, корректоры II класса Herbst и Forsus могут успешно применяться для коррекции дистального прикуса с сагиттальной щелью у растущих пациентов.

Выводы

1. При сравнительном анализе показателей профиля пациентов выявлено улучшение в случаях применения обоих аппаратов. Данные кефалометрии доказывают, что аппарат Herbst оказывает в большей степени скелетный эффект, что отразилось в нормализации углов SNB и ANB.
2. Нежелательный эффект в виде протрузии нижних резцов в равной степени выявлен в случае применения обоих аппаратов.

Литература

1. Арсенина О.И. Комплексная диагностика и лечение дистальной окклюзии зубных рядов несъемной ортодонтической техникой. – М., 2009. – 219 с.
2. Кадыров Ж.М., Нигматов Р.Н., Нормуродова М.О. Оценка эффективности комплексного лечения дистального прикуса у детей с нарушением носового дыхания // Stomatologiya. – 2022/4. – Т. 86, №1. – С. 46-48.
3. Нанда Р. Биомеханика и эстетика в ортодонтии. – М.: МЕДпресс-информ, 2009.
4. Нигматов Р. и др. Прогностический подход к планированию ортодонтического лечения аномалий прикуса // Stomatologiya. - 2014. – Т. 1, №2 (56). – С. 48-51
5. Нигматов Р.Н., Рузметов И.М. Способ дистализации жевательных зубов верхней челюсти // Вестн. Казахского нац. Мед. ун-та. – 2018. – №1. – С. 519-521
6. Нигматов И. и др. Лечение вертикальных аномалий с использованием LM-активатора у детей с нарушениями функции речи в периоде сменного прикуса // Stomatologiya. – 2020. – №3 (80). – С. 32-36.
7. Персин Л.С., Елизарова В.М., Дьякова С.В. Стоматология детского возраста. – М.: Медицина, 2003.
8. Рузиев Ш., Нигматов Р. Хербст аппарати ва унинг модификацияларини ортодонтия амалиётида колланилиши // Акт. пробл. стоматол. и челюстно-лицевой хир. – 2021. – Т. 1, №01. – С. 35-36.
9. Рузметова И., Нигматова Р. Анализ ортопантомограммы при вторичных деформациях зубного ряда у детей сменного прикуса // Stomatologiya. – 2017. – Т. 1, №4 (69). – С. 56-58. НЕТ ССЫЛОК
10. Хорошилкина Ф.Я. Руководство по ортодонтии. – М.: Медицина, 1982.
11. Proffit W.R. Современная ортодонтия. – М.: МЕДпресс-информ, 2007. – 395 с.

Цель: оценка изменения роста нижней челюсти после применения корректоров II класса в сочетании с полной несъёмной техникой у пациентов со скелетной формой дистального прикуса с незавершённым скелетным ростом. Определение

распространенности зубочелюстных аномалий у детей дошкольного и школьного возраста в зависимости от периода формирования прикуса, профилактика и ортодонтическое лечение. **Материал и методы:** для выявления ранних признаков развития прогнатии и частоты распространенности ее среди детей в 2022-2023 гг. проведено клинико-стоматологическое обследование 650 детей (330 мальчиков и 320 девочек) г. Ташкента в возрасте 4,5-14 лет. Распространенность прогнатии изучалась нами по архивным материалам кафедры ортодонтии и детского протезирования Ташкентской медицинской академии. Осмотры проводились в детских садах и школах Ташкента. **Результаты:** при сравнительном анализе показателей профиля пациентов выявлено улучшение в случаях применения обоих аппаратов. Данные кефалометрии доказывают, что аппарат Herbst оказывает в большей степени скелетный эффект, что отразилось в нормализации углов SNB и ANB. **Выводы:** корректоры II класса Herbst и Forsus могут успешно применяться для коррекции дистального прикуса с сагиттальной щелью у растущих пациентов.

Ключевые слова: дети, поздний сменный прикус, дистальная окклюзия, корректоры II класса.

Maqsad: skelet o'sishi to'liq bo'lmagan distal okklyuzionning skelet shakli bo'lgan bemorlarda to'liq fiksatsiyalangan texnika bilan birgalikda II sinf korrektorlari qo'llangandan keyin mandibulaning o'sishining o'zgarishini baholash. Tishlashning shakllanishi, oldini olish va ortodontik davolash davriga qarab maktabgacha va maktab yoshidagi bolalarda dentoalveolyar anomaliyalarning tarqalishini aniqlash. **Material va usullar:** 2022-2023 yillarda prognatiya rivojlanishining dastlabki belgilari va uning bolalar orasida tarqalishini aniqlash. Toshkent shahridagi 650 nafar (330 nafar o‘g‘il va 320 nafar qiz) 4,5-14 yoshli bolalarni klinik va stomatologik ko‘rikdan o‘tkazdi. Prognatiyaning tarqalishi biz tomonidan Toshkent tibbiyot akademiyasi ortodontiya va bolalar protezi kafedrasi arxiv materiallari asosida o‘rganildi. Toshkent shahridagi bog‘cha va maktablarda tekshiruvlar o‘tkazildi. **Natijalar:** bemor profili ko'rsatkichlarining qiyosiy tahlili ikkala qurilmadan foydalanish holatlarida yaxshilanishni aniqladi. Tsefalometriya ma'lumotlari Herbst qurilmasining ko'proq skelet ta'siriga ega ekanligini isbotlaydi, bu SNB va ANB burchaklarining normallashuvida aks etadi. **Xulosa:** Herbst va Forsus II sinf korrektorlari o'sib borayotgan bemorlarda sagittal bo'shliq bilan distal okklyuzionni tuzatish uchun muvaffaqiyatli ishlatilishi mumkin.

Kalit so'zlar: bolalar, kech aralash tishlar, distal okklyuzion, II sinf korrektorlari.

Objective: To evaluate the change in the growth of the mandible after the use of class II correctors in combination with a full fixed technique in patients with a skeletal form of the distal occlusion with incomplete skeletal growth. Determination of the prevalence of dentoalveolar anomalies in children of preschool and school age, depending on the period of bite formation, prevention and orthodontic treatment. **Material and methods:** To identify early signs of the development of prognathia and its prevalence among children in 2022-2023. conducted a clinical and dental examination of 650 children (330 boys and 320 girls) in Tashkent at the age of 4.5-14 years. The prevalence of prognathia was studied by us on the basis of archival materials of the Department of Orthodontics and Children's Prosthetics of the Tashkent Medical Academy. Inspections were carried out in kindergartens and schools in Tashkent. **Results:** Comparative analysis of patient profile indicators revealed an improvement in cases of using both devices. The cephalometry data prove that the Herbst device has a more skeletal effect, which is reflected in the normalization of the SNB and ANB angles. **Conclusions:** Herbst and Forsus class II correctors can be successfully used to correct distal occlusion with a sagittal gap in growing patients.

Key words: children, late mixed dentition, distal occlusion, class II correctors.

УДК: 616.314.26-007.272-031.49-089.23-053.3/5

ДИАГНОСТИКА И ОРТОДОНТИЧЕСКОЕ ЛЕЧЕНИЕ ДЕТЕЙ С ПЕРЕКРЕСТНОЙ ОККЛЮЗИЕЙ В ПЕРИОД СМЕННОГО ПРИКУСА

Акбаров К.С.
Ташкентский государственный стоматологический институт