STOMATOLOGIYA

НАУЧНО-ПРАКТИЧЕСКИЙ ЖУРНАЛ ISSN 2091-5845

№ 1, 2024 (94)

31 ЦВЕТОВАЯ ГАММА И СТЕПЕНЬ МИНЕРАЛИЗАЦИИ ПОСЛЕ ПРОФЕССИОНАЛЬНОГО ОТБЕЛИВАНИЯ ЗУБОВ

51 СОВЕРШЕНСТВОВАНИЕ ОРТОДОНТИЧЕСКОГО ЛЕЧЕНИЯ ДЕТЕЙ С ПЕРЕКРЕСТНОЙ ОКЛЮЗИЕЙ

60 БИОЛОГИЧЕСКАЯ БЕЗОПАСНОСТЬ В МЕДИЦИНСКИХ УЧРЕЖДЕНИЯХ

ОРТОДОНТИЯ

Аралов М.Б., Нигматов Р.Н., Шаамухаммедова Ф.А. Рентгенологическое исследование детей с открытым прикусом.....46

Акбаров К.С., Нигматов Р.Н., Муртазаев С.С., Нигматова И.М., Кадыров Ж.М. Совершенствование ортодонтического лечения детей с перекрестной окклюзией 52

ORTHODONTICS

Aralov M.B., Nigmatov R.N., Shaamukhammedova F.A. X-ray examination of children with open bite..... 46

Akbarov K.S., Nigmatov R.N., Murtazaev S.S., Nigmatova I.M., Kadyrov Zh.M. Improving orthodontic treatment of children with cross-occlusion 52

ОБЗОРНЫЕ СТАТЬИ

Nigmatov R.N., Ruziev Sh.D. Nigmatova N.R., Xanova D.N., Saydiganiev S.S. Artificial intelligence in dentistry.....58

Утепов П.Д., Ризаев Ж.А., Тухтаров Б.Э. Биологическая безопасность в медицинских учреждениях 62

Нишонбоев Л.С., Хасанов Ак.И., Полатова Дж.Ш., Хасанов Ад.И., Шукуров З.И. Диагностики и лечение опухолей слюнных желез.....72

Раджабова А.Ф. Пародонт яллиғланиш касалликлари ривожланишида пародонтопатогенларнинг таъсири ва иммунологик жараёнларнинг ўрни.....78

Гулямов С.С., Абдуллаев Ж.Р., Ахмадалиев Н.Н. Характеристика маркеров костной ткани в у детей 4

Абдукадиров А.А., Бахриев У.Т., Абдукадиров Д.А. Пастки жағда ўтказилаётган ортогнатик операциялар тарихи 90

REVIEWS

Нигматов Р.Н., Рузиев Ш.Д. Нигматова Н.Р., Ханова Д.Н., Сайдиганиев С.С. Искусственный интеллект в стоматологии.. 58

Utepov P.D., Rizaev Zh.A., Tukhtarov B.E. Biosafety in health care facilities..... 62

Nishonboev L.S., Xasanov Ak.I., Polatova Dj,Sh., Xasanov Ad.I., Shukurov Z.I. Diagnostics and treatment of tumors salivary glands 72

Radjabova A.F. Influence of periodontopathogens and role of immunological processes in the development of inflammatory periodontal diseases. 78

Gulyamov S.S., Abdullaev Zh.R., Akhmadaliev N.N. Characteristics of bone tissue markers in children 84

Abdukadirov A.A., Bakhriev U.T., Abdukadirov D.A. History of orthognathic operations performed on the lower jaw 90

УДК: 616.314.26-007.272-031.49-089.23-053.3/5

СОВЕРШЕНСТВОВАНИЕ ОРТОДОНТИЧЕСКОГО ЛЕЧЕНИЯ ДЕТЕЙ С ПЕРЕКРЕСТНОЙ ОККЛЮЗИЕЙ

Акбаров К.С., Нигматов Р.Н., Муртазаев С.С., Нигматова И.М., Кадыров Ж.М.
Кафедра Ортодонтии и зубного протезирования Ташкентского государственного стоматологического института

Перекрестная окклюзия является аномалией смыкания зубных рядов в трансверсальном направлении, распространенность которой неодинакова в различных возрастных периодах: у детей и подростков она колеблется от 0.39 до 1.9% среди всех зубочелюстных аномалий (Хорошилкина Ф.Я., 2011), увеличиваясь у взрослых до 3%.

Этиологические факторы, приводящие к перекрестной окклюзии, и клинические проявления многообразны, что приводит к трудностям в дифференциальной диагностике различных форм изучаемой аномалии и их лечения.

Морфологическое и функциональное состояние зубочелюстной системы при перекрестной окклюзии изучали ряд авторов. Однако не применялся системный подход к изучаемой аномалии, которая требует использования комплекса методов диагностики и лечения в ортодонтии.

Цель исследования

Совершенствование ортодонтического лечения детей с перекрестной окклюзией в период сменного прикуса.

Объекты исследования. В период с 2016 по 2022 годы нами было проведено клиническое обследование 76 детей с перекрестной окклюзией, обратившихся за помощью на кафедру Ортодонтии и зубного протезирования ТГСИ. Возраст пациентов варьировал от 6 до 14 лет, в периоде сменного прикуса. Среди обратившихся было 34 (44,7%) девочек и 42 (55,3%) мальчиков. Все обследованные были разделены на возрастные группы, характеризующие период формирования прикуса: 1-я группа – ранний сменный прикус (6-9 лет) – 32 (42,1%) ребенок (18 мальчика и 14 девочек); 2-я группа – поздний сменный прикус (10-14 лет) – 44 (57,9%) детей (24 мальчика и 20 девочек).

Контрольную группу составили 38 детей в сменном прикусе от 6 до 14 лет физиологической окклюзией и отсутствием аномалий и деформации ЗЧС, в том числе 18 (47,4%) детей с ранним сменным прикусом (6-9 лет), и 20 (52,6%) детей с поздним сменным прикусом (10-14 лет).

Для сравнительного изучения результатов ортодонтического лечения перекрестной окклюзии все отобранные для ортодонтического лечения дети в зависимости от использованных ортодонтических аппаратов были разделены на 2 большие группы:

Первая группа (основная) 42 (36,84%) детей, у которых применен метод лечения с предварительным расширением верхней челюсти аппаратом собственной конструкции.

Вторая группа (сравнительная группа) - 34 (29,82%) детей, лечение осуществлялось при помощи съемных расширяющих пластинок с винтом для расширения верхней и/или нижней челюсти, который фиксировался при помощи кламмеров на верхнюю челюсть.

Родители обследуемых детей подписывали информационное согласие на проведение

комплекса диагностических исследований в динамике, а также для сбора информации для распределения их в основную и контрольную группы (см. табл. 1).

Таблица 1

Распределение обследованных по возрасту и группам

Группы	Возраст (в годах)		
	6-9 лет	9-14 лет	Всего
1-ая основная группа	17 (14,91%)	25 (21,93%)	42 (36,84%)
2-ая сравнительная группа	15 (13,16%)	19 (16,67%)	34 (29,82%)
Контрольная группа	18 (15,79%)	20 (17,54%)	38 (33,34%)
Всего	50 (43,86%)	64 (56,14%)	114 (100%)

Предмет исследования. Дети с перекрестной окклюзией в сменном прикусе, их гипсовые диагностические модели, цефалограммы, рентгено- и фотографические снимки.

Методы исследования. Для достижения намеченной цели и решения поставленных задач использованы клинические, антропометрические, биометрические, фотометрические, рентгенологические, функциональные и статистические методы.

Результаты клинического обследования детей сменного прикуса.

При клиническом исследовании полости рта у 76 детей было выявлено несколько видов перекрестной окклюзии со смещением и без смещения нижней челюсти (Рис. 1). Обследование детей проводились до и после ортодонтического лечения и в периоде через 1-2 года после завершения активного ортодонтического лечения.

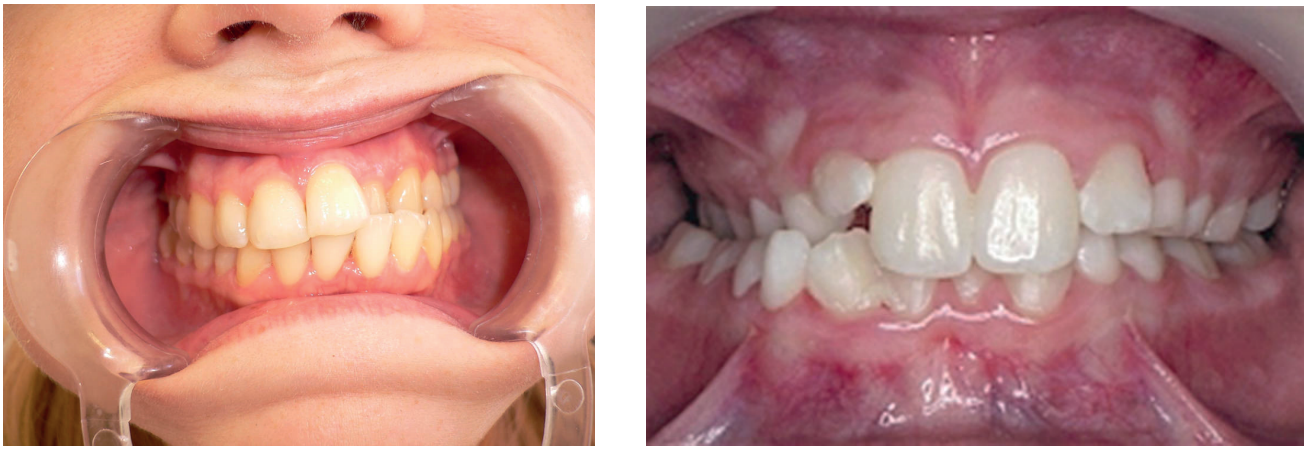

Рис. 1. Виды перекрестной окклюзии

При сборе анамнеза у детей или у родителей детей учитывали наличие жалоб на плохое разжевывание пищи, на одностороннее разжевывание пищи, на неправильное расположение зубов, на деформацию того или иного зуба и челюсти, на эстетические нарушения лица, улыбки и др.

При клиническом исследовании полости рта у 54 детей было выявлено несколько форм перекрестной окклюзии со и без смещением нижней челюсти (Рис. 2-3).

Рис. 2. Буккальная перекрестная окклюзия

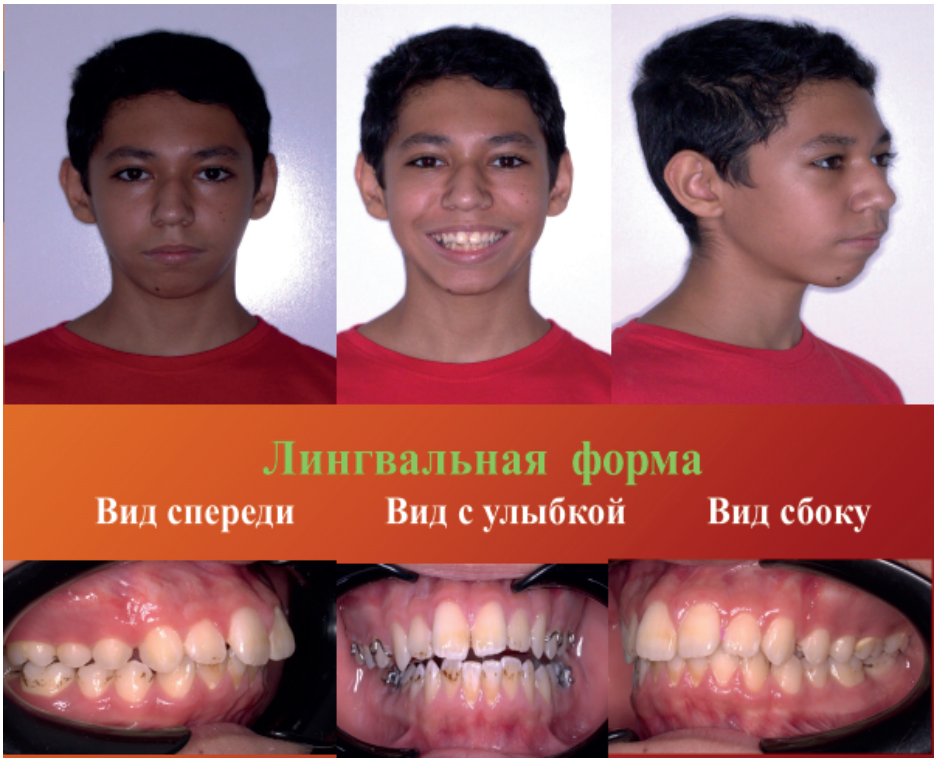

Рис. 3. Лингвальная перекрестная окклюзия

Для сравнительного изучения результатов ортодонтического лечения перекрестного прикуса все дети в зависимости от использованных ортодонтических аппаратов были разделены на 2 группы:

1-ая группа - Основная - 42 (55,26%) детей. Для исправления перекрестного прикуса был предложен нами инновационный расширяющий аппарат комбинированного действия (Рис. 4), эффективность которого оценивали в динамике (Рационализаторское предложение «Ортодонтический аппарат комбинированного действия». – Ташкент. – 2024).

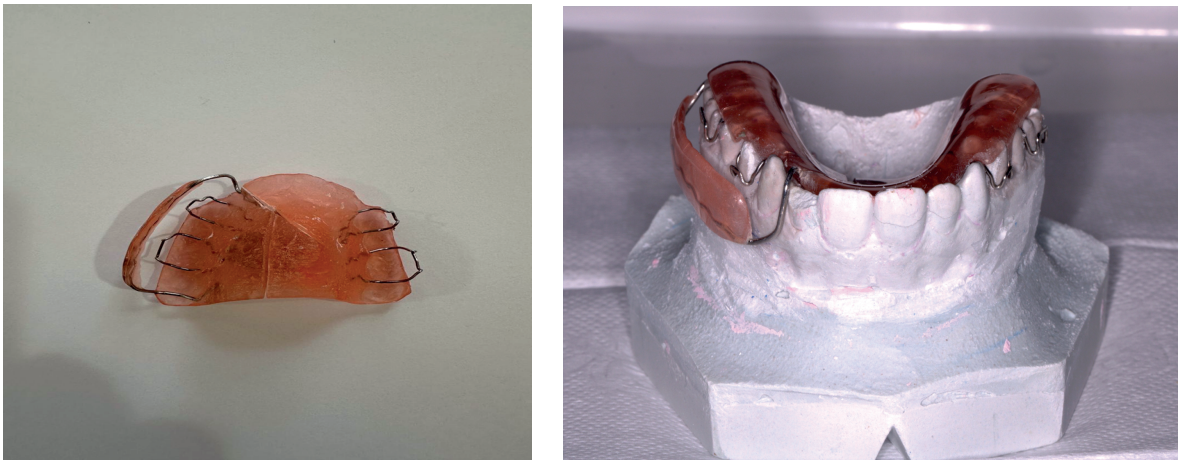

Рис. 4. Инновационный комбинированный ортодонтический аппарат собственной конструкции

2-ая группа - сравнительная - 34 (44,74%) детей, проводили традиционное ортодонтическое лечение, т.е. лечение осуществлялось с помощью съемной пластинки с винтом и секторальным распилом (Рис. 5).

Рис. 5. Съемная пластинка с винтом и секторальным распилом

Отличительной чертой нами предлагаемого ортодонтического аппарата является то, что он относится к категории комбинированных съемных аппаратов, являющиеся не только активным, механический действующим аппаратом, но и функционально действующим. Аппарат состоящего из 4-х кламмеров, винта, окклюзионной накладки с двух сторон, 2-х базисных соединяющих конструкцию пластин с двух сторон на нёбо и главное - 1-го щечного пилота.

Преимущества нами предлагаемого аппарата:

1. возможность одностороннего расширения верхней челюсти, как в периоде молочного, так и сменного прикуса;
2. не травмирует и не раздражает небо;
3. он прост в обращении;
4. позволяет односторонне расширять верхнюю челюсть асимметрично, без наклонов зубов в щёчную сторону;
5. устройство является съемным, комбинированным аппаратом и постоянное функционирование щечного пилота позволяет ускоренно расширить верхнюю челюсть;
6. конструкция съемная, в связи с чем не оказывает отрицательного влияния на гигиену полости рта;
7. быстрое добывание лечебного эффекта (одностороннее расширения верхней челюсти в пределах 3-4 месяцев);
8. оказывает положительное влияние на работу жевательных мышц.

9. корригирует миодинамическое равновесие мышц околоротовой области.

Сравнительная характеристика трансверсальных и сагиттальных размеров зубных рядов и цефалометрическая характеристика лицевого скелета детей основной группы со сравнительной группой до и после лечения перекрестного прикуса приведены в таблице № 2 и рис. 6.

Таблица 2

Сравнительная характеристика трансверсальных и сагиттальных размеров зубных рядов

Показатели	Ширина зубного ряда в области (в мм)						Длина переднего отрезка зубного ряда (в мм)	
	Клыков		Первых премоляров		Первых моляров			
	верх-них	ниж-них	верх-них	ниж-них	верх-них	ниж-них	верх-него	ниж-него
M1±м	33,1± 0,4	26,4± 0,5	35,6± 1,4	35,3± 0,7	47,1± 2,1	49,6± 1,0	17,75± 1,01	14,7± 0,41
M2±м	36,7± 0,4	28,5± 0,6	39,6± 0,5	39,2± 0,5	50,4± 1,1	50,9± 0,8	18,9± 0,8	16,9± 0,6
Ср. знач. индив. нормы (N±m)	36,7± 0,9	28,7± 0,9	39,5±0,9		51,6±1,3		19,33± 0,44	17,33± 0,44
Отл. в % M1 от нормы, дост. отл	-9,9 p=3,78 p<0,001	-7,9 p=2,22 p<0,05	-9,8 p=2,35 p<0,05	-10,5 p=3,63 p<0,001	-8,8 p=1,84 p>0,05	-3,9 p=1,28 p>0,05	-8,19 P=1,43 p>0,05	-15,19 P=4,38 p<0,001
Отл. в % M2 от нормы, дост. отл	-	-0,7 p=0,18 p>0,05	0,1 p=0,09 p>0,05	-0,8 p=0,27 p>0,05	-2,4 p=1,12 p>0,05	-1,4 p=0,46 p>0,05	-2,2 P=0,48 p>0,05	-2,5 P=1,34 p>0,05
Достовер ность отличия M2 от M1, отл. в %	**10,9 P= 6,32 p<0,001**	**7,9 P=2,69 p<0,01**	**11,2 P=2,68 p<0,01**	**11,0 P=4,53 p<0,001**	7,0 P=1,39 p>0,05	2,6 P=1,01 p>0,05	6,5 P=0,85 p>0,05	**14,9 P=3,01 p<0,001**

Показатели	Количество		
	1-группа	2-группа	Норма
chR-cphR	22.2±3,1	25.1±1,9	25.7±1,2
chL-cphL	22.4±3,4	25.4±2,4	
SbalR-cphR	18.0±2,8	20.0±2,3	20.8±2,4
SbalL-cphL	18.0±2,3	20.0±2,1	
nIR-ndR	12.9±2,2	13.5±1,8	13.3±1,7
nIL-ndL	12.7±2,5	13.4±1,9	
alR-Sn	19.7±1,8	17,3±1,2	17,0±1,8
alL-Sn	19.8±2,1	17,2±1,8	
alR-N	45.6±5,6	46.5±3,2	46,7±2,8
alL-N	44.8±5,5	46.8±5,1	
SbalR-SbalL	27.0±4,3	24.5±3,1	24,1±2,2

Рис. 6. Сравнительная цефалометрическая характеристика лицевого скелета

Использованный нами аппарат оказался наиболее эффективен для детей в периоде сменного прикуса у растущих пациентов.

Среднее время лечения при помощи данной конструкцией составило 56±8 дня, максимальное время одностороннего расширения – 88±16 дней, а минимальное - 31±4 дня.

У пациентов со съемными аппаратами в группе сравнения лечение проводилось в среднем в течение 105-140 ±12 дней

Заключение

Таким образом, разработанный и использованный новый съемный комбинированный расширяющий аппарат позволяет регулировать давление мышц, расслабляет определенные мускулы в проблемных зонах, нормализует окклюзионное соотношение и перемещает зубы вместе с альвеолярным отростком, тем самым оптимизирует ортодонтическое лечение пациентов с перекрестным прикусом.

1. Выбор метода лечения пациентов с перекрестной окклюзией зависит от следующих факторов: форма перекрестной окклюзии (скелетная или зубоальвеолярная), возраст пациента, выраженность патологии и изменения ВНЧС.

2. Разработанный и использованный новый съемный комбинированный расширяющий аппарат позволяет регулировать давление мышц, расслабляет жевательные мускулы в проблемных зонах, оптимизируя процесс лечения перекрестной окклюзии у детей и подростков.

СПИСОК ИСПОЛЬЗОВАНЫ ИСТОЧНИКОВ:

1. Богаевская О.Ю. Морфофункциональное состояние зубочелюстной системы у пациентов 13-15 лет с трансверсальной резцовой окклюзией: Автореф. дис. ... канд. мед. наук. – М., 2007. – С. 24.

2. Куранбаева Д., Нормуродова М., Нигматов Р. Разновидности и частота перекрестной окклюзии у детей и подростков // Акт. пробл. стоматол. и челюстно-лицевой хир. – 2021. – №1.01. – С. 233-235.

3. Нигматов Р. ва бошк. Болаларнинг алмашинув прикуси даврида тиш қаторларининг кесишган окклюзиясини цефалометрик усулда ташхислаш // Stomatologiya. – 2021. – №1 (82). – С. 38-40.

4. Нигматов Р.Н. и др. Своевременное обнаружение и диагностика перекрестной окклюзии // Acad. Res. Educ. Sci. – 2022. – С. 102-104.

5. Нигматов Р.Н., Акбаров К.С. Частота встречаемости перекрестной окклюзии у детей и подростков // Актуальные проблемы ортопедической стоматологии и ортодонтии: Тез. междунар. науч.-практ. конф. – Ташкент, 2022. – С. 87-88.

6. Романов Д.О. Распространенность, профилактика и лечение зубочелюстных аномалий и деформаций у детей Краснодарского края: Автореф. дис. … канд. мед. наук. – Краснодар, 2010. – 24 с.4

7. Nigmatov R.N., Nigmatova I.M. Using the posterior distalization in patients with secondary deformation of dentition // Wld Health care Providers Multidisciplinary Med. J. – 2017. – Vol. 8, №1. – P. 45-48.

Аннотация: Авторами были поставлены цель исследования: Совершенствование ортодонтического лечения детей с перекрестной окклюзией в период сменного прикуса. Под наблюдением находились 76 детей в возрасте от 6 до 14 лет с перекрестной окклюзией. Среди обратившихся было 34 (44,7%) девочек и 42 (55,3%) мальчиков.

Для исправления перекрестного прикуса был предложен инновационный расширяющий аппарат комбинированного действия, эффективность которого оценивали в динамике.

Разработанный аппарат позволяет регулировать давление мышц, расслабляет жевательные мускулы в проблемных зонах, оптимизируя процесс лечения перекрестной окклюзии у детей и подростков.

Ключевые слова: зуб, прикус, аномалия, перекрестная окклюзия, трансверсальное смещение нижней челюсти, диагностика, рентгенография, антропометрия, ортодонтическое лечение.

Abstract: The authors set the goal of the study: Improving the orthodontic treatment of children with cross-occlusion during the period of mixed dentition. 76 children aged 6

to 14 years with cross-occlusion were observed. Among those who applied, there were 34 (44.7%) girls and 42 (55.3%) boys.

To correct crossbite, we proposed an innovative combined-action expanding apparatus, the effectiveness of which was assessed over time.

The new removable combined dilation device developed and used allows you to regulate muscle pressure, relaxes the masticatory muscles in problem areas, optimizing the treatment process for cross-occlusion in children and adolescents.

Key words: tooth, bite, anomaly, cross occlusion, transversal displacement of the lower jaw, diagnostics, radiography, anthropometry, orthodontic treatment.

Обзорные статьи

УДК: 616.314:004.8

ARTIFICIAL INTELLIGENCE IN DENTISTRY

Nigmatov R.N., Ruziev Sh.D. Nigmatova N.R., Xanova D.N., Saydiganiev S.S.
Tashkent state dental institute

Introduction and background

The brain, one of the most intriguing and complex organs in the human body, has always been a subject of curiosity and exploration for scientists and researchers. Despite many attempts, the scientific community has not been able to develop a perfect model that replicates the human brain [1]. For decades, scientists have been striving to advance the field of "artificial intelligence" (AI), which was first proposed by John McCarthy in 1956 as a branch of applied computer science [2,3]. AI is sometimes also referred to as machine intelligence [2]. AI is considered to be the "fourth industrial revolution", as it uses computer technology to emulate cognitive processes, decision-making, and intelligent behavior that are similar to those of humans [3].

AI research in computer science involves the study of an intelligent agent, or any machine that perceives its environment and acts in a way that maximizes its chances of achieving its goals. The term "AI" is applied when the machine mimics cognitive functions, such as "learning and problem-solving", that humans often associate with other human minds [4]. AI techniques have shown great potential and ability in identifying relevant data patterns, leading to extensive experiments with them as clinical trial tools, especially to assist in decision-making for prognosis and prediction, as well as each stage of diagnosis and subsequent treatment [4]. AI has proven to enhance accuracy, efficiency, and precision at a level comparable to medical experts in a faster and cheaper way [3].

Artificial intelligence is already affecting our daily lives through various software tools for office and practice management. We can also interact with devices, applications, languages, and environments using intelligent conversational user interfaces powered by artificial intelligence, such as Siri and Alexa [4]. In health care, both virtual and physical forms of artificial intelligence are relevant. The virtual form involves mathematical calculations for medication dosage, diagnosis and prognosis, appointment scheduling, drug interactions, electronic health records, and imaging. The physical form includes rehabilitation, telepresence, robotic assistance in surgery, and companion robots for elderly care [3].