STOMATOLOGIYA

НАУЧНО-ПРАКТИЧЕСКИЙ ЖУРНАЛ ISSN 2091-5845

№ 1, 2024 (94)

31 ЦВЕТОВАЯ ГАММА И СТЕПЕНЬ МИНЕРАЛИЗАЦИИ ПОСЛЕ ПРОФЕССИОНАЛЬНОГО ОТБЕЛИВАНИЯ ЗУБОВ

51 СОВЕРШЕНСТВОВАНИЕ ОРТОДОНТИЧЕСКОГО ЛЕЧЕНИЯ ДЕТЕЙ С ПЕРЕКРЕСТНОЙ ОКЛЮЗИЕЙ

60 БИОЛОГИЧЕСКАЯ БЕЗОПАСНОСТЬ В МЕДИЦИНСКИХ УЧРЕЖДЕНИЯХ

ОРТОДОНТИЯ

Аралов М.Б., Нигматов Р.Н., Шаамухаммедова Ф.А. Рентгенологическое исследование детей с открытым прикусом.....46

Акбаров К.С., Нигматов Р.Н., Муртазаев С.С., Нигматова И.М., Кадыров Ж.М. Совершенствование ортодонтического лечения детей с перекрестной окклюзией 52

ORTHODONTICS

Aralov M.B., Nigmatov R.N., Shaamukhammedova F.A. X-ray examination of children with open bite..... 46

Akbarov K.S., Nigmatov R.N., Murtazaev S.S., Nigmatova I.M., Kadyrov Zh.M. Improving orthodontic treatment of children with cross-occlusion 52

ОБЗОРНЫЕ СТАТЬИ

Nigmatov R.N., Ruziev Sh.D. Nigmatova N.R., Xanova D.N., Saydiganiev S.S. Artificial intelligence in dentistry.....58

Утепов П.Д., Ризаев Ж.А., Тухтаров Б.Э. Биологическая безопасность в медицинских учреждениях 62

Нишонбоев Л.С., Хасанов Ак.И., Полатова Дж.Ш., Хасанов Ад.И., Шукуров З.И. Диагностики и лечение опухолей слюнных желез.....72

Раджабова А.Ф. Пародонт яллиғланиш касалликлари ривожланишида пародонтопатогенларнинг таъсири ва иммунологик жараёнларнинг ўрни.....78

Гулямов С.С., Абдуллаев Ж.Р., Ахмадалиев Н.Н. Характеристика маркеров костной ткани в у детей 4

Абдукадиров А.А., Бахриев У.Т., Абдукадиров Д.А. Пастки жағда ўтказилаётган ортогнатик операциялар тарихи 90

REVIEWS

Нигматов Р.Н., Рузиев Ш.Д. Нигматова Н.Р., Ханова Д.Н., Сайдиганиев С.С. Искусственный интеллект в стоматологии.. 58

Utepov P.D., Rizaev Zh.A., Tukhtarov B.E. Biosafety in health care facilities..... 62

Nishonboev L.S., Xasanov Ak.I., Polatova Dj,Sh., Xasanov Ad.I., Shukurov Z.I. Diagnostics and treatment of tumors salivary glands 72

Radjabova A.F. Influence of periodontopathogens and role of immunological processes in the development of inflammatory periodontal diseases. 78

Gulyamov S.S., Abdullaev Zh.R., Akhmadaliev N.N. Characteristics of bone tissue markers in children 84

Abdukadirov A.A., Bakhriev U.T., Abdukadirov D.A. History of orthognathic operations performed on the lower jaw 90

также отечественные авторы при воспалении верхнечелюстной полости и перфорациях дна верхнечелюстной полости подчеркивают не только радикальные операции, но и одновременное устранение перфораций и свищей.

Ключевые слова: воспаление верхнечелюстной полости, перфорация дна верхнечелюстной полости, свищ.

Annotation. In case of inflammation of the cavity of the upper jaw, the main cause remains the oroantral ligaments; in case of inflammation in the cavity of the upper jaw, the oroantral ligaments become a factor contributing to its further development. According to some scientists, in case of inflammation of the cavity of the upper jaw, if perforation by a foreign body is observed, the sooner it is eliminated, the better. According to some scientists, it is recommended to postpone radical removal for a period of 1.5 to 12 months. Many foreign, as well as domestic authors, in case of inflammation of the maxillary cavity and perforations of the bottom of the maxillary cavity, emphasize not only radical operations, but also the simultaneous elimination of perforations and fistulas.

Key words: inflammation of the maxillary cavity, perforation of the bottom of the maxillary cavity, fistula.

Ортодонтия

УДК: 616.314.26-007.26-073.75-053.4/6

РЕНТГЕНОЛОГИЧЕСКОЕ ИССЛЕДОВАНИЕ ДЕТЕЙ С ОТКРЫТЫМ ПРИКУСОМ

Аралов М.Б., Нигматов Р.Н., Шаамухаммедова Ф.А.
Кафедра Ортодонтии и зубного протезирования ТГСИ

Открытый прикус относится к вертикальным аномалиям прикуса по данным ученых Республики Узбекистан [6-11] среди детей раннего сменного периода составляет 1,94%. А рентгенологические методы исследования позволяют определить тип открытого прикуса.

Цель исследования: определить важность рентгенологического исследования для диагностики и правильного лечения пациентов с открытом прикусом.

Материал и методы исследования: для решения данной цели и задачи исследования были отобраны 22 дети (мальчиков 8, девочек 14) в возрасте от 6 до 14 лет, которые обратились в поликлинику ортодонтии Ташкентского государственного стоматологического института в 2022-2023 гг., с диагнозом открытый прикус.

Были использованы следующие методы исследования: клинические, антропометрические, фотометрические и рентгенологические методы исследования [1,4]. Из рентгенологических методов были проведены ортопантомографические, а также телерентгенографические исследования в боковой проекции для постановки точного диагноза [1-5]. У больных при ТРГ исследовании в боковой проекции были выявлены изменения, которые характеризовались увеличением гониальных и базальных углов (рис. 1,2).

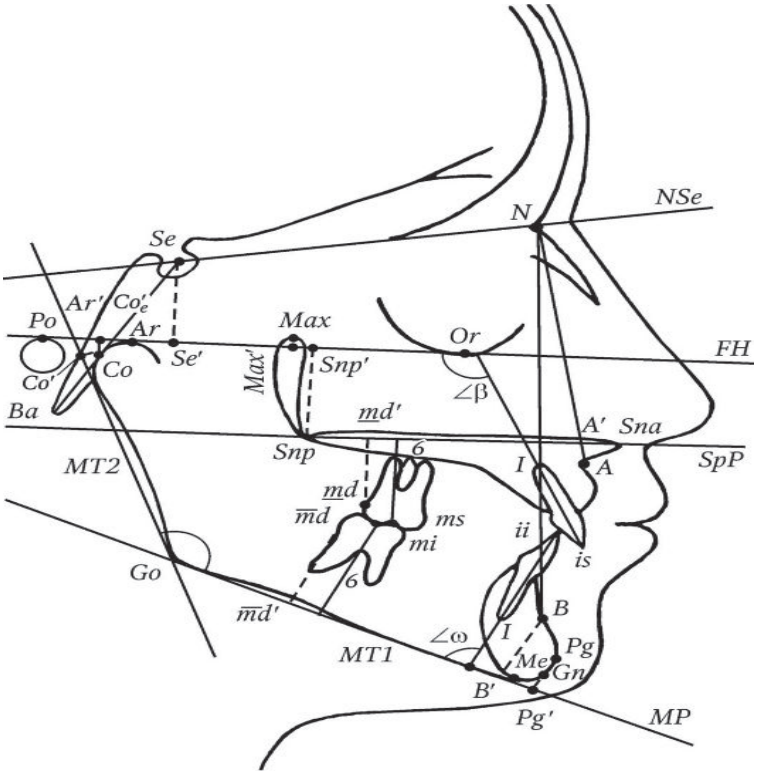

Рис. 1. Исмоилова Дилноза, 14 лет

Рис. 2. Исмоилова Дилноза, 14 лет ТРГ в боковой проекции до лечения

Результаты исследования: Клиническое (фотометрия), ортопантомографическое, телерентгенографическое исследования выявили:

- удлинение нижней треть лица (фотометрия);
- зубоальвеолярное укорочение в области фронтальных зубов и удлинение в области боковых зубов (ОПТГ) (см. рис.3-6);
- увеличение гониального и базальных углов (ТРГ).

Увеличение гониального угла до 129 градусов вместо нормы (118±5°). Базального угла до 28±2 градусов вместо нормы (18±5°) (см. табл).

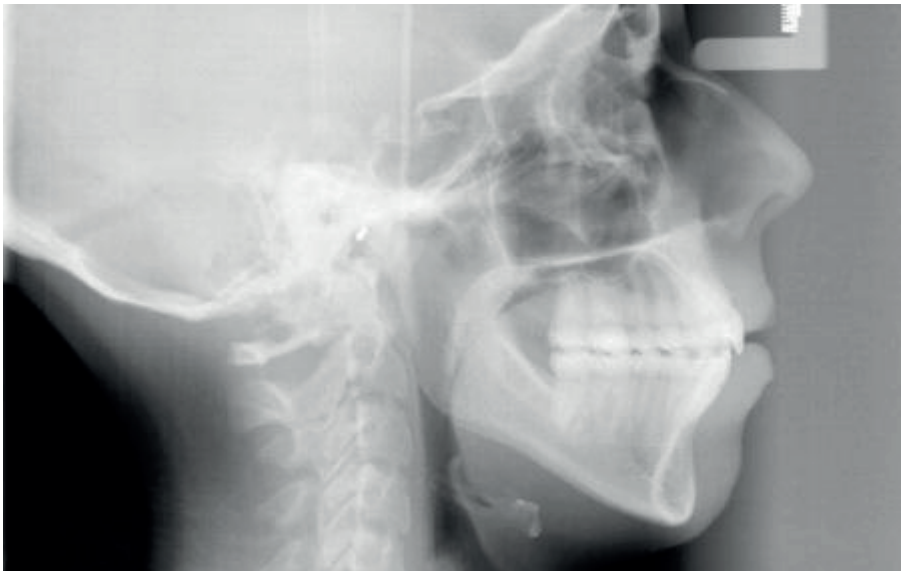

Рис. 3. Исмоилова Дилноза, 15 лет после лечения



Рис. 4. Контрольные модели

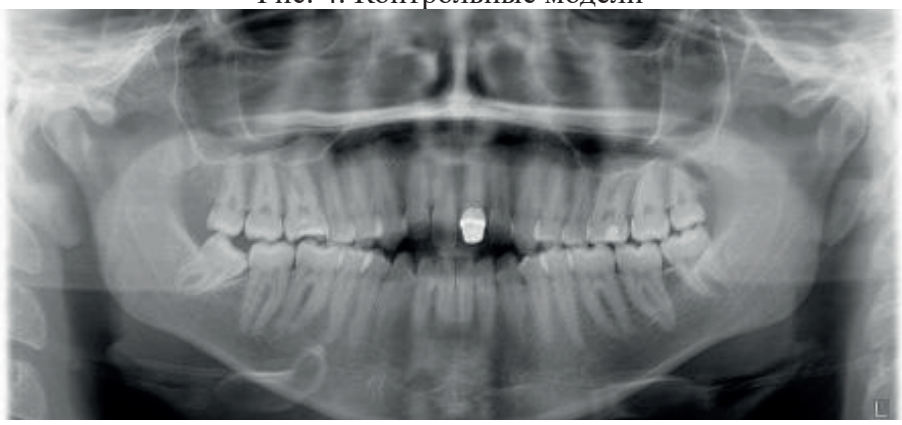

Рис. 5. ОПТГ до лечения.

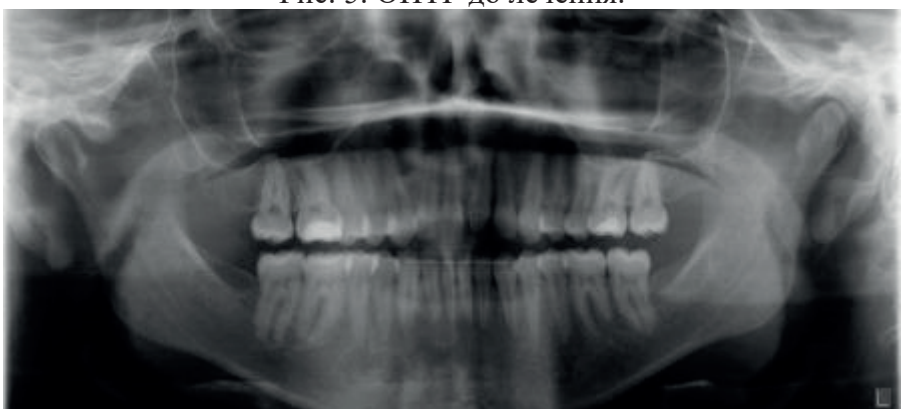

Рис. 6. после лечения.

Таблица

Сравнение показателей боковой ТРГ пациента до и после лечения

Измеряемые параметры на ТРГ в боковой проекции	Нормальные значения	Показатели до лечения	Показатели после лечения
SNA (положение базиса верхней челюсти)	82±2°	88°	82
SNB (положение базиса нижней челюсти)	80±2°	82°	80
ANB (положение базисов относительно друг друга)	2±2°	6°	2
A-Co (абсолютный размер верхней челюсти)	—	106 мм	103
Gn-Co (абсолютный размер нижней челюсти)	—	134 мм	136
Sp-Me (нижняя высота лица)	—	81 мм	78
NSL/NL (положение верхней челюсти относительно базиса черепа)	7±2°	2°	7
NCL/ML (положение нижней челюсти относительно базиса черепа)	32±5°	28°	30
NL/ML (базальный угол)	25±5°	30°	23
ILS/NL (положение резцов верхней челюсти относительно верхней челюсти)	115±5°	114°	116
IIi/ML (положение резцов нижней челюсти относительно нижней челюсти)	90±5°	101°	101
ILS/lli (межрезцовый угол)	125±5°	116°	120
cm-sn-ls (назолабиальный угол)	112±2°	124°	120
G-sn-pq (угол выпуклости лица)	12±2°	17°	15

Расстояние - N—SpP равно 45 мм. Профильный угол Т составляет 30°, значительно больше нормы. Имеется изменение контура профиля, образованного мягкими тканями. Угол ANB равен 6°, расположение апикальных базисов зубных рядов в переднезаднем направлении, нарушено. Губы не сомкнуты. Значительно увеличена передняя высота челюстей (67 мм). Базальный угол увеличен на 7°, он равен 30° при норме 23°. По данным гнатометрии длина тела нижней челюсти уменьшена на 6,5 мм (расстояние Se—N равно 64 мм, индивидуальная норма — 67 мм). Длина тела верхней челюсти составляет 44 мм. Длина ветвей — 47 мм. Угол наклона нижних центральных резцов к плоскости основания нижней челюсти в пределах нормы (87°). Угол между осями верхних и нижних центральных резцов равен 116° вместо 126°. Контуры основания нижней челюсти и задних краев ветвей изогнуты, что отражает нарушение миодинамического равновесия жевательных и мимических мышц, а также мышц языка. Утолщение нижней губы на 5 мм (17 мм при норме 12 мм) является показателем нарушения закрывания рта. Кожная точка Pg не соответствует положению той же костной точки. Длина губ, их расположение по отношению к носоподбородочной касательной, а также губной угол указывают на значительные функциональные нарушения.

Лечение больных с открытым прикусом длилось в зависимости от вида (травматический и рахитический) и возраста пациента. Лечение рахитического открытого прикуса длилась от 24 до 42 недель (рис.1 до и рис.2 после лечения).

Рис. 7. Кадыров Баходир
до лечения

Рис. 8. Кадыров Баходир
после лечения

Травматического открытого прикуса длилась от 6 месяца до 1 года.

Заключение. Существует несколько способов коррекции открытого прикуса. Для правильного выбора варианта лечения необходимо точно выяснить этиологические причины открытого прикуса его разновидности. Данные рентгенологических исследований дают возможность заключить точную диагностику разновидности открытого прикуса с применением совершенственного метода ОПТГ и ТРГ.

Список литературы:

1. Акбаров, К., Нигматов, Р., Кадиров, Ж., & Аралов, М. (2023). Биометрический анализ гипсовых моделей по Болтону у детей с зубочелюстными аномалиями. Stomatologiya, 1(4), 52–57. извлечено от https://inlibrary.uz/index.php/stomatologiya/article/view/21699

2. Аралов М., Нигматова И. Дифференцированный подход коррекции речи детей с открытым прикусом // Актуальные проблемы стоматологии и челюстно-лицевой хирургии. – 2021. – Т. 1. – №. 01. – С. 195-196.

3. Аралов М.Б., Нигматов Р.Н., Нигматова И.М., Муртазаев С.С., Акбаров К.С. Использование микроимплантов для интрузии жевательных зубов больным с открытом прикусом. //«Global Science And Innovations 2022: Central Asia». – 2022/12. – Т. 18. – №. 4. – С. 41-44.

4. Кодыров М Ж. и др. Телерентгенография. Цефалометрический анализ //Методические рекомендации для студентов 4 курса стоматологического факультета. – 2019. – С. 43.

5. Нигматов Р. и др. Прогностический подход к планированию ортодонического лечения аномалий прикуса //Stomatologiya. – 2014. – Т. 1. – №. 2 (56). – С. 48-51.

6. Нигматов Р.Н., Нигматова И.М., & Аралов М.Б. (2023). Распространенность открытого прикуса и нарушения речи. Stomatologiya, 1(1). извлечено от https://uzda.uz/index.php/stomatologiya/article/view/224

7. Нигматов, Р. Н., Ф. А. Шомухамедова, and И. М. Нигматова. Ортодонтия. /Учебник (на русском и на узбекском языке) Для студентов Стоматологических факультетов медицинских институтов.-2-том.» Т.-2021.-451 с.

8. Нигматова И.М., Аралов М.Б., & Даминова Н. (2023). Исправление открытого прикуса интрузией жевательных зубов с помощью микроимплантов. Stomatologiya, 1(1), 61–64. извлечено от https://uzda.uz/index.php/stomatologiya/article/view/242

9. Окушко В.П. Аномалии зубочелюстной системы, связанные с вредными привычками, и их лечение. М. 1975.- 362 с.

10. Рузметова И.М., Нигматов Н.Р., Раззаков Ш.М., Нигматова Н.Р. Изучение распространенности аномалий и деформация зубочелюстной системы у детей г. Ташкента. Среднеазиатский научно-практический журнал “Стоматология” –Т. -№3-4, 2013. С-73.

11. Хабилов Н.Л., Шомухамедова Ф.А., Арипова Г.Э. , Муртазаев С.С., Насимов Э.Э., Мирсалихова Ф.Л. “Ортодонтия с детским зубном протезированием”. Тошкент.- 2015.- 211 с.

Аннотация. Авторами обследованы 22 дети (мальчиков 8, девочек 14) в возрасте от 6 до 14 лет, которые обратились в поликлинику ортодонтии Ташкентского государственного стоматологического института в 2022-2023 гг., с диагнозом открытый прикус. Целью исследования явилась: определить важность рентгенологического исследования для диагностики и правильного лечения пациентов с открытом прикусом. Были использованы клинические, антропометрические, фотометрические и рентгенологические методы исследования. Для правильного выбора варианта лечения необходимо было выяснить этиологические причины открытого прикуса. Данные рентгенологических исследований дают возможность заключить точную диагностику разновидности открытого прикуса с применением методов ОПТГ и ТРГ.

Ключевые слова: Открытый прикус (истенный, ложный), сменный прикус, фотометрия, ортопантомограмма, телерентгенография, контрольный модель, зубочелюстная аномалия.

Аннотацияси. Муаллифлар 2022-2023 йилларда Тошкент давлат стоматология институтининг ортодонтия поликлиникасига очиқ тишлов ташхиси билан борган 6 ёшдан 14 ёшгача бўлган 22 нафар болани (8 нафар ўғил, 14 нафар қиз) кўрикдан ўтказди. Тадқиқотнинг мақсади очиқ тишлов билан оғриган беморларни ташхислаш ва тўғри даволаш учун рентген текширувининг аҳамиятини аниқлаш эди. Клиник, антропометрик, фотометрик ва рентгенологик тадқиқот усулларидан фойдаланилган. Тўғри даволаш усулини танлаш учун очиқ тишловнинг этиологик сабабларини аниқлаш керак эди. Рентгенологик тадқиқотлар маълумотлари ОПТГ ва ТРГ усулларидан фойдаланган ҳолда очиқ тишлов турига аниқ ташхис қўйиш имконини берди.

Калит сўзлар: Очиқ тишлов (ҳақиқий, ёлғон), алмашинув прикус, фотометрия, ортопантомограмма, телерадиография, назорат модели, тиш аномалияси.

Annotation. The authors examined 22 children (8 boys, 14 girls) aged 6 to 14 years who applied to the orthodontics clinic of the Tashkent State Dental Institute in 2022-2023, diagnosed with an open bite. The aim of the study was to determine the importance of X-ray examination for the diagnosis and proper treatment of patients with open occlusion. Clinical, anthropometric, photometric and radiological research methods were used. To choose the right treatment option, it was necessary to find out the etiological causes of an open bite. The data of X-ray examinations make it possible to conclude an accurate diagnosis of the type of open bite using the methods of OPTG and TRG.

Key words: Open bite (true, false), removable bite, photometry, orthopantomogram, telerentgenography, control model, dentoalveolar anomaly.