STOMATOLOGIYA

НАУЧНО-ПРАКТИЧЕСКИЙ ЖУРНАЛ ISSN 2091-5845

№4 (85) 2021

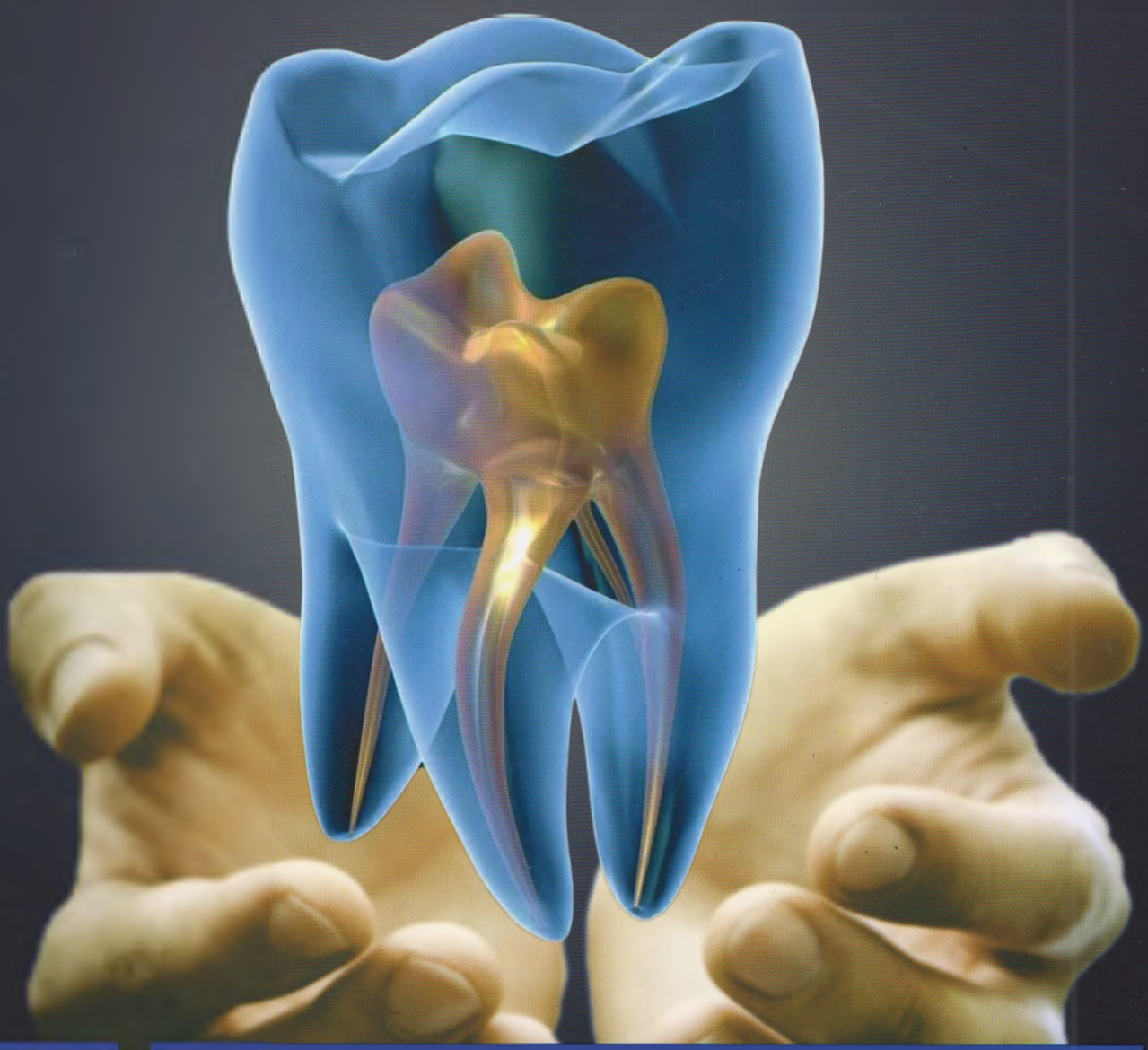

26 Лечение реактивно-дистрофических заболеваний слюнных желез

33 Пастки жаг суяги синишида комплекс даволаш тадбирларини такомиллаштириш

71 Влияние формы и положения языка на состояние зубочелюстной системы у детей

Содержание

ГИГИЕНА, ЭПИДЕМИОЛОГИЯ, ОРГАНИЗАЦИЯ, ИСТОРИЯ И ЭКСПЕРИМЕНТАЛЬНЫЙ РАЗДЕЛ

Хасанов А.И. Ўзбекистон стоматологлар ассоциациясининг 2016-2021 йилларидаги асосий иш фаолиятининг якунлари ва истиқбол режалари.....6

Нигматов Р.Н. «Stomatologiya» - илмий-амалий журнал холати ва келгуси режалари.....13

Глинкин В.В. Состояние цемента при резорбции апикальной области зубов с деструктивными формами периодонтитов в стадии обострения…….....16

ТЕРАПЕВТИЧЕСКАЯ СТОМАТОЛОГИЯ

Гаффоров С.А., Назаров У.К., Хен Д.Н., Раджабов Н.М. Роль генетических факторов в диагностике хронического генерализованного пародонтита…….....…...21

ХИРУРГИЧЕСКАЯ СТОМАТОЛОГИЯ

Иноятов А.Ш., Жумаев Л.Р., Хамраев С.Ж. Лечение реактивно-дистрофических заболеваний слюнных желез.....26

Хасанов А.И., Хакимов А.А. Пастки жаг суяги синишида комплекс даволаш тадбирларини такомиллаштириш.....33

Боймурадов Ш.А., Каримбердиев Б.И. Юз суякларининг қўшма жароҳатларида бурун ёндош бўшлиқлари жароҳатларини эрта ташхислаш **39**

Хасанова Л.Р. Лучевая диагностика при дентальной имплантации.....42

Махмудбеков Б.О., Умаров О.М., Исмоилов М.М. Совершенствование оказания догоспитальной медицинской помощи больным с сочетанной черепно-челюстной травмой в Ферганской области.....46

Абдуллаев Ш.Ю., Каршиев Х.К., Нормуминов Ф.П., Каршиев Ш.Ч., Курбонов Ё.Х. Анализ смертности больных с постковидными гнойно-воспалительными осложнениями челюстно-лицевой области.....50

Усманова Д.Р., Мукимов О.А., Мукимова Х.О., Жалолов Р.А. Повышение эффективности дентальной имплантации верхней челюсти с помощью метода “root membrane”.....53

Content

HYGIENE, EPIDEMIOLOGY, ORGANIZATION, HISTORY AND EXPERIMENTAL SECTION

Khasanov A.I. The main results of the activities of the Dental Association of Uzbekistan for 2016-2021 and a long-term plan for its development.....6

Nigmatov R.N. Status and long-term plans of the scientific and practical journal "Stomatology".....13

Glinkin V.V. The state of cement during resorption of the apical region of teeth with destructive forms of periodontitis in the acute stage……**16**

THERAPEUTIC DENTISTRY

Gafforov S.A., Nazarov U.K., Khen D.N., Radjabov N.M. The role of genetic factors in the diagnosis of chronic generalized periodontitis.....21

SURGICAL DENTISTRY

Inoyatov A. Sh., Jumaev L. R., Hamraev S.J. Treatment of reactive-dystrophic diseases of the salivary glands.....26

Khasanov A.I., Khakimov A.A. Improving the complex treatment of mandibular fractures.....33

Boymuradov Sh.A., Karimberdiev B.I. Early diagnostics of injuries of the paranasal sinuses in combined injuries of the bones of the facial skeleton.....39

Khasanova L.R. Radiation diagnostics in dental implantation.....42

Makhmudbekov B.O., Umarov O.M., Ismoilov M.M. Improvement of the provision of prehospital medical care to patients with combined cranio-maxillo injury in the Fergana region.....46

Abdullaev Sh.Yu., Karshiev H.K., Normuminov F.P., Karshiev Sh.Ch., Kurbonov Y.Kh. Analysis of mortality in patients with post-COVID puru lent-inflammatory complications of the maxillofacial are.....50

Usmanova D.R., Mukimov O.A., Muqimova X.O., Jalolov R.A. Study of dental implantation using the "root membrane" method in the upper jaw to improve the efficiency of preserving the dental-alveolar segment.....53

https://doi.org/10.34920/2091-5845-2021-95
УДК: 615.099.036.8-[616.716.8/617.52-002.3:616.97:548.834.1

АНАЛИЗ СМЕРТНОСТИ БОЛЬНЫХ С ПОСТКОВИДНЫМИ ГНОЙНО-ВОСПАЛИТЕЛЬНЫМИ ОСЛОЖНЕНИЯМИ ЧЕЛЮСТНО-ЛИЦЕВОЙ ОБЛАСТИ

Абдуллаев Ш.Ю., Каршиев Х.К., Нормуминов Ф.П., Каршиев Ш.Ч., Курбонов Ё.Х.
Ташкентский государственный стоматологический институт, ООО «Happy life medical centre», г. Ташкент

Эпидемия COVID-19 уже вошла в историю как чрезвычайная ситуация мирового масштаба. Нам еще предстоят изучение особенностей этой эпидемии, извлечение уроков, анализ недостатков обеспечения биологической безопасности населения. Ясно одно: новые вирусы будут появляться, это неотъемлемая часть нашего мира. Человечество должно научиться противостоять этим угрозам.

По данным литературы известно, что число заболевших коронавирусом превысило 279 млн человек, от различных осложнений умерли более 5,39 млн.

Цель исследования

Ретроспективное изучение летальных исходов постковидных гнойно-воспалительных осложнений челюстно-лицевой области.

Материал и методы

Исследования проводились у 34 больных (18 мужчин и 16 женщин) в возрасте от 21 года до 75 лет, госпитализированных по поводу осложненного гнойно-воспалительного процесса челюстно-лицевой области после перенесенного COVID-19. 15 больных обратились в Ковид-центр через 6 дней от начала заболевания, 12 – через 8, 7 – через 10 дней. Состояние 29 больных при поступлении в клинику оценивалось как тяжелое, 5 – как крайне тяжелое.

20 больных обратилась через 10 дней после появления признаков острого воспалительного процесса в области верхней чеюсти и окружающей мягкой тканей, 10 – через 18 дней, 2 – через 30 дней, 1 – через 45 дней, еще 1 больная обратились к челюстно-лицевому и гнойному хирургу через 60 дней. У 23 (67,64%) больных была выявлено сопутствующее заболевание – сахарный диабет 2-го типа. Клиническая картина у этих пациентов характеризовалась наличием воспалительного инфильтрата в челюстно-лицевой области, некротическими тканями в области твердого неба, подглазничной области, верхних и нижних век, оголением пораженных костных тканей с подвижностью зубов.

У 16 больных выявлен тромбоз кавернозного синуса справа, острый остеомиелит верхней челюсти справа, у 18 – тромбоз кавернозного синуса слева, острый остеомиелит верхней челюсти слева, у 8 имел место воспалительный инфильтрат в тканях орбиты, у 2 наблюдался некроз глазного яблока, верхних и нижних век. У 2 больных отмечалась невралгия III и VII пар черепных нервов. У 5 больных диагностирован гемисинусит.

Состояние пациентов требовало активной реанимационной терапии, включающей искусственную вентиляцию легких (у 9), инфузионно-трансфузионную терапию, применение массивных доз антибактериальных препаратов, форсированный диурез и других комплексных мер симптоматической терапии.

Показаниями к включению интенсивной терапии служили нарастание симптомов интоксикации, сопровождающихся глубокими гемодинамическими, метаболическими нарушениями, признаками органного поражения печени, почек. Всем больных проведено комплексное интенсивное лечение.

Обследование включало определение количества лейкоцитов (WBC), нейтрофилов палочкоядерных и сегментоядерных, эозинофилов, моноцитов, лимфоцитов, эритроцитов, уровня гемоглобина, гематокрита, среднего объема

эритроцита (MCV), среднего содержания гемоглобина в эритроците (MCH), средней концентрация гемоглобина в эритроците (MCHC), ширины распределения эритроцитов – коэффициента вариации (RDW-CV), тромбоцитов (PLT), тромбокрита (PCT), среднего объёма тромбоцитов (MPV), анизоцитоза тромбоцитов (PDW), скорости оседания эритроцитов (ESR), времени свертывания крови.

Наряду с этими определяли содержание глюкозы в крови, аланинаминотрансферазы (АЛТ), аспартатаминотрансферазы (АСТ), общего билирубина, прямого билирубина, непрямого билирубина, мочевины, креатинина.

Из показателей коагулограммы определяли протромбиновое время, ПТИ. (время по Квику), Международное нормализованное отношение (МНО), уровень фибриногена, тромбиновое время (с), АЧТВ (с), активированное частичное тромбопластиновое время (АЧТВ), группу крови и резус-фактор.

Всего выполнены 1326 исследований крови на автоматических анализаторах Merilyzer (Индия), ERBAECL 412 и ERBAELITE 3 (Чехия).

Всем больным проводили общий анализ крови и мультиспиральную компютерную томографию.

Результаты и обсуждение

У 29 больных с тяжелым течением заболевания после проведенного интенсивного лечения клинически отмечалось более быстрое уменьшение явлений интоксикации, гнойного отделяемого, отека и инфильтрации в области пораженного участка, улучшение параметров гомеостаза с нормализацией показателей, отражающих функции печени и почек. У всех 29 пациентов с осложненным течением гнойно-воспалительного процесса челюстно-лицевой области удалось купировать агрессивное течение процесса и достичь улучшения общего состояния. Эти пациенты были выписаны из клиники на 12-14-е сутки.

У 5 пациентов с крайне тяжелым течением воспалительных процессов с постковидными остеомиелитами верхней челюсти, тромбозами кавернозного синуса, гемисинуситами, сахарным диабетом 2-го типа, несмотря на принимаемые интенсивные меры, на фоне нарастающих признаков интоксикации выявлялись признаки органного поражения печени и почек. Отмечены увеличение содержания в крови АЛТ до 46 U/L, АСТ до 48 U/L, общего билирубина до 27 мкмоль/л, мочевины до19 ммоль /л и креатинина до 194 мкмоль/л. Появились признаки желтушности кожи и олигурия. Было отмечено увеличение содержания сахара в крови до 24 м.моль/л и выше. Подобнее состояние мы объясняем наступившим спадом иммунных сил и истощением всех энергетических ресурсов организма, необратимыми нарушениями гомеостаза.

Несмотря на проведение комплексного многокомпонентного интенсивного лечение, общее состояние этих больных прогрессивно ухудшалось, отмечались летальные исходы.

Таким образом, на основании проведенных исследований установлено, что позднее обращение больных в соответствующие лечебные учреждения и наличие тяжелых сопутствующих заболеваний приводят к быстрому ухудшению общего состояния, которое нередко заканчивается летальным исходом.

Литература

1. Бекжанова О.Е., Каюмова В.Р. Клинические проявления COVID-19 в полости рта // Stomotologiya. – 2021. – №1 (82). – С. 60-64.

2. Ghani A.C., Donnelly C.A., Cox D.R. et al. Methods for estimating the case fatality ratio for a novel, emerging infectious disease // Amer. J. Epidemiol. – 2005. – Vol. 162. – P. 479-486.

3. Jain V., Yuan J.-M. Predictive symptoms and comorbidities for severe COVID-19 and intensive care unit admission: a systematic review and meta-

analysis // Int. J. Public Health. – 2020. – Vol. 65. – P. 533-546.

4. Kim G.-U., Kim M.-J., Ra S.H. et al. Clinical characteristics of asymptomatic and symptomatic patients with mild COVID-19 // Clin. Microbiol. Infect. – 2020. – Vol. 26 (948). – P. e1948.

5. Lau H., Khosrawipour T., Kocbach P. et al. Evaluating the massive underreporting and undertesting of COVID-19 cases in multiple global epicenters // Pulmonology. – 2020.

6. Metcalf C.J.E., Farrar J., Cutts F.T. et al. Use of serological surveys to generate key insights into the changing global landscape of infectious disease // Lancet. – 2016. – Vol. 388. – P. 728-730.

7. Niehus R., De Salazar P.M., Taylor A.R., Lipsitch M. Using observational data to quantify bias of traveller-derived COVID19 prevalence estimates in Wuhan, China // Lancet Infect. Dis. – 2020. – Vol. 20. – P. 803-808.

Цель: ретроспективное изучение летальных исходов постковидных гнойно-воспалительных осложнений челюстно-лицевой области.

Материал и методы: исследования проводились у 34 больных (18 мужчин и 16 женщин) в возрасте от 21 года до 75 лет, госпитализированных по поводу осложненного гнойно-воспалительного процесса челюстно-лицевой области после перенесенного COVID-19.

Результаты: у 29 больных с тяжелым течением заболевания после проведенного интенсивного лечения клинически отмечалось более быстрое уменьшение явлений интоксикации, гнойного отделяемого, отека и инфильтрации в области пораженного участка, улучшение параметров гомеостаза с нормализацией показателей, отражающих функции печени и почек. Все 29 пациентов были выписаны из клиники на 12-14-е сутки. У 5 пациентов с крайне тяжелым течением воспалительных процессов с постковидными остеомиелитами верхней челюсти, тромбозами кавернозного синуса, гемисинуситами, сахарным диабетом 2-го типа, несмотря на принимаемые интенсивные меры, наступил летальный исход.

Выводы: позднее обращение больных в соответствующие лечебные учреждения и наличие тяжелых сопутствующих заболеваний приводят к быстрому ухудшению общего состояния, которое нередко заканчивается летальным исходом.

Ключевые слова: челюстно-лицевая область, постковидные гнойно-воспалительные осложнения, сопутствующие заболевания.

Maqsad: jag'-fasial mintaqaning post-covid yiringli-yallig'lanish asoratlarining halokatli natijalarini retrospektiv o'rganish.

Material va usullar: tadqiqot COVID-19 dan keyin jag‘-jag‘ mintaqasining murakkab yiringli-yallig‘lanish jarayoni bilan kasalxonaga yotqizilgan 21 yoshdan 75 yoshgacha bo‘lgan 34 nafar bemor (18 nafar erkak va 16 nafar ayol) ishtirokida o‘tkazildi.

Natija: intensiv davolanishdan so'ng kasallikning og'irkechishibo'lgan29bemordaintoksikatsiya,yiringli oqindi, ta'sirlangan hududda shish va infiltratsiya hodisalarining tezroq pasayishi, ko'rsatkichlarni normallashtirish bilan gomeostaz ko'rsatkichlarining yaxshilanishi. jigar va buyraklarning funktsiyalarini aks ettiruvchi klinik jihatdan qayd etilgan. Barcha 29 bemor 12-14 kunlarda klinikadan chiqarildi. Yuqori jag'ning postkovid osteomielitlari, kavernöz sinus trombozi, hemisinusit, 2-toifa qandli diabet bilan og'rigan o'ta og'ir yallig'lanish jarayonlari bo'lgan 5 bemorda ko'rilgan intensiv choralarga qaramay, o'limga olib keldi.

Xulosa: bemorlarni tegishli tibbiy muassasalarda kech davolash va og'ir birga keladigan kasalliklar mavjudligi umumiy holatning tez yomonlashishiga olib keladi, bu ko'pincha o'lim bilan yakunlanadi.

Kalit so'zlar: maxillofacial soha, post-covid yiringli-yallig'lanish asoratlari, birga keladigan kasalliklar.

Objective: Retrospective study of lethal outcomes of post-covid purulent-inflammatory complications of the maxillofacial region.

Material and methods: The study was conducted in 34 patients (18 men and 16 women) aged 21 to 75 years, hospitalized for a complicated purulent-inflammatory process of the maxillofacial region after Covid-19.

Results: In 29 patients with a severe course of the disease after intensive treatment, a more rapid decrease in the phenomena of intoxication, purulent discharge, edema and infiltration in the area of the affected area, improvement of homeostasis parameters with normalization of indicators reflecting the functions of the liver and kidneys were clinically noted. All 29 patients were discharged from the clinic on the 12-14th day. In 5 patients with extremely severe inflammatory processes with postcovid osteomyelitis of the upper jaw, cavernous sinus thrombosis, hemisinusitis, type 2 diabetes mellitus, despite the intensive measures taken, a fatal outcome occurred.

Conclusions: Late treatment of patients in appropriate medical institutions and the presence of severe concomitant diseases lead to a rapid deterioration in the general condition, which often ends in death.

Key words: maxillofacial area, post-covid purulent-inflammatory complications, concomitant diseases.