

«Stomatologiya» - илмий-амалий журнал  
1998 йилда асос солинган  
Ўзбекистон матбуот ва ахборот  
агентлиги томонидан 15 август 2007  
йилда қайта рўйхатга олинган.  
Гувоҳнома № 0289.

# STOMATOLOGIYA

## № 1, 2026 (102)

### ИЛМИЙ-АМАЛИЙ ЖУРНАЛ

Ўзбекистон Республикаси Вазирлар  
Маҳкамаси ҳузуридаги Олий  
аттестация комиссияси (ОАК)  
қарорига асосан «Stomatologiya»  
журнали Фан доктори илмий  
даражасига талабгорларнинг  
диссертация ишлари илмий  
натижалари юзасидан илмий  
мақолалар эълон қилиниши  
лозим бўлган республика илмий  
журналлари рўйхатига  
киритилган (ОАК Раёсатининг  
2013 йил 30 декабрдаги 201/3-сон  
қарори билан тасдиқланган)

#### ТАХРИРИЯТ МАНЗИЛГОҲИ:

100048, Ўзбекистон Республикаси,  
Тошкент ш., Махтумқули кўчаси, 103  
тел.: +99871-236-26-75;  
факс: +99871-230-47-58  
Интернетдаги манзилгоҳи:  
stomjurnal.tibbiyot.com.

Дизайнер ва компьютерда терувчи:

Е.Алексеев

Мухаррир О.А.Козлова

Баҳоси келишилган нарҳда.

Рекламани чоп қилиш ҳақ тўлаш йўли  
билан амалга оширилади.

Реклама матнининг тўғрилиги бўйича  
жавобгарлик реклама берувчи  
зиммасидадир.

Кўлёмалар, суратлар ва расмлар  
тақриз қилинмайди ҳамда эгасига  
қайтарилмайди.

Келтирувчи фактларнинг тўғрилиги,  
рақамли материалларнинг аниқлиги,  
препаратларнинг номлари, атамалар,  
илмий-адабий манбалар, исм ва  
фамилияларнинг тўғрилиги учун  
жавобгарлик муаллифларнинг ҳамда  
тахририят ҳайъатининг  
зиммасидадир.

**Бош муҳаррир: т.ф.д., проф. Нигматов Р.Н.**  
**Бош муҳаррир муовуни: т.ф.д., проф. Акбаров А.Н.**  
**Масъул котиб: т.ф.н., доц. Рахматуллаева Д.У.**

#### ТАХРИРИЯТ ХАЙЪАТИ

Ando Masatoshi – АҚШ  
Baek il Kim – Жанубий Корея  
Daisuke Inaba – Япония  
Elbert de Josselin de long – Голландия  
Jin Young Choi – Жанубий Корея  
Peter Botenberg – Бельгия  
Абдуллаев Ш.Ю., т.ф.д., проф.  
Азимов М.И., т.ф.д., проф.  
Алиева Р.К. (Озарбайжон), т.ф.д., проф.  
Амануллаев Р.А., т.ф.д., проф.  
Бекжанова О.Е., т.ф.д., проф.  
Боймуродов Ш.А., т.ф.д., проф.  
Ғуломов С.С., т.ф.д., проф.  
Ғаффоров С.А., т.ф.д., проф.  
Даминова Ш.Б., т.ф.д., проф.  
Жуматов У.Ж., т.ф.д., проф.  
Ирсалиев Х.И., т.ф.д., проф.  
Колбаев А.А. (Қирғизистон), т.ф.д., проф.  
Комилов Х.П., т.ф.д., проф.  
Маргвелашвили В.В. (Грузия) т.ф.д., проф.  
Нигматова И.М., т.ф.н., доцент  
Ризаев Ж.О., т.ф.д., проф.  
Рузудинов С.Р. (Қозоғистон), т.ф.д., проф.  
Тоиров У.Т. (Тожикистон), т.ф.д., проф.  
Хабилов Н.Л., т.ф.д., проф.  
Хасанов А.И., т.ф.д., доц.  
Юлдошев И.М. (Қирғизистон), т.ф.д., проф.

#### ТАХРИРИЯТ КЕНГАШИ

Абдукодиров А.А. (Тошкент), т.ф.д., проф.  
Исмоилов М.М. (Фарғона)  
Кисельникова Л.П. (Россия), т.ф.д., проф.  
Курбонов Ф.Р. (Хоразм)  
Тулаганов Б.О. (Тошкент вилояти)  
Усмонов Ф.К. (Тошкент), т.ф.н., доц.  
Узакберганаева У.А. (Нукус)  
Хасанова Л.Э. (Тошкент), т.ф.д.  
Худанов Б.О. (Тошкент), т.ф.д.  
Шукурова У.А. (Тошкент), т.ф.д.  
Юлдошев А.А. (Тошкент), т.ф.д.

«Stomatologiya» - научно-практический журнал.  
Основан в 1998 году.  
Зарегистрирован повторно Агентством печати и информации Республики Узбекистан 15 августа 2007 г.  
Свидетельство № 0289.

# STOMATOLOGIYA

## № 1, 2026 (102)

### НАУЧНО-ПРАКТИЧЕСКИЙ ЖУРНАЛ

Решением Высшей аттестационной комиссии (ВАК) при Кабинете Министров Республики Узбекистан журнал «Stomatologiya» включен в Перечень ведущих рецензируемых научных журналов и изданий, выпускаемых в Республике Узбекистан, в которых рекомендована публикация основных результатов диссертационных исследований на соискание ученой степени доктора наук (*Утверждено Постановлением Президиума ВАК РУз. № 201/3 от 30 декабря 2013 года*).

#### **АДРЕС РЕДАКЦИИ:**

100048, Республика Узбекистан,  
г. Ташкент, ул. Махтумкули, 103  
тел.: +99871-236-26-75;  
факс: +99871-230-47-58  
Адрес в Интернете:  
stomjurnal.tibbiyot.com.

Оригинал-макет изготовлен в «Янги аср авлоди».

Дизайн, компьютерный набор и верстка  
Е.Алексеев  
Редактор О.А.Козлова  
Цена журнала договорная.

Публикация рекламы на коммерческой основе.

За правильность рекламного текста ответственность несет рекламодатель. Рекламодатели предупреждены редакцией об ответственности за рекламу не зарегистрированных и не разрешенных к применению Министерством здравоохранения РУз лекарственных средств и предметов медицинского назначения.

Рукописи, фотографии и рисунки не рецензируются и не возвращаются. Авторы и редакционная коллегия несут ответственность за достоверность излагаемых фактов, точность цифровых данных, правильность названий препаратов, терминов, литературных источников, имён и фамилий.

**Главный редактор: д.м.н., проф. Р.Н. Нигматов**  
**Зам.главного редактора: д.м.н., проф. Акбаров А.Н.**  
**Ответственный секретарь: к.м.н., доц. Д.У.Рахматуллаева**

#### **РЕДАКЦИОННАЯ КОЛЛЕГИЯ**

Ando Masatoshi – США  
Baek il Kim – Южная Корея  
Daisuke Inaba – Япония  
Elbert de Josselin de long – Голландия  
Jin Young Choi– Южная Корея  
Peter Botenberg – Бельгия  
Абдуллаев Ш.Ю., д.м.н., проф.  
Азимов М.И., д.м.н., проф.  
Алиева Р.К. (Азербайджан), д.м.н., проф.  
Амануллаев Р.А., д.м.н., проф.  
Бекжанова О.Е., д.м.н., проф.  
Баймуродов Ш.А., д.м.н., проф.  
Гулямов С.С., д.м.н., проф.  
Гаффаров С.А., д.м.н., проф.  
Даминова Ш.Б., д.м.н., проф.  
Джуматов У.Д., д.м.н., проф.  
Иноятов А.Ш., д.м.н., проф.  
Ирсалиев Х.И., д.м.н., проф.  
Калбаев А.А. (Кыргызстан), д.м.н., проф.  
Комилов Х.П., д.м.н., проф.  
Маргвелашвили В.В. (Грузия), д.м.н., проф.  
Мухамедов И.М., д.м.н., проф.  
Нигматова И.М., к.м.н., доцент  
Ризаев Ж.А., д.м.н., проф.  
Рузуддинов С.Р. (Казахстан), д.м.н., проф.  
Таиров У.Т. (Таджикистан), д.м.н., проф.  
Токаревич И.В. (Белоруссия), д.м.н., проф.  
Трунин В.А. (Россия), д.м.н., проф.  
Хабилов Н.Л., д.м.н., проф.  
Хасанов А.И., д.м.н., доц.  
Юлдашев И.М. (Кыргызстан), д.м.н., проф.

#### **РЕДАКЦИОННЫЙ СОВЕТ**

Абдукадыров А.А. (Ташкент), д.м.н., проф.  
Исмаилов М.М. (Фергана)  
Кисельникова Л.П. (Россия), д.м.н., проф.  
Курбанов Ф.Р. (Харезм)  
Туляганов Б.О. (Ташкентская обл.)  
Узакберганаева У.А. (Нукус)  
Усманов Ф.К. (Ташкент), к.м.н., доц.  
Хасанова Л.Э. (Ташкент), д.м.н.  
Худанов Б.О. (Ташкент), д.м.н.  
Шукурова У.А., (Ташкент), д.м.н.  
Юлдашев А.А. (Ташкент), д.м.н.

### ОРГАНИЗАЦИЯ, ЭПИДЕМИОЛОГИЯ, ИСТОРИЯ И ЭКСПЕРИМЕНТАЛЬНЫЙ РАЗДЕЛ

**Хаджиметов А.А., Хатыпова М.Г., Джумаев Ф.А., Арсланов Б.А., Хаджиметов А.А.** Миграция и её влияние на стоматологический статус.

**Рузуддинова К.Н., Рузуддинов Н.С., Олимов С.Ш.** История развития гигиенических средств в период VII-XIV в. на территории Средней Азии

**Воҳидов Э.Р., Ризаев Ж.А.** Машинасозлик корхоналари ишчилари орасида асосий стоматологик касалликларнинг тарқалиши ва кечишини уларнинг меҳнат фаолиятига боғлиқ касбий хавфларнинг ўрганиш усуллари

**Махкамова Ф.Т., Абилов П.М.** Причинно-следственные связи возникновения коронавирусной инфекции COVID-19

**Нигматова Н.Р., Акбаров А.Н., Хабилов Б.Н.** Оценка биосовместимости материала BG-ID на основе гематологических и биохимических показателей

### ТЕРАПЕВТИЧЕСКАЯ СТОМАТОЛОГИЯ

**Kamilov H.P., Saidova M.A.** Pathogenetic approach to periodontal therapy in patients with gastrointestinal pathology using nigella sativa oil and laser-vacuum treatment: a controlled clinical study

**Xamrayeva N.X., Turayeva F.A.** OPV infeksiyasi mavjud bemorlarda og'iz bo'shlig'i shilliq qavati patologiyalarining klinik tavsifi va rivojlanish mexanizmlari

### ХИРУРГИЧЕСКАЯ СТОМАТОЛОГИЯ

**Бахриев У.Т., Абдукадиров А.А., Жуматов У.Ж., Мухамедиева Ф.Ш.** Применение озонотерапии в профилактике послеоперационных осложнений у пациентов с деформациями верхней челюсти

### ОРТОПЕДИЧЕСКАЯ СТОМАТОЛОГИЯ

**Акбаров А.Н., Салаватова Т.Ф.** Стоматологическая ортопедическая реабилитации пациентов после бариатрической операции

**Хабилов Б.Н., Пулатов Х.Т.** Сравнительная оценка результатов коррекции окклюзии у пациентов с первичной травматической окклюзией

### ОРТОДОНТИЯ

**Нигматов Р.Н., Рўзиев Ш.Д., Ниёзова М.М., Мавлонова М.А.** Болаларда прогнатик прикусда ёшга боғлиқ ортодонтик даволаш тактикасини

### ORGANIZATION, EPIDEMIOLOGY, HISTORY AND EXPERIMENTAL SECTION

**Khadzhimetov A.A., Khatypova M.G., Djumaev F.A., Arslanov B.A., Khadzhimetov A.A.** Migration and its impact on dental status

**Ruzuddinova K.N., Ruzuddinov N.S., Olimov S.Sh.** History of the development of hygiene products in the period from the 7th to the 14th centuries in Central Asia

**Vohidov E.R., Rizaev J.A.** Methods of studying the prevalence and course of major dental diseases among workers of mechanical engineering enterprises of professional risks associated with their labor activity

**Maxkamova F.T., Abilov P.M.** Causal relationships in the emergence of the covid-19 coronavirus infection

**Nigmatova N.R., Akbarov A.N., Khabilov B.N.** Assessment of biocompatibility of BG-ID material based on hematological and biochemical parameters

### THERAPEUTIC DENTISTRY

**Kamilov H.P., Saidova M.A.** Pathogenetic approach to periodontal therapy in patients with gastrointestinal pathology using nigella sativa oil and laser-vacuum treatment: a controlled clinical study

**Khamraeva N.Kh., Turaeva F.A.** Clinical characteristics and mechanisms of development of oral mucosal pathologies in patients with hiv infection

### SURGICAL DENTISTRY

**Bakhriev U.T., Abdukadirov A.A., Zhumatov U.Zh., Mukhamedieva F.Sh.** Using ozone therapy to prevent postoperative complications in patients with maxillary deformities

### ORTHOPEDIC DENTISTRY

**Akbarov A.N., Salavatova T.F.** Dental orthopedic rehabilitation of patients after bariatric surgery

**Khabibov B.N., Pulatov Kh.T.** Comparative assessment of occlusal correction results in patients with primary traumatic occlusion

### ORTHODONTICS

**Nigmatov R.N., Ruziev Sh.D., Niyozova M.M.** Selecting orthodontic treatment tactics for prognathic occlusion in children based on artificial

сунъий интеллект асосида танлаш

**Нигматова И.М., Юсупалиева К.Б.** Комплексная оценка морфофункционального состояния височно-нижнечелюстного сустава у пациентов с зубочелюстными аномалиями при ортодонтическом лечении.

**Акбаров К.С., Нигматов Р.Н., Муртазаев С.С.** Болаларда кесишган тишловинг ташхислаш ва даволаш усулини такомиллаштириш

**Якубова Ф.Х.** Функциональное состояние жевательных мышц у больных с вторичными деформациями зубных рядов

**Расулова Ш.Р., Абдурахманова З.М.** Сравнительный анализ подходов лечения пациентов с дисфункцией височно-нижнечелюстного сустава. (на примере клинических случаев)

**Эронов Ё.Қ., Сапаев М.Д.** Болаларда рухий эмоционал ҳолати ва ёшини ҳисобга олиб тиж - жағ тизими аномалия ва деформацияларини ташхисоти

### **СТОМАТОЛОГИЯ ДЕТСКОГО ВОЗРАСТА**

**Разикова Д.К.** Параметры гуморального и цитокинового иммунитета в слюне у детей с рецидивирующим герпетическим стоматитом и его сочетанием с аллергическими заболеваниями

**Муслимова Д.М., Ризаева С.М.** Клиническое обоснование применения индивидуальных 3D-печатных коронок на молочных зубах

### **ОБЗОРНЫЕ СТАТЬИ**

**Ахмедова С.Б., Нигматова И.М.** Прогнозирование конструктивного прикуса при лечении дистальной окклюзии

**Сайдалиев М.Н., Муртазаев С.С., Мирсалихова Н.Х.** Факторы заболеваемости кариесом и некариозными поражениями твердых тканей зубов у детей с целиакией

**Хайдаров А.М., Рахимов А.Р., Махмудова З.Т.** Методы профилактики послеоперационных осложнений после дентальной имплантации

**Бахриев У.Т., Абдукадиров А.А., Жуматов У.Ж., Мухамедиева Ф.Ш.** Диагностика и хирургическое лечение дефектов и деформации верхней челюсти

**Нормирзаев Ш.Н., Ризаева С.М., Муслимова Д.М., Рузиев Ш.А.** Влияние подготовки костной и мягкой ткани на долгосрочную эстетическую стабильность дентальных имплантов

**Akbarov A.N., Usmonxojayeva D.R., Soxobataliyeva M.N.** COVID-19 infeksiyasini boshdan kechirgan 2-toifa qandli diabet bilan ogʻrigan bemorlarga stomatologik yordam koʻrsatishning oʻziga xos xususiyatlari.

intelligence

**Nigmatova I.M., Yusupalieva K.B.** A comprehensive assessment of the morphofunctional state of the temporomandibular joint in patients with dentofacial anomalies undergoing orthodontic treatment

**Akbarov K.S., Nigmatov R.N., Murtazaev S.S.** Improving methods of diagnosis and treatment of crossbite in children

**Yakubova F.X.** Funktsional condition of chewing muscles at patients with secondary deformations of dental lines study.

**Rasulova Sh.R., Abdurakhmanova Z.M.** Comparative analysis of treatment approaches for patients with temporomandibular joint dysfunction (based on clinical cases)

**Yeronov Yu.K., Sapaev M.D.** Diagnosis of anomalies and deformities of the maxillary system, taking into account the psychoemotional state and age in children

### **PEDIATRIC DENTISTRY**

**Razikova D.K.** Parameters of humoral and cytokine immunity in saliva in children with recurrent herpetic stomatitis and its combination with allergic diseases

**Muslimova D.M., Rizaeva S.M.** Clinical rationale for the use of custom-made 3d-printed crowns on deciduous teeth

### **REVIEWS**

**Akhmedova S.B., Nigmatova I.M.** Prediction of the construction bite in the treatment of distal occlusion

**Saidaliev M.N., Murtazaev S.S., Mirsalikhova N.Kh.** Factors involving caries and non-carious lesions of hard tissues of dental tissues in children with celiac disease

**Khaydarov A.M., Rakhimov A.R., Makhmudova Z.T.** Methods for preventing postoperative complications after dental implantation

**Bakhriev U.T., Abdukadirov A.A., Zhumatov U.Zh., Mukhamedieva F.Sh.** Diagnosis and surgical treatment of defects and deformities of the maxilla

**Normirzaev Sh.N., Rizaeva S.M., Muslimova D.M., Ruziev Sh.A.** Influence of bone and soft tissue preparation on the long-term aesthetic stability of dental implants

**Akbarov A.N., Usmankhojayeva D.R., Sokhobataliyeva M.N.** Specific features of dental care for patients with type 2 diabetes who have experienced COVID-19 infection.

**МИГРАЦИЯ И ЕЁ ВЛИЯНИЕ НА СТОМАТОЛОГИЧЕСКИЙ СТАТУС.**



**Хаджиметов А.А., Хатыпова М.Г., Джумаев Ф.А., Арсланов Б.А.,  
Хаджиметов А.А.**

*Ташкентский Государственный медицинский университет*

Миграция населения представляет собой сложный социально-демографический процесс, затрагивающий все аспекты жизнедеятельности человека, включая его здоровье и поведенческие паттерны. Согласно определению, мигрант – это лицо, которое перемещается от места своего постоянного проживания, будь то внутри страны или через международную границу, временно или постоянно, по различным причинам [1]. Мигранты сталкиваются со значительными проблемами в поддержании оптимального стоматологического здоровья. Систематические обзоры последних лет показывают, что мигранты характеризуются ограниченным доступом к медицинским услугам в сочетании с ограниченными экономическими ресурсами, что делает их восприимчивыми к развитию стоматологических заболеваний. Это подтверждается высокой частотой кариеса зубов и кровоточивости дёсен [1]. По данным Garcia-Calderon и соавт. [1], опыт кариеса среди мигрантских популяций варьирует от 5,5 до 10,9 поражённых зубов.

Особого внимания заслуживает состояние тканей пародонта у мигрантов. В систематическом обзоре, включившем 21 исследование, авторы семь работ сообщали о патологии пародонта – от кровоточивости дёсен до потери зубодесневого прикрепления [1]. В исследовании Velázquez-Saúñ и соавт. (2022) у 63,5% мигрантов был выявлен индекс CPI=3 (пародонтальные карманы 4-5 мм). Важным аспектом является стоматологическое поведение мигрантов, которое формируется под влиянием культурных традиций страны исхода и адаптации к условиям принимающей страны. Кросс-культурные исследования демонстрируют различия в восприятии стоматологической эстетики между узбекской и латвийской популяциями: удовлетворённость собственной улыбкой у узбекских респондентов достоверно выше, чем у латвийских ( $p=0,004$ ) [2], что может влиять на мотивацию к обращению за стоматологической помощью. Вместе с тем исследования, посвящённые стоматологическому поведению и пародонтальному статусу выходцев из Узбекистана в странах Балтии, отсутствуют. Это определило цель настоящего пилотного исследования.

**Цель исследования**

Изучение влияния миграции на стоматологическое поведение и пародонтальный статус у выходцев из Узбекистана, проживающих в Латвии.

**Материал и методы**

Исследование проводилось в сентябре-декабре 2025 г. на базе стоматологической клиники SIA A.V.333 DENTAL, директор Agets Gribs, адрес: Lielā iela 34-4, Jelgava, LV-3001, телефон +37122111594 методом последовательной выборки среди выходцев из Узбекистана, обратившихся за стоматологической помощью, или сопровождающих лиц. Объём выборки составил 42 человека (22 мужчины, 20 женщин). Средний возраст –  $34,2 \pm 5,8$  года. Средний срок проживания в Латвии –  $2,8 \pm 1,3$  года (от 6 месяцев до 5 лет). Критерии включения: гражданство Республики Узбекистан (подтверждённое документально); добровольное информированное согласие на участие. Исключения: беременность, онкологические заболевания, отказ от участия.

Клиническое стоматологическое обследование проводилось по стандартной методике ВОЗ с использованием набора инструментов (зеркало, зонд угловой, пародонтальный зонд ВОЗ). Оценивались: индекс КПУ (интенсивность кариеса): подсчитывалось количество кариозных (К), пломбированных (П) и удалённых (У) зубов. Индекс CPITN (Community Periodontal Index of Treatment Needs): оценивалось состояние пародонта в шести секстантах с регистрацией максимального кода: 0 – здоров, 1 – кровоточивость, 2 – зубной камень, 3 – пародонтальный карман 4-5 мм, 4 – карман 6 мм и более. Индекс гигиены ОНН-С (Simple Oral Hygiene Index)

(Green-Vermillion, 1964): упрощённый индекс, оценивающий площадь зубного налёта и зубного камня. Разработана анкета на русском и узбекском языках, включающая блоки: социально-демографические данные (возраст, пол, образование, род занятий, срок проживания в Латвии). Стоматологическое поведение: частота и причины посещения стоматолога в Латвии (профилактический осмотр/лечение боли/не обращался), регулярность чистки зубов, использование дополнительных средств гигиены. Изменение пищевых привычек после переезда (частота потребления сладкого, фастфуда, газированных напитков). Барьеры доступа к помощи (стоимость, язык, незнание системы, страх). В связи с пилотным характером исследования углублённый статистический анализ не проводился. Рассчитывались средние арифметические величины (M) и стандартные отклонения (SD), частоты (абсолютные и относительные).

### **Результаты и обсуждение**

Клиническое обследование показало, что индекс КПУ в обследованной группе составил  $14,6 \pm 3,4$ . При анализе структуры индекса выявил преобладание компонента «К» (кариозные зубы) – в среднем  $5,2 \pm 2,1$ , компонент «П» (пломбированные) –  $4,1 \pm 1,8$ , компонент «У» (удалённые) –  $5,3 \pm 1,9$ . Соотношение компонентов К:П составило 1,3:1, что указывает на преобладание нелеченого кариеса над леченым.

Индекс гигиены ОНI-S составил  $2,5 \pm 0,7$  балла, что соответствует неудовлетворительному уровню гигиены полости рта. Только у 19,0% обследованных гигиена оценена как удовлетворительная (ОНI-S <1,5).

При распределении максимальных кодов индекса CPITN здоровый пародонт (код 0) зарегистрирован лишь у 6 (14,3%) обследованных. Кровоточивость при зондировании (код 1) выявлена у 13 (31,0%) человек. Наличие зубного камня (код 2) – наиболее частый код – зарегистрирован у 18 (42,9%). Пародонтальные карманы глубиной 4-5 мм (код 3) диагностированы у 5 (11,9%). Карманов глубиной 6 мм и более (код 4) не выявлено. Таким образом, распространённость заболеваний пародонта составила 85,7%.

*Стоматологическое поведение.* Результаты анкетирования представлены в таблице 3. Установлено, что только 10 (23,8%) респондентов посещали стоматолога с профилактической целью хотя бы раз за время проживания в Латвии. Большинство – 22 (52,4%) человека – обращались только при возникновении боли. 10 (23,8%) человек к стоматологу в Латвии не обращались ни разу.

Регулярную чистку зубов дважды в день соблюдают 26 (61,9%) опрошенных. Однако лишь 6 (14,3%) человек используют зубную нить или ирригатор. Ополаскивателями для полости рта пользовались 12 (28,6%) человек.

При анализе изменения пищевых привычек 30 (71,4%) респондентов отметили увеличение потребления сладких продуктов и кондитерских изделий после переезда в Латвию. 25 (59,5%) опрошенных стали чаще употреблять фастфуд. 27 (64,3%) человек отметили увеличение потребления сладких газированных напитков. Только 8 (19,0%) человек сообщили, что их питание существенно не изменилось.

Из барьеров доступа к стоматологической помощи (респонденты могли выбрать несколько вариантов) доминирующим являлась высокая стоимость лечения – этот фактор отметили 28 (66,7%) опрошенных. На языковой барьер (недостаточное знание латышского или английского для общения с врачом) указали 18 (42,9%) человек. Незнание системы здравоохранения Латвии (как записаться, какие документы нужны) отметили 16 (38,1%) респондентов. Страх перед стоматологическим лечением испытывали 8 (19,0%).

При сравнительном анализе мужчин (n=22) и женщин (n=20) не выявлено существенных различий в индексе КПУ ( $14,8 \pm 3,5$  против  $14,4 \pm 3,3$ ) и распространённости заболеваний пародонта (86,4% против 85,0%). Женщины несколько чаще соблюдали регулярную чистку зубов (70,0% против 54,5%) и чаще использовали дополнительные средства гигиены (20,0% против 9,1%).

Проведённое пилотное исследование позволило впервые получить предварительные данные о стоматологическом поведении и пародонтальном статусе выходцев из Узбекистана, проживающих в Латвии. Выявленная распространённость заболеваний пародонта (85,7%) согласуется с данными мировой литературы. В систематическом обзоре Garcia-Calderon и соавт. [1] отмечается, что мигранты характеризуются высокой частотой кровоточивости дёсен и потерей зубодесневого прикрепления [1]. В исследовании Velázquez-Cayón и соавт. (2022) у 63,5% мигрантов был выявлен индекс CPI=3 [1], что выше, чем в нашем исследовании (11,9%), однако следует учитывать различия в популяциях и условиях проживания. Высокая распространённость зубного камня (42,9%) и неудовлетворительная гигиена полости рта (ОНI-S 2,5) указывают на недостаточный уровень индивидуального ухода и отсутствие регулярной профессиональной

гигиены. Это соответствует данным литературы о том, что мигранты часто не имеют доступа к профилактическим услугам [1].

Крайне низкая профилактическая активность (лишь 23,8% посещают стоматолога с профилактической целью) является типичной для мигрантских популяций. В систематическом обзоре Vanhashem Rad и соавт. [5] отмечено, что от 52 до 88% детей мигрантов никогда не посещали стоматолога. Наше исследование подтверждает, что аналогичная проблема характерна и для взрослых мигрантов. Увеличение потребления сладких продуктов, фастфуда и газированных напитков после миграции (отмечали 59-71% респондентов) является серьёзным фактором риска развития кариеса и заболеваний пародонта. Это согласуется с наблюдениями Garcia-Calderon и соавт. [1], которые отмечают, что мигранты сталкиваются с ограничениями в доступе к сбалансированному питанию и чрезмерным потреблением обработанных продуктов с высоким содержанием сахара. Доминирование финансовых (66,7%) и языковых (42,9%) барьеров полностью соответствует мировой литературе, где эти факторы признаны основными препятствиями для мигрантов в получении качественной стоматологической помощи [3,4].

Исследования показывают, что социальная поддержка играет важную роль в улучшении использования стоматологических услуг мигрантами [3,4], что может быть учтено при разработке профилактических программ. Полученные данные о низкой профилактической активности могут быть связаны с выявленными ранее кросс-культурными различиями: более высокая удовлетворённость собственной улыбкой у узбеков по сравнению с латышами ( $p=0,004$ ) [2] может снижать мотивацию к обращению за стоматологической помощью, особенно на ранних стадиях заболеваний.

Небольшой объём выборки ( $n=42$ ) не позволяет проводить углублённый статистический анализ и стратификацию по срокам проживания. Выборка формировалась методом последовательного включения, что может создавать определённое смещение. Полученные предварительные данные демонстрируют высокую распространённость заболеваний пародонта и неблагоприятные паттерны стоматологического поведения у мигрантов из Узбекистана в Латвии. Для получения репрезентативных данных и разработки научно обоснованных профилактических программ необходимо проведение полномасштабного исследования с расчётом необходимого объёма выборки.

#### **Заключение**

1. Пилотное исследование выявило высокую распространённость заболеваний пародонта (85,7%) у выходцев из Узбекистана, проживающих в Латвии, с преобладанием зубного камня (42,9%) и кровоточивости дёсен (31,0%).

2. Интенсивность кариеса ( $KPY=14,6\pm 3,4$ ) характеризуется преобладанием нелеченого кариеса над леченым (соотношение К:П = 1,3:1), что свидетельствует о недостаточной доступности лечебно-профилактической помощи.

3. Стоматологическое поведение мигрантов характеризуется низкой профилактической активностью (только 23,8% посещают стоматолога профилактически) и недостаточным уровнем гигиены полости рта (индекс ОНI-S 2,5).

4. После миграции у большинства респондентов (59-71%) отмечается неблагоприятное изменение пищевых привычек в сторону увеличения потребления сладких продуктов, фастфуда и газированных напитков.

5. Основными барьерами доступа к стоматологической помощи являются высокая стоимость лечения (66,7%) и языковой барьер (42,9%).

6. Полученные предварительные данные диктуют необходимость проведения полномасштабного исследования для разработки адресных профилактических программ.

#### **Литература**

1. Garcia-Calderon A.G., Cuevas-Gonzalez M.V., Cuevas-Gonzalez J.C. et al. Oral hygiene, dental caries, and periodontal status in the migrant population. A systematic review, a 10-year study // *Head Face Med.* – 2025. – Vol. 21, №1. – P. 52. DOI: 10.1186/s13005-025-00527-4

2. Razakova N. et al. Cross-Cultural Analysis of Smile Characteristics, Perception, and Satisfaction Among Latvian and Uzbek Young Adults: A Comparative Study // *Clin., Cosmetic and Investigational Dent.* – 2025. – Vol. 17. – P. 641-650. DOI: 10.2147/CCIDE.S558771

3. Dahlan R., Ghazal E., Saltaji H. et al. Impact of social support on oral health among immigrants and ethnic minorities: A systematic review // *PLoS ONE.* – 2019. – Vol. 14, №6. – P. e0218678.

4. Dahlan R., Ghazal E., Saltaji H. et al. Impact of social support on oral health among immigrants and ethnic minorities: A systematic review // *Evidence Aid.* – 2020.

5. Banihashem Rad S.A., Esteves-Oliveira M. et al. Oral health inequalities in immigrant populations worldwide: a scoping review of dental caries and periodontal disease prevalence // BMC Publ. Health. – 2024. – Vol. 24, №1. – P. 1968.

### МИГРАЦИЯ И ЕЁ ВЛИЯНИЕ НА СТОМАТОЛОГИЧЕСКИЙ СТАТУС

*Хаджиметов А.А., Хатыпова М.Г., Джумаев Ф.А., Арсланов Б.А., Хаджиметов А.А.*

**Цель:** изучение влияния миграции на стоматологическое поведение и пародонтальный статус у выходцев из Узбекистана, проживающих в Латвии. **Материал и методы:** исследование проводилось в сентябре-декабре 2025 г. на базе стоматологической клиники SIA A.V.333 DENTAL методом последовательной выборки среди выходцев из Узбекистана, обратившихся за стоматологической помощью, или сопровождающих лиц. Объем выборки – 42 человека (22 мужчины, 20 женщин). Средний возраст –  $34,2 \pm 5,8$  года. Средний срок проживания в Латвии –  $2,8 \pm 1,3$  года (от 6 месяцев до 5 лет). **Результаты:** пилотное исследование выявило высокую распространённость заболеваний пародонта (85,7%) у выходцев из Узбекистана, проживающих в Латвии, с преобладанием зубного камня (42,9%) и кровоточивости дёсен (31,0%). Интенсивность кариеса (КПУ= $14,6 \pm 3,4$ ) характеризуется преобладанием нелеченого кариеса над леченым (соотношение К:П = 1,3:1), что свидетельствует о недостаточной доступности лечебно-профилактической помощи. **Выводы:** полученные предварительные данные диктуют необходимость проведения полномасштабного исследования для разработки адресных профилактических программ.

**Ключевые слова:** миграция, стоматологическое поведение, пародонтальный статус, индекс CPI, Узбекистан, Латвия, пилотное исследование, барьеры доступа.

### MIGRATSYON VA UNING TISH HOLATIGA TA'SIRI

*Xadjimetov A.A., Xatypova M.G., Djumaev F.A., Arslanov B.A., Xadjimetov A.A.*

**Maqsad:** latviyada yashovchi o'zbek millatiga mansub shaxslarda migratsiyaning tish xatti-harakati va periodontal holatga ta'sirini o'rganish. **Material va usullar:** tadqiqot 2025-yil sentyabrdan dekabrgacha SIA A.V.333 DENTAL stomatologiya klinikasida stomatologik yordam so'ragan o'zbek millatiga mansub shaxslar yoki ularga hamroh bo'lgan shaxslar orasida ketma-ket namuna olish usuli yordamida o'tkazildi. Namuna hajmi 42 kishini (22 erkak, 20 ayol) tashkil etdi. O'rtacha yosh  $34,2 \pm 5,8$  yilni tashkil etdi. Latviyada o'rtacha yashash muddati  $2,8 \pm 1,3$  yilni (6 oydan 5 yilgacha) tashkil etdi. **Natijalar:** sinov tadqiqoti Latviyada yashovchi o'zbek immigrantlari orasida periodontal kasallikning yuqori tarqalishini (85,7%) aniqladi, tish toshi (42,9%) va milk qon ketishi (31,0%) ustunlik qiladi. Kariesning og'irligi (CSI =  $14,6 \pm 3,4$ ) davolanmagan kariesning davolangan kariesga nisbatan ustunligi bilan tavsiflanadi (C:P nisbati = 1,3:1), bu profilaktik yordamga yetarlicha kirish imkoniyati yo'qligini ko'rsatadi. **Xulosa:** ushbu dastlabki ma'lumotlar maqsadli profilaktika dasturlarini ishlab chiqish uchun to'liq ko'lamli tadqiqot zarurligini ko'rsatadi.

**Kalit so'zlar:** migratsiya, stomatologik xulq-atvor, periodontal status, CPI indeksi, O'zbekiston, Latviya, pilot tadqiqot, foydalanishdagi to'siqlar.

### MIGRATION AND ITS IMPACT ON DENTAL STATUS

*Khadzhimetov A.A., Khatypova M.G., Djumaev F.A., Arslanov B.A., Khadzhimetov A.A.*

**Objective:** To study the impact of migration on dental behavior and periodontal status in individuals of Uzbek descent residing in Latvia. **Material and methods:** The study was conducted from September to December 2025 at the dental clinic SIA A.V.333 DENTAL using a sequential sampling method among individuals of Uzbek descent who sought dental care or their accompanying persons. The sample size was 42 people (22 men, 20 women). The average age was  $34.2 \pm 5.8$  years. The average duration of residence in Latvia was  $2.8 \pm 1.3$  years (from 6 months to 5 years). **Results:** A pilot study revealed a high prevalence of periodontal disease (85.7%) among Uzbek immigrants living in Latvia, with a predominance of tartar (42.9%) and gingival bleeding (31.0%). Caries severity (CSI =  $14.6 \pm 3.4$ ) was characterized by a predominance of untreated caries over treated caries (C:P ratio = 1.3:1), indicating insufficient access to preventive care. **Conclusions:** These preliminary data suggest the need for a full-scale study to develop targeted preventive programs.

**Key words:** migration, dental behavior, periodontal status, CPI index, Uzbekistan, Latvia, pilot study, access barriers.

УДК 616.314-08

## ИСТОРИЯ РАЗВИТИЯ ГИГИЕНИЧЕСКИХ СРЕДСТВ В ПЕРИОД VII-XIV В. НА ТЕРРИТОРИИ СРЕДНЕЙ АЗИИ



**Рузуддинова Каламкас Нурлановна, Рузуддинов Нурмухамет Саурбекович, Олимов Сиддик Шарипович**

*Бухарский государственный медицинский институт, Казахский Национальный университет им. Аль-Фараби, Высший Медико-стоматологический колледж профессора Рузуддинова,*

**Актуальность.** Необходимость гигиены полости рта человечество ощутило с древних времен. Поэтому применяли разнообразные веточки-косточки-перышки, а в распоряжении совсем уж эстетов были иглы дикобраза. Древние египтяне использовали для усиленной санации смесь из яичной скорлупы, пепла и мирры. Римляне и греки активно пользовались зубочистками, в Индии орудовали веточками дерева Ним. Исламский мир практиковал мисвак, жевательную палочку, сделанную из дерева арак – при разжевывании волокна сами превращаются в подобие щетки. Начиная с VII века эта процедура стала носить характер религиозного предписания [9].

Первую зубную щетку, которая была похожа на современную, изобрели в Китае. Считается, что она появилась еще во времена династии Тан (618-907 гг.), но официально запатентовали ее в 1498 году. Делали так: к концу палочки из бамбука или слоновой кости прикрепляли пучки свиной щетины. Как бы там ни было, именно из Китая изделие в 17 веке неизбежно перекечовало Европу и столь же неизбежно смягчилось, поскольку европейцы сменили свиную щетину на конский волос. Тогда же в 17 веке в английском языке появляется само слово toothbrush. Впервые оно встречается у английского антиквара и историка 17 века Энтони Вуда [8].

**Цель исследования.** Изучить и описать появление первых зубных щеток на территории Средней Азии и дать ему оценку гигиенической эффективности.

**Задача исследования.** Изучение архивных материалов и исторических источников для установления использования зубных щеток населением. На основании архивных материалов института археологии и этнографии АН РК и специальных литературных источников нами установлены интересные факты для стоматологии.

**Результаты исследования.** Так, в первые десятилетия VII в. на трассе Великого Шелкового пути, переместившегося в Южный Казахстан и Жетысу, появились города. Некоторые из них сформировались как ставки тюркских каганов, другие были основаны согдийцами как торговые фактории. Доля оседлого и городского населения увеличивалась вплоть до начала XIII в., то есть, на протяжении шести-семи столетий в рамках таких государств, как Тюркешский, Карлукский, Караханидский каганаты. Для их экономики характерно сочетание скотоводства и земледелия, сопровождающееся ростом и расширением оседлых форм хозяйствования, возникновением селений и городов [1]. Через Курдайский перевал проходит дорога, соединяющая Илийскую и Чуйскую долины. Еще один путь проходит через перевал Кастек, соединяя долину Или с котловиной Иссык-Куля и долиной Шу [10]. Перевал Кастек издревле служил для связи долин Шу. [1, 12] Упоминание об этом перевале сохранилось и в источниках XV в., описывающих поход Тимура. В 1375 г. армия Тимура из долины Иле шла в Атбаш через перевал Кара-Касман (Кастек) [9].

Средневековое городище Кастек-1 находится в 2,5 км от с. Кастек, на левом побережье р. Кастек у подножья горы Суык-Тобе. Географические координаты: 43°03'03,54" С; 75°59'09,11" В, на высоте 1296 м над уровнем моря. Городище расположено на месте выхода речки из горных теснин на относительно широкую часть прилавков, образующих возвышенное плато, при этом река еще сохраняет стремительность своего течения, создавая своеобразный звуковой фон местности (рис. 1).



**Рис. 1.** Средневековый городище Кастек.  
Вид из севера



**Рис. 2.** Средневековая зубная щетка.

Археологи при раскопке городище Кастек обнаружили огромное количество военного снаряжения того времени, кости людей и животных, большое число фрагментов керамики, встречались обломки сосудов разного размера и формы, украшенные зигзагообразным орнаментом.

Интересной находкой из культурного слоя памятника является длинная (225 мм) костяная палочка светло-желтоватого цвета, плотная и массивная. Обнаружена в помещении № 6, относящегося к X в., во втором строительном слое. Она имеет несколько вытянутую плоско-выпуклую часть головки размером 36,5 мм x 10,5 мм, шейку, переходящую на четырехгранную (6 x 5 мм в середине и 6 x 5,5 мм в конце) ручку. Головка имеет лицевую плоскую сторону с двумя двухсторонними парными нитевидными, неглубокими, аккуратно выполненными надрезами по длине головки. Вдоль этих двух парных линий в цепочку расположены по 5 цилиндрической формы отверстия-ячейки диаметром 2,5 мм, глубиной 3,5–4 мм. Отверстия на головке не сквозные, т.е., не до конца просверлены. Нижняя часть отверстий в совокупности формирует лицевую часть продолговатой кармашки. Двухрядные 10 отверстий замыкаются в нижнем и верхнем концах головки еще двумя идентичными по диаметру и глубине, но сквозными отверстиями (рис. 2).

Противоположная сторона головки несколько выпуклая и гладкая, имеет по сагиттальной линии третью линию надреза длиной 25 мм, но более широкую и глубокую, переходящую и формирующую заднюю стенку с гребенчатым выступом по центральной части кармашки по длине головки, которая также являются несколько скошенным дном 5 цилиндрических парных ячеек. Данные трасологических исследований указывают, что предмет изготовлен вручную – по всей поверхности отмечаются частые прерывистые насечки от режущего инструмента.

Что касается вопроса о функциональном назначении изучаемого предмета, то мы полагаем, что он однозначно служил зубной щеткой; пучки волос, скорее всего, животного происхождения (конский волос), естественно, не сохранились. Одной из подтверждающей версией в пользу данной версии является то, что ручка предмета в средней части деформирована на лицевую сторону в результате регулярного силового воздействия руки человека во время чистки зубов [12].

Наиболее близкие аналогии нашей находке известны среди костяных изделий Каракорума – важнейшего городского центра древнемонгольского государства эпохи наивысшего его подъема. Основа ее имела форму узкой массивной лопаточки с длинной цилиндрической ручкой. На лопаточке – два продольных ряда по одиннадцати сквозных отверстий, расположенных в прочерченных бороздках. С этой стороны, по-видимому, и выступали щетинки щетки, обратная же сторона – гладкая, хорошо заполированная, как и весь предмет. Общая длина – 10,8 см; длина лопаточки – 3–3,5 см, ширина – 0,6 см; толщина ручки – 0,4 см. [4]

В 2013-2018 гг. в Ростовской области в г. Азов произведены археологические раскопки в районе городского парка. Найденные экспонаты бесценные. Например, уникальная чаша XIV века с изображением лани, золотоордынский браслет, фрагмент кольчана монгольского воина. Историки Дона раскрыли тайны нескольких археологических находок. Археологи обнаружили зубные щетки (Рис. 3). Археологи обнаружили найденные предметы в виде зубной щетки времен правления Золотой Орды (Рис. 4). [7]



Рис. 3 Зубная щетка золотоордынского тюрка



Рис. 4 Размер зубной щетки золотоордынского тюрка

Кроме этой зубной щетки найдены в г. Азов другая зубная щетка, которой более 700 лет, а также археологи нашли 500-летнюю зубную щетку. Известно, скифский кувшин или кубок найденный в Кургане Куль-оба (близ Керча, Крым, Украина) вторая половина IV века до н.э. всемирно известный теперь круглый электровый сосуд, украшенный четырьмя сценами, изображающими скифов: тремя парными и одной одиночной. Первая сцена изображает величественную фигуру сидящего скифского царя или военачальника с диадемой на голове, опершегося обеими руками на копье и беседующего с сидящим на коленях воином в остроконечной шапке — башлыке, держащим копье и опершимся па щит. Следующая сцена — воин, натягивающий тетиву на лук. Остальные два парных изображения — сцены врачевания скифов. На одной стоящий на коленях скиф лечит другому больной зуб или челюсть. На лице пациента выражение боли и страдания, правой рукой он схватил руку лекаря. Наконец, в последней сцене стоящий на коленях воин перевязывает ногу другому, сидящему на земле и помогающему ему. С поразительным реализмом и этнографической точностью художник передал внешний облик скифов, их костюм, предметы вооружения. Изображения на куль-обском сосуде впервые дали реальное представление о скифах — этом таинственном исчезнувшем народе, об их облике, одежде, вооружении и т. д. (Рис.5) [13,14]




Рис. 5 Круглый электровый сосуд (Скифский кувшин)



Рис. 6 «Зубная метла»

Во времена Ивана Грозного начали применять специальные «зубные метлы», деревянные палочки, к одному концу которых привязаны пучок конской щетины. (Рис.6)

Для свежести дыхания и профилактики зубного налета жевали травы, такие как мята, шалфей, полынь и корень аира. Кроме того, применялось полоскание рта. Вода с солью или отвары лечебных трав помогали очищать зубы, десны и освежать дыхание. Однако профилактика зубных болезней была ограниченной: зубная боль лечилась в основном удалением зубов, а иногда использовались народные средства или амулеты. Интересно, что зубные болезни были очень распространены: кариес, воспаление десен и потеря зубов встречались почти у всех, особенно у знати, у которой рацион включал много сахара и сладких блюд. Простолюдины чаще страдали от механических повреждений зубов и травм.

**Обсуждение.** В доступной литературе история зубных щеток имеет несколько этапов развития.

1 этап. Примитивные гигиенические приспособления. В письмах греческого философа Альцифрона, жившего во II в. до н.э., встречается упоминание о распространенном в то время средстве гигиены – зубочистке. [5] В средневековом арабском мире понятие гигиены полости рта, как принято считать, внес пророк Мухаммед. Арабы чистили зубы по установленному ритуалу с помощью палочки из ароматного дерева с расщепленным наподобие кисточки концом и зубочистки из стебля зонтичного растения. Многие правила гигиены, предложенные Мухамедом, существуют в наши дни [6] (Рис.7).



Рис. 7 Мисвак (палочка из ветвей или корней дерева Сальвадора персидской)

В Киевской Руси зубы чистили дубовыми кисточками. Аналогами таких кисточек может быть «мисвак» (из веточек дерева «ним» и «арак»).

Петр I велел боярам чистить зубы толченым мелом и влажной тряпочкой. А в народе был известен иной способ: угли из березовой древесины отлично отбеливают зубы. Вот только рот полоскать после такой чистки следовало особенно тщательно.

Первые зубные щётки на территории России появились во времена Ивана IV. Назывались они «зубными метёлками», делались из дерева и свиной щетины и были штучной работой. Позже свиную щетину заменили на более долговечную конскую. 26 июня 1780 года было запущено промышленное производство зубных щёток.

2 этап. Разработка и внедрение зубных щеток. Мир обязан разработке прообраза современных зубных щеток англичанину по имени Уильям Эддис. Сидя в тюрьме за подстрекательство к мятежу в 1770 году, он пришел к выводу, что джентльмену как-то не с руки чистить зубы сажей да солью. Из куска кости, оставшейся от обеда, и попавшихся под руку щетинок он смастерил соответствующий гигиенический прибор. Выйдя на свободу, он к 1780 году наладил производство и разбогател – для дешевых щеток использовалась все та же кабанья щетина, изделиям подороже полагался барсук. Семейный бизнес процветал вплоть до 1996 года. Как это нередко в истории случалось – придумал англичанин, но оформил американец. Первый патент на зубную щетку был выписан 7 ноября в 1857 году на имя Г.Н. Уордсворта. В 1938 году на смену животной шерсти, которая помимо прочих недостатков служила переносчиком бактерий, пришел нейлон производства компании DuPont de Nemours. Это компания во всех отношениях любопытная: изначально она занималась производством пороха и продолжила свой бизнес уже в сфере химического и ядерного оружия, она является одним из лидеров по загрязнению окружающей среды, а ее лоббистом в свое время был нынешний президент США Джо Байден. Первая нейлоновая щетка носила гордое название Doctor West's Miracle Toothbrush.

3 этап. Развитие современных зубных щеток в составе гигиенических средств полости рта. Наряду с классическими зубными щетками появились электрические зубные щетки. Полноценная электрическая зубная щетка (так называемая Броксодент) была изобретена в Швейцарии в 1954 году (хотя первые опыты в этой области относятся еще к тридцатым). Изначально она предназначалась для пациентов с ограниченной подвижностью. На американском рынке гаджет появился только в 1960 году.

В 60-е годы XX в. зубные щетки появились в каждой семье. В 1968 году московский завод «Микромашина» выпустил электрическую зубную щётку.

В Россию современные щетки и паста попали примерно в XIX веке. Правда, вплоть до 1950-х годов основным средством гигиены полости рта оставался зубной порошок. Но потом он все же уступил свое место.

В современном мире невозможно представить гигиену полости рта без зубной щетки и других гигиенических средств полости рта.

**Заключение:** изучение истории появления зубных щеток показывают, что человек всегда стремился к здоровью зубов. В каждую эпоху использовали доступные средства и приемы соответственно той эпохе, с учетом технических и методологических приемов достижения науки и

практики. Это соответствует великой поговорке «Человек не знающий прошлое, остается слепым в настоящем».

#### ЛИТЕРАТУРА

1. *Аболин Р.И.* От пустынных степей Прибалхашья до снежных вершин Хан-Тенгри // Геоботаническое и почвенное описание южной части Алма-атинского округа Каз. АССР. Ч. 1. Ташкент, 1930.
2. *Умурзаков С.У.* К исторической топонимике Киргизии // Ономастика Средней Азии. М.: Наука, 1978. С. 53–58.
3. *Бартольд В.В.* Отчет о поездке в Среднюю Азию с научной целью 1893–1894 гг. // Сочинения. М.: Наука, 1966. Т. 4.
- 4.
5. *Левашова В.П.* Костяные изделия из Кара-Корума // Древнемонгольские города. М.: Наука, 1965. С. 308–315.
6. *Феофаст.* Этические характеры / Пер., вступ. статья и примеч. Г.А. Стратановского Г.А.). Л.: Наука, 1979.
7. *Ибн Абидин.* Раддуль Мухтар аляд Дуррил Мухтар. Дару Алямиль Кутуб: 1423/2003. <https://azov.bezformata.com/listnews/parke-azova-pri-raskopkah/61499661/>
8. <https://qalam.global/ru/articles/zubnaia-shhetka-v-istorii-politike-i-poezii-ru-47>
9. МАТЕРИАЛЫ международной научно-методической конференции «XIII Образбаевские чтения» по теме «ИСТОРИКО-КУЛЬТУРНОЕ НАСЛЕДИЕ ДРЕВНИХ И ТРАДИЦИОННЫХ ОБЩЕСТВ ЦЕНТРАЛЬНОЙ АЗИИ: НОВЫЕ ОТКРЫТИЯ И МЕЖДИСЦИПЛИНАРНЫЕ ИССЛЕДОВАНИЯ» 20–21 мая, 2021 г
10. «VII Халиковские чтения: Средневековые археологические памятники Поволжья и Урала: проблемы исследований, сохранения и музеефикации» — материалы Всероссийской научно-практической конференции, посвящённой 50-летию Билярской археологической экспедиции, 1–4 августа 2017 г., г. Казань
11. Нуржанов Арнабай Абишевич. "Зубная щетка из городища Кастек" Археология евразийских степей, no. 1, 2017, pp. 267-270.
12. *И.Б. Брашинский.* В поисках скифских сокровищ. Ленинград. Издательство «Наука»: 1979. 144 с. <https://arheologija.ru/kul-oba-kurgan/>

#### Резюме

В статье рассмотрена история гигиены полости рта с древнейших времен до современности, с особым акцентом на развитие зубных щёток на территории Средней Азии. Проанализированы археологические находки из городищ Кастек-1 и Азова, выявлены древние костяные зубные щётки, датируемые X–XIV веками, а также их конструктивные особенности. Показано, что развитие средств гигиены полости рта шло через несколько этапов: от примитивных приспособлений (веточки, зубочистки, мисвак) до промышленного производства современных зубных щёток. Исследование подтверждает, что забота о здоровье зубов была актуальна для человека во все исторические эпохи, а археологические находки дают ценную информацию о культурных и бытовых особенностях древних сообществ.

**Ключевые слова:** История, гигиенические средства, стоматология, профилактика зубных заболеваний.

**Abstract.** The article examines the history of oral hygiene from ancient times to the present, with a special focus on the development of toothbrushes in Central Asia. It analyzes archaeological findings from the settlements of Kastek-1 and Azov, identifies ancient bone toothbrushes dating back to the 10th to 14th centuries, and examines their design features. The article shows that the development of oral hygiene products went through several stages, from primitive devices (such as twigs, toothpicks, and miswak) to the industrial production of modern toothbrushes. The study confirms that dental care has been relevant to humans throughout history, and archaeological findings provide valuable insights into the cultural and social practices of ancient societies.

#### Keywords

History, hygiene products, dentistry, and dental disease prevention.

УДК: 616.31-084-089.843:331.2

**МАШИНАСОЗЛИК КОРХОНАЛАРИ ИШЧИЛАРИ ОРАСИДА АСОСИЙ  
СТОМАТОЛОГИК КАСАЛЛИКЛАРНИНГ ТАРҚАЛИШИ ВА КЕЧИШИНИ УЛАРНИНГ  
МЕҲНАТ ФАОЛИЯТИГА БОҒЛИҚ**



**<sup>1</sup>ВОҲИДОВ ЭЛБЕК РАҲИМОВИЧ.,**

**<sup>2</sup>РИЗАЕВ ЖАСУР АЛИМДЖАНОВИЧ**

<sup>1</sup>Абу Али Ибн Сино номидаги Бухоро давлат тиббиёт институти

<sup>2</sup>Самарқанд давлат тиббиёт университети

*Аннотация, машинасозликдаги замонавий ишлаб чиқариш жараёнлари оғиз бўшлиғи органлари ва тўқималарига сезиларли даражада салбий таъсир кўрсатадиган бир қатор салбий омиллар - металл аэрозоллари, тебраниш, иссиқлик ва шовқин ҳамда органик бирикмалар таъсирига учрайди. Ушбу соҳада ишлайдиган ишчиларда яллиғланиш ва деструктив пародонт касалликлари, шунингдек, чайнов тизимининг функционал бузилишларининг юқори даражада учраши частоталарини ўрганиш муҳим аҳамиятга эга.*

*Калит сўзлар. машинасозликдаги замонавий ишлаб чиқариш жараёнлари, оғиз бўшлиғи органлари, чайнов тизимининг функционал бузилишлари.*

**Тадқиқотнинг долзарблиги.** Ҳозирги кунда тиббиёт амалиётида ишлаб чиқариш ишчиларида стоматологик касалликларни олдини олиш ва самарали даволаш ечимини кутаётган долзарб муаммолардан бири бўлиб келмоқда. Ишлаб чиқариш ишчиларида стоматологик касалликларни замонавий даволаш усулларни ишлаб чиқиш ҳам стоматология амалиётига тадбиқ этиш муҳим аҳамият касб этади. Анъанавий даволаш усулларининг самарасизлиги стоматология, гигиена ва реабилитацияни бирлаштирган комплекс ёндашувни талаб қилади. Машинасозликдаги замонавий ишлаб чиқариш ишчиларида руҳий ва ижтимоий фаровонлиги ҳолати сифатида белгиланган жамоат саломатлигининг энг муҳим кўрсаткичларидан бири бу меҳнатга лаёқатли аҳолининг саломатлигидир[1.3.5.7.9.11]. Машинасозликдаги замонавий ишлаб чиқариш ишчиларида юқори даражадаги касалланиш, жумладан, соматик касалликлар, касбий ва иш билан боғлиқ касалликлар билан бир қаторда, вақтинчалик ва доимий иш жарёнларидаги ноқулайликлар туфайли меҳнат қобилиятининг сезиларли даражада пасайиши ёки йўқолиши, шунингдек, айниқса меҳнатга лаёқатли ёшдаги эркеклар орасида юқори ўлим даражаси билан тавсифланади.

Меҳнатга лаёқатли аҳолида кекса ёшдаги одамларнинг улуши ортиб бормоқда, бу эса меҳнат қобилияти даражасини ҳам пасайтиради. Маълумки, мамлакатнинг ижтимоий – иқтисодий ривожланиши кўп жиҳатдан ишчиларнинг соғлиғи ва меҳнат қобилиятига боғлиқ. Машинасозликдаги замонавий ишлаб чиқариш ишчиларининг тиббий ва стоматологик саломатлигини таъминлаш асосий вазифаларидан бири меҳнат салоҳиятини, ишчиларнинг ҳаёт сифатини ва соғлиғини сақлаш, ишлаб чиқаришдаги шикастланишлар, бахтсиз ҳодисалар, касб касалликлари оқибатларини камайтириш, профилактика ва даволаш хизматларни ўз вақтида тақдим этиш, тиббий ёрдамнинг мавжудлиги ва самарадорлигидир. Саноат корхоналари ишчиларига стоматологик ёрдам кўрсатиш аҳолига тиббий ва профилактик ёрдамни ташкил этишнинг энг муҳим тамойилларидан бири бўлиб, у ишчи контингентнинг соғлиғига сезиларли таъсир кўрсатади. Шу билан бирга, саноат корхоналарида ишчиларга стоматологик ёрдам кўрсатишнинг ягона схемасининг йўқлиги зарарли ва хавфли касбий омиллар таъсирига учраган ишчиларда стоматологик касалликларнинг олдини олиш тизимининг асосий бўғини бўлган дастлабки ва даврий стоматологик кўрикларнинг самарадорлиги ҳамда сифатининг кескин пасайишига олиб келади.

Замонавий соғлиқни сақлаш ва соғлиқни сақлаш тизимида саноат корхоналари ишчиларига тиббий ёрдам кўрсатишнинг асосий муаммоларидан бири тиббиёт мутахассислари ўртасида таркибий – функционал ўзаро таъсирнинг йўқлиги ва даврий тиббий кўриклар ҳамда ишчиларни тиббий кўриқдан ўтказишнинг кейинги босқичлари доирасида даволаш ва профилактика чораларининг узлуксизлигини таъминлаш тиббиёт амалиётида ечимини кечимини кутаётган долзарб вазифалардан бири бўлиб қолмоқда. Келтирилган далилларни ҳисобга олган ҳолда ушбу

муаммо бўйича тажрибавий ва гигиеник тадқиқотларни давом эттириш заруриятлари ишлаб чиқиш аҳамиятлидир [2.4.6.8.10.11].

**Тадқиқотнинг мақсади.** машинасозлик корхоналарида ишчилар орасида асосий стоматологик касалликларнинг тарқалиши ва кечишини уларнинг иш фаолияти ва касбий хавфларнинг хусусиятларини ўрганиш усулларини такомиллаштириш.

**Тадқиқот объекти ва предмети.**

Машинасозлик корхоналарида турли хил профессионал тажрибага эга бўлган, турли зарарли ишлаб чиқариш омилларига (металл аэрозоллари, органик бирикмалар, шовқин, тебраниш, иссиқлик тебранишлари) натижаси стоматологик касалликлари мавжуд 25 ёшда 60 ёшгача бўлган 234 нафар стоматологик беморлар олинди.

**Тадқиқот усуллари.**

Тадқиқот вазифаларини ҳал этиш ва мақсадга эришиш учун илмий ишда қуйидаги усуллар қўлланилган: пародонт тўқималари ва оғиз бўшлиғи шиллиқ қаватининг клиник – функционал ҳолатини ўрганиш, стоматологик касалликлар кўрсаткичлари ва умумий соматик реабилитация мезонлари.

**Натижа ва таҳлиллар.** Машинасозлик корхоналарида ишчиларнинг стоматологик саломатлигини комплекс, кўп йиллик ўрганиш замонавий клиник, инструментал ва лаборатория усулларида фойдаланган ҳолда ўтказилди. Касбий зарарланишлар натижасида стоматологик касалликларнинг ривожланиш қонуниятлари иш стажига ва касбий омиллар таъсирининг интенсивлигига қараб аниқланди.

**Машинасозлик корхоналарида ишчиларнинг стоматологик касалликларини ташхислаш мақсадида қуйидаги текширув усулларида фойдаланилди:**

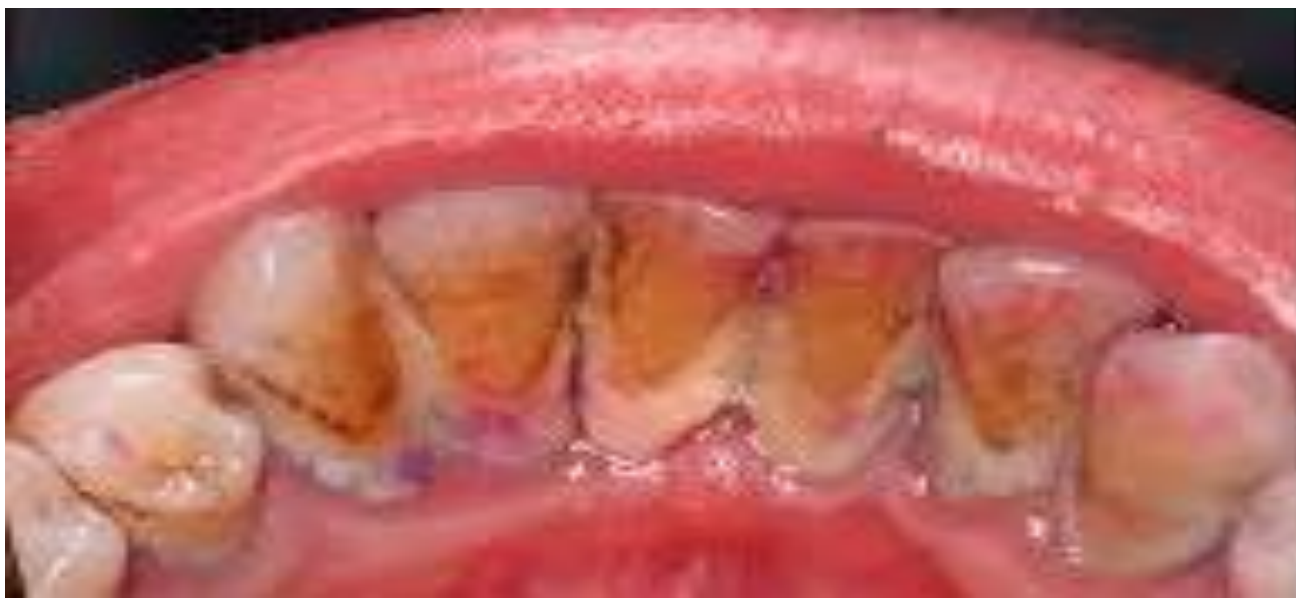**Клиник ва эпидемиологик усул:** Милкларнинг ҳолатини баҳолаш учун тишлар учун КПО (кариес, пломба, олинган тишлар) индекслари ва СПИТН (тиш тошлари ва тиш қарашларини) аниқлаш индекси ёрдамида стоматологик текширув усуллари ўтказилди.

**Текширилаётган беморларда стоматологик касалликларнинг ташхислаш стоматологик текширув кўрсаткичлари таҳлиллар**

Беморларнинг ёши	Меҳнат фаолияти	КПО индекси	СПИТН индекси
25 ёшда 35 ёшгача	10 йил	38%	21%
35 ёшдан 45 ёшгача	20 йил	53%	44%
45 ёшдан 60 ёшгача	35 йил	76%	51%

**Изоҳ:** Меҳнат фаолияти узоқ давом этган беморларда КПО индекси 76% беморларда, СПИТН индекси 51 % беморларда юқори даражалари ўрганилди.

Оғиз бўшлиғи стоматологик ускуналар тўпламидан фойдаланиб, табиий ва сунъий ёруғлик остида текширилди. Оғиз бўшлиғи кўрикдан ўтказилганида унинг кириш чуқурлиги ўрганилди, тил ости юганчаларининг узунлиги ва ҳаракат характери, шунингдек юқори ва пастки лаблар уздечкаларининг маҳкамланиши аниқланди, оғиз бўшлиғида гигиена ҳолатининг даражаси, шиллиқ қават ва пародонтнинг ҳолати баҳоланди, тишларнинг қаттиқ тўқималарининг ҳолати



аниқланди. Шиллиқ қаватнинг ҳолати ўрганилганида уларнинг ранги, юмшоқ тўқималарнинг пастозлиги ва шишлар мавжудлиги, милк четига босилганида оғриқ бўлиши, босилганда ва тишлар тозалаган вақтда ёки қаттиқ таом истеъмол қилганда милклардан қон кетиши пайдо бўлиши, оғиздан ёқимсиз ҳид мавжудлигига алоҳида эътибор қаратилди. Болаларнинг оғиз бўшлиғида аниқланган ҳар қандай патологик ўзгаришлар амбулатор карта ва ишлаб чиқилган махсус текширув картасига киритилди, у ерда ҳам биринчи кўриқда, ҳам даволаш давомида ҳамда даволашдан кейинги даврда ҳар бир тиш ва пародонт тўқимаси соҳасидаги патологик силжишлар рўйхатга олинди.

#### **Тадқиқот гуруҳи беморларида тиш тошлари ва карашларининг тўпланиши**

- Касбий омилларни таҳлил қилиш: Қаттиқ тиш тўқималари ва периодонт ҳолатига таъсир қилувчи зарарли ишлаб чиқариш омилларини (кимёвий моддалар, тебраниш, шовкин) аниқлаш учун беморларнинг меҳнат фаолиятини ўрганилди.
- Сўровнома: Зарарли одатлари, иш тажрибаси, оғиз бўшлиғи саломатлиги бўйича шикоятлар ҳақида маълумотлар тўпланди.
- Статистик таҳлил: Турли хил хизмат муддатига эга гуруҳларда (масалан, 5 йилгача, 5-10 йил, 10 йилдан ортиқ) тарқалиш маълумотларини (кариес, пародонт касалликларини) тури даражалари аниқланди.
- Гигиенани баҳолаш: Саноат чангининг таъсирини аниқлаш учун оғиз гигиенаси индексларини (ОХИ-С, Федоров-Володкина) усулларида стоматологик текширув кўрсаткичлари ўтказилди. Машинасозлик ишчилари кариес ва пародонт патологияларнинг юқори тарқалиши билан ажралиб туради, бу эса иш муҳити ва иш тажрибасининг биргаликдаги таъсири билан боғлиқлиги тадқиқот таҳлилларида ўрганилди. Ушбу популяцияда стоматологик патологияларини эрта ташхислаш ва прогноз қилиш мезонлари ишлаб чиқилди. Стоматологик касалликларни босқичма-босқич ташхислаш ва даволаш, маҳаллий биокимёвий кўрсаткичларни нормаллаштириш ва функционал тиклашни ўз ичига олган профилактика ва реабилитациянинг интеграциялашган тизими ишлаб чиқилди ҳамда амалиётга тадбиқ этилди. **Хулоса.** Илмий асосланган ва ўзига хос комплекс профилактика, даволаш ва стоматологик реабилитация тизими яратилди, жумладан, ихтисослаштирилган профилактика чоралари, стоматологик даволашнинг дифференциал усуллари ва физиотерапевтик ва балнеологик омиллардан фойдаланган ҳолда реабилитация дастурлари ишлаб чиқилди. Ишлаб чиқилган тизим стоматологик касалликларнинг тарқалиши ва оғирлигини сезиларли даражада камайтиради, ишчиларнинг стоматологик саломатлиги ва ҳаёт сифатини яхшилади, вақтинчалик ногиронликни камайтиради ҳамда меҳнат унумдорлигини оширади. Таклиф этилаётган ташхислаш, даволаш ва реабилитация алгоритмлари саноат корхоналаридаги стоматологик клиникаларда ва ихтисослашган касбий патология марказларида амалга оширилиши мумкин.

#### **Фойдаланилган адабиётлар**

1. Аляветдинов Р.И. Роль профилактических мероприятий в охране здоровья работающих с вредными условиями труда. 2004г. М.- Дисс. доктора медицины НИИ РАМН общ здоровья. 314 с.
2. Близнюк В.Д. Проблемы здоровья населения Российской Федерации в 21 веке. // Гигиена и санитария 2001 г. - № 4, С. 68-70.
3. Гарипова Ж.Х., Позднухова Ж.А. О совершенствовании медико-санитарной помощи работающим во вредных условиях труда. // Медицинские науки, 2005г. - №1, С. 47-52.
4. Государственный доклад о состоянии здоровья населения Российской Федерации в 2002 году. М., 2003г., 120с.
5. Иванов Г.А. и др. Дейтериевые взрывы энергия близкого будущего. Электротехника 2010, т.2, В симпозиум, ТРАВЭК - ВЭИ, 19-22 октября 1999 г.
6. Кокорина Е. Цифры, которые отразили главные показатели. // Медицинская газета.-2001г.-25 мая.
7. Котляревская Т.И., Лупцов А.Б. Современная концепция качества статистических данных и её использование в статистической практике. // Вопросы статистики.- 2002.- № 5.- С. 3-8.
8. Максимова Т.М., Гаенко О.Н. Здоровье населения и социально-экономические проблемы общества. // Проблемы соц. гигиены, здравоохранения и истории медицины 2003г.- №1.- С. 3-7.
9. Медик В.А. Современное состояние демографии в Российской Федерации. // Проблемы соц. гигиены, здравоохранения и истории медицины- 2001 №1 . - С. 3-7.
10. Онищенко Г.Г., Беляев Е.Н. и др. Социально-гигиенический мониторинг городского населения. // Гигиена и санитария -2001-№1.- С. 3-5.

11. Щепин О.П. Методологические основы обеспечения качества медицинской помощи. // Проблемы соц. гигиены, здравоохранения и истории медицины-2001 .-№3 С.3-10.

**Аннотация,** машинасозликдаги замонавий ишлаб чиқариш жараёнлари оғиз бўшлиғи органлари ва тўқималарига сезиларли даражада салбий таъсир кўрсатадиган бир қатор салбий омиллар - металл аэрозоллари, тебраниш, иссиқлик ва шовқин ҳамда органик бирикмалар таъсирига учрайди. Ушбу соҳада ишлайдиган ишчиларда яллиғланиш ва деструктив пародонт касалликлари, шунингдек, чайнов тизимининг функционал бузилишларининг юқори даражада учраши частоталарини ўрганиш муҳим аҳамиятга эга.

**Калит сўзлар.** машинасозликдаги замонавий ишлаб чиқариш жараёнлари, оғиз бўшлиғи органлари, чайнов тизимининг функционал бузилишлари.

**Аннотация.** На современные производственные процессы в машиностроении влияет ряд негативных факторов - аэрозоли металлов, вибрация, тепло и шум, а также органические соединения, которые существенно негативно влияют на органы и ткани полости рта. У работников, работающих в этой области, важно изучить частоту высокой заболеваемости воспалительными и деструктивными заболеваниями пародонта, а также функциональными нарушениями жевательной системы.

**Ключевые слова.** Современные производственные процессы в машиностроении, органы полости рта, функциональные нарушения жевательной системы.

**Abstract:** modern production processes in mechanical engineering are influenced by a number of negative factors - metal aerosols, vibration, heat and noise, as well as organic compounds that significantly negatively affect the organs and tissues of the oral cavity. It is important for workers working in this field to study the frequency of high incidence of inflammatory and destructive periodontal diseases, as well as functional disorders of the chewing system.

**Keywords.** Modern production processes in mechanical engineering, organs of the oral cavity, functional disorders of the chewing system.

УДК: 616.98:578.834.1-036.22

## ПРИЧИННО-СЛЕДСТВЕННЫЕ СВЯЗИ ВОЗНИКНОВЕНИЯ КОРОНАВИРУСНОЙ ИНФЕКЦИИ COVID-19



**Махкамова Ф.Т., Абилов П.М.**

*Ташкентский государственный медицинский университет*

Семейство Coronaviridae включает вирусы, которые инфицируют широкий круг млекопитающих с различной патогенностью. Семейство классифицируется на подсемейства Orthocoronavirinae и Letovirinae, последнее из которых содержит единственный вирус, выделенный из орнаментированной карликовой лягушки (*Microhyla fissipes*). Подсемейство Orthocoronavirinae далее классифицируется на роды Alphacoronavirus, Betacoronavirus, Deltacoronavirus и Gammacoronavirus.

К альфакоронавирусам относятся человеческий коронавирус 229E (HCoV-229E) и HCoV-NL63, которые обычно вызывают симптомы обычной простуды, а также вирусы, инфицирующие летучих мышей, кошек и собак. Большую обеспокоенность вызывают новые бетакоронавирусы человека, за последние 20 лет вызвавшие три вспышки: коронавирус тяжелого острого респираторного синдрома (SARS-CoV), SARS-CoV-2 и коронавирус ближневосточного респираторного синдрома (MERS-CoV). Эти вирусы являются первичными респираторными патогенами, передающимися при вдыхании респираторных капель и аэрозолей, при прямом контакте с респираторными выделениями [3,5,12-18] и, возможно, фекально-оральным путем.

Гамма- и дельтакоронавирусы инфицируют птиц, свиней и других млекопитающих, но не были обнаружены у людей.

Коронавирусы – это оболочечные, позитивные и одноцепочечные РНК-вирусы с большим геномом, приблизительно 30 килобаз. Геном кодирует структурные, неструктурные и вспомогательные белки. Четыре структурных белка – шип (S), оболочка (E), мембрана (M) и нуклеокапсид (N) – образуют вирусную частицу. Большая часть генома кодирует 15 или 16 неструктурных белков (nsp), которые в значительной степени участвуют в репликации и транскрипции.

Основные неструктурные белки, такие как высококонсервативная РНК-зависимая РНК-полимераза nsp12 и основная протеаза nsp5, являются мишенями для разработки противовирусных препаратов. Наконец, коронавирусы кодируют до 11 вспомогательных белков, которые играют роль во взаимодействии хозяин-патоген, включая уклонение от иммунного ответа.

Существует множество задокументированных случаев межвидового перехода и зоонозной передачи коронавирусов. Общепринято, что большинство коронавирусов человека произошли от родственных коронавирусов летучих мышей с заражением нескольких промежуточных хозяев млекопитающих, что привело к зоонозному распространению. Такие факторы, как изменение климата, методы землепользования, торговля дикими животными и урбанизация, приводят к постоянно возрастающему контакту людей и животных, что практически гарантирует появление в будущем зоонозных коронавирусов или других вирусов с пандемическим потенциалом.

Немедикаментозные меры, включая приказы оставаться дома, ношение масок и социальное дистанцирование, были широко распространены во время пандемии коронавирусной болезни 2019 года (COVID-19) и способствовали значительному снижению передачи [3,5,9,19-23]. Как и в случае с другими инфекционными заболеваниями, наиболее эффективной профилактикой тяжелого течения COVID-19 является вакцинация. По оценкам, в первый год иммунизации вакцины против COVID-19 сократили общее количество смертей во всем мире на 3%. В настоящее время доступные вакцины в качестве иммуногена используют S-белок, поскольку он является основной мишенью для нейтрализующих антител, которые являются высокопрогностическим коррелятом иммунной защиты от SARS-CoV-2 [6].

Лечение COVID-19 включает моноклональные антитела и противовирусные препараты ремдесивир (нуклеотидный аналог, доступный только в виде внутривенной инфузии) и нирматрелвир-ритонавир (Паксловид®) [4,10]. Поскольку появляются новые варианты SARS-CoV-2, и угроза появления новых коронавирусов сохраняется, разработка панкоронавирусных вакцин и противовирусных препаратов крайне необходима.

Мы попытались установить причинно-следственные связи возникновения коронавирусной инфекции.

*Симптомы инфекций, вызванных коронавирусами человека.* Пациенты, инфицированные SARS-CoV, MERS-CoV или SARS-CoV-2, обычно имеют гриппоподобные симптомы, включая лихорадку, непродуктивный кашель, миалгию и вялость, хотя инфекция может протекать бессимптомно. Также сообщалось о диарее, рвоте и болях в животе. Желудочно-кишечные симптомы особенно распространены при COVID-19 и могут возникать до появления респираторных симптомов. Изменения обоняния и/или вкуса были зарегистрированы почти у 47% людей, инфицированных SARS-CoV-2. Обонятельная дисфункция может сохраняться как часть длительного COVID, постинфекционного состояния, состоящего из неспецифических симптомов, затрагивающих множество органов. Хотя симптомы этих трех коронавирусных инфекций схожи, показатели смертности резко различаются и SARS-CoV-2 составляют приблизительно 36, 10 и 0,5-4% для SARS-CoV, MERS-CoV.

У пациентов с COVID-19 развивается одышка и тахипноэ с ухудшением респираторного заболевания, которое обычно возникает примерно через 1 неделю после первоначального появления симптомов. Пневмония может прогрессировать до острого респираторного дистресс-синдрома (ОРДС), который клинически определяется как острые респираторные симптомы с двусторонними помутнениями на рентгенограмме грудной клетки, гипоксией и отеком без признаков сердечной недостаточности или перегрузки жидкостью. Сопутствующие заболевания, такие как гипертония, сердечно-сосудистые заболевания, хроническая обструктивная болезнь легких, хроническая болезнь почек и диабет, часто встречаются при тяжелой форме коронавирусной инфекции. Коронавирусы прикрепляются к клеткам-хозяевам посредством взаимодействия между белком S и различными клеточными рецепторами, что определяет видовую и тканевую специфичность вируса. Домен связывания с рецептором (RBD) субъединицы S1 белка S связывается с клеткой-хозяином, приводя к конформационным изменениям и слиянию с клеточной мембраной, опосредованному субъединицей S2 белка S [1,11].

Вирусы человека SARS-CoV, SARS-CoV-2 и HCoV-NL63 связываются с ангиотензин превращающим ферментом 2 (ACE2), трансмембранным белком, участвующим в регуляции артериального давления и сердечной деятельности. ACE2 рецепторы обнаруживаются на эпителиальных клетках дыхательных и желудочно-кишечного тракта, а также эндотелия, сердца, почек, щитовидной железы, печени и головного мозга. В отличие от этого, MERS-CoV связывается с дипептидилпептидазой 4, ферментом клеточной поверхности с широким распространением в тканях. Другие коронавирусы связываются с аминопептидазой N (HCoV-229E, свиные коронавирусы и некоторые кошачьи коронавирусы) или остатками сиаловой кислоты (HCoV-OC43 и бычий коронавирус) [24-28]. Дальнейшее описание будет в основном сосредоточено на SARS-CoV-2.

SARS-CoV-2 первоначально инфицирует реснитчатые дыхательные эпителиальные клетки и/или поддерживающие обонятельные клетки верхних дыхательных путей. В условиях недостаточного иммунного контроля вирус, скорее всего, попадает в легкие путем вдыхания вирусных частиц из верхних дыхательных путей и ротоглоточных выделений. Оказавшись внутри клетки, коронавирусы реплицируются внутри двухмембранных везикул, которые могут защищать вирус от двухпечочной РНК, воспринимаемой врожденными иммунными сенсорами.

SARS-CoV-2, как и SARS-CoV и MERS-CoV, избегает противовирусных ответов хозяина, врожденного распознавания, подавляя выработку интерферонов (ИФН) и генов, стимулируемых ИФН (ISG), что позволяет вирусу продолжать репликацию.

Распознавание SARS-CoV-2 хозяином врожденной иммунной системой и последующие воспалительные реакции играют значительную роль в патогенезе COVID-19. Поскольку эта тема уже рассматривалась в других источниках, здесь она будет обсуждаться лишь кратко.

Интерфероны были изучены достаточно подробно, хотя их точная роль в механизмах тяжелого заболевания остается несколько неясной. Обнаружены генетические дефекты в зависимых от TLR3 и IRF7 путях интерферона типа I у 3,5% пациентов с угрожающей жизни пневмонией COVID-19 [10]. Аутоантитела против интерферона типа I также выявлялись у 10,2% пациентов с тяжелой пневмонией COVID-19, но не у тех, у кого заболевание протекало бессимптомно или в легкой форме. Эти исследования подтверждают существенную противовирусную роль интерферона типа I при инфекции SARS-CoV-2. В подтверждение этому, ранние отчеты показали ослабление реакции интерферонов типов I и III в посмертных образцах легких и в образцах сыворотки у пациентов с тяжелым течением заболевания. В обоих исследованиях это сочеталось с избытком провоспалительных хемокинов и цитокинов, особенно ИЛ-6. Однако несколько последующих отчетов показывают повышенный уровень интерферонов типа I и их нижестоящих ISG в тяжелых случаях COVID-19, что может способствовать избыточному воспалению. Эти расхождения могут быть объяснены различными типами тканей, методологиями и/или различиями в стадии заболевания на момент анализа.

Интерфероны исследовались как потенциальные методы лечения COVID-19 с различной степенью успеха и в некоторых случаях с худшими исходами. Недавнее клиническое исследование 3-й фазы показало, что раннее введение (в течение 7 дней с момента появления симптомов) однократной дозы пегилированного ИФН $\alpha$  привело к снижению на 51% риска госпитализации или обращения в отделение неотложной помощи. Из-за различных результатов клинических исследований использование ИФН $\alpha$  и ИФН $\beta$  в настоящее время не рекомендуется, в то время как ИФН $\alpha$  все еще находится на стадии исследования и недоступен для клинического применения. Патология SARS-CoV-2 вирусная пневмония, вызванная SARS-CoV-2, характеризуется диффузным альвеолярным повреждением (ДАП), которое приводит к ОРДС. В частности, легкие тяжелые и отечные с очаговыми или сливающимися участками консолидации. Острое экссудативное ДАП, характеризующееся гиалиновыми мембранами, потерей пневмоцитов, интерстициальным и альвеолярным отеком, застоем и интерстициальным мононуклеарным воспалением, присутствует в случаях более короткой продолжительности (менее приблизительно 10 дней). По мере прогрессирования пневмонии пневмоциты II типа начинают пролиферировать, покрывая обнаженные альвеолярные базальные мембраны. Эти гиперпластические пневмоциты II типа могут проявлять признаки атипичности, такие как цитомегалия и увеличенные ядра с выраженными ядрышками или многоядерность. При более длительной продолжительности заболевания гиалиновые мембраны организуются в грануляционную ткань, и наблюдается как интерстициальный, так и альвеолярный фиброз [7]. Дыхательные пути поражаются менее сильно и могут иметь потерю ресничек, обнаженный эпителий, умеренное лимфоцитарное воспаление и плоскоклеточную метаплазию. Многоядерные синцитиальные клетки эпителиального или макрофагального происхождения обнаруживаются независимо от этиологии и, скорее всего, отражают вирусные цитопатические изменения.

Дополнительно сообщают об острой фибринозной и организующей пневмонии, которая в дополнение к организующему фиброзу имеет характерный рисунок фибриновых шариков внутри альвеол, а не мембран [8]. Вторичные бактериальные или грибковые инфекции, вызывающие острую некротизирующую пневмонию, могут маскировать лежащее в ее основе интерстициальное заболевание. Вирусные нуклеиновые кислоты, вирусные частицы и/или белки обнаруживаются преимущественно в пневмоцитах I и II типов, но также могут быть обнаружены в альвеолярных макрофагах, тромбозмболии и инфаркты встречаются реже. Хотя сосудистые повреждения не являются уникальными для ОРДС, связанного с коронавирусом, некоторые исследователи предполагают, что тромбоз, повреждение эндотелия и пролиферация капилляров у пациентов с COVID выражены больше, чем у пациентов с ОРДС, не связанным с COVID-19.

Было обнаружено [2], что тромбы в альвеолярных капиллярах и пролиферация капилляров у пациентов с COVID-19 и лиц с гриппом и ОРДС встречались соответственно в 9 и 2,7 раза чаще.

Некоторые исследователи [3] также отмечают увеличение количества капиллярных тромбов у пациентов с COVID по сравнению с пациентами с ДАП, не связанным с COVID. Другие авторы [9] не обнаружили существенных различий между пациентами с COVID и с ДАП, не связанными с COVID. Более масштабные исследования типа «случай-контроль» могут помочь прояснить эти расхождения. Микротромбы и сосудистые нарушения были выявлены в головном мозге, кишечнике, почках и коже у пациентов с COVID, что еще раз подтверждает ключевую роль коагулопатии и тромбоза в патогенезе заболевания.

#### **Выводы**

1. В патогенезе коронавирусной инфекции лежит коагулопатия и тромбоз, в том числе и ДВС-синдром.

#### **Литература**

1. Абилов П.М. Патогенетические аспекты возникновения коронавирусной инфекции COVID-19. DOI: 10.29234/2308-9113-2025-13-2-112-126.
2. Andersen K.G., Rambaut A., Lipkin W.I. et al. The proximal origin of SARS-CoV-2. DOI: 10.1038/s41591-020-0820-9.
3. Baklaushev V.P. et al. COVID-19: Aetiology, pathogenesis, diagnosis and treatment. DOI: 10.17816/clinpract26339.
4. Cordes A.K., Heim A. Rapid random access detection of novel SARS-CoV-2. DOI: 10.1016/j.jcv.2020.104372.
5. Corman V.M. et al. Detection of 2019 novel coronavirus by RT-PCR. DOI: 10.2807/1560-7917.ES.2020.25.3.2000045.
6. Domingo J.L. et al. An updated review of the literature on origin of SARS-CoV-2. DOI: 10.1016/j.envres.2022.113814.
7. Gostin L.O. The Origins of COVID-19 – Why It Matters. DOI: 10.1056/NEJMp2305081.
8. Guan W.J. et al. Clinical characteristics of coronavirus disease 2019 in China. DOI: 10.1056/NEJMoa2002032.
9. Hao Y.J. et al. The origins of COVID-19 pandemic: A brief overview. DOI: 10.1016/j.onehlt.2023.100505.
10. Hoffmann M. et al. SARS-CoV-2 cell entry depends on ACE2 and TMPRSS2. DOI: 10.1016/j.cell.2020.02.052.
11. Holmes E.C. et al. The origins of SARS-CoV-2: A critical review. DOI: 10.1016/j.cell.2021.08.017.
12. Hu B. et al. Characteristics of SARS-CoV-2 and COVID-19. DOI: 10.1038/s41579-020-00459-7.
13. Korber B, et al. Tracking changes in SARS-CoV-2 spike: D614G increases infectivity. DOI: 10.1016/j.cell.2020.06.043.
14. Lam T.T. et al. Identifying SARS-CoV-2 related coronaviruses in pangolins. DOI: 10.1038/s41586-020-2169-0.
15. Letko M. et al. Functional assessment of cell entry and receptor usage. DOI: 10.1038/s41564-020-0688-9.
16. Meselson M. Droplets and aerosols in the transmission of SARS-CoV-2. DOI: 10.1056/NEJMc2007800.
17. Oreshkova N. et al. SARS-CoV-2 infection in farmed minks. DOI: 10.2807/1560-7917.ES.2020.25.23.2001005.
18. Pan Y. et al. Viral load of SARS-CoV-2 in clinical samples. DOI: 10.1016/S1473-3099(20)30183-X.
19. Sarker M.T. et al. A Comprehensive Overview of the Newly Emerged COVID-19. DOI: 10.3390/covid1030021.

20. Sit T.H.C. et al. Infection of dogs with SARS-CoV-2. DOI: 10.1038/s41586-020-2334-5.
21. Song C. SARS-CoV-2: The Monster Causes COVID-19. DOI: 10.3389/fcimb.2022.835750.
22. Van Doremalen N. et al. Aerosol and surface stability of SARS-CoV-2. DOI: 10.1056/NEJMc2004973.
23. Wei M. et al. Epidemiology of COVID-19 caused by SARS-CoV-2. DOI: 10.1017/dmp.2020.155.
24. World Health Organization Global Study of Origins of SARS-CoV-2 (Joint WHO Report).
25. Wu F. et al. A new coronavirus associated with human respiratory disease in China. DOI: 10.1038/s41586-020-2008-3.
26. Wu Z. SARS-CoV-2's origin should be investigated worldwide. DOI: 10.1016/S0140-6736(21)02020-1.
27. Zhao X. et al. Broad and differential ACE2 receptor usage. DOI: 10.1128/JVI.00940-20.
28. Zhou H. et al. A novel bat coronavirus related to SARS-CoV-2. DOI: 10.1016/j.cub.2020.05.054.

### **ПРИЧИННО-СЛЕДСТВЕННЫЕ СВЯЗИ ВОЗНИКНОВЕНИЯ КОРОНАВИРУСНОЙ ИНФЕКЦИИ COVID-19**

Махкамова Ф.Т., Абилов П.М.

Использование некоторых доступных в настоящее время животных моделях помогает глубже понять патогенез коронавирусной болезни 2019 (COVID-19). Знания, полученные в результате изучения этих животных моделей инфекции SARS-CoV-2, могут помочь в выборе подходящей модели для моделирования заболевания, а также для разработки вакцин и терапевтических средств.

**Ключевые слова:** патогенез; COVID-19; причинно-следственные связи; SARS-CoV-2.

### **COVID-19 KORONAVIRUS INFEKTSIYASINING PAYDO BO'LISHIDAGI SABAB-OQIBAT MUNOSABATLARI**

Maxkamova F.T., Abilov P.M.

2019-yilgi koronavirus kasalligi (COVID-19) patogenezi va hozirda mavjud bo'lgan bir nechta hayvon modellarida kuzatilgan patologik xususiyatlar haqidagi hozirgi tushunchamizni umumlashtirishirilgan. SARS-CoV-2 infeksiyasining ushbu hayvon modellarini o'rganishdan olingan bilimlar kasalliklarni modellashtirish uchun mos modellarni tanlashda, shuningdek, vaksinalar va terapevtik vositalarni ishlab chiqishda yordam beradi.

**Kalit so'zlar:** patogenez; COVID-19; sababiy munosabatlar; SARS-CoV-2.

### **CAUSAL RELATIONSHIPS IN THE EMERGENCE OF THE COVID-19 CORONAVIRUS INFECTION**

Maxkamova F.T., Abilov P.M.

Current understanding of the pathogenesis of coronavirus disease 2019 (COVID-19) and the pathological features observed in several currently available animal models. Knowledge gained from studying these animal models of SARS-CoV-2 infection can assist in selecting appropriate models for disease modeling, as well as in the development of vaccines and therapeutics.

**Key words:** pathogenesis; COVID-19; causal relationships; SARS-CoV-2.

УДК: 616.314-089.843:616-092.9

### **ОЦЕНКА БИОСОВМЕСТИМОСТИ МАТЕРИАЛА BG-1D НА ОСНОВЕ ГЕМАТОЛОГИЧЕСКИХ И БИОХИМИЧЕСКИХ ПОКАЗАТЕЛЕЙ**



**Нигматова Н.Р., Акбаров А.Н., Хабиров Б.Н.**

*Ташкентский государственный медицинский университет*

**Актуальность.** В последние десятилетия восстановление кости стало основной клинической и социально-экономической потребностью из-за демографии связаны со старением населения во всем мире. Одним из наиболее распространенных заболеваний кости является остеопороз.

Наиболее высокая частота встречаемости этого заболевания у людей старше 50 лет. Социально-экономическое бремя остеопороза является чрезвычайно высоким, так как недавно было подсчитано, что у 1 из 5 мужчин и 1 из 3 женщин старше 50 лет в течение жизни наблюдается остеопоротический перелом [2]. Причины остеопороза еще полностью не выяснены. Известно, однако, что отмечается дисбаланс между резорбцией кости (остеокластами) и образованием новой кости (остеобластами), что может в конечном итоге привести к общей потере костной массы [8, 13]. Остеопорозная кость, как правило, является более пористой и имеет поры с более высоким размером по сравнению со здоровой костью, обладает повышенной хрупкостью и риском перелома кости при падении. Профилактика переломов, полная реабилитация пациентов и предотвращение последующих переломов представляют собой проблему, которая еще не устранена, поскольку не существует удовлетворительного решения проблемы ослабления кости вследствие остеопороза. Хирургические процедуры по имплантации на ослабленной (osteoporозной) кости часто приводят к более худшему клиническому результату по сравнению с таковой процедурой, выполняемой на здоровой кости [3,4, 6].

**Цель исследования:** явилась гематологическая и биохимическая оценка отечественного биоактивного стекла BG1D для восстановления дефекта челюстных костей у экспериментальных кроликов.

**Материалы и методы исследования:** Все исследования проводились на здоровых животных, прошедших карантин продолжительностью не менее 10–14 дней. Для оценки остеорегенеративных свойств остеопластического материала BG-1D были проведены *in vivo* исследования на половозрелых белых кроликах породы шиншилла. Все процедуры соответствовали этическим стандартам и проводились в условиях строгого соблюдения научной методологии по стандартам GLP.

#### **Результаты и их обсуждение:**

Результаты гематологических исследований показали, что общее количество лейкоцитов (WBC) снизилось с исходного уровня  $5.74 \pm 1.60 \times 10^9/\text{л}$  до  $3.00 \pm 1.22 \times 10^9/\text{л}$  через 0.5 месяца после операции. Через 1 месяц наблюдалось временное восстановление уровня лейкоцитов до  $5.67 \pm 2.56 \times 10^9/\text{л}$ , что может указывать на активизацию иммунной системы в процессе регенерации. Однако в последующие месяцы уровень лейкоцитов постепенно снижался, достигая  $1.65 \pm 1.27 \times 10^9/\text{л}$  к 5 месяцам.

Анализ содержания лимфоцитов в периферической крови показал выраженные колебания в течение всего периода наблюдения. В исходном состоянии уровень лимфоцитов составлял  $63,60 \pm 4,10\%$ , что соответствует норме для здоровых кроликов. Уже через 0,5 месяца после имплантации остеопластического материала BG-1D отмечалось значительное снижение этого показателя до  $47,40 \pm 4,38\%$  на фоне хирургического вмешательства. Через один месяц наблюдалась положительная динамика: уровень лимфоцитов повышался до  $59,26 \pm 11,66\%$ , а к двум месяцам практически восстанавливался до исходных значений, достигнув  $62,68 \pm 13,04\%$ , что свидетельствует о нормализации иммунного статуса и завершении активной фазы воспаления. Однако в более отдалённые сроки — на 3, 4 и 5 месяцах — отмечалось повторное снижение показателей до  $45,35 \pm 7,17\%$ ,  $44,40 \pm 11,87\%$  и  $48,05 \pm 14,07\%$  соответственно. Эти изменения сопровождались увеличением стандартного отклонения, что может указывать на индивидуальные различия в реактивности иммунной системы у разных животных.

Абсолютное количество нейтрофилов ( $10^9/\text{л}$ ) сначала немного снизилось с  $1,50 \pm 0,68$  до  $1,20 \pm 0,42$  через 0,5 месяца, однако уже к 1 месяцу возросло до  $1,99 \pm 1,03$ . С 2 месяцев и далее наблюдается снижение, что может говорить о постепенном снижении воспалительного фона и завершении фазы иммунного реагирования.

#### **Выводы:**

Гематологические и биохимические исследования, проведённые в течение 5 месяцев после имплантации остеопластического материала BG-1D, подтвердили его высокую биосовместимость и отсутствие системной токсичности. В ранние сроки наблюдались кратковременные изменения иммунных показателей, характерные для острого воспалительного ответа, с последующей нормализацией. Показатели эритроцитарной и тромбоцитарной формул оставались в пределах нормы, а биохимические маркеры печени, костного метаболизма и обмена веществ демонстрировали лишь временные физиологические колебания. Полученные данные подтверждают безопасность BG-1D и его перспективность для применения в регенеративной медицине.

#### **СПИСОК ИСПОЛЬЗОВАННОЙ ЛИТЕРАТУРЫ:**

1. Мидленко В.И., Шевалаев Г.А., Ефремов И.М. применение костного цемента в комбинации с антибиотиком для лечения больных хроническим остеомиелитом костей

конечностей. // Современные проблемы науки и образования. – 2013. – № 5.; URL: <http://science-education.ru/ru/article/view?id=10359>

2. Патент РУз №03947 «Биологически активное стекло». Авторы: Туляганов Д.У., Туляганов Ш.Д. и Махкамов М.Э.
3. Привольнев В.В. и соавт. Местное применение антибиотиков в лечении инфекций костной ткани. Клиническая Микробиология и Антимикробная Химиотерапия, 2012; Том 14 (2): 118-131.
4. Хабилов Б.Н. Разработка и клинико-экспериментальное обоснование использования пастообразного композита для восстановления полостных дефектов челюстно-лицевых костей. Дисс. Канд. Мед.наук. 2020 г.
5. Ashman A., Gross J.S., Synthetic osseous grafting. In: Wise D.L., Trantolo D.J., Lewandrowski K.U., Gresser J.D., Cattaneo M.V., Yaszemski M.J. (eds) Biomaterials Engineering and Devices: Human Applications. Humana Press, Totowa, NJ, 2000, pp. 133-154.
6. Agathopoulos S., Tulyaganov D.U., Valerio P., Ferreira J.M.F. Production, bioactivity and applications of glasses and glass-ceramics in the SiO<sub>2</sub>-Al<sub>2</sub>O<sub>3</sub>-B<sub>2</sub>O<sub>3</sub>-MgO-CaO-Na<sub>2</sub>O-F system. Biomaterials, 26, (2005) 2255-2264.
7. Baino F., Hamzehlou S., Kargozar S., Bioactive glasses: where are we and where are we going? J. Funct. Biomater., 2018, 9, 25.
8. Fagerlund S., Understanding the in vitro dissolution rate of glasses with respect to future clinical applications, department of chemical engineering, Åbo Akademi Process Chemistry Centre, Laboratory of Inorganic Chemistry, Åbo Akademi University, Turku, 2012.
9. Fernandes H.R., Gaddam A., Rebelo A., Brazete D., Stan G.E., Ferreira J.M.F., bioactive glasses and glass-ceramics for healthcare applications in bone regeneration and tissue engineering, Materials, 2018, 11, 2530.
10. Fiume E., Barberi J., Verné E., Baino F., Bioactive glasses: from parent 45s5 composition to scaffold-assisted tissue-healing therapies, J. Funct. Biomater., 2018, 9, 24.
11. Gonzalo-Juan I., Tulyaganov D.U., Balan C., Linser R., Ferreira J.M.F., Riedel R., Ionescu E., Tailoring the viscoelastic properties of injectable biocomposites: a spectroscopic assessment of the interactions between organic carriers and bioglass particles, Mater. Design, 2016, 97, 45-50.
12. Hench L.L., Bioceramics - from concept to clinic, J. Am. Ceram. Soc., 1991, 74, 1487-1510.
13. Hench L.L., Hench J.W., Greenspan D., Bioglass: a short history and bibliography, J. Australas. Ceram. Soc. 2004, 40, 1-42.
14. Hench L.L., The story of Bioglass, J. Mater. Sci. Mater. Med., 2006, 17, 967-978.

**Резюме. Цель исследования:** явилась гематологическая и биохимическая оценка отечественного биоактивного стекла BG1D для восстановления дефекта челюстных костей у экспериментальных кроликов.

**Материалы и методы исследования:** все исследования проводились на здоровых животных, прошедших карантин продолжительностью не менее 10–14 дней. Для оценки остеорегенеративных свойств остеопластического материала BG-1D были проведены in vivo исследования на половозрелых белых кроликах породы шиншилла. Все процедуры соответствовали этическим стандартам и проводились в условиях строгого соблюдения научной методологии по стандартам GLP.

**Выводы:** Гематологические и биохимические исследования, проведенные в течение 5 месяцев после имплантации остеопластического материала BG-1D, подтвердили его высокую биосовместимость и отсутствие системной токсичности.

**Abstract.** The purpose of the study was a hematological and biochemical assessment of the domestic bioactive glass BG1D for the restoration of jaw bone defect in experimental rabbits.

**Research materials and methods:** all studies were conducted on healthy animals that had been quarantined for at least 10-14 days. To evaluate the osteoregenerative properties of BG-1D osteoplastic material, in vivo studies were conducted on mature white chinchilla rabbits. All procedures met ethical standards and were conducted in strict compliance with the scientific methodology according to GLP standards.

**Conclusions:** Hematological and biochemical studies conducted within 5 months after implantation of the BG-1D osteoplastic material confirmed its high biocompatibility and absence of systemic toxicity.

**PATHOGENETIC APPROACH TO PERIODONTAL THERAPY IN PATIENTS WITH  
GASTROINTESTINAL PATHOLOGY USING NIGELLA SATIVA OIL AND LASER-VACUUM  
TREATMENT: A CONTROLLED CLINICAL STUDY**



**Kamilov H.P., Saidova M.A.**

Periodontal diseases are among the most prevalent chronic inflammatory conditions affecting the oral cavity and remain a leading cause of tooth loss in adults worldwide. Chronic periodontitis is characterized by progressive destruction of periodontal tissues due to the complex interaction between pathogenic microorganisms and the host immune response [7,9].

Recent evidence suggests that periodontal inflammation is not only a localized oral condition but also closely linked to systemic health. Gastrointestinal tract (GIT) pathologies such as chronic gastritis, gastroduodenitis, and peptic ulcer disease are increasingly associated with periodontal disease [4,5,7]. These systemic disorders may contribute to altered immune responses, impaired microcirculation, increased oxidative stress, and chronic low-grade inflammation, all of which can aggravate periodontal destruction.

Conventional periodontal treatment primarily focuses on mechanical debridement through scaling and root planing, along with antiseptic and anti-inflammatory measures [3,10]. Although this approach reduces local inflammation, it does not fully address systemic factors influencing periodontal disease progression in patients with underlying GIT pathology.

*Nigella sativa* (black seed) oil has demonstrated anti-inflammatory, antimicrobial, antioxidant, and immunomodulatory properties in various biomedical studies [1,8].

Laser-vacuum therapy has emerged as a modern physiotherapeutic method aimed at improving microcirculation, reducing edema, and stimulating tissue regeneration [2,6].

Despite these advancements, clinical evidence on the combined use of *Nigella sativa* oil and laser-vacuum therapy in periodontal treatment for patients with GIT pathology remains limited. Therefore, this study was designed to evaluate the effectiveness of this integrated pathogenetic approach in improving periodontal health in such patients.

#### **Material and methods**

This was a controlled prospective clinical study aimed at evaluating a pathogenetically oriented periodontal treatment in patients with chronic periodontitis associated with gastrointestinal tract pathology. A total of 152 patients aged 40-80 years diagnosed with chronic periodontitis and concomitant GIT pathology were enrolled. Of these, 122 patients formed the main treatment cohort, and 30 patients comprised the control group. The gender distribution was 65.5% men and 34.5% women.

All patients were examined by both a periodontist and a gastroenterologist before inclusion.

#### *Patient grouping*

The main cohort (n=122) was divided into three groups based on periodontal severity and corresponding GIT pathology:

- Group 1 – Mild periodontitis (n=40): associated with mild chronic gastritis; treated with 1–2 sessions.
- Group 2 – Moderate periodontitis (n=42): associated with moderate GIT disorders; treated with 2-4 sessions.
- Group 3 – Severe periodontitis (n=40): associated with peptic ulcer disease or severe GIT pathology; treated with 3-10 sessions.

Control group (n=30): received only conventional periodontal therapy.

#### *Treatment protocol*

Conventional therapy (all groups):

- Professional oral hygiene
- Removal of dental plaque and calculus
- Scaling and root planing
- Antiseptic mouth rinses
- Individual oral hygiene instruction

Experimental treatment (Groups 1-3):

After professional cleaning:

- Topical application of *Nigella sativa* oil was applied directly to periodontal pockets using sterile cotton applicators.

- Laser-vacuum therapy was administered to enhance microcirculation, reduce inflammation, and stimulate tissue regeneration.

Clinical and laboratory assessments were conducted (Tabl. 1, 2).

*Statistical analysis*

Data were analyzed using appropriate statistical methods. Differences between groups before and after treatment were assessed using parametric or non-parametric tests. A p-value < 0.05 was considered statistically significant.

### Results

Patients treated with *Nigella sativa* oil application combined with laser-vacuum therapy showed significantly greater clinical improvement compared with the control group.

Group 1 (mild periodontitis): marked reduction in gingival bleeding and pocket depth after 1-2 sessions.

Group 2 (moderate periodontitis): progressive improvement after 2-4 sessions.

Group 3 (severe periodontitis): significant clinical improvement after 3–10 sessions despite initially severe inflammation (Tabl. 1).

Table 1

Clinical periodontal indices before and after treatment

Parameter	Control, n=30	Group 1 – Mild, n=40	Group 2 – Moderate, n=42	Group 3 – Severe, n=40
GBI (Bleeding index, %)	68 → 52	66 → 28	71 → 34	82 → 46
Pocket depth, mm	5.8 → 4.9	5.6 → 3.2	6.1 → 3.9	7.4 → 5.1
Clinical attachment level, mm	4.9 → 4.3	4.8 → 3.1	5.2 → 3.6	6.3 → 4.7
Gingival inflammation score	2.6 → 2.1	2.5 → 1.2	2.8 → 1.6	3.4 → 2.2

Note. Values presented as pre-treatment → post-treatment. All between-group differences significant at p<0.05.

Laboratory results demonstrated a significant reduction in pro-inflammatory cytokines (IL-1 $\beta$ , TNF- $\alpha$ , IL-6) in experimental groups compared to controls (p<0.05) (Tabl. 2).

Table 2

Laboratory markers before and after treatment

Marker	Control	Group 1	Group 2	Group 3
IL-1 $\beta$ , pg/ml	32 → 28	31 → 18	34 → 21	41 → 27
TNF- $\alpha$ , pg/ml	29 → 25	28 → 17	31 → 20	38 → 24
IL-6, pg/ml	27 → 23	26 → 15	29 → 18	35 → 22
C-reactive protein, mg/l	6.2 → 5.5	6.0 → 3.4	6.8 → 4.1	8.1 → 5.6

Note. Significant reductions in all experimental groups compared with control (p<0.05).

### Microbiological analysis revealed decreased levels of major periodontal pathogens (Tabl. 3).

Table 3

Reduction of key periodontal pathogens after treatment, %

Pathogen	Control	Group 1	Group 2	Group 3
<i>Porphyromonas gingivalis</i>	18	52	47	38
<i>Aggregatibacter actinomycetem comitans</i>	15	49	44	35
<i>Prevotella intermedia</i>	20	55	50	41

Note. Reduction calculated as percentage decrease from baseline.

### Discussion

This study demonstrates that integrating *Nigella sativa* oil application and laser-vacuum therapy with conventional periodontal treatment provides a more effective pathogenetic approach for managing periodontal inflammation in patients with GIT pathology.

The findings support the concept that periodontal disease in patients with gastrointestinal disorders is influenced not only by local factors but also by systemic inflammation and immune dysregulation. By addressing both components, the combined therapy achieved superior outcomes compared to standard treatment alone.

*Nigella sativa* oil likely contributed to reduced inflammation through its anti-inflammatory, antimicrobial, and antioxidant effects, consistent with previous studies.

Laser-vacuum therapy further enhanced therapeutic efficacy by improving blood circulation, reducing tissue edema, and promoting regeneration. Enhanced microcirculation may have facilitated deeper penetration of *Nigella sativa* oil into periodontal tissues.

The stratified treatment approach according to disease severity proved clinically meaningful. Mild cases responded rapidly, whereas severe cases required more sessions but still showed significant improvement.

### Conclusion

1. The combination of conventional periodontal therapy with *Nigella sativa* oil application and laser-vacuum treatment is an effective pathogenetic strategy for managing periodontal inflammatory diseases in patients with gastrointestinal tract pathology.

2. This integrated approach significantly improves clinical periodontal outcomes and reduces systemic inflammatory burden.

### References

1. Al-Attas S.A., Zahran F.M. *Nigella sativa* in oral health // Saudi Med. J. – 2016. – Vol. 37, №3. – P. 235-243.
2. Al-Zoubi I. Adjunctive laser therapy in periodontal treatment // Cureus. – 2023. – Vol. 15, №8. – P. e44268.
3. Feres M., Teles R. Periodontal microbiome and systemic inflammation // J. Dent. Res. – 2016. – Vol. 95, №9. – P. 1053-1062.
4. Hajishengallis G., Chavakis T. Mechanisms linking periodontal disease and inflammatory comorbidities // Nat. Rev. Immunol. – 2021. – Vol. 21. – P. 426-440.
5. Johnson R.B., Serio F.G. Gastrointestinal disease and periodontal disease associations // Periodontol 2000. – 2021. – Vol. 85, №1. – P. 123-131.
6. Kamilov Kh.P., Saidova M.A. Pathogenetic optimization of periodontal therapy in GIT pathology // Med. J. Uzbekistan. – 2025. – Vol. 2. – P. 245-255.
7. Linden G.J., Lyons A., Scannapieco F.A. Periodontal systemic associations // J. Clin. Periodontol. – 2018. – Vol. 45 (S20). – P. S8-S19.
8. Mekhemar M. et al. *Nigella sativa* and Thymoquinone: A Natural Blessing for Periodontal Therapy // Evid. Based Comp. Alternat. Med. – 2020.
9. Preshaw P.M., Bissett S.M. Periodontitis and systemic disease // Periodontol 2000. – 2019. – Vol. 79, №1. – P. 123-135.
10. Toker H., Ozdemir H. Role of cytokines in periodontal disease // J. Oral. Sci. – 2020. – Vol. 62, №2. – P. 133-140.

## ПАТОГЕНЕТИЧЕСКИЙ ПОДХОД К ПАРОДОНТОЛОГИЧЕСКОМУ ЛЕЧЕНИЮ ПАЦИЕНТОВ С ЖЕЛУДОЧНО-КИШЕЧНЫМИ ПАТОЛОГИЯМИ С ИСПОЛЬЗОВАНИЕМ МАСЛА ЧЕРНОГО ТМИНА И ЛАЗЕРНО-ВАКУУМНОЙ ТЕРАПИИ: КОНТРОЛИРУЕМОЕ КЛИНИЧЕСКОЕ ИССЛЕДОВАНИЕ

*Камилов Г.П., Саидова М.А.*

**Цель:** оценка эффективности интегрированного патогенетического подхода у пациентов с желудочно-кишечными патологиями. **Материал и методы:** в исследование были включены 152 пациента в возрасте 40-80 лет с диагнозом хронический пародонтит и сопутствующей патологией ЖКТ. 122 пациента составили основную группу, 30 – контрольную группу. 65,5% составляли мужчины, 34,5% женщины. **Результаты:** полученные результаты указывают на то, что у пациентов с желудочно-кишечными расстройствами хронический пародонтит обусловлен не только местными факторами, но и системным воспалением и иммунной дисрегуляцией. Воздействуя на оба компонента, комбинированная терапия давала лучшие результаты, чем стандартное лечение. Лазерно-вакуумная терапия дополнительно повысила терапевтическую эффективность за счет улучшения кровообращения, уменьшения отека тканей и стимуляции регенерации. **Выводы:** стратифицированный подход к лечению в зависимости от тяжести заболевания оказался

клинически значимым: легкие случаи быстро поддавались лечению, тогда как тяжелые случаи требовали больше сеансов.

**Ключевые слова:** пародонтит, патология желудочно-кишечного тракта, *Nigella sativa*, лазерно-вакуумная терапия, воспаление, цитокин, лечение заболеваний пародонта.

### **QORA ZIRA YOG'I VA LAZER-VAKUUM TERAPIYASI YORDAMIDA OSHQOZON-ICHAK PATOLOGIYALARI BO'LGAN BEMORLARNI PERIODONTAL DAVOLASHDA PATOGENETIK YONDASHUV: NAZORAT OSTIDAGI KLINIK SINOV**

*Komilov G.P., Saidova M.A.*

**Maqsad:** oshqozon-ichak patologiyalari bo'lgan bemorlarda integratsiyalashgan patogenetik yondashuvning samaradorligini baholash. **Material va usullar:** tadqiqotda 40-80 yoshdagi surunkali periodontit va unga hamroh bo'lgan oshqozon-ichak patologiyasi tashxisi qo'yilgan 152 bemor ishtirok etdi. Tadqiqot guruhiga 122 bemor, nazorat guruhiga esa 30 bemor kirdi. Ularning 65,5% erkaklar va 34,5% ayollar edi. **Natijalar:** olingan natijalar shuni ko'rsatadiki, oshqozon-ichak kasalliklari bo'lgan bemorlarda surunkali periodontit nafaqat mahalliy omillar, balki tizimli yallig'lanish va immunitetning buzilishi tufayli ham yuzaga keladi. Ikkala komponentga ham ta'sir qilish orqali kombinatsiyalangan terapiya faqat standart davolashdan ko'ra yaxshiroq natijalar berdi. Lazer-vakuum terapiyasi qon aylanishini yaxshilash, to'qima shishini kamaytirish va regeneratsiyani rag'batlantirish orqali terapevtik samaradorlikni qo'shimcha ravishda oshirdi. **Xulosa:** kasallikning og'irligiga asoslangan tabaqalashtirilgan davolash usuli klinik jihatdan ahamiyatli ekanligini isbotladi: yengil holatlar davolanishga tezda javob berdi, og'ir holatlar esa ko'proq seanslarni talab qildi.

**Kalit so'zlar:** periodontit, oshqozon-ichak patologiyasi, *Nigella sativa*, lazer-vakuum terapiyasi, yallig'lanish, sitokin, periodontal kasalliklarni davolash.

### **PATHOGENETIC APPROACH TO PERIODONTAL THERAPY IN PATIENTS WITH GASTROINTESTINAL PATHOLOGY USING NIGELLA SATIVA OIL AND LASER-VACUUM TREATMENT: A CONTROLLED CLINICAL STUDY**


*Kamilov H.P., Saidova M.A.*

**Objective:** To evaluate the effectiveness of an integrated pathogenetic approach in patients with gastrointestinal pathologies. **Material and methods:** The study included 152 patients aged 40-80 years diagnosed with chronic periodontitis and concomitant gastrointestinal pathology. The study group included 122 patients, and the control group consisted of 30 patients. 65.5% were men and 34.5% were women. **Results:** The obtained results indicate that in patients with gastrointestinal disorders, chronic periodontitis is caused not only by local factors but also by systemic inflammation and immune dysregulation. By affecting both components, combination therapy yielded better results than standard treatment alone. Laser-vacuum therapy additionally enhanced the therapeutic efficacy by improving blood circulation, reducing tissue edema, and stimulating regeneration. **Conclusions:** The stratified treatment approach based on disease severity proved to be clinically significant: mild cases responded quickly to treatment, whereas severe cases required more sessions.

**Key words:** periodontitis, gastrointestinal pathology, *nigella sativa*, laser-vacuum therapy, inflammation, cytokines, periodontal treatment.

UO'K: 616.31-002:578.827.11

### **OPV INFEKSIYASI MAVJUD BEMORLARDA OG'IZ BO'SHLIG'I SHILLIQ QAVATI PATOLOGIYALARINING KLINIK TAVSIFI VA RIVOJLANISH MEXANIZMLARI**



**Xamrayeva N.X., Turayeva F.A.**

*Buxoro davlat tibbiyot institute*

OPV infeksiyasi bugungi kunda global sog'liqni saqlash tizimi uchun dolzarb muammolardan biri hisoblanadi. Jahon sog'liqni saqlash tashkiloti ma'lumotlariga ko'ra, dunyo bo'yicha millionlab odamlar OPV infeksiyasi bilan yashamoqda. Ushbu infeksiya organizmning immun tizimini zararlab, turli

ikkilamchi kasalliklar va patologik holatlarning rivojlanishiga olib keladi. OPV infeksiyasining klinik kechishida og'iz bo'shlig'i shilliq qavati kasalliklari alohida o'rin egallaydi.

Og'iz bo'shlig'i patologiyalari OPV infeksiyasining dastlabki va ko'pincha birinchi klinik belgilaridan biri bo'lib, ular bemorning umumiy immun holatini aks ettiradi. Stomatologik kasalliklar nafaqat bemorning hayot sifatini pasaytiradi, balki asosiy kasallikning og'irlashuviga ham sabab bo'lishi mumkin. Shu bois OPV infeksiyasi bilan kasallangan bemorlarda og'iz bo'shlig'i shilliq qavati holatini chuqur o'rganish muhim ilmiy va amaliy ahamiyatga ega.

OPV infeksiyasi bilan kasallangan bemorlarda uchraydigan og'iz bo'shlig'i shilliq qavati patologiyalari zamonaviy stomatologiya va klinik tibbiyotning dolzarb muammolaridan biri hisoblanadi [13]. Immun tizimining progressiv susayishi fonida og'iz bo'shlig'ida turli yallig'lanish, degenerativ va infeksiyon jarayonlar rivojlanadi. Ushbu patologiyalar ko'pincha OPV infeksiyasining erta bosqichlaridayoq namoyon bo'lib, kasallikning kechishini baholashda muhim diagnostik mezon sifatida xizmat qiladi [1,4,11].

Ilmiy adabiyotlarda keltirilishicha, OPV infeksiyasi bilan kasallangan bemorlarning 60-90% ida hayotining turli davrlarida og'iz bo'shlig'i shilliq qavati zararlanishlari aniqlanadi [2,3,5,14]. Ayniqsa, kandidoz, nekrotik gingivit, parodontit, aftoz yaralar va tukli leykoplakiya kabi kasalliklar keng tarqalgan [6,12]. Bu holatlar nafaqat bemorning ovqatlanish jarayonini qiyinlashtiradi, balki ikkilamchi infeksiyalarning rivojlanish xavfini ham oshiradi [7,15].

O'zbekiston sharoitida OPV infeksiyasi bilan kasallangan bemorlarda og'iz bo'shlig'i patologiyalarining klinik xususiyatlarini o'rganish bo'yicha ilmiy tadqiqotlar yetarli darajada olib borilmagan [8,16]. Shu sababli ushbu muammoni chuqur tahlil qilish, kasalliklarning rivojlanish mexanizmlarini aniqlash va klinik diagnostika usullarini takomillashtirish katta amaliy ahamiyatga ega [9,10].

#### **Tadqiqot maqsadi va vazifalari**

Tadqiqotning maqsadi: OPV infeksiyasi mavjud bemorlarda og'iz bo'shlig'i shilliq qavati patologiyalarining klinik tavsifini o'rganish va ularning rivojlanish mexanizmlarini aniqlashdan iborat.

#### **Tadqiqot vazifalari:**

1. OPV infeksiyasi bilan kasallangan bemorlarda og'iz bo'shlig'i shilliq qavati kasalliklarining uchrash chastotasini aniqlash.
2. Asosiy stomatologik patologiyalarning klinik belgilarini tavsiflash.
3. Og'iz bo'shlig'i zararlanishlarining immun tanqislik darajasi bilan bog'liqligini baholash.
4. OPV infeksiyasi fonida rivojlanadigan patologiyalarning patogenez mexanizmlarini tahlil qilish.
5. Klinik tashxislashda qo'llaniladigan asosiy usullarni aniqlash va takomillashtirish.

#### **Ilmiy adabiyotlar tahlili**

So'nggi yillarda OPV infeksiyasi bilan bog'liq og'iz bo'shlig'i patologiyalarini o'rganishga bag'ishlangan ko'plab ilmiy tadqiqotlar e'lon qilingan. Tadqiqotchilarning fikriga ko'ra, og'iz bo'shlig'i shilliq qavati immun tizim holatini aks ettiruvchi eng sezgir anatomik tuzilmalardan biridir. Immunitetning susayishi sharoitida shilliq qavat himoya funksiyalarining pasayishi kuzatiladi va patogen mikroorganizmlarning ko'payishi uchun qulay muhit yuzaga keladi.

Xalqaro tadqiqotlarda OPV infeksiyasi bilan kasallangan bemorlarda kandidoz eng ko'p uchraydigan patologiya sifatida qayd etilgan. Candida albicans zamburug'ining faol ko'payishi CD4 limfotsitlar sonining kamayishi bilan bevosita bog'liq. Shu bilan birga, nekrotik yarali gingivit va parodontitning og'ir shakllari ham OPV infeksiyasining kech bosqichlarida ko'proq aniqlanadi.

Ayrim mualliflar tukli leykoplakiyani OPV infeksiyasiga xos klinik belgilar qatoriga kiritadilar. Ushbu patologiya ko'pincha tilning yon sathlarida joylashib, Epstein – Barr virusi bilan assotsiatsiyalangan bo'ladi. Bundan tashqari, aftoz stomatit, gepatitga o'xshash yaralar va og'iz bo'shlig'ining pigmentatsion o'zgarishlari ham qayd etilgan.

Adabiyotlar tahlili shuni ko'rsatadiki, OPV infeksiyasi bilan kasallangan bemorlarda og'iz bo'shlig'i patologiyalarini erta aniqlash kasallikning umumiy prognozini yaxshilashga xizmat qiladi. Shunga qaramay, ushbu muammo bo'yicha yagona klinik yondashuv va diagnostik algoritmlar yetarli darajada ishlab chiqilmagan.

#### **Material va usullar**

Tadqiqot Buxoro davlat tibbiyot institutining klinik bazalarida olib borildi. Tadqiqotda OPV infeksiyasi tashxisi tasdiqlangan bemorlar ishtirok etdi. Bemorlarning yoshi 18 yoshdan 60 yoshgacha bo'lib, ularning barchasi yuqumli kasalliklar bo'limida ro'yxatda turgan va stomatologik ko'rikdan o'tkazilgan.

Tadqiqot jarayonida bemorlar umumiy klinik holati, OPV infeksiyasining davomiyligi, immunologik ko'rsatkichlari (CD4 limfotsitlar darajasi), shuningdek og'iz bo'shlig'i shilliq qavatining holati baholandi. Barcha tekshiruvlar bemorlarning yozma roziligi asosida amalga oshirildi.

Klinik tekshiruv usullari: Og'iz bo'shlig'i shilliq qavati holatini baholashda quyidagi klinik usullardan foydalanildi:

- vizual ko'rik;
- palpatsiya;
- shilliq qavat rangining, namligining va elastikligining baholanishi;
- patologik elementlarning (yaralar, eroziyalar, blyashkalar) aniqlanishi;
- milk va parodont to'qimalarining holatini baholash.

Zarur hollarda laborator tekshiruvlar (mikrobiologik va sitologik tahlillar) ham o'tkazildi.

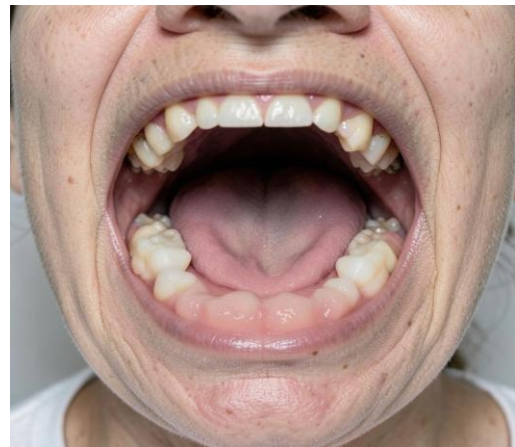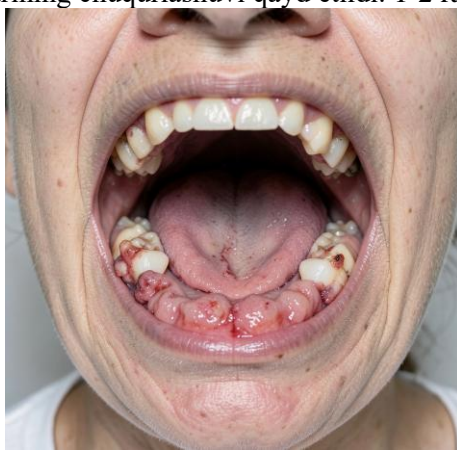
**Klinik tadqiqot usullari.** OPV infeksiyasi bilan kasallangan bemorlarda og'iz bo'shlig'i shilliq qavati kasalliklarini aniqlash uchun kompleks klinik yondashuv qo'llanildi. Dastlab bemorlarning shikoyatlari o'rganildi. Eng ko'p uchraydigan shikoyatlar orasida og'izda achishish, quruqlik, og'riq, ovqatlanishda noqulaylik va qonash holatlari qayd etildi.

Klinik tekshiruv davomida shilliq qavatning anatomik sohalari alohida baholandi: lablar, yonoqlar, til, tanglay, milk va og'iz tubi. Har bir sohada patologik o'zgarishlarning turi, joylashuvi va og'irlik darajasi aniqlanib, klinik kartaga qayd etildi.

### Natijalar

Tadqiqot natijalariga ko'ra, OPV infeksiyasi bilan kasallangan bemorlarning katta qismida og'iz bo'shlig'i shilliq qavati patologiyalari aniqlangan. Eng ko'p uchraydigan kasalliklar kandidoz, gingivit va parodontit bo'lib, ularning uchrash chastotasi immun tanqislik darajasi pasayishi bilan ortib borgan.

Kandidoz bilan zararlangan bemorlarda shilliq qavat yuzasida oq rangli blyashkalar, qizarish va achishish holatlari kuzatildi. Gingivit va parodontitda esa milklarning shishishi, qonashi va parodont cho'ntaklarining chuqurlashuvi qayd etildi. 1-2 rasmga



qarang.

1-rasm. OPV bilan kasallangan bemorda og'iz bo'shlig'i shilliq qavatida papilomatoz o'sma va yallig'lanish belgilari.

2-rasm. Davolashdan keying holat: og'iz bo'shlig'i shilliq qavatining normallasuvi vapatologik o'zgarishlarning kamayishi.

### Muhokama

Olingan natijalar xalqaro adabiyotlarda keltirilgan ma'lumotlar bilan mos keladi. OPV infeksiyasi fonida immun tizimining zaiflashuvi og'iz bo'shlig'i shilliq qavatining himoya mexanizmlarini izdan chiqaradi. Bu esa opportunistik mikroorganizmlarning faol ko'payishiga olib keladi.

Tadqiqot davomida aniqlangan patologiyalar bemorlarning CD4 limfotsitlar darajasi bilan bevosita bog'liq bo'lib, immun tanqislik chuqurlashgan sari klinik belgilarning og'irlashishi kuzatildi.

### Xulosa

1. O'tkazilgan tadqiqot natijalari OPV infeksiyasi mavjud bemorlarda og'iz bo'shlig'i shilliq qavati patologiyalari keng tarqalganligini va ularning klinik ko'rinishlari immun tanqislik darajasi bilan bevosita bog'liqligini ko'rsatdi. Og'iz bo'shlig'i kasalliklari OPV infeksiyasining dastlabki va muhim klinik belgilaridan biri bo'lib, kasallikning kechishini baholashda muhim diagnostik ahamiyatga ega.

2. Tadqiqot davomida eng ko'p uchraydigan patologiyalar sifatida og'iz bo'shlig'i kandidozi, gingivit, parodontit, nekrotik yarali jarayonlar va leykoplakiya aniqlandi. Ushbu kasalliklar OPV infeksiyasining davomiyliigi va CD4 limfotsitlar darajasining pasayishi bilan to'g'ridan-to'g'ri bog'liq ekani tasdiqlandi.

3. Klinik kuzatuvlar shuni ko'rsatdiki, og'iz bo'shlig'i shilliq qavatidagi patologiyalar bemorlarning umumiy holatiga, ovqatlanish jarayoniga va hayot sifatiga salbiy ta'sir ko'rsatadi. Shu sababli

stomatologik tekshiruvlar OPV infeksiyasi bilan kasallangan bemorlarni kompleks davolash va kuzatish jarayonining ajralmas qismi bo'lishi lozim.

#### **Amaliy tavsiyalar**

OPV infeksiyasi bilan kasallangan barcha bemorlar muntazam ravishda stomatologik ko'rikdan o'tkazilishi lozim. Og'iz bo'shlig'i shilliq qavati holatini baholash OPV infeksiyasining klinik monitoringida muhim mezon sifatida qo'llanilishi kerak. Kandidoz va nekrotik jarayonlarni erta aniqlash maqsadida mikrobiologik tekshiruvlar keng joriy etilishi zarur. Stomatologlar va infeksiionistlar o'rtasida o'zaro hamkorlikni kuchaytirish OPV infeksiyasi bilan kasallangan bemorlarga ko'rsatiladigan tibbiy yordam sifatini oshiradi. Profilaktik choralar sifatida og'iz bo'shlig'i gigiyenasiga alohida e'tibor qaratish va bemorlarni gigiyenik ko'nikmalarga o'rgatish tavsiya etiladi.

#### **Adabiyotlar**

1. Arendorf T.M., Walker D.M. Oral candidiasis and HIV // Brit. Dent. J. – 2019.
2. Epstein J.B. Oral candidiasis in HIV patients // Oral Surg. Oral Med. Oral Pathol. – 2020.
3. Glick M. Burket's Oral Medicine. – 13th ed. – Wiley, 2020.
4. Greenspan J.S., Greenspan D. Oral manifestations of HIV infection // Lancet. – 2019.
5. Holmstrup P., Westergaard J. HIV-related oral diseases // Oral Dis. – 2019.
6. Klein R.S. Oral pathology in HIV infection // Infect. Dis. Clin. North Amer. – 2021.
7. Little J.W. Dental management of HIV patients. – Mosby, 2019.
8. Neville B.W. et al. Oral and Maxillofacial Pathology. – Elsevier, 2021.
9. OAK tasdiqlangan stomatologiya bo'yicha ilmiy maqolalar to'plami. – Toshkent, 2021.
10. O'zbekiston Respublikasi SSV. OPV infeksiyasi bo'yicha klinik protokollar. – Toshkent, 2022.
11. Patton L.L. HIV disease and oral health // J. Amer. Dent. Assoc. – 2020.
12. Petersen P.E. Oral health and HIV. – WHO Bulletin, 2018.
13. Reichart P.A. Oral manifestations of HIV // Oral Dis. – 2019.
14. Reznik D.A. Oral manifestations of HIV disease // Top. HIV Med. – 2018.
15. Samaranyake L. Essential microbiology for dentistry. – Elsevier, 2020.
16. Sciubba J.J. Oral lesions in HIV infection // Clin. Dermatol. – 2019.

#### **КЛИНИЧЕСКАЯ ХАРАКТЕРИСТИКА И МЕХАНИЗМЫ РАЗВИТИЯ ПАТОЛОГИЙ СЛИЗИСТОЙ ОБОЛОЧКИ ПОЛОСТИ РТА У ПАЦИЕНТОВ С ВИЧ-ИНФЕКЦИЕЙ**

*Хамраева Н.Х., Тураева Ф.А.*

**Цель:** изучение клинических характеристик патологий слизистой оболочки полости рта у пациентов с ВИЧ-инфекцией и выявление механизмов их развития. **Материал и методы:** исследование проводилось на клинических базах Бухарского государственного медицинского института. В исследовании приняли участие пациенты с подтвержденным диагнозом ВИЧ-инфекции в возрасте от 18 до 60 лет. В ходе исследования оценивались общее клиническое состояние пациентов, длительность ВИЧ-инфекции, иммунологические показатели (уровень лимфоцитов CD4), а также состояние слизистой оболочки полости рта. **Результаты:** у значительной части пациентов с инфекцией, вызванной ВИЧ, наблюдались патологии слизистой оболочки полости рта. Поражения полости рта являются одними из наиболее ранних клинических признаков ВИЧ-инфекции и напрямую зависят от степени иммунодефицита. Наиболее часто выявляются кандидоз, гингивит, пародонтит, некротические поражения и лейкоплакия. **Выводы:** ранняя диагностика данных патологий позволит своевременно оценить прогрессирование заболевания и повысит эффективность лечебно-профилактических мероприятий.

**Ключевые слова:** ВИЧ-инфекция, полость рта, слизистая оболочка, клинические проявления, иммунодефицит, стоматологические заболевания.

#### **OPV INFEKSIYASI MAVJUD BEMORLARDA OG'IZ BO'SHLIG'I SHILLIQ QAVATI PATOLOGIYALARINING KLINIK TAVSIFI VA RIVOJLANISH MEKANIZMLARI**

*Хамраева Н.Х., Тураева Ф.А.*

**Maqsad:** OIV infeksiyasi bilan og'rigan bemorlarda og'iz shilliq qavati patologiyalarining klinik xususiyatlarini o'rganish va ularning rivojlanish mexanizmlarini aniqlash. **Material va usullar:** tadqiqot Buxoro davlat tibbiyot institutining klinik markazlarida o'tkazildi. Tadqiqotda 18 yoshdan 60 yoshgacha bo'lgan OIV infeksiyasi tashxisi qo'yilgan bemorlar ishtirok etdi. Bemorlarning umumiy klinik holati, OIV infeksiyasining davomiyligi, immunologik parametrlar (CD4 limfotsitlar darajasi) va og'iz shilliq qavatining holati baholandi. **Natijalar:** OIV infeksiyasi bilan og'rigan bemorlarning katta qismida og'iz shilliq qavati patologiyalari kuzatildi. Og'iz bo'shlig'i shikastlanishlari OIV infeksiyasining eng dastlabki klinik belgilari qatoriga kiradi va immunitet tanqisligi darajasiga bevosita bog'liq. Kandidoz, gingivit, periodontit, nekrotik shikastlanishlar va leykoplakiya eng ko'p aniqlanadi. **Xulosa:** ushbu patologiyalarni erta tashxislash kasallikning rivojlanishini o'z vaqtida baholash imkonini beradi va davolash va profilaktika choralari samaradorligini oshiradi.

**Kalit so‘zlar:** OPV infeksiyasi, og‘iz bo‘shlig‘i, shilliq qavat, klinik belgilar, immun tanqislik, stomatologik patologiyalar.

## **CLINICAL CHARACTERISTICS AND MECHANISMS OF DEVELOPMENT OF ORAL MUCOSAL PATHOLOGIES IN PATIENTS WITH HIV INFECTION**

*Khamraeva N.Kh., Turaeva F.A.*

**Objective:** To study the clinical characteristics of oral mucosal pathologies in patients with HIV infection and to identify the mechanisms of their development. **Material and methods:** The study was conducted at the clinical sites of the Bukhara State Medical Institute. Patients with a confirmed diagnosis of HIV infection aged 18 to 60 years participated in the study. The general clinical condition of the patients, the duration of HIV infection, immunological parameters (CD4 lymphocyte level), and the condition of the oral mucosa were assessed. **Results:** A significant proportion of patients with HIV infection had pathologies of the oral mucosa. Oral lesions are among the earliest clinical signs of HIV infection and directly depend on the degree of immunodeficiency. Candidiasis, gingivitis, periodontitis, necrotic lesions, and leukoplakia are most frequently detected. **Conclusions:** Early diagnosis of these pathologies will allow a timely assessment of disease progression and will increase the effectiveness of treatment and preventive measures.

**Key words:** HIV infection, oral cavity, mucosa, clinical manifestations, immunodeficiency, dental pathologies.

## **ХИРУРГИЧЕСКАЯ СТОМАТОЛОГИЯ**

УДК: 617.52-085.2

### **ПРИМЕНЕНИЕ ОЗОНОТЕРАПИИ В ПРОФИЛАКТИКЕ ПОСЛЕОПЕРАЦИОННЫХ ОСЛОЖНЕНИЙ У ПАЦИЕНТОВ С ДЕФОРМАЦИЯМИ ВЕРХНЕЙ ЧЕЛЮСТИ**



**Бахриев У.Т., Абдукадиров А.А., Жуматов У.Ж., Мухамедиева Ф.Ш.**

*Центр развития профессиональной квалификации медицинских работников*

Восстановление соответствующего внешнего вида лица человека, отражающего его индивидуальность, с учетом анатомических, функциональных и эстетических требований при деформации верхней челюсти связано с проведением сложных приемов ортогнатических операций. Необходимость эффективного лечения продиктована тенденцией к увеличению частоты деформаций челюстно-лицевой области, в том числе и верхней челюсти, а также требовательностью пациентов и конечному результату [5,6,8]. В этих условиях поиск новых и усовершенствование существующих способов ортогнатической хирургии имеет важное практическое значение. При этом для профилактики послеоперационных осложнений важно учитывать иммунное состояние макроорганизма. Показатели клеточного и гуморального иммунитета могут быть использованы для прогнозирования, диагностики, контроля эффективности лечения и профилактики послеоперационных осложнений [2,3,7]. Наряду с выявлением факторов, а также степени их участия в развитии патологии иммунной системы, продолжается поиск средств, направленных на рациональную и целенаправленную профилактику вторичных иммунодефицитных состояний. Одним из высокоэффективных направлений является использование озона, обладающего политропным действием [1,4]. В связи с этим необходимо детальное изучение механизмов действия озона, влияния его на иммунную систему при наличии послеоперационных осложнений после ортогнатических операций деформаций верхней челюсти.

#### **Цель исследования**

Оптимизация комплексного хирургического лечения пациентов с деформациями верхней челюсти с применением озона.

#### **Материал и методы**

Под нашим наблюдением в челюстно-лицевом хирургическом отделении ГКБ №7 г. Ташкента были 100 пациентов. В зависимости от вида применяемого хирургического лечения пациенты были разделены на две группы. 1-ю основную группу составили 50 человек, имеющих макрогнатию верхней челюсти с микрогнатией нижней челюсти. Во 2-ю основную группу включены 50 больных с микрогнатией верхней челюсти с макрогнатией нижней челюсти. 20 человек контрольной группы имели нормальный тип челюстно-лицевой области.

Всем пациентам проводились антропометрические исследования, ТРГ, МСКТ, МРТ, биометрические на моделях челюстей, фотометрические, электрокимографические, ангиографические, иммунологические и статистические методы.

Для оценки состояния местного иммунитета полости рта пациентов до операции и на 7-, 15- и 30-е сутки после операции определяли неспецифические факторы защиты полости рта: титр лизоцима – по методу Ш.Р. Алиева, Д.А. Умаровой (1970), фагоцитарный показатель – по методу И.А. Быкова, С.А. Кирюхиной (1994), уровень sIgA слюны – методом Манчини (1965) с помощью реакции преципитации в геле.

Все пациенты получали общую и местную озонотерапию. Общая озонотерапия включала внутривенное капельное введение 100 мл 0,9% озонированного физиологического раствора хлорида натрия. Озон получали при помощи аппарата “Озонатор 1М”. Концентрация озона в 100 мл физиологического раствора при барботировании в течение 5 минут согласно схеме приготовления озонированных растворов в клинике составляли 1300-1800 мкТ/л. Скорость переливания 120-150 капель в 1 минуту процедура проводилась через день, всего 8-10 сеансов.

Меткая озонотерапия включала нанесение на раневую поверхность озонированного масла шиповника.

### Результаты и обсуждение

Как показали результаты проведенных иммунологических исследований (таблица), в полости рта пациентов с деформациями верхней челюсти отмечается иммунодефицит. Так, титр лизоцима слюны составил  $12,4 \pm 0,32$  мг%, при норме  $19,2 \pm 0,60$  мг%, показатель фагоцитоза –  $45,9 \pm 1,12$ %, при норме  $57,3 \pm 1,15$ %, уровень секреторного иммуноглобулина А –  $0,61 \pm 0,02$  МЕ/мл, при норме  $3,02 \pm 0,12$  МЕ/мл, что фактически в 5 раз ниже нормы.

На 7-е сутки после начала защитные факторы полости рта имеют существенные сдвиги. Так, титр лизоцима составил  $15,34 \pm 0,24$  мг%, то есть был на 3 мг%, чем до начала лечения. Фагоцитарная активность нейтрофилов на 7-е сутки исследования составила  $53,14 \pm 1,30$ %, то есть на 7,24% больше, чем до лечения. Уровень sIgA слюны на 5-е сутки составил  $2,02 \pm 0,06$  МЕ/мл, то есть на 1,41 МЕ/мл больше, чем до начала лечения.

Следует отметить, что достигнутые позитивные сдвиги в системе местного иммунитета полости рта сохранялись и на 15-е сутки. Однако через 30 дней после традиционной терапии многие негативные явления, имеющиеся у пациентов с деформациями верхней челюсти, вновь возвратились, хотя и в менее выраженной степени.

Таблица

Состояние неспецифических факторов полости рта у пациентов основной и контрольной групп, М±m

Показатель	Норма	Деформац ия верх ней челюсти	Срок исследования, сут		
			7-е	15-е	30-е
Титр лизоцима, мг%	$19,2 \pm 0,60$	$12,4 \pm 0,32$	$\frac{18,25 \pm 0,3}{0}$ $15,34 \pm 0,2$ 4	$\frac{17,2 \pm 0,30}{15,20 \pm 0,2}$ 4	$\frac{14,20 \pm 0,2}{12,63 \pm 0,2}$ 1
Фагоцитарная активность нейтрофилов%	$57,3 \pm 1,25$	$45,9 \pm 1,12$	$\frac{48,12 \pm 1,2}{5}$ $53,14 \pm 1,3$ 0	$\frac{49,16 \pm 1,3}{54,51 \pm 1,2}$ 4	$\frac{49,51 \pm 1,4}{58,55 \pm 1,2}$ 8
Уровень sIgA, МЕ/мл	$3,02 \pm 0,12$	$0,61 \pm 0,02$	$\frac{1,70 \pm 0,08}{2,02 \pm 0,06}$	$\frac{1,70 \pm 0,08}{2,81 \pm 0,09}$	$\frac{1,51 \pm 0,07}{39,01 \pm 0,12}$

Примечание. В числителе показали больных, получавших традиционное лечение, в знаменателе – озонотерапия в/в + местно.

У пациентов, наряду с традиционным лечением получавших озонотерапию по описанной схеме, иммунологические показатели полости рта уже ранних этапах исследования оказались значительно выше, хотя говорить о полном восстановлении еще не приходится. Особенно существенно возросла фагоцитарная активность нейтрофилов, которая составила  $53,14 \pm 1,30\%$  при норме  $57,31 \pm 1,25\%$ . Следует отметить, что эти позитивные сдвиги сохранились и на 15- и 30-е сутки исследования. Такая же закономерность отмечается и в отношении уровня секреторного иммуноглобулина А слюны.

Таким образом, у пациентов, перенесших ортогнатическую операцию по поводу деформаций верхней челюсти, озонотерапия оказывает позитивное влияние на показатели местной защиты полости рта.

#### Литература

1. Асадуллина Г.А. Применение озона в комплексном лечении больных с дефектами и деформациями челюстно-лицевой области: автореф. дис. ... канд. мед. наук. – Ташкент, 2006. – 18 с.
2. Асадуллина Г.А. Влияние озона на показатели иммунной системы у больных с дефектами и деформациями челюстно-лицевой области // Пробл. стоматол. (Алматы). – 2015. – №4. – С. 46-48.
3. Алявия З.А. Влияние озона и ультразвук на факторы местного иммунитета полости рта при пародонтите: автореф. дис. ... канд. мед. наук. – Ташкент, 2008. – 22 с.
4. Алявия З.А. Лазерная доплеровская флоуметрия в оценке капиллярного кровотока десны при комплексном лечении, включающем озонотерапию и ультразвук, у больных пародонтитом средней степени // Мед. журн. Узбекистана. – 2008. – №3. – С. 47-49.
5. Жилонов А.А. Хирургический метод лечения деформаций нижней челюсти // Науч. вестн ФГУ. – 2009. – №1-2. – С. 180-181.
6. Жиланов А.А., Байбеков А.И., Алиев Ж.Ш. Влияние магнитно-инфракрасной лазерной терапии на клеточный и гуморальный иммунитет у больных с дефектами и деформациями челюстно-лицевой области // Новое в стоматологии. – 2010. – №4. – С. 83-86.
7. Шакиров М.Н., Сарачева И.У. Опыт использования лазерной хирургической установки Скальпель-1 в амбулаторной хирургической стоматологии // Стоматология. – 2021. – №6. – С. 32-33.
8. Шакиров М.Н., Алижанов А.И., Бободжанов Х.Б. Стационарная хирургическая стоматологическая помощь в условиях областной больницы // Сборник конференции врачей областной больницы. – Ходжакент, 2016. – С. 97-98.

### ПРИМЕНЕНИЕ ОЗОНОТЕРАПИИ В ПРОФИЛАКТИКЕ ПОСЛЕОПЕРАЦИОННЫХ ОСЛОЖНЕНИЙ У ПАЦИЕНТОВ С ДЕФОРМАЦИЯМИ ВЕРХНЕЙ ЧЕЛЮСТИ

*Бахриев У.Т., Абдукадиров А.А., Жуматов У.Ж., Мухамедиева Ф.Ш.*

**Цель:** оптимизация комплексного хирургического лечения пациентов с деформациями верхней челюсти с применением озона. **Материал и методы:** под наблюдением были 100 пациентов, которые находились на стационарном лечении в челюстно-лицевой хирургическом отделении ГKB №7 г. Ташкента. 1-ю основную группу составили 50 человек, имеющих макрогнатию верхней челюсти с микрогнатией нижней челюсти. Во 2-ю основную группу включены 50 больных с микрогнатией верхней челюсти с макрогнатией нижней челюсти. 20 человек контрольной группы имели нормальный тип челюстно-лицевой области. **Результаты:** у пациентов, наряду с традиционным лечением получавших озонотерапию по описанной схеме, иммунологические показатели полости рта уже ранних этапах исследования оказались значительно выше, хотя говорить о полном восстановлении еще не приходится. Особенно существенно возросла фагоцитарная активность нейтрофилов, которая составила  $53,14 \pm 1,30\%$  при норме  $57,31 \pm 1,25\%$ . Следует отметить, что эти позитивные сдвиги сохранились и на 15- и 30-е сутки исследования. Такая же закономерность отмечается и в отношении уровня секреторного иммуноглобулина А слюны. **Выводы:** у пациентов, перенесших ортогнатическую операцию по поводу деформаций верхней челюсти, озонотерапия оказывает позитивное влияние на показатели местной защиты полости рта.

**Ключевые слова:** деформация, верхней челюсти, ортогнатическая операция, озонотерапия.

### JUQORI QISMLARI DEFORMATSIYASI BO'LGAN BEMORLARDA OPERATSIYADAN KEYINGI ASORATLARNING OLDINI OLISH UCHUN OZON TERAPIYASIDAN FOYDALANISH

*Baxriev U.T., Abdulkadirov A.A., Jumatov U.J., Muxamedieva F.Sh.*

**Maqsad:** ozon yordamida jag' suyagi deformatsiyalari bo'lgan bemorlarni murakkab jarrohlik davolashni optimallashtirish. **Material va usullar:** biz 7-sonli Toshkent shahar klinik shifoxonasining

jag'-yuza jarrohligi bo'limiga yotqizilgan 100 bemorni o'rgandik. Birinchi tadqiqot guruhi jag'-yuza makrognatiyasi va pastki jag' mikrognatiyasi bo'lgan 50 bemordan iborat edi. Ikkinchi tadqiqot guruhiga jag'-yuza mikrognatiyasi va pastki jag' makrognatiyasi bo'lgan 50 bemor kirdi. Nazorat guruhiga jag'-yuza xususiyatlari normal bo'lgan 20 bemor kirdi. **Natijalar:** ta'riflangan rejimga muvofiq an'anaviy davolanishdan tashqari ozon terapiyasini olgan bemorlarda, tadqiqotning dastlabki bosqichlarida og'iz orqali immunologik ko'rsatkichlar ancha yuqori bo'lgan, ammo to'liq tiklanish hali aniq emas. Neytrofillarning fagotsitik faolligi, ayniqsa, sezilarli darajada oshdi va normal qiymat  $57,31 \pm 1,25\%$  ga nisbatan  $53,14 \pm 1,30\%$  ga yetdi. Bu ijobiy o'zgarishlar tadqiqotning 15 va 30-kunlarida ham kuzatildi. So'lak sekretsiyasi immunoglobulin A darajasida shunga o'xshash holat kuzatildi. **Xulosa:** yuqori jag' deformatsiyalari uchun ortognatik jarrohlik amaliyotidan o'tgan bemorlarda ozon terapiyasi mahalliy og'iz immunitetiga ijobiy ta'sir ko'rsatadi.

**Kalit so'zlar:** yuqori jag' deformatsiyasi, ortognatik jarrohlik, ozon terapiyasi.

### USING OZONE THERAPY TO PREVENT POSTOPERATIVE COMPLICATIONS IN PATIENTS WITH MAXILLARY DEFORMITIES

Bakhriev U.T., Abdukadirov A.A., Zhumatov U.Zh., Mukhamedieva F.Sh.

**Objective:** To optimize complex surgical treatment of patients with maxillary deformities using ozone. **Material and methods:** We studied 100 patients who were admitted to the maxillofacial surgery department of Tashkent City Clinical Hospital No. 7. The first study group consisted of 50 patients with maxillary macrognathia and mandibular micrognathia. The second study group included 50 patients with maxillary micrognathia and mandibular macrognathia. The control group included 20 patients with normal maxillofacial features. **Results:** In patients who received ozone therapy in addition to traditional treatment according to the described regimen, oral immunological parameters were significantly higher already in the early stages of the study, although full recovery is not yet evident. Neutrophil phagocytic activity increased particularly significantly, reaching  $53.14 \pm 1.30\%$ , compared to a normal value of  $57.31 \pm 1.25\%$ . These positive changes were also observed on days 15 and 30 of the study. A similar pattern was observed for salivary secretory immunoglobulin A levels. **Conclusions:** In patients who underwent orthognathic surgery for maxillary deformities, ozone therapy has a positive effect on local oral immunity.

**Key words:** maxillary deformity, orthognathic surgery, ozone therapy.

## ОРТОПЕДИЧЕСКАЯ СТОМАТОЛОГИЯ

УДК: 616.314-089.84:616.3-089.81:616-036.86

### СТОМАТОЛОГИЧЕСКАЯ ОРТОПЕДИЧЕСКАЯ РЕАБИЛИТАЦИИ ПАЦИЕНТОВ ПОСЛЕ БАРИАТРИЧЕСКОЙ ОПЕРАЦИИ



Акбаров А.Н., Салаватова Т.Ф.

Ташкентский государственный медицинский университет

Рост количества бариатрических операций в последние годы обусловлен высокой распространённостью ожирения и метаболического синдрома. После хирургического снижения массы тела формируются выраженные метаболические перестройки, сопровождающиеся нутритивными дефицитами, изменением микроциркуляции и снижением репаративного потенциала тканей [1,2,4].

Слизистая оболочка полости рта у данной категории пациентов характеризуется повышенной реактивностью и сниженной устойчивостью к механическому воздействию базиса съёмного протеза. После операции у пациентов, наряду с частыми приступами гастроэзофагеальной

рефлюксной болезнью, развивается также ксеростомия. В этих условиях стандартные конструкции могут провоцировать хроническую травматизацию, формирование очагов давления и замедленную адаптацию к протезным конструкциям, осложняя, тем самым, реабилитационный период после операции [3].

Одним из возможных способов минимизации травматического фактора является временное применение эластичной силиконовой прокладки, обеспечивающей перераспределение жевательной нагрузки.

### **Цель исследования**

Оптимизация стоматологического ортопедического лечения частично-съёмными протезами пациентов с бариатрическим анамнезом.

### **Материал и методы**

Работа выполнена в формате проспективного сравнительного клинического исследования с параллельными группами наблюдения. Продолжительность динамического мониторинга составила 12 месяцев.

В исследование включены 90 пациентов, разделенных на три сопоставимые по числу больных группы: основная группа – пациенты после бариатрической операции, которым проводилась ортопедическая реабилитация в рамках комплексной стоматологической тактики с применением мягкой силиконовой прокладки; группа сравнения – пациенты после бариатрической операции, протезированные стандартным методом без использования мягкой силиконовой прокладки; контрольная группа – лица без стоматологической патологии и без бариатрического вмешательства в анамнезе.

Средний возраст пациентов составил 45 лет, межгрупповые различия по возрасту и полу статистически значимыми не являлись ( $p > 0,05$ ). Индекс массы тела у пациентов постбариатрических групп на момент включения в среднем составлял 34,2-34,6 кг/м<sup>2</sup>, что достоверно превышало показатели контрольной группы ( $p < 0,001$ ). В анамнезе пациенты перенесли бариатрическую операцию гастрощунтирования.

Пациентам основной и группы сравнения проводилось протезирование частично-съёмными пластиночными конструкциями на акриловом базисе.

У пациентов основной группы на внутреннюю поверхность акрилового базиса наносилась эластичная силиконовая подкладка (soft liner, медицинский силикон для временной перебазировки), обеспечивающая амортизацию и перераспределение функциональной нагрузки. После стабилизации состояния слизистой оболочки и завершения периода адаптации мягкая подкладка заменялась на стандартный базис постоянной конструкции. Пациенты основной группы дополнительно получали лечение, направленное на коррекцию ксеростомии и реминерализующей поддержки, нутритивную коррекцию дефицитов (витамин D, кальций, витамин B<sub>12</sub>, фолиевая кислота, микроэлементы). Также дополнительно назначался препарат L-аргинина гидрохлорид (Тивортин®) с целью коррекции эндотелиальной дисфункции и оптимизации микроциркуляторной регуляции. Препарат применялся в парентеральной форме в стандартной терапевтической дозировке согласно инструкции производителя, курс 10-14 дней с возможным повторением по клиническим показаниям. Диспансерное наблюдение в течение первого года проводилось каждый месяц.

У пациентов группы сравнения протезирование выполнялось по стандартной технологии без применения эластичной прокладки. Состояние протезного ложа оценивалось при поступлении, через 3, 6 и 12 месяцев по следующим параметрам:

- гиперемия слизистой оболочки (0-4 балла): 0 – норма; 1 – лёгкая; 2 – умеренная; 3 – выраженная; 4 – мацерация, эрозивные изменения;
- количество зон локального давления – определялось клинически при функциональной пробе;
- интенсивность болевого синдрома – по визуально-аналоговой шкале (VAS, 0-10 баллов).
- устойчивость эпителия к механической нагрузке (0-4 балла) – оценивалась по степени реактивности слизистой оболочки полости рта при пальпации и функциональном воздействии базиса протеза.

Статистический анализ проводился с использованием параметрических методов при условии нормального распределения данных. Результаты представлены в виде средней арифметической величины и стандартного отклонения ( $M \pm SD$ ). Для межгрупповых сравнений применялся t-критерий Стьюдента. Уровень статистической значимости принимался при  $p < 0,05$ .

### **Результаты и обсуждение**

При первичном обследовании у пациентов с бариатрическим анамнезом выявлялись выраженные признаки функциональной несостоятельности слизистой оболочки протезного ложа. Средний показатель гиперемии составлял  $1,8 \pm 0,6$  балла в основной группе и  $1,9 \pm 0,7$  балла в

группе сравнения, что достоверно превышало показатели контрольной группы ( $0,6 \pm 0,4$ ;  $p < 0,001$ ). Количество зон локального давления достигало соответственно  $2,9 \pm 1,1$  и  $3,1 \pm 1,2$  против  $1,1 \pm 0,7$  в контроле. Интенсивность болевого синдрома по шкале VAS составляла  $3,8 \pm 1,4$  и  $4,0 \pm 1,5$  балла, что более чем в три раза превышало контрольные значения ( $1,2 \pm 0,8$ ;  $p < 0,001$ ).

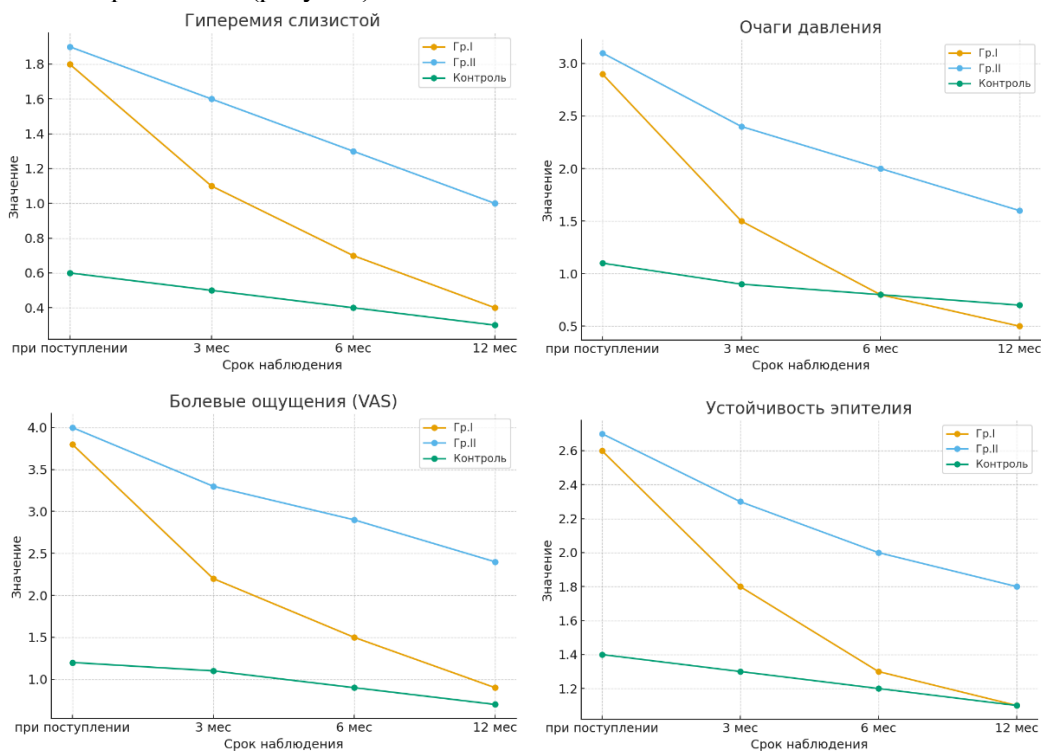
Устойчивость эпителия к механической нагрузке также была снижена ( $2,6 \pm 0,7$  и  $2,7 \pm 0,8$  против  $1,4 \pm 0,5$ ;  $p < 0,001$ ), что указывает на повышенную реактивность тканей и снижение барьерной функции слизистой полости рта.

Наблюдаемые изменения следует рассматривать в контексте сохраняющейся метаболической нагрузки у постбариатрических пациентов, включая дефицит витамина D, умеренные нарушения углеводного обмена и выявленную ранее микроциркуляторную дисфункцию ишемически-спастического типа. Снижение базовой перфузии и нестабильность сосудистой регуляции создают условия для гипоксического стресса тканей при воздействии базиса протеза, что объясняет исходную уязвимость слизистой оболочки полости рта.

Через 3 месяца наблюдения у пациентов всех групп отмечалась положительная динамика, однако степень уменьшения тяжести патологических проявлений существенно различалась.

В группе комплексной тактики гиперемия снизилась до  $1,1 \pm 0,5$  балла, тогда как в группе стандартного ведения сохранялась на уровне  $1,6 \pm 0,6$  ( $p < 0,001$ ). Количество зон давления уменьшилось до  $1,5 \pm 0,8$  в основной группе (снижение более чем на 48% от исходного уровня) и до  $2,4 \pm 1,0$  в группе сравнения (снижение около 23%). Болевой синдром уменьшился соответственно до  $2,2 \pm 1,0$  и  $3,3 \pm 1,3$  ( $p < 0,05$ ).

Полученные данные свидетельствуют о более быстрой стабилизации клинической картины при использовании мягкой силиконовой прокладки. Эластичная прокладка, выступая в роли амортизирующего слоя, обеспечивает равномерное распределение функциональной нагрузки и снижает пиковые зоны давления, что уменьшает выраженность воспалительной реакции слизистой оболочки протезного ложа. Восстановление эндотелий-зависимой вазодилатации посредством L-аргинина как субстрата для синтеза оксида азота (Тивортин) способствует снижению спастического компонента микроциркуляторной реакции и улучшению тканевой перфузии под функциональной нагрузкой, что создаёт условия для ускоренного купирования воспалительных проявлений (рисунок).



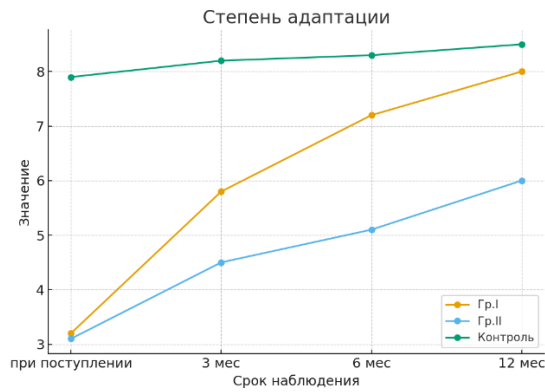


Рисунок. Динамика состояния протезного ложа у пациентов с бариатрическим анамнезом.

К шестому месяцу наблюдения различия между группами приобрели более отчётливый характер. В основной группе гиперемия снизилась до  $0,7 \pm 0,4$  балла, что свидетельствовало о восстановлении трофики слизистой оболочки. В группе сравнения показатель сохранялся достоверно выше ( $1,3 \pm 0,5$ ;  $p < 0,001$ ). Количество зон давления уменьшилось соответственно до  $0,8 \pm 0,6$  и  $2,0 \pm 0,9$ . Интенсивность болевого синдрома составила соответственно  $1,5 \pm 0,8$  и  $2,9 \pm 1,1$  ( $p < 0,05$ ).

Данные различия указывают на более эффективную нормализацию микроциркуляторных и репаративных процессов при сочетании механической и сосудистой коррекции. Улучшение перфузии тканей снижает выраженность гипоксического стресса, что патогенетически обосновано в условиях исходной эндотелиальной дисфункции у постбариатрических пациентов.

Через 12 месяцев ортопедической реабилитации в группе комплексной тактики регистрировалась практически полная клиническая стабилизация состояния протезного ложа. Так, гиперемия слизистой оболочки снизилась до  $0,4 \pm 0,3$  балла, количество зон давления – до  $0,5 \pm 0,5$ , интенсивность болевого синдрома – до  $0,9 \pm 0,6$ . Показатели не имели статистически значимых отличий от контрольной группы.

У пациентов группы стандартного ведения сохранялись признаки хронической перегрузки слизистой оболочки, в частности гиперемия составила  $1,0 \pm 0,4$  бал, зоны давления –  $1,6 \pm 0,8$ , VAS –  $2,4 \pm 0,9$  ( $p < 0,05$  при сравнении с основной группой). У части пациентов регистрировались эпизоды протезного стоматита, что свидетельствует о пролонгированном адаптационном периоде.

Таким образом, полученные результаты свидетельствуют о том, что комплексная модель реабилитации, включающая временную эластичную прокладку и коррекцию эндотелиальной дисфункции, на раннем этапе ортопедического лечения у постбариатрических пациентов обеспечивает достоверно более выраженную положительную динамику клинических показателей, ускоряет адаптацию к частично-съёмным протезам и способствует формированию устойчивого функционального состояния слизистой оболочки протезного ложа.

### Выводы

1. У пациентов после бариатрических операций исходно выявляется выраженная реактивность слизистой оболочки протезного ложа, характеризующаяся повышенной гиперемией, увеличением количества зон локального давления, усилением болевого синдрома и снижением устойчивости эпителия к механической нагрузке ( $p < 0,001$  по сравнению с контрольной группой).

2. Применение мягкой силиконовой прокладки на раннем этапе ортопедической реабилитации обеспечивает достоверное снижение выраженности воспалительной реакции слизистой оболочки уже через 3 месяца наблюдения, что проявляется уменьшением гиперемии и количества зон травматического давления более чем на 40% от исходного уровня ( $p < 0,05$ ). Через 12 месяцев наблюдения показатели состояния слизистой оболочки в группе комплексного ведения приближаются к значениям контрольной группы и достоверно превосходят результаты стандартной тактики ( $p < 0,05$ ), что свидетельствует о формировании устойчивой адаптации к частично-съёмным протезам.

3. Включение фармакологической поддержки микроциркуляции (Тивортин) в состав комплексной стоматологической тактики способствует более быстрой нормализации трофики тканей, снижению болевого синдрома и восстановлению устойчивости эпителия, что указывает на патогенетическую значимость коррекции эндотелиальной дисфункции у постбариатрических пациентов.

4. Полученные данные подтверждают целесообразность включения эластичной прокладки в структуру комплексной стоматологической реабилитации данной категории пациентов с учётом особенностей их метаболического и микроциркуляторного статуса.

#### **Практические рекомендации**

При планировании частично-съёмного протезирования у пациентов с бариатрическим анамнезом целесообразно предусматривать этап временной адаптационной разгрузки слизистой оболочки с использованием мягкой силиконовой прокладки (soft liner) на акриловом базисе протеза.

В ранний период ортопедической реабилитации рекомендуется включение средств, направленных на коррекцию эндотелиальной дисфункции и улучшение микроциркуляции (Тивортин), что способствует ускорению нормализации трофики тканей и снижению выраженности воспалительной реакции.

Комплексное стоматологическое сопровождение должно включать коррекцию ксеростомии, реминерализующую поддержку и мониторинг нутритивного статуса (витамин D, железо, витамин B<sub>12</sub>), поскольку метаболические дефициты могут замедлять репаративные процессы слизистой оболочки.

Диспансерное наблюдение пациентов после бариатрических операций следует проводить с укороченными интервалами (в течение первого года каждый месяц), что позволяет своевременно выявлять признаки перегрузки протезного ложа и корректировать конструкцию протеза.

Замена временной эластичной прокладки на окончательный акриловый базис рекомендуется после клинической стабилизации состояния слизистой оболочки и восстановления её функциональной устойчивости.

#### **Литература**

1. Бариатрик жаррохлик натижалари // *Biologiya va tibbiyot muammolari*. – 2025. – №1 (158). – С. 15-22.
2. Курбанов Г.И. Повторная бариатрическая хирургия: показания, методы и результаты // *Int. J. Med. Surg. Case Rep.* – 2025. – Vol. 4, №3. – P. 105-110.
3. Ризаев Ж.А., Элназаров А.Т. Стоматологическое здоровье после бариатрических операций // *Biologiya va tibbiyot muammolari*. – 2023. – №6. - С. 218-223.
4. Шагазатова Б.К., Рахимова С.Х. Динамика неалкогольной жировой болезни печени по данным FibroScan в контексте бариатрической хирургии // *Central Asian J. Med.* – 2024. – Vol. 8, №2. – P. 74-82.

### **СТОМАТОЛОГИЧЕСКАЯ ОРТОПЕДИЧЕСКАЯ РЕАБИЛИТАЦИИ ПАЦИЕНТОВ ПОСЛЕ БАРИАТРИЧЕСКОЙ ОПЕРАЦИИ**

*Акбаров А.Н., Салаватова Т.Ф.*

**Цель:** оптимизация стоматологического ортопедического лечения частично-съёмными протезами пациентов с бариатрическим анамнезом. **Материал и методы:** в исследование включены 90 человек, из них 60 пациентов после бариатрической операции. Пациентам основной группы (n=30) было предложено комплексное лечение, включающее применение частично-съёмного пластиночного протеза с мягкой прокладкой, у больных группы сравнения проводилось стандартное стоматологическое ортопедическое ведение. Контрольную группу составили 30 условно здоровых лиц. Наблюдение проводилось на протяжении 12 месяцев. **Результаты:** уже через 3 месяца в группе комплексного ведения отмечалось достоверное снижение гиперемии ( $1,1 \pm 0,5$  против  $1,6 \pm 0,6$ ;  $p < 0,001$ ) и уменьшение количества зон давления более чем на 48%. Через 12 месяцев показатели гиперемии снизились до  $0,4 \pm 0,3$  балла, а болевой синдром – до  $0,9 \pm 0,6$ , что было статистически лучше, чем при традиционной тактике ( $p < 0,05$ ). **Выводы:** применение мягкой силиконовой прокладки в раннем периоде ортопедической реабилитации пациентов после бариатрии обеспечивает более благоприятное течение адаптации к частично-съёмным протезам и способствует восстановлению функциональной устойчивости слизистой оболочки протезного ложа.

**Ключевые слова:** частично-съёмный протез, частичная адентия, слизистая оболочка полости рта, мягкая прокладка, бариатрия.

### **BARIATRIK JARROHLIKDAN KEYINGI BEMORLARNI STOMATOLOGIK ORTOPEDIK REABILITATSIYASI**

*Akbarov A.N., Salavatova T.F.*

**Maqsad:** bariatrik anamnezga ega bemorlarda qisman olinadigan protezlar yordamida stomatologik ortopedik davolashni optimallashtirish. **Material va usullar:** tadqiqotga jami 90 nafar shaxs kiritildi, ulardan 60 nafari bariatrik operatsiyadan keyingi bemorlardir. Asosiy guruh bemorlariga (n=30) yumshoq silikon prokladkali qisman olinadigan plastinkali protez qo'llanilgan kompleks davolash taklif etildi,

taqqoslash guruhiga (n=30) esa standart stomatologik ortopedik yondashuv amalga oshirildi. Nazorat guruhini 30 nafar shartli sogʻlom shaxs tashkil etdi. Kuzatuv muddati 12 oy davom etdi. **Natijalar:** 3 oy oʻtgach, kompleks davolash guruhida giperemiyani ishonchli kamayishi ( $1,1 \pm 0,5$  ga nisbatan  $1,6 \pm 0,6$ ;  $p < 0,001$ ) hamda bosim zonalari sonining 48% dan ortiq qisqarishi kuzatildi. 12 oy davomida giperemiya koʻrsatkichi  $0,4 \pm 0,3$  ballgacha, ogʻriq sindromi esa  $0,9 \pm 0,6$  gacha kamaydi, bu anʼanaviy yondashuv bilan solishtirganda statistik jihatdan ishonchli yuqori natija koʻrsatdi ( $p < 0,05$ ). **Xulosa:** bariatrik operatsiyadan keyingi bemorlarda ortopedik reabilitatsiyaning erta bosqichida yumshoq silikon prokladkani qoʻllash qisman olinadigan protezlarga moslashuv jarayonini yengillashtiradi hamda protez yotogʻi shilliq qavatining funksional barqarorligini tiklashga yordam beradi.

**Kalit soʻzlar:** qisman olinadigan protez, qisman adentiya, ogʻiz boʻshligʻi shilliq qavati, yumshoq prokladka, bariatriya.

## DENTAL ORTHOPEDIC REHABILITATION OF PATIENTS AFTER BARIATRIC SURGERY

*Akbarov A.N., Salavatova T.F.*

**Objective:** To optimize prosthodontic treatment with removable partial dentures in patients with a history of bariatric surgery. **Material and methods:** The study included 90 individuals, 60 of whom had previously undergone bariatric surgery. Patients in the main group (n=30) received comprehensive treatment involving a removable partial acrylic denture with a soft silicone liner, whereas patients in the comparison group (n=30) underwent conventional prosthodontic management. The control group consisted of 30 systemically healthy individuals. Follow-up lasted 12 months. **Results:** After 3 months, the comprehensive treatment group demonstrated a significant reduction in mucosal hyperemia ( $1.1 \pm 0.5$  vs  $1.6 \pm 0.6$ ;  $p < 0.001$ ) and more than a 48% decrease in pressure areas. After 12 months, hyperemia decreased to  $0.4 \pm 0.3$  and pain intensity to  $0.9 \pm 0.6$ , showing statistically superior outcomes compared to the conventional approach ( $p < 0.05$ ). **Conclusion:** The use of a soft silicone liner during the early stage of prosthodontic rehabilitation in post-bariatric patients facilitates adaptation to removable partial dentures and contributes to the restoration of functional stability of the denture-bearing mucosa.

**Key words:** removable partial denture, partial edentulism, oral mucosa, soft liner, bariatric surgery.

УДК: 616.314.17-008.1-08

## СРАВНИТЕЛЬНАЯ ОЦЕНКА РЕЗУЛЬТАТОВ КОРРЕКЦИИ ОККЛЮЗИИ У ПАЦИЕНТОВ С ПЕРВИЧНОЙ ТРАВМАТИЧЕСКОЙ ОККЛЮЗИЕЙ



**Хабилов Б.Н., Пулатов Х.Т.**

*Ташкентский государственный медицинский университет*

Избирательное шлифование зубов рассматривается как один из основных консервативных методов устранения преждевременных окклюзионных контактов и перераспределения жевательной нагрузки. Его значение особенно возрастает при первичной травматической окклюзии, когда чрезмерные силы при сохранённом пародонте приводят к перегрузке отдельных зубов, развитию клиновидных дефектов, подвижности и симптомам дисфункции височно-нижнечелюстного сустава (ВНЧС). При этом подчёркивается, что окклюзионная коррекция, хотя и является важнейшим компонентом комплексной реабилитации, сама по себе не тождественна полной окклюзионной реабилитации, а входит в её структуру как этап консервативного вмешательства [1-2,4].

Сравнительный анализ существующих подходов позволяет выделить их основные преимущества и ограничения. Гнатологические методы и философия PMS обеспечивают высокую воспроизводимость и анатомичность окклюзионных соотношений, однако требуют значительных временных и материальных ресурсов, а также особенно тщательного соблюдения техники на всех этапах. Концепция взаимозащищённой окклюзии считается более «универсальной» и широко адаптирована в общей терапевтической и ортопедической стоматологии, но при выраженной

мышечно-суставной симптоматике может быть недостаточной без учёта нейромышечных факторов [3,5].

Таким образом, данные литературы свидетельствуют о том, что избирательное пришлифовывание зубов остаётся ключевым инструментом коррекции окклюзионных нарушений в различных концепциях – гнатологической, PMS-философии, взаимозащищённой и нейромышечной окклюзии, отличаясь исходными диагностическими ориентирами. Развитие цифровых технологий, систем T-Scan и нейромышечного мониторинга формирует предпосылки для создания гибридных протоколов, в которых классические принципы гнатологии и взаимозащищённой окклюзии дополняются объективными количественными показателями, что особенно актуально при лечении пациентов молодого и среднего возраста с первичной травматической окклюзией и начальными проявлениями дисфункции ВНЧС.

#### **Цель исследования**

Сравнительный клиничко-функциональный анализ существующих методов избирательного пришлифовывания зубов у пациентов молодого и среднего возраста с первичной травматической окклюзией и разработка и оценка эффективности комплексного метода селективной окклюзионной коррекции с использованием системы T-Scan и миостимуляции, адаптированного для амбулаторной практики и условий клиники общего профиля.

#### **Материал и методы**

Проведено проспективное сравнительное клиничко-инструментальное исследование эффективности пяти методов окклюзионной терапии с применением избирательного пришлифовывания у пациентов с первичной травматической окклюзией.

Исследование включало базовое обследование до начала лечения; проведение окклюзионной коррекции одним из пяти методов; контрольные обследования сразу после коррекции, через 7 и 30 дней. В исследование включены 100 пациентов с клиническими проявлениями первичной травматической окклюзии, которые были рандомизированы на 5 групп по 20 человек в зависимости от метода окклюзионной коррекции: Группа 1 – метод Дженкельсона; группа 2 – метод Schuyler; группа 3 – метод Stuart; группа 4 – метод Pankey – Mann – Schuyler; группа 5 – метод Dawson

Интенсивность боли и дискомфорта оценивалась пациентом самостоятельно по визуально-аналоговой шкале (VAS, 0-10 баллов): 0 – отсутствие боли, 10 – нестерпимая боль. VAS фиксировалась в четыре временные точки: до лечения; сразу после проведения коррекции; через 7 дней; через 30 дней.

Во всех пяти группах обследование проводилось в однотипные сроки:

**T0 (до лечения)** – полное клиничко-инструментальное обследование, регистрация VAS.

**T1 (сразу после окклюзионной коррекции)** – клиническая оценка контактов, регистрация VAS;

**T2 (через 7 дней)** – повторная клиническая оценка, корректировка при необходимости, VAS;

**T3 (через 30 дней)** – окончательная оценка клинического статуса, повторный T-Scan, VAS.

#### **Результаты и обсуждение**

Структура субъективных жалоб была проанализирована по данным анкетирования 142 пациентов с клиничко-рентгенологически подтверждёнными окклюзионными нарушениями (таблица).

Таблица

**Клиническая характеристика обследованных групп, абс. (%)**

Метод	Средний возраст, лет	Мужчины	Женщины
Дженкельсона	39,8±7,1	9 (45)	11 (55)
Schuyler	40,5±6,8	8 (40)	12 (60)
Stuart	38,9±7,5	10 (50)	10 (50)
Pankey – Mann – Schuyler	41,2±6,9	9 (45)	11 (55)
Dawson	40,1±7,3	8 (40)	12 (60)

Наиболее часто обследуемые отмечали самопроизвольное сжатие зубов: этот симптом зарегистрирован у 89 (62,68%) обследованных. Уже один этот показатель косвенно указывает на высокую распространённость парафункциональной активности и связанной с ней окклюзионной перегрузки. Среди лиц, предъявлявших указанную жалобу, преобладали женщины (59,6%), мужчины составляли 40,4% (36 из 89).

На втором месте по частоте находилась повышенная чувствительность в области отдельных зубов – её указали 80 (56,34%) пациентов. Таким образом, более половины обследованных связывали свои проблемы с зубочелюстной системой с гиперестезией, что согласуется с данными о роли окклюзионной травмы и парафункций в формировании некариозных поражений и микротрещин твёрдых тканей. Как и в случае самопроизвольного сжатия, среди пациентов с гиперестезией преобладали женщины (60,0%). Жалобы, связанные с дикцией, встречались относительно редко: проблемы с дикцией отметили 14 (9,86%) человек.

До начала лечения у больных всех групп отмечался выраженный болевой синдром со средними значениями по шкале VAS от  $7,2 \pm 0,7$  до  $7,4 \pm 0,8$  балла. Сразу после проведения окклюзионной коррекции, на том же визите, во всех пяти группах зарегистрировано статистически значимое снижение интенсивности боли. Средние значения VAS уменьшились до 4,0-4,5 балла.

Через 7 дней после вмешательства сохранялась положительная динамика: уровень болевого синдрома во всех группах алоь в группе 1 (метод Дженкельсона), где VAS через неделю составил  $2,5 \pm 0,8$  балла, что несколько лучше, чем у пациентов других групп (2,7-3,0 балла).

К 30-му дню наблюдения во всех группах достигнут низкий уровень болевого синдрома: средние значения VAS варьировали от  $1,3 \pm 0,6$  до  $1,7 \pm 0,8$  балла. Межгрупповые различия по VAS в указанные временные точки были статистически незначимы ( $p > 0,05$ ).

#### **Выводы**

1. Поэтапная окклюзионная коррекция обеспечивает быстрое и клинически значимое улучшение динамических параметров окклюзии и существенное снижение субъективных жалоб.

2. Результаты показывают, что до лечения пациенты без помех на нерабочей стороне составляли 23,3%, а после коррекции этот показатель увеличился до 71,7% через 7-14 дней и до 86,7% через 6-8 недель, оставаясь на уровне 83,3% через 6 месяцев.

#### **Литература**

1. Аксатов В.А., Саидов А.А. Патологическое стирание зубов и его влияние на высоту прикуса: анализ причин и следствий // Журн. гуманитарных и естественных наук. – 2024. – №1. – С. 58-60.

2. Рамазанова Г., Мун Т., Мирхусанова Р., Дадабаева М. Бруксизм. Применение ортопедических капп // Акт. пробл. стоматол. и челюстно-лицевой хир. – 2024. – Т. 1, №02. – С. 124-127.

3. Bozhkova T. Comparison of Two Generations of Systems for Digital Occlusion Examination // Open Access Macedonian J. Med. Sci. – 2021. – Vol. 9 (D). – P. 133-137. <https://doi.org/10.3889/oamjms.2021.6545>

4. Evaluation of dental practitioner habits with occlusal assessment and the clinical application of practical techniques in occlusion, amongst a cohort of participants based in the uk, south africa, (2022) Malta and Malaysia // J. Oral Rehabilitation. – 2022. – Vol. 49, №10. – P. 944-953. <https://doi.org/10.1111/joor.13358>

5. Traumatic dental injury to primary teeth // Update Dent. Coll. J. – 2023. – Vol. 13, №2. – P. 42-44. <https://doi.org/10.3329/updcj.v13i2.67985>

### **СРАВНИТЕЛЬНАЯ ОЦЕНКА РЕЗУЛЬТАТОВ КОРРЕКЦИИ ОККЛЮЗИИ У ПАЦИЕНТОВ С ПЕРВИЧНОЙ ТРАВМАТИЧЕСКОЙ ОККЛЮЗИЕЙ**

*Хабилов Б.Н., Пулатов Х.Т.*

**Цель:** сравнительный клиничко-функциональный анализ существующих методов избирательного шлифования зубов у пациентов молодого и среднего возраста с первичной травматической окклюзией и разработка и оценка эффективности комплексного метода селективной окклюзионной коррекции с использованием системы T-Scan и миостимуляции, адаптированного для амбулаторной практики и условий клиники общего профиля. **Материал и методы:** проведено проспективное сравнительное исследование с участием 100 пациентов, рандомизированных на пять групп в зависимости от применяемой методики окклюзионной коррекции. Оценка болевого синдрома осуществлялась по визуально-аналоговой шкале до лечения, сразу после вмешательства, через 7 и 30 дней. **Результаты:** до начала лечения во всех группах регистрировался выраженный болевой синдром (VAS 7,2-7,4 балла). После проведения окклюзионной коррекции отмечено статистически значимое снижение боли во всех группах: до 4,0-4,5 балла сразу после вмешательства, до 2,5-3,0 балла через 7 дней и до 1,3-1,7 балла к 30-му дню наблюдения. Полученные данные свидетельствуют о высокой клинической эффективности избирательного шлифования в структуре комплексной окклюзионной терапии при первичной травматической окклюзии. **Выводы:** использованные методы могут быть рекомендованы для применения в амбулаторной практике с учётом клинической ситуации и диагностических возможностей.

**Ключевые слова:** первичная травматическая окклюзия, избирательное пришлифовывание, окклюзионная коррекция, VAS, гнатологические методы, дисфункция височно-нижнечелюстного сустава.

## **BIRLAMCHI TRAVMATIK OKKLYUZIYALI BEMORLARDA OKKLYUZIYANI TUZATISH NATIJALARINI QIYOSIY BAHOLASH**

*Xabilov B.N., Po'latov X.T.*

**Maqsad:** birlamchi travmatik okklyuziyaga chalingan yosh va o'rta yoshli bemorlarda selektiv tish g'ichirlatishning mavjud usullarini qiyosiy klinik va funktsional tahlil qilish hamda ambulatoriya amaliyoti va umumiy klinik sharoitlar uchun moslashtirilgan T-Scan tizimi va miostimulyatsiya yordamida selektiv okklyuzion tuzatishning kompleks usulini ishlab chiqish va samaradorligini baholash. **Material va usullar:** qo'llanilgan okklyuzion tuzatish texnikasiga qarab besh guruhga tasodifiy ravishda ajratilgan 100 bemor ishtirok etgan istiqbolli qiyosiy tadqiqot o'tkazildi. Og'riq davolashdan oldin, aralashuvdan so'ng darhol va 7 va 30 kundan keyin vizual analog shkala yordamida baholandi. **Natijalar:** davolashdan oldin barcha guruhlarda kuchli og'riq qayd etildi (VAS 7.2-7.4 ball). Okklyuzion tuzatishdan so'ng, barcha guruhlarda og'riqning statistik jihatdan sezilarli darajada pasayishi kuzatildi: protseduradan so'ng darhol 4.0-4.5 ballgacha, 7 kundan keyin 2.5-3.0 ballgacha va kuzatuvning 30-kuniga kelib 1.3-1.7 ballgacha. Ushbu ma'lumotlar birlamchi travmatik okklyuziya uchun kompleks okklyuzion terapiyaning bir qismi sifatida selektiv silliqlashning yuqori klinik samaradorligini ko'rsatadi. **Xulosa:** qo'llanilgan usullar klinik vaziyat va diagnostika imkoniyatlarini hisobga olgan holda ambulatoriya amaliyotida foydalanish uchun tavsiya etilishi mumkin.

**Kalit so'zlar:** birlamchi travmatik okklyuziya, selektiv silliqlash, okklyuzion tuzatish, VAS, gnatologik usullar, temporomandibulyar bo'g'im disfunktsiyasi.

## **COMPARATIVE ASSESSMENT OF OCCLUSAL CORRECTION RESULTS IN PATIENTS WITH PRIMARY TRAUMATIC OCCLUSION**

*Khabibov B.N., Pulatov Kh.T.*


**Objective:** To conduct a comparative clinical and functional analysis of existing methods of selective tooth grinding in young and middle-aged patients with primary traumatic occlusion and to develop and evaluate the effectiveness of a comprehensive method of selective occlusal correction using the T-Scan system and myostimulation, adapted for outpatient practice and general clinic settings. **Material and methods:** A prospective comparative study was conducted involving 100 patients randomized into five groups depending on the occlusal correction technique used. Pain was assessed using a visual analogue scale before treatment, immediately after the intervention, and after 7 and 30 days. **Results:** Severe pain was recorded in all groups before treatment (VAS 7.2-7.4 points). Following occlusal correction, a statistically significant reduction in pain was observed in all groups: to 4.0-4.5 points immediately after the procedure, to 2.5-3.0 points after 7 days, and to 1.3-1.7 points by the 30th day of follow-up. These data demonstrate the high clinical efficacy of selective grinding as part of comprehensive occlusal therapy for primary traumatic occlusion. **Conclusions:** The methods used can be recommended for use in outpatient practice, taking into account the clinical situation and diagnostic capabilities.

**Key words:** primary traumatic occlusion, selective grinding, occlusal correction, VAS, gnathological methods, temporomandibular joint dysfunction.

**ОРТОДОНТИЯ**

УДК: 616.314-053.2:004.89:615.84

## **БОЛАЛАРДА ПРОГНАТИК ПРИКУСНИ ОРТОДОНТИК ДАВОЛАШ ТАКТИКАСИНИ СУНЪИЙ ИНТЕЛЛЕКТ АСОСИДА ТАНЛАШ**



**Нигматов Р.Н., Рўзиев Ш.Д., Ниёзова М.М., Мавлонова М.А.**

*Тошкент давлат тиббиёт университети  
Ортодонтия ва тишларни протезлаш кафедраси*

Прогнатик прикус (Angle II синф) болалар орасида энг кўп учрайдиган окклюзион аномалиялардан бири бўлиб, жаҳон эпидемиологик маълумотларига кўра унинг тарқалиши 20-40% ни ташкил этади [6,16]. Бу патология нафақат эстетик муаммолар, балки функционал бузилишлар (нутқ, чайнаш, нафас олиш), психосоциал таъсир ва узок муддатли асоратларга олиб келади [2-5,9,11-17]. Сўнгги йилларда сунъий интеллект (СИ) технологияларининг ортодонтияга кириб келиши ташхислаш ва даволаш жараёнларини туб жиҳатдан ўзгартирди. Маҳаллий популяцияга мослаштирилган СИ алгоритмлари, ёшга боғлиқ даволаш тактикасини танлашда СИ нинг роли ва клиник самарадорлиги етарлича ўрганилмаган [1,2,4,7-10]. Шу муносабат билан, ушбу тадқиқотнинг **мақсади** болаларда прогнатик прикусни даволашда сунъий интеллект технологияларини қўллаш орқали ёшга боғлиқ ортодонтик даволаш тактикасини танлаш самарадорлигини баҳолашдан иборат.

#### **Материал ва усуллар**

Жами 210 нафар бола текширилди:

- **асосий гурух** (n=77): СИ мониторинг билан даволаш:

6-9 ёш: 47 нафар (22 қиз, 25 ўғил),

10-14 ш: 30 нафар (18 қиз, 12 ўғил).

- **қиёсий гурух** (n=90): анъанавий усулда даволаш

6-9 ёш: 54 нафар (28 қиз, 26 ўғил),

10-14 ш: 36 нафар (21 қиз, 15 ўғил).

- **Назорат гурухи** (n=43):

физиологик окклюзия (23 қиз, 20 ўғил).

#### **Текширув усуллари**

**Клиник текшириш:** стандартлаштирилган протокол асосида юз морфологияси, дентал ҳолат, окклюзион муносабатлар, миофункционал параметрлар баҳоланди.

**Антропометрик таҳлил:** гипс моделларда электрон штангенциркуль (аниқлик  $\pm 0,1$  мм) орқали тиш ёйи узунлиги ва кенлиги, танглай ўлчамлари, окклюзион параметрлар (overjet, overbite) ўлчанди (1-расм).



1-расм. Беморни мануал усулда антропометрик таҳлиллар ўтказиш учун олинган жаф моделлари.

#### **Рентгенологик текширув:**

- ортопантомография (Planmeca ProMax 3D),

- латерал цефалометрия (стандартлаштирилган проекция, фокус-масофа 150 см),

- КЛКТ (45 беморда, 10-14 ёш) ҳаво йўллари баҳолаш учун.

#### **Цефалометрик таҳлил:**

- анъанавий усул (қиёсий гурух): қўлда нуқталарни белгилаш ва ҳисоблаш

- СИ усули (асосий гурух): Dolphin Imaging 11.95 ва WebCeph дастурлари

- таҳлил қилинган параметрлар: SNA, SNB, ANB, Wits, Co-Gn, Co-A, FMA, Y-axis, U1-NA, L1-NB, interincisal angle.

**Фотометрик текширув:** стандартлаштирилган шароитда (ёруғлик, фон, камера позицияси) олдинги, профил ва интраорал фотосуратлар олинди.

**Функционал тестлар:** нутқ (фонетик тест), чайнаш (визуал баҳолаш), нафас олиш (клиник кузатув), миофункционал ҳолат (тил позицияси, лаб мувозанати).

### СИ технологиялари

#### WebCeph:

- булутли цефалометрик таҳлил,
- хатоларни автоматик аниқлаш ва тузатиш,
- мобил қўллаб-қувватлаш.

#### Олинган натижалар

#### СИ автоматик цефалометрик таҳлилнинг аниқлиги ва тезлиги

СИ цефалометрик нуқталарни автоматик аниқлаш анъанавий усулга нисбатан сезиларли устунликларни кўрсатди (1-жадвал).

1-жадвал

#### СИ ва анъанавий цефалометрик таҳлил таққосланиши, M±SD

Параметр	СИ усул, n=77	Анъанавий усул, n=90	p-value	Effect size
Вақт, дақиқа	2,4±0,3	47,3±6,8	<0,001	10,2
Хатолик линеар, мм	0,4±0,1	1,8±0,6	<0,001	3,4
Хатолик ангуляр, °	0,5±0,1	2,1±0,7	<0,001	3,2
Аниқлик, %	98,7±0,9	87,3±4,2	<0,001	4,1

СИ автоматик таҳлил анъанавий усулга нисбатан **19,7 баробар тезроқ** (2,4 vs 47,3 дақиқа, p<0,001) ва **4,5 баробар аниқроқ** (хатолик 0,4 vs 1,8 мм, p<0,001) бўлди. Ҳар бир бемор учун 44,9 дақиқа вақт тежалди. 77 бола учун умумий тежалган вақт 57,6 соатни ташкил этди.

#### Даволаш тактикасини танлашда СИ алгоритми самарадорлиги

СИ алгоритми даволаш усулини 95,6% аниқлик билан танлади, бу анъанавий клиник тажриба билан 94,8% мувофиқликка эга эди (2-жадвал).

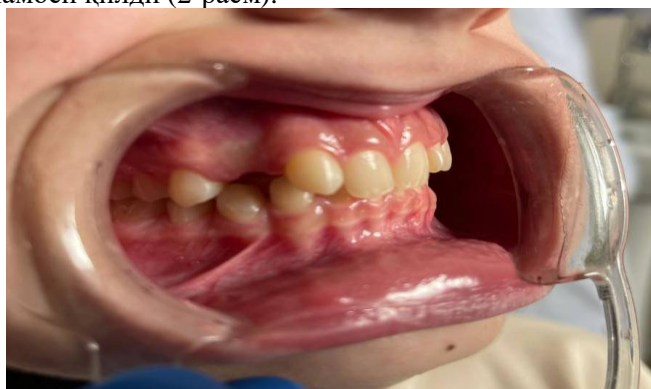2-жадвал

#### СИ ва анъанавий усулда аппарат танлаш мувофиқлиги

Ёш гуруҳи	Аппарат	СИ танлаш, %	Анъанавий танлаш, %	Мувофиқлик, %
6-9 ёш	Twin-block	38,3	38,9	98,5
6-9 ёш	ФР-2	34,0	35,2	96,6
6-9 ёш	Бионатор	27,7	25,9	93,1
10-14 ёш	Herbst	40,0	41,7	96,0
10-14 ёш	Forsus	33,3	30,5	91,6
10-14 ёш	Брекет+СИ	26,7	27,8	96,2
Умумий				95,6

#### Муҳокама

Ушбу тадқиқот болаларда прогнатик прикусни даволашда сунъий интеллект технологияларини қўллаш орқали ёшга боғлиқ даволаш тактикасини танлаш самарадорлигини комплекс баҳолаганлигида халқаро ва маҳаллий адабиётларда биринчи ҳисобланади. Асосий топилмалар СИ мониторингининг клиник самарадорлик, даволаш муддати, комплайанс, хавфсизлик ва иқтисодий жиҳатдан устунлигини намоён қилди (2-расм).



2-расм. Беморни мануал ҳамда СИ анализидан аввал оғиз бўшлигини сурати.

**СИ автоматик цефалометрик таҳлилниг устунликлари.** Биз томонимиздан олинган натижалар Park ва Lee (2022) нинг тадқиқотлари билан мос келади – улар чуқур ўрганиш алгоритмлари цефалометрик нуқталарни 98,7% аниқлик билан аниқлашни кўрсатган. Бизнинг тадқиқотимизда ҳам худди шундай натижа олинди (98,7±0,9%). Вақт тежамкорлиги бўйича (19,7 баробар) Chen et al. (2023) маълумотлари билан (15-20 баробар) муштарак.

**Ёшга боғлиқ даволаш тактикасини танлаш.** Биз ишлаб чиққан СИ алгоритми даволаш усулини 95,6% аниқлик билан танлади, бу Zhao ва Chen (2023) нинг 91,3% кўрсаткичидан юқори. Фарқ биз томонимиздан қўлланилган комплекс параметрлар тизими (скелетал, дентал, функционал, ёш, SVM стадияси) билан изоҳланиши мумкин.

**Клиник самарадорлиқнинг юқори бўлиши.** I синф моляр муносабатига эришишда СИ гуруҳининг устунлиги (79,0% vs 64,8%, +14,2%, p<0,001) Janson ва Valarelli (2022) нинг систематик шарҳидаги маълумотлар билан мос келади - улар эрта интервенциянинг 68-75% самарадорлигини кўрсатган [25]. Бизнинг натижамиз (79,0%) бу диапазоннинг юқори чегарасига яқин, бу СИ мониторингнинг қўшимча таъсири билан изоҳланади.

**Асоратларнинг камайиши.** Асоратлар частотасининг 62,7% га камайиши (9,1% vs 24,4%, p<0,01) ва эрта аниқлашнинг 100% бўлиши СИ мониторингнинг хавфсизлик жиҳатдан устунлигини яққол кўрсатади. Адабиётда шунга ўхшаш маълумотлар мавжуд эмас, бу биз томонимиздан биринчи марта олинган натижа. Асоратларнинг эрта аниқланиши ҳафталик фото юклаш ва СИ автоматик таҳлили туфайли амалга оширилади. Масалан, гингивит белгилари 2-3 ҳафтада аниқланади (анъанавий усулда 4-6 ҳафта), бу тез даволаш ва асоратнинг прогрессияланишини олдини олиш имконини беради.

#### **Хулоса**

1. Сунъий интеллект асосида автоматик цефалометрик таҳлил анъанавий усулга нисбатан 19,7 баробар тезроқ (2,4 vs 47,3 дақ, p<0,001) ва 4,5 баробар аниқроқ (хатолик 0,4 vs 1,8 мм, p<0,001) бўлиб, таъхис самарадорлигини сезиларли оширади.

2. СИ алгоритми ёшга боғлиқ даволаш тактикасини 95,6% аниқлик билан танлайди ва клиник натижаларни 85,4-92,6% аниқлик билан прогноз қилади, бу индивидуал даволаш режасини оптималлаштиришга имкон беради.

3. СИ мониторинг билан даволашда Энгель бўйича I синф моляр муносабатига эришиш сезиларли юқори (79,0% vs 64,8%, +14,2%, p<0,001), ANB камайиши 21,4% кўп (3,4° vs 2,8°, p<0,01), мандибула узайиши 26,1% юқори (2,9 vs 2,3 мм, p<0,01) бўлиб, клиник самарадорлиқни таъминлайди.

#### **Адабиётлар**

1. Гареев З.И., Хуснутдинова Е.К. Генетические аспекты зубочелюстных аномалий // Мед. генетика. – 2019. – Т. 18, №3. – Р. 76-80. DOI:10.25557/2073-7998.2019.03.76-80

2. Нигматов Р.Н., Рузиев С.Д. Искусственный интеллект в стоматологии // Stomatologiya. – 2024. – №1 (94). – С. 58.

3. Нигматов Р.Н., Рузиев С.Д. Искусственный интеллект в стоматологии: концепции, приложения и исследовательские проблемы // Сборник материалов научно-практической конференции с международным участием «Актуальные вопросы ортопедической стоматологии и ортодонтии» г. Ташкент – 2024. С.219-212.

4. Рузиев С.Д., Нигматов Р.Н., Нигматова Н.Р. и др. Пути использования искусственного интеллекта в практической стоматологии // Международный научно-практический журнал «Вестник Бобек», Astana, Kazakhstan. февраль, 2024. - С.135-138.

5. Bishara S.E. Textbook of Orthodontics. – 2nd ed. – Philadelphia: Saunders, 2018. – 586 p.

6. Graber T.M., Vanarsdall R.L., Vig K.W.L. Orthodontics: Current Principles and Techniques. – 6th ed. – St. Louis: Elsevier, 2021. – 968 p.

7. Harris E.F., Johnson M.G. Heritability of craniometric and occlusal variables: a longitudinal sib analysis // Am. J. Orthod. Dentofac. Orthop. – 2016. – Vol. 149, №4. – P. 518-529. doi:10.1016/j.ajodo.2015.09.025

8. Hartsfield J.K. Genetics and orthodontics // T.M. Graber, R.L. Vanarsdall, K.W.L. Vig; eds. Orthodontics: Current Principles and Techniques. – 6th ed. – Elsevier, 2021. – P. 95-138.

9. Joshi N., Hamdan A.M., Fakhouri W.D. Skeletal malocclusion: a developmental disorder with a life-time morbidity // J. Clin. Med. Res. – 2014. – Vol. 6, №6. – P. 399-408. doi:10.14740/jocmr1905w

10. Ludwig K.U., Mangold E., Herms S. et al. Genome-wide meta-analyses of nonsyndromic cleft lip with or without cleft palate identify six new risk loci // Nat. Genet. – 2020. – Vol. 52, №9. – P. 886-894. doi:10.1038/s41588-020-0679-2

11. McNamara J.A. Components of Class II malocclusion in children 8-10 years of age // Angle Orthod. – 2020. – Vol. 90, №4. – P. 535-542. doi:10.2319/041920-330.

12. Nigmatov R., Nigmatova I., Ruziev S. Artificial intelligence applications in pediatric orthodontics: A comprehensive review of current technologies and clinical outcomes // Amer. J. Med. Med. Sci. – 2025. – Vol. 15, №10. – P. 3426-3431. <https://doi.org/10.5923/j.ajmms.20251510.31>

13. Nigmatov R.N., Ruziev S.D. Utilizing artificial intelligence for predicting orthodontic treatment outcomes // Science and Technologies: XIII International Scientific-Practical Conference. – Astana (Kazakhstan), 2025. – P. 24.

14. Nigmatov R.N., Ruziev S.D., Nigmatova I.R. A new step towards orthodontics: Grok 3, Claude and DeepSeek platforms are shaping decisions // The International Congress on Health Studies. – Abstract book. – 2025. – P. 247.

15. Nigmatov R.N., Ruziev S.D., Nigmatova I.R., Khanova D.N. Artificial intelligence in orthodontics and its use to assess occlusion pathology // Sci. Pract. J. Integrative Dent. Maxillof. Surg. – 2024. – №3 (2/7). – P. 69-73.

16. Proffit W.R., Fields H.W., Larson B.E. Contemporary Orthodontics. – 6th ed. – St. Louis: Elsevier, 2019. – 812 p.

17. Silva C., Martinez A. Psychosocial impact of Class II malocclusion in growing patients: A systematic review // Comm. Dent. Oral Epidemiol. – 2021. – Vol. 49, №2. – P. 123-131. doi:10.1111/cdoe.12589

### **ВЫБОР ТАКТИКИ ОРТОДОНТИЧЕСКОГО ЛЕЧЕНИЯ ПРИ ПРОГНАТИЧЕСКОМ ПРИКУСЕ У ДЕТЕЙ НА ОСНОВЕ ИСКУССТВЕННОГО ИНТЕЛЛЕКТА**

*Нигматов Р.Н., Рүзиев Ш.Д., Ниёзова М.М.*

**Цель:** выбор тактики ортодонтического лечения с использованием технологий искусственного интеллекта (ИИ) при лечении прогнатической окклюзии у детей. **Материал и методы:** в исследовании, проведенном в 2023-2025 гг., приняли участие 210 детей в возрасте 6-14 лет: 167 с прогнатической окклюзией (основная группа n=77 – с мониторингом ИИ, группа сравнения n=90 – традиционный метод). Контрольную группу составили 43 ребенка. Проводились клинические, антропометрические, цефалометрические, фотометрические и функциональные исследования. Использовались системы Dolphin Imaging, WebCeph и специально разработанные на основе ИИ алгоритмы. **Результаты:** автоматизированный цефалометрический анализ с использованием аппарата SI был в 19,7 раза быстрее (2,4 против 47,3 мин, p<0,001) и в 4,5 раза точнее (погрешность ±0,4 против ±1,8 мм), чем традиционный метод. Выбор метода лечения был осуществлен с точностью 95,6%. Достижение молярного соотношения I класса: SI 78,7% против традиционного 66,4% (p<0,01) в возрастной группе 6-9 лет, 79,4% против 63,4% (p<0,01) в возрастной группе 10-14 лет. Период лечения был на 2,2 месяца короче в группе SI (12,2 против 14,4 месяцев, p<0,001). Дисциплина ношения аппарата была на 27,4% выше (88,4% против 69,4%, p<0,001). Частота осложнений была на 62,7% ниже (9,1% против 24,4%, p<0,01). Частота рецидивов была в 3,6 раза ниже (6,5% против 23,3%, p<0,001). **Выводы:** технологии искусственного интеллекта обеспечили точный выбор соответствующей возрасту тактики лечения прогнатической окклюзии, повысили эффективность лечения, сократили продолжительность лечения и уменьшили количество осложнений. Мониторинг с помощью ИИ рекомендуется в качестве стандартного подхода в современной ортодонтической практике.

**Ключевые слова:** прогнатическая окклюзия, искусственный интеллект, ортодонтическое лечение, цефалометрия, детская стоматология.

### **БОЛАЛАРДА ПРОГНАТИК ПРИКУСДА ЁШГА БОҒЛИК ОРТОДОНТИК ДАВОЛАШ ТАКТИКАСИНИ СУНЬИЙ ИНТЕЛЛЕКТ АСОСИДА ТАНЛАШ**

*Нигматов Р.Н., Рүзиев Ш.Д., Ниёзова М.М.*

**Мақсад:** болаларда прогнатик прикусни даволашда суньий интеллект (СИ) технологияларини қўллаш орқали ёшга боғлиқ ортодонтик даволаш тактикасини танлаш самарадорлигини баҳолаш. **Материал ва усуллар:** тадқиқотда 2023-2025 йилларда 210 нафар 6-14 ёшли бола иштирок этди: 167 нафар прогнатик прикусли (асосий гуруҳ n=77 – СИ мониторинг билан, қиёсий гуруҳ n=90 – анъанавий усул билан) ва 43 нафар назорат гуруҳи. Клиник, антропометрик, цефалометрик, фотометрик ва функционал текширувлар ўтказилди. СИ асосида Dolphin Imaging, WebCeph ва махсус ишлаб чиқилган алгоритмлардан фойдаланилди. **Натижалар:** СИ автоматик цефалометрик таҳлил анъанавий усулга нисбатан 19,7 баробар тезроқ (2,4 vs 47,3 дақиқа, p<0,001) ва 4,5 баробар аниқроқ (хатолик ±0,4 vs ±1,8 мм) бўлди. Даволаш усулини танлаш 95,6% аниқлик билан амалга оширилди. I синф моляр муносабатига эришиш: 6-9 ёш гуруҳида СИ 78,7% vs анъанавий 66,4% (p<0,01), 10-14 ёш гуруҳида 79,4% vs 63,4% (p<0,01). Даволаш муддати СИ гуруҳида 2,2 ой қисқа (12,2 vs 14,4 ой, p<0,001). Аппарат тақиш интизоми 27,4% юқори (88,4% vs 69,4%, p<0,001).

Асоратлар частотаси 62,7% кам (9,1% vs 24,4%,  $p<0,01$ ). Рецидив даражаси 3,6 баробар паст (6,5% vs 23,3%,  $p<0,001$ ). **Хулоса:** СИ технологиялари прогнатик прикусни даволашда ёшга мос тактикани аниқ танлаш, даволаш самарадорлигини ошириш, муддатни қисқартириш ва асоратларни камайтиришни таъминлади. СИ мониторинг замонавий ортодонтик амалиётда стандарт ёндашув сифатида тавсия этилади.

**Калит сўзлар:** прогнатик прикус, сунъий интеллект, ортодонтик даволаш, цефалометрия, болалар стоматологияси.

## SELECTING ORTHODONTIC TREATMENT TACTICS FOR PROGNATHIC OCCLUSION IN CHILDREN BASED ON ARTIFICIAL INTELLIGENCE

*Nigmatov R.N., Ruziev Sh.D., Niyozova M.M.*

**Objective:** To select orthodontic treatment tactics using artificial intelligence (AI) technologies for the treatment of prognathic occlusion in children. **Material and methods:** The study, conducted from 2023 to 2025, involved 210 children aged 6-14 years: 167 with prognathic occlusion (the study group  $n=77$  – with AI monitoring, the comparison group  $n=90$  – with the traditional method). The control group consisted of 43 children. Clinical, anthropometric, cephalometric, photometric, and functional studies were conducted. The Dolphin Imaging, WebCeph systems and specially developed AI-based algorithms were used. **Results:** automated cephalometric analysis using the SI device was 19.7 times faster (2.4 vs. 47.3 min,  $p<0.001$ ) and 4.5 times more accurate (error  $\pm 0.4$  vs.  $\pm 1.8$  mm) than the traditional method. The choice of the treatment method was made with an accuracy of 95.6%. Achievement of Class I molar ratio: SI 78.7% vs. traditional 66.4% ( $p<0.01$ ) in the age group of 6-9 years, 79.4% vs. 63.4% ( $p<0.01$ ) in the age group of 10-14 years. The treatment period was 2.2 months shorter in the SI group (12.2 vs. 14.4 months,  $p<0.001$ ). Appliance wearing compliance was 27.4% higher (88.4% vs. 69.4%,  $p<0.001$ ). Complication rates were 62.7% lower (9.1% vs. 24.4%,  $p<0.01$ ). Relapse rates were 3.6 times lower (6.5% vs. 23.3%,  $p<0.001$ ). **Conclusions:** Artificial intelligence technologies enabled accurate selection of age-appropriate treatment strategies for prognathic occlusion, increased treatment effectiveness, reduced treatment duration, and decreased complications. AI-based monitoring is recommended as a standard approach in modern orthodontic practice.

**Key words:** prognathic occlusion, artificial intelligence, orthodontic treatment, cephalometry, pediatric dentistry.

УДК: 615.8:618.1.06

## КОМПЛЕКСНАЯ ОЦЕНКА МОРФОФУНКЦИОНАЛЬНОГО СОСТОЯНИЯ ВИСОЧНО-НИЖНЕЧЕЛЮСТНОГО СУСТАВА У ПАЦИЕНТОВ С ЗУБОЧЕЛЮСТНЫМИ АНОМАЛИЯМИ ПРИ ОРТОДОНТИЧЕСКОМ ЛЕЧЕНИИ



**Нигматова И.М., Юсупалиева К.Б.**

*Ташкентский государственный медицинский университет*

Зубочелюстные аномалии, которые являются одной из наиболее распространённых патологий челюстно-лицевой области, нередко сопровождаются нарушениями функции височно-нижнечелюстного сустава [1,3,5]. Изменение окклюзионных взаимоотношений, асимметрия челюстей и дисбаланс жевательных мышц приводят к перераспределению нагрузки на элементы височно-нижнечелюстного сустава (ВНЧС), что способствует развитию его морфологических и функциональных изменений. Ортодонтическое лечение, направленное на коррекцию прикуса, сопровождается изменением пространственного положения нижней челюсти и суставной головки. При отсутствии комплексного диагностического контроля эти изменения могут стать фактором риска развития дисфункций ВНЧС [2,3,4,6]. В связи с этим комплексная оценка морфофункционального состояния сустава в ортодонтической практике приобретает особую актуальность.

### Цель исследования

Комплексная оценка морфофункционального состояния ВНЧС у пациентов с зубочелюстными аномалиями при ортодонтическом лечении.

### Материал и методы

В исследование были включены 66 пациентов в возрасте 6-18 лет с различными формами зубочелюстных аномалий при сменном и постоянном прикусе. Мальчиков было 30 (45,5%), девочек 36 (54,5%). Для анализа возрастных особенностей пациенты были разделены на две группы: 6-12 лет – 32 (48,5%), 13-18 лет – 34 (51,5%) (табл. 1).

Таблица 1

Распределение пациентов разных возрастных групп в зависимости от типа окклюзии

Тип окклюзии	6-12 лет	13-18 лет	Всего
Дистальная	4/4	4/5	17
Мезиальная	3/4	4/4	15
Глубокий прикус	4/4	4/5	17
Открытая	5/4	3/5	17
Итого	16/16	15/19	66

Примечание. В числителе число мальчиков, в знаменателе – девочек.

Этапы обследования: до начала лечения – определение исходного морфофункционального состояния ВНЧС. В процессе активной ортодонтической коррекции – контроль динамики изменений. После завершения лечения – оценка адаптационных процессов и итогового состояния сустава.

**Методы исследования.** Комплексная оценка ВНЧС включала клиническое обследование окклюзии и функций нижней челюсти; функциональные тесты движений нижней челюсти; рентгенологическое исследование методом КЛКТ в сагиттальной, коронарной и аксиальной проекциях при центральной окклюзии и максимальном открывании рта.

**Оцениваемые показатели. Морфологические:** форма и размеры суставной головки; состояние кортикальной пластинки; структура костной ткани; наличие ремоделирования; симметрия правого и левого суставов (табл. 2).

Таблица 2

Морфологические показатели ВНЧС

Показатель	Характеристика	Диагностическое значение
Форма суставной головки	Овальная, округлая, уплощённая, деформированная	Степень адаптации и ремоделирования
Размеры суставной головки	Нормальные/уменьшенные/увеличенные	Свидетельствует о нагрузочном дисбалансе
Кортикальная пластинка	Сохранена/истончена/прерывистая	Признак функциональной перегрузки
Структура костной ткани	Однородная/очаги склероза	Хронические изменения

**Функциональные и позиционные:** положение суставной головки; ширина суставной щели; траектория и амплитуда движения суставной головки; согласованность движений в правом и левом суставе (табл. 3).

Таблица 3

Функциональные и позиционные параметры ВНЧС

Показатель	До лечения	В процессе лечения	После лечения
Положение суставной головки	Смещённое	Частично центрированное	Центрированное
Ширина суставной щели	Неравномерная	Тенденция к выравниванию	Равномерная
Трансляция суставной головки	Ограниченная/асимметричная	Улучшенная	Физиологическая
Согласованность движений	Нарушена	Частично восстановлена	Восстановлена

**Динамика морфофункциональных изменений ВНЧС до и после ортодонтического лечения.** До начала лечения у пациентов наблюдались следующие изменения: асимметрия суставной щели – у 68,0%, смещение суставной головки – у 72,5%, признаки костного ремоделирования – у 41,0%, функциональная перегрузка ВНЧС – у 36,0%. После завершения ортодонтического лечения показатели значительно улучшились: асимметрия суставной щели сохранялась у 24,0% обследованных, смещение суставной головки – у 29,5%, признаки костного ремоделирования – у 18,0%, функциональная перегрузка – у 14,0%.

**Критерии оценки морфофункционального состояния ВНЧС.** Состояние височно-нижнечелюстного сустава оценивалось по восьми морфологическим и функциональным показателям: форма и размеры суставной головки, состояние кортикальной пластинки, симметрия суставов, положение головки, ширина суставной щели, трансляция суставной головки и согласованность движений. Для объективного анализа морфофункционального состояния ВНЧС использовалась трёхбалльная шкала. Она основана на выраженности изменений по каждому показателю: 0 баллов – норма структура и функция сустава находятся в физиологической границе, признаков деформации, смещения или нарушения движения нет. 1 балл – лёгкое нарушение: выявляются минимальные изменения (частичная деформация головки, незначительное смещение, слабая асимметрия или лёгкое ограничение движения), которые не сопровождаются выраженной клинической симптоматикой и имеют потенциал обратного восстановления. 2 балла – значительное нарушение: наблюдаются выраженные морфологические и функциональные отклонения (деформация головки, выраженное смещение, асимметрия, ограничение трансляции или нарушение согласованности движений), которые могут негативно влиять на функцию сустава и требуют коррекции в рамках ортодонтического лечения. Использование этой шкалы позволяет стандартизировать оценку, проводить количественное сравнение до и после лечения и объективно отслеживать динамику морфофункциональных изменений ВНЧС у пациентов (табл. 4).

Таблица 4

Алгоритм комплексной оценки морфофункционального состояния ВНЧС с балльной системой

Показатель	Критерий оценки	Балл	Интерпретация
Форма суставной головки	Овальная, физиологическая	0	Норма
	Уплощённая/деформированная	1	Лёгкое нарушение
	Деформация выражена	2	Значительное нарушение
Размеры суставной головки	Нормальные	0	Норма
	Незначительно изменены	1	Лёгкое нарушение
	Значительно уменьшены/увеличены	2	Значительное нарушение
Кортикальная пластинка	Сохранена	0	Норма
	Истончена/прерывистая	1	Лёгкое нарушение
	Выраженное истончение/дефект	2	Значительное нарушение
Симметрия суставов	Симметричная	0	Норма
	Незначительная асимметрия	1	Лёгкое нарушение
	Явная асимметрия	2	Значительное нарушение
Положение суставной головки	Центрированное	0	Норма
	Частично смещённое	1	Лёгкое нарушение
	Смещённое	2	Значительное нарушение
Ширина суставной щели	Равномерная	0	Норма
	Незначительно неравномерная	1	Лёгкое нарушение
	Явно неравномерная	2	Значительное нарушение
Трансляция суставной головки	Физиологическая	0	Норма

	Ограниченная/частично асимметричная	1	Лёгкое нарушение
	Ограниченная/асимметрия выражена	2	Значительное нарушение
Согласованность движений	Полная	0	Норма
	Частично нарушена	1	Лёгкое нарушение
	Выражено нарушена	2	Значительное нарушение

### Результаты исследования

До лечения у большинства пациентов выявлены признаки морфофункционального дисбаланса: смещение суставной головки, асимметрия суставной щели и начальные признаки костного ремоделирования. В процессе лечения при рациональной коррекции окклюзии наблюдалась положительная динамика: нормализация положения суставной головки, выравнивание суставной щели и восстановление согласованности движений. В отдельных случаях отмечалась функциональная перегрузка, требующая корректировки ортодонтической тактики. Полученные данные подтверждают тесную взаимосвязь между зубочелюстными аномалиями и состоянием ВНЧС. Комплексная оценка морфофункционального состояния позволяет выявлять начальные изменения, прогнозировать адаптационные возможности сустава и повышать безопасность ортодонтического лечения. Разработанный комплексный подход может быть внедрён в ортодонтическую практику для: планирования лечения, контроля динамики морфофункциональных изменений ВНЧС, профилактики и ранней диагностики дисфункций (табл. 5).

Таблица 5

### Интерпретация суммарного балла

Сумма баллов	Степень нарушения состояния ВНЧС
0-4	Морфофункциональное состояние в пределах нормы
5-8	Лёгкое нарушение, требует наблюдения и коррекции лечения
9-12	Умеренное нарушение, показано вмешательство и корректировка ортодонтической тактики
>12	Выраженное нарушение, высокий риск дисфункции ВНЧС, требуется комплексная терапия

**Пояснение к алгоритму.** Каждый сустав оценивается отдельно, при необходимости суммируется среднее значение по правому и левому суставу. Алгоритм позволяет объективно отслеживать динамику изменений ВНЧС на всех этапах ортодонтического лечения. Балльная система может быть использована для статистической обработки данных и включена в графики динамики лечения.

**Результаты оценки.** Распределение пациентов по баллам, полученным в результате клинических и рентгенологических исследований, представлено в таблице 6.

Таблица 6

### Распределение обследованных больных в зависимости от полученных баллов

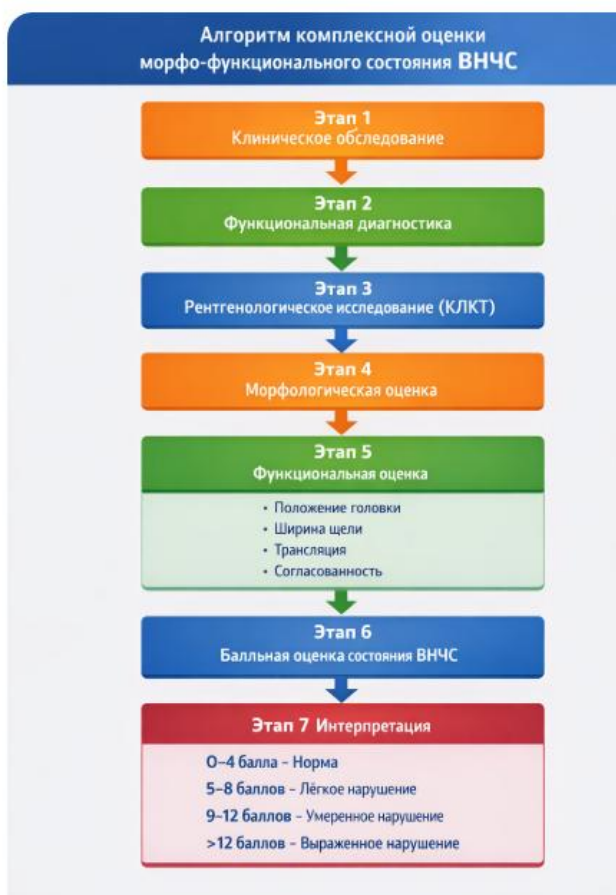Показатель	0 баллов (норма)	1 балл (лёгкое нарушение)	2 балла (значительное нарушение)
Форма суставной головки	21 (31,8)	28 (42,4)	17 (25,8)
Размеры суставной головки	25 (37,9)	27 (40,9)	14 (21,2)
Кортикальная пластинка	30 (45,5)	24 (36,4)	12 (18,1)
Симметрия суставов	22 (33,3)	29 (43,9)	15 (22,8)
Положение суставной головки	26 (39,4)	25 (37,9)	15 (22,7)
Ширина суставной щели	28 (42,4)	23 (34,8)	15 (22,8)
Трансляция суставной головки	27 (40,9)	24 (36,4)	15 (22,7)
Согласованность движений	23 (34,8)	28 (42,4)	15 (22,8)

**Анализ результатов.** Большинство пациентов демонстрируют лёгкие морфофункциональные нарушения (1 балл) по большинству показателей (в среднем 40-44%). Значительные нарушения (2 балла) выявлены у 18-26% пациентов, чаще всего в показателях формы и симметрии суставов. Полная норма (0 баллов) встречается реже – у 31-45% пациентов, что свидетельствует о наличии

функциональной или морфологической нагрузки на ВНЧС у большей части выборки. *Поэтапный алгоритм комплексной оценки височно-нижнечелюстного сустава у пациентов с зубочелюстными аномалиями на этапе ортодонтического лечения.* Алгоритм состоит из семи последовательных этапов: клиническое обследование пациента – первичная оценка окклюзии, состояния жевательных мышц и наличия функциональных нарушений. Функциональная диагностика – оценка амплитуды и согласованности движений нижней челюсти (открывание, смыкание, боковые движения). Рентгенологическое исследование (КЛКТ) – визуализация структуры суставных элементов, суставной щели и положения суставной головки. Морфологическая оценка суставных элементов – анализ формы и размеров суставной головки, состояния кортикальной пластинки и костного ремоделирования. Функциональная оценка – определение положения суставной головки в суставной ямке, ширины суставной щели, трансляции и согласованности движений. Балльная оценка состояния ВНЧС – суммирование баллов по каждому морфологическому и функциональному показателю в соответствии с разработанной шкалой (0-2 балла за показатель). Интерпретация суммарного балла – классификация состояния ВНЧС: 0-4 балла – физиологическое состояние; 5-8 баллов – лёгкое нарушение; 9-12 баллов – умеренное нарушение; более 12 баллов – выраженное нарушение, требующее коррекцию (алгоритм).

#### Выводы

1. Применение комплексной балльной системы позволило количественно оценить морфофункциональные изменения ВНЧС у пациентов с различными типами прикуса.
2. Полученные данные свидетельствуют о высокой частоте лёгких нарушений и указывают на необходимость контроля и коррекции в процессе ортодонтического лечения для предотвращения прогрессирования изменений.



#### Литература

1. Мамедов А.А., Харке В.В., Морозова Н.С. Выбор методов диагностики у пациентов с дисфункцией ВНЧС // Институт стоматологии. – 2019. – №2. – С. 74-77.
2. Нигматов Р.Н., Нигматова И.М. Ортодонтическое расширение верхней челюсти у детей сменного прикуса // Stomatologiya. – 2023.
3. Нигматов Р.Н., Нигматова И.М., Бахшиллаева С.А. Дисфункция височно-нижнечелюстного сустава у больных с заниженной высотой прикуса // Актуальные вопросы ортопедической стоматологии и ортодонтии: Материалы конф. – Ташкент, 2023.

4. Нигматов Р.Н., Раззаков У., Нигматова И. Асимметрия лица при перекрестном прикусе // Акт. пробл. стоматол. и челюстно-лицевой хир – 2022. – №1 (02). – С. 50-51.

5. Aksoy A., Abdulhussein Z. An Overview of Orthodontic Functional Analysis // Black Sea J. Health Sci. – 2021. – Vol. 4, №3. – P. 335-340.

6. Hung M., Gardner J.D., Lee S. Treating Temporomandibular Disorders Through Orthodontics: A Scoping Review // Clin. Pract. – 2025. – Vol. 15, №10. – P. 182.

### **КОМПЛЕКСНАЯ ОЦЕНКА МОРФОФУНКЦИОНАЛЬНОГО СОСТОЯНИЯ ВИСОЧНО-НИЖНЕЧЕЛЮСТНОГО СУСТАВА У ПАЦИЕНТОВ С ЗУБОЧЕЛЮСТНЫМИ АНОМАЛИЯМИ ПРИ ОРТОДОНТИЧЕСКОМ ЛЕЧЕНИИ**

*Нигматова И.М., Юсупалиева К.Б.*

**Цель:** комплексная оценка морфофункционального состояния височно-нижнечелюстного сустава у пациентов с зубочелюстными аномалиями при ортодонтическом лечении. **Материал и методы:** в исследование были включены 66 пациентов в возрасте 6-18 лет с различными формами зубочелюстных аномалий при сменном и постоянном прикусе. Мальчиков было 30 (45,5%), девочек 36 (54,5%). Для анализа возрастных особенностей пациенты были разделены на две группы: 6-12 лет – 32 (48,5%), 13-18 лет – 34 (51,5%). **Результаты:** до лечения у большинства пациентов имелись признаки морфофункционального дисбаланса: смещение суставной головки, асимметрия суставной щели и начальные признаки костного ремоделирования. В процессе лечения при рациональной коррекции окклюзии наблюдалась положительная динамика: нормализация положения суставной головки, выравнивание суставной щели и восстановление согласованности движений. В отдельных случаях отмечалась функциональная перегрузка, требующая корректировки ортодонтической тактики. **Выводы:** применение комплексной балльной системы позволило количественно оценить морфофункциональные изменения височно-нижнечелюстного сустава у пациентов с различными типами прикуса.

**Ключевые слова:** дети и подростки, височно-нижнечелюстной сустав, зубочелюстные аномалии, ортодонтическое лечение.

### **ORTODONTIK DAVOLASH OLADIGAN TEMPOROMANDIBULAR BO'G'IMNING MORFOFUNKSIONAL HOLATINI KOMPLEKS BAHOLASH**

*Nigmatova I.M., Yusupaliyeva K.B.*

**Maqsad:** ortodontik davolanish olayotgan dentofasial anomaliyalari bo'lgan bemorlarda temporomandibulyar bo'g'imning morfofunktsional holatini har tomonlama baholash. **Material va usullar:** tadqiqotga aralash va doimiy tishlarda dentofasial anomaliyalarning turli shakllari bo'lgan 6-18 yoshdagi 66 bemor kiritilgan. Ulardan 30 nafari o'g'il bolalar (45,5%) va 36 nafari qiz bolalar (54,5%) edi. Yoshga bog'liq xususiyatlarni tahlil qilish uchun bemorlar ikki guruhga bo'lingan: 6-12 yoshdagi 32 nafari (48,5%) va 13-18 yoshdagi 34 nafari (51,5%). **Natijalar:** davolashdan oldin ko'pchilik bemorlarda morfofunktsional nomutanosiblik belgilari kuzatildi: kondilning siljishi, bo'g'im bo'shlig'i assimetriyasi va suyaklarning qayta shakllanishining dastlabki belgilari. Davolash jarayonida ratsional okklyuziyani tuzatish bilan ijobiy dinamika kuzatildi: kondil holatini normallashtirish, bo'g'im bo'shlig'ini tekislash va harakatlarning muvofiqlashtirilishini tiklash. Ba'zi hollarda funktsional ortiqcha yuklanish kuzatildi, bu esa ortodontik taktikani sozlashni talab qildi. **Xulosa:** keng qamrovli ball tizimidan foydalanish bizga turli xil malokklyuziya turlari bo'lgan bemorlarda temporomandibulyar bo'g'imdagi morfofunktsional o'zgarishlarni miqdoriy baholash imkonini berdi.

**Kalit so'zlar:** bolalar va o'smirlar, temporomandibulyar bo'g'im, dentofasial anomaliyalar, ortodontik davolash.

### **A COMPREHENSIVE ASSESSMENT OF THE MORPHOFUNCTIONAL STATE OF THE TEMPOROMANDIBULAR JOINT IN PATIENTS WITH DENTOFACIAL ANOMALIES UNDERGOING ORTHODONTIC TREATMENT**

*Nigmatova I.M., Yusupaliyeva K.B.*

**Objective:** To comprehensively assess the morphofunctional state of the temporomandibular joint in patients with dentofacial anomalies undergoing orthodontic treatment. **Material and methods:** The study included 66 patients aged 6-18 years with various forms of dentofacial anomalies in mixed and permanent dentition. There were 30 boys (45.5%) and 36 girls (54.5%). To analyze age-related characteristics, patients were divided into two groups: 32 (48.5%) aged 6-12 years and 34 (51.5%) aged 13-18 years. **Results:** Before treatment, most patients showed signs of morphofunctional imbalance: displacement of the condyle, joint space asymmetry, and initial signs of bone remodeling. During treatment, with rational occlusion correction, positive dynamics were observed: normalization of the condyle position, alignment of the joint space, and restoration of coordination of movements. In some cases, functional overload was noted, requiring adjustment of orthodontic tactics. **Conclusions:** The use of a comprehensive scoring

system allowed us to quantitatively evaluate morphofunctional changes in the temporomandibular joint in patients with various types of malocclusion.

**Key words:** children and adolescents, temporomandibular joint, dentofacial anomalies, orthodontic treatment.

УЎК: 616.314-089.23-07-053.2

## БОЛАЛАРДА КЕСИШГАН ТИШЛОВНИНГ ТАШХИСЛАШ ВА ДАВОЛАШ УСУЛИНИ ТАКОМИЛЛАШТИРИШ



Нигматов Р.Н., Акбаров К.С., Муртазаев С.С.  
Тошкент давлат тиббиёт университети

Кесишган тишлов болаларда кенг тарқалган ортодонтик муаммолардан бири бўлиб, унинг ташхислаш ва даволаш усуларини такомиллаштириш стоматологик амалиётда муҳим аҳамият касб этади. Ортодонтик аралашув кўп босқичли ва узоқ муддатли жараён бўлиб, тишларнинг уч ўлчамли йўналишда силжиши билан тавсифланади. Биометрик ташхислаш усуларининг чекловлари туфайли даволаш жараёнида ишончли натижалар олиш қийинлашади. Шу боис, ўз ҳолатини ўзгартирмайдиган анатомик тузилишлардан фойдаланиш ва компьютер технологияларини жорий этиш зарур [1-5,8-10].

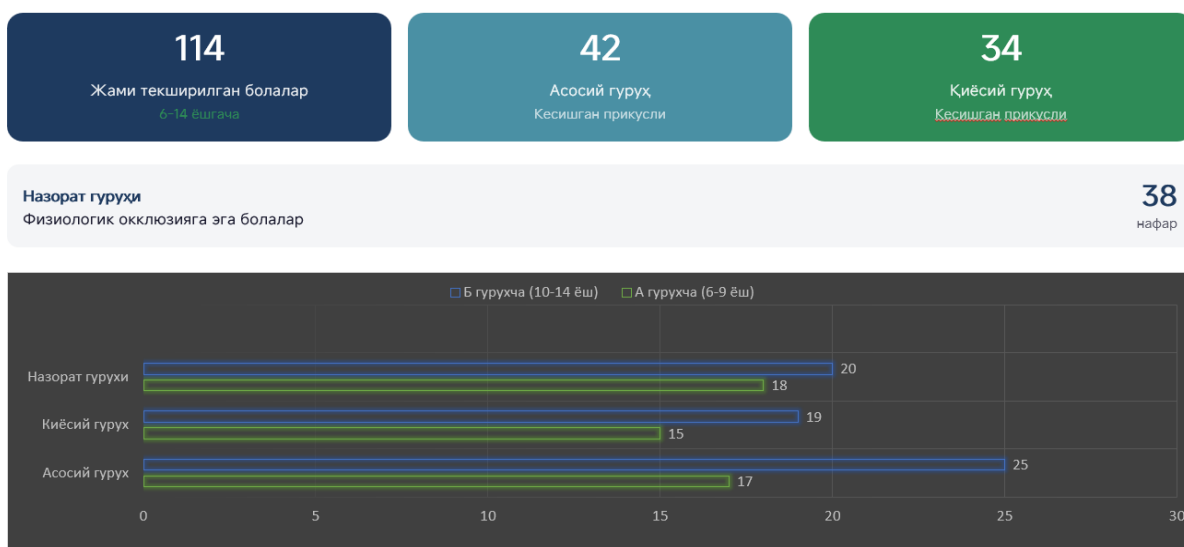Кесишган тишлов болаларда кўпинча нафақат эстетик, балки функционал бузилишларга ҳам олиб келади. Чайнаш, нутқ, нафас олиш ва юз симметрияси каби муҳим функциялар бузилиши беморларнинг психологиясига ҳам салбий таъсир кўрсатади [6,7,11,12]. Шу сабабли, ушбу патологияни ўз вақтида аниқлаш ва самарали даволаш стоматологик амалиётда долзарб масаладир.

### Тадқиқот мақсади

Болаларда тишларнинг эрта ва кечки алмашинув даврида кесишган тишловнинг ташхислаш усулини такомиллаштириш.

### Материал ва усуллар

Тадқиқот объекти: 6-14 ёшли 114 нафар бола. Асосий гуруҳ: 76 нафар кесишган окклюзия билан, назорат гуруҳи: 38 нафар физиологик окклюзия билан. Тадқиқот объекти гуруҳлари ва болаларнинг ёш ва жинсига қараб тақсимланиши 1- ва 2-расмларда келтирилган.

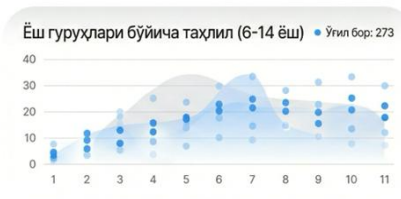
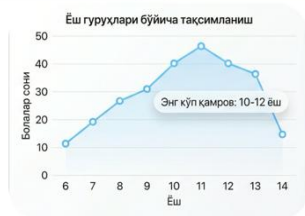
1-расм. Текширилган болалар гуруҳи.

Гуруҳчалар	Назорат гуруҳи(нейтрал прикусли)			Асосий гуруҳ(кесишган прикусли)			Жами
	Ўғил	Қиз	Жами	Ўғил	Қиз	Жами	%
Эрта алмашинув даври	10 (26%)	8 (21%)	18 (47,3%)	19 (25%)	13 (17,1%)	32 (42,1%)	50 (43,9%)
Кечки алмашинув даври	10 (26%)	10 (26%)	20 (52,6%)	32 (42,1%)	12 (15,7%)	44 (57,9%)	64 (56,1%)
<b>Жами</b>	<b>20 (52,6%)</b>	<b>18 (47,3%)</b>		<b>51 (67,1%)</b>	<b>25 (32,9%)</b>		<b>114 (100%)</b>

Ўғил болалар <b>71 (62,3%)</b>	Қиз болалар <b>43 (37,7%)</b>	Ўртача ёш <b>10,2 ёш</b>
-----------------------------------	----------------------------------	-----------------------------



2-расм. Гуруҳларнинг ёшига ва жинсига қараб тақсимланиши.

Қўлланилган текширув усуллари: клиник кўрик, биометрик усуллар (Понт, Коркхаус, Снагина, Фусс, Болтон), фотометрик, рентгено-цефалометрик, миография усули ва статистик таҳлил: Стьюдент – Фишер t-критерийи ёрдамида (3-, 4-расм).

#### Гарсон усули

Юз шакли таҳлили

- Юз шакли тақсимотидан фойдаланилди.
- Профилдаги юз тузилишини баҳолаш.

#### Изард усули

Морфологик индекс

- Морфологик фасциал индекси аниқланди.
- Юзнинг вертикал ва горизонтал ўлчамлари.

#### Рикеттс усули

Цефалометрик таҳлил

- Профилдаги юзни ўрганиб чиқилди.
- Цефалометрик нуқталар ва бурчаклар.

3-расм. Юзни антропометрик текширув усуллари.

#### OPTG — Панорам рентгенография

- Симметрия %: [Value]%
- Моляр позицияси фарқи: [Value] mm
- Альвеола баландлиги: [Value] mm

#### Фронтал цефалометрия (РА)

- Zy-Zy: [Value] mm
- Mx-Mx: [Value] mm
- Mn-Mn: [Value] mm
- Асимметрия бурчаги: [Value]°

#### КТ/КБСТ

- Юқори/пастки жағ трансверсал ўлчамлари: [Value] mm
- Окклюзион текислик оғиши: [Value]°
- Скелет асимметрияси: [Value] mm

#### ТМБ рентгенографияси

- Кондил позицияси: [Value] mm
- Бўғим бўшлиғи кенглиги: [Value] mm
- Харакат траекторияси: Visualized Path

4-расм. Рентгенологик текширув усуллари.

### Текширув натижалари

Клиник текширувда беморларнинг шикоятлари, юз морфологияси, тиш қаторлари симметрияси, тишларнинг жойлашиши ва окклюзия тури баҳоланди.

Кесишган окклюзия билан 76 нафар болада турли клиник кўринишлар аниқланди (1-жадвал):

- палатиноокклюзия – 59,21%;
- икки томонлама палатиноокклюзия – 18,42%;
- вестибулоокклюзия – 18,51%;
- лингвоокклюзия – 3,95%.

1-жадвал

#### Кесишган окклюзиянинг клиник кўринишлари тақсимооти

Кўриниш тури	Сони (нафар)	Фоиизи (%)
Палатиноокклюзия	45	59,21
Икки томонлама палатиноокклюзия	14	18,42
Вестибулоокклюзия	14	18,51
Лингвоокклюзия	3	3,95
<b>Жами</b>	<b>76</b>	<b>100</b>

Антропометрия ёрдамида юзнинг учдан бир қисмлари, симметрия ва фациал индекслар ўлчанди. Биометрик усуллар орқали тиш қаторлари кенглиги, узунлиги ва мутаносиблиги аниқланиб, Болтон усули ёрдамида тишларнинг мезио-дистал ўлчамлари баҳоланди (2-жадвал).

2-жадвал

#### Антропометрия натижалари ва тиш ўлчамларининг таҳлили (Болтон усули бўйича), %

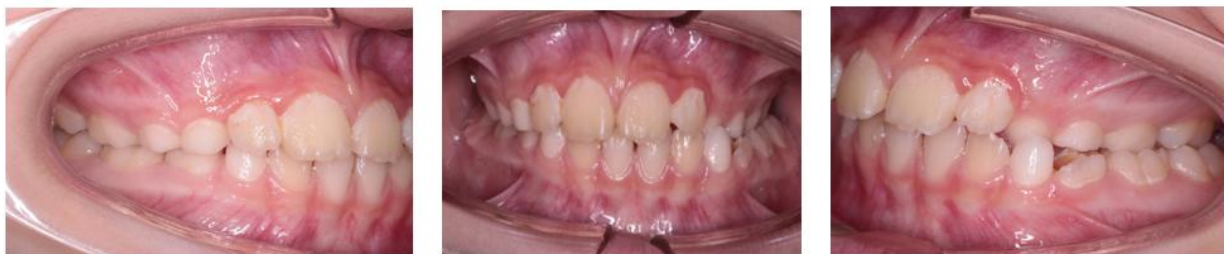Параметрлар	Асосий гуруҳ (кесишган окклюзия), n=76	Назорат гуруҳи (физиологик окклюзия), n=38	Фарқ
Юзнинг мутаносиб ривожланиши	71,4	84	-12,6
Тиш ўлчамлари номутаносиблиги (мезио-дистал ўлчамлар)	65,8 (номутаносиб)	15,8 (номутаносиб)	+50
Симметрия индекси (фациал)	68,4 (бузилган)	89,5 (нормал)	-21,1
Ўртача фарқ (t-критерийси)	-	-	p<0,05

Этиологик омиллар сифатида қуйидагилар аниқланди: бурундан нафас олиш бузилиши, сут моляр тишларининг эрта йўқотилиши, сонидан ортиқ чиққан тишлар, адентия, кариес оқибатлари.

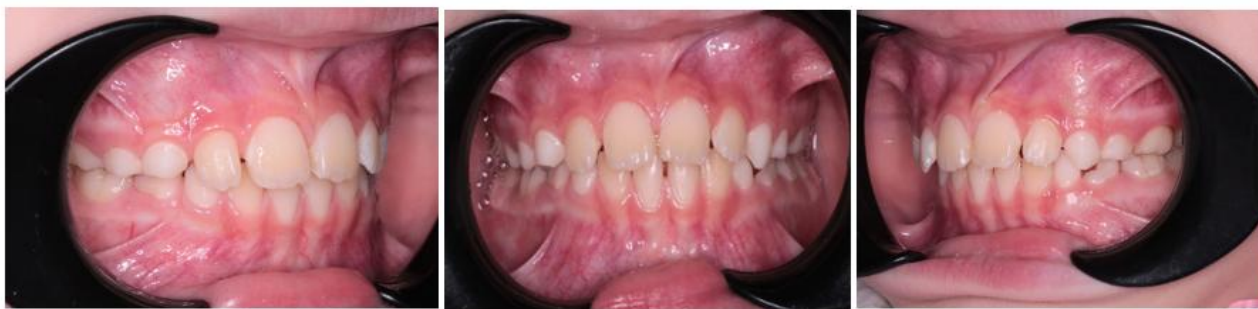Антропометрия натижалари юзнинг мутаносиб ривожланиши 71,4% ҳолатда асосий гуруҳда, 84% ҳолатда иккинчи гуруҳда қайд этилди.

Болтон усули бўйича тиш ўлчамларининг номутаносиблиги аниқланиб, бу кесишган окклюзия шаклланишида муҳим омил эканлиги кўрсатилди.

Клиник кузатувларда беморларнинг кўпчилигида чайнаш функцияси бузилиши, юз симметрияси ва эстетик муаммолар қайд этилди. Даволашда биз томондан яратилган муаллифлик аппарати қўлланилган гуруҳда юқори самарадорлик кузатилди. Ретенция даврида миофункционал аппаратлар қўлланилиши натижаларни мустаҳкамлашга ёрдам берди (5-, 6-расм).



5-расм. Асосий гуруҳдаги бемор тишларининг даволашдан олдинги окклюзия ҳолати.



6-расм. Асосий гуруҳдаги бемор тишларининг даволаш бошлангандан 12 ойдан кейинги ҳолати.

### **Муҳокама**

Олинган натижалар кесишган тишлов этиологияси кўп омилли эканини кўрсатди. Биометрик усуллар (Понт, Коркхаус, Болтон) клиник ташхислашда муҳим аҳамиятга эга бўлиб, компьютер технологиялари ёрдамида уларнинг аниқлиги оширилди. Биз томондан ишлаб чиқилган аралаш таъсир этувчи ортодонтик аппарат ёрдамида даволаш самарадорлиги юқори бўлиб, ретенция даврида миофункционал аппаратлар қўлланилиши натижаларни мустаҳкамлашга ёрдам берди.

Шунингдек, тадқиқот натижалари кесишган окклюзия ташхисида анъанавий усулларни компьютер дастурлари билан бирлаштириш самарадорлигини кўрсатди. Бу ёндашув ташхислашнинг аниқлигини оширди ва даволаш режасини индивидуал тарзда тузишга имконият берди.

### **Хулоса**

1. Биометрик ва цефалометрик текширишлардаги компьютер дастурлари ташхислаш самарадорлигини оширади ва даволаш режасини башоратлашда асосий ўринни эгаллайди.
2. Янги ишлаб чиқилган ва қўлланилган аралаш таъсир қилувчи ортодонтик аппарати ёрдамида даволаш натижалари анъанавий ишлатиладиган пластинкасимон аппаратларга нисбатан юқори самарадорлик кўрсатди.
3. Ретенция даврида миофункционал аппаратлар қўлланилиши даволаш натижаларини мустаҳкамлашга ижобий ёрдам берди.

### **Адабиётлар**

1. Акбаров К.С., Нигматов Р.Н., Кадиров Ж.М. Биометрический анализ гипсовых моделей по Болтону у детей с зубочелюстными аномалиями // *Stomatologiya*. – 2022. – №4 (89). – С. 66-73.
2. Акбаров К.С., Нигматов Р.Н., Муртазаев С.С. и др. Совершенствование ортодонтического лечения детей с перекрестной окклюзией // *Stomatologiya*. – 2024. – №1 (94). – С. 52-58.
3. Кадыров Ж.М., Нигматов Р.Н., Арипова Г.Э. и др. Ортодонтическое лечение сужения зубных рядов верхней челюсти // *XIX Global science and innovations: Central ASIA // Междунар. науч.-практ. журн. (Астана)*. – 2023. – №1 (19). – С. 55-59.
4. Нигматов Р. и др. Болаларнинг алмашинув прикуси даврида тиш қаторларининг кесишган окклюзиясини цефалометрик усулда ташхислаш // *Stomatologiya*. – 2021. – Т. 1, №1 (82). – С. 38-40.
5. Нигматов Р. и др. Клинико-функциональные изменения зубочелюстной системы при трансверсальных аномалиях // *Stomatologiya*. – 2019. – Т. 1, №4 (77). – С. 70-75.
6. Нигматов Р.Н., Акбаров К.С., Раззаков У.М. и др. Ортодонтическое лечение перекрестного прикуса у детей сменного прикуса // *Global science and innovation: Central Asia international scientific and practical journal*. – Astana, Kazakhstan, 2024. – 71-74 p.
7. Нигматов Р.Н., Муртазаев С.С., Нигматова И.М. Отчет опубликованных научных трудов сотрудников кафедры ортодонтии и зубного протезирования за 2023-2024 учебный год // *Актуальные вопросы ортопедической стоматологии и ортодонтии: сб. материалов науч.-практ. конф. с междунар. участием*. – Ташкент, 2024. – С.195-209.
8. Нигматов Р.Н., Нигматова И.М., Акбаров К.С. и др. Болтон бўйича таҳлил (ABolton.exe). Зарегистрирован в Государственном реестре программ для ЭВМ РУз в г. Ташкенте, 11.01.2023 г. Патент № DGU 21543. – Ташкент, 2023.
9. Нигматов Р.Н., Рузиев Ш.Д. Искусственный интеллект в стоматологии. Концепции, приложения и проблемы исследований // *Актуальные проблемы стоматологии и челюстно-лицевой хирургии: 7-й Международный конгресс стоматологов; сб. тез. конф. ТГСИ от 27 ноября 2024*. – Ташкент, 2024. – С. 741-747.

10. Нигматов Р.Н., Рузиев Ш.Д., Ханова Д.Н. Искусственный интеллект в ортодонтии и его использование для оценки патологии прикуса // Интегративная стоматол. и челюстно-лицевая хир. – 2024. – Т. 3, вып. 2 (7). – С. 69-73.

11. Хорошилкина Ф.Я., Солдатова Л.Н., Иорданишвили А.К. Сохранение стоматологического здоровья при лечении пациентов с зубочелюстными аномалиями с использованием несъемной эджуайз-аппаратуры // Ортодонтия. – 2018. – №3 (83). – С. 36-43.

12. Nanda R. Biomechanics and esthetic strategies in clinical orthodontics. – N.Y.: Elsevier Science, 2005. – 383 p.

### СОВЕРШЕНСТВОВАНИЕ МЕТОДОВ ДИАГНОСТИКИ И ЛЕЧЕНИЯ ПЕРЕКРЕСТНОГО ПРИКУСА У ДЕТЕЙ

*Нигматов Р.Н., Акбаров К.С., Муртазаев С.С.*

**Цель:** улучшение метода диагностики перекрестного прикуса у детей на ранних и поздних стадиях прорезывания зубов. **Материал и методы:** в исследовании приняли участие 114 детей в возрасте 6-14 лет. Основная группа – 76 детей с перекрестным прикусом, контрольная – 38 детей с физиологической окклюзией. Средний возраст пациентов – 10,2 года. При обследовании были использованы, антропометрия, биометрические методы (Понт, Коркхаус, Хоус – Снагина, Фусс, Болтон) и современные компьютерные технологии. **Результаты:** использование компьютерных программ в биометрических и цефалометрических исследованиях повышают эффективность диагностики и играют ключевую роль при выборе плана лечения. Недавно разработанный ортодонтический аппарат смешанного действия оказался более эффективным по сравнению с традиционно используемыми пластинчатыми аппаратами. **Выводы:** использование миофункциональных аппаратов в период ретенции способствовало закреплению результатов лечения.

**Ключевые слова:** перекрестный прикус, диагностика, цефалометрия, антропометрия, ортодонтическое лечение, ортодонтический аппарат.

### БОЛАЛАРДА КЕСИШГАН ТИШЛОВНИНГ ТАШХИСЛАШ ВА ДАВОЛАШ УСУЛИНИ ТАКОМИЛЛАШТИРИШ

*Нигматов Р.Н., Акбаров К.С., Муртазаев С.С.*

**Мақсад:** тиш чиқаришнинг дастлабки ва кеч босқичларида болаларда тиш кесишмасини ташхислаш усулини такомиллаштириш. **Материал ва усуллар:** тадқиқотда 6-14 ёшдаги 114 бола иштирок этди. Асосий гуруҳ тиш кесишмасига чалинган 76 боладан, назорат гуруҳи еса физиологик окклюдияси бўлган 38 боладан иборат еди. Беморларнинг ўртача ёши 10,2 ёшни ташкил этди. Текширувда антропометрия, биометрик усуллар (Понт, Коркхаус, Хоус – Снагина, Фусс, Bolton) ва замонавий компютер технологияларидан фойдаланилди. **Натижалар:** биометрик ва цефалометрик тадқиқотларда компютер дастурларидан фойдаланиш диагностика самарадорлигини оширади ва даволаш режасини танлашда муҳим рол ўйнайди. Яқинда ишлаб чиқилган аралаш таъсирли ортодонтик аппарат анъанавий равишда ишлатиладиган пластинка аппаратларига қараганда самаралироқ эканлиги исботланди. **Хулоса:** сақлаш даврида миофункционал аппаратлардан фойдаланиш даволаш натижаларини мустақамлашга ёрдам берди.

**Калит сўзлар:** кесишган прикус, ташхис, цефалометрия, антропометрия, ортодонтик даволаш, ортодонтик аппарат.

### IMPROVING METHODS OF DIAGNOSIS AND TREATMENT OF CROSSBITE IN CHILDREN

*Nigmatov R.N., Akbarov K.S., Murtazaev S.S.*

**Objective:** To improve the method for diagnosing crossbite in children in the early and late stages of tooth eruption. **Material and methods:** The study involved 114 children aged 6-14 years. The study group consisted of 76 children with crossbite, and the control group consisted of 38 children with physiological occlusion. The average age of the patients was 10.2 years. The examination utilized anthropometry, biometric methods (Pont, Korkhaus, Howes-Snagina, Fuss, Bolton), and modern computer technologies. **Results:** The use of computer programs in biometric and cephalometric studies improves diagnostic efficiency and plays a key role in choosing a treatment plan. A newly developed mixed-action orthodontic appliance proved more effective than traditional plate-based appliances. **Conclusions:** The use of myofunctional appliances during the retention period helped to consolidate treatment results.

**Key words:** crossed bite, diagnosis, cephalometry, anthropometry, orthodontic treatment, orthodontic apparatus.

## ФУНКЦИОНАЛЬНОЕ СОСТОЯНИЕ ЖЕВАТЕЛЬНЫХ МЫШЦ У БОЛЬНЫХ С ВТОРИЧНЫМИ ДЕФОРМАЦИЯМИ ЗУБНЫХ РЯДОВ



**Якубова Ф.Х.**

*Ташкентский государственный медицинский университет, кафедра Симуляционное обучение, клиническое моделирование, стоматология, детская стоматология*

**Актуальность проблемы.** Функциональные нарушения в челюстно-лицевой области встречаются у 30-85% пациентов. При этом, наиболее выраженное воздействие на ткани пародонта оказывают нарушения окклюзионных соотношений зубных рядов, что может быть причиной травматической окклюзии [4].

Установлено, что частичная потеря зубов приводит к развитию травматической окклюзии у 66,2% больных [1,3]. Последствия этих проявлений выражаются при потере жевательных зубов, что сопровождается развитием деформации зубных рядов. Вследствие этого формируется фиксированный жевательный центр, а это, в свою очередь, может быть причиной дисфункциональных и парафункциональных изменений мышц. При этом скорость развития деформаций у 8-16 летних почти в 6 раз выше, чем у больных 18-36 лет.

Протезирование, которое нарушает максимальный межбугровый контакт зубов, вызывает хроническое нарушение функциональной активности мышц, в покое может влиять на координацию жевательных мышц и последующем приводит к мышечной боли и щелканью в височно-нижнечелюстном суставе (ВНЧС) [2,5].

**Цель настоящей работы.** Изучение функционального состояния жевательной мускулатуры у больных с частичными дефектами зубных рядов, осложненными вторичной деформацией.

### **Материал и методы исследования.**

ЭМГ исследование провели у 43 пациентов. Из них 25 больных (13 женщин и 12 мужчин) в возрасте от 21 до 41 лет с частичной адентией, осложненной вторичными деформациями и у 18 человек (10 женщин и 8 мужчин) контрольной группы того же возраста, что у больных основной группы.

В зависимости от состояния зубочелюстной системы и ВНЧС основная группа была разделена на 2 подгруппы:

1-ая подгруппа – пациенты (10 чел.) с нарушением окклюзии (супраокклюзия, преждевременные контакты) и без нарушения деятельности ВНЧС.

2-ая подгруппа больные (15 чел.) с частичным дефектом зубного ряда с нарушением окклюзии и артикуляции и деятельности ВНЧС.

Обследование больных проводили на кафедре нервных болезней при ТГМУ. Электромиографическое исследование (ЭМГ) проводилось с помощью биологического 4-х канального анализатора «Биолайзер-200» (Meolicog, Венгрия) с регистрацией и компьютерной обработкой данных.

ЭМГ исследование провели у 25 больных (13 женщин и 12 мужчин) в возрасте от 21 до 41 лет с частичной адентией осложненной вторичными деформациями. Из контрольной группы исследовали 18 человек (10 женщин и 8 мужчин) того же возраста, что у больных основной группы.

Отведение биопотенциалов исследуемых жевательных мышц осуществляли накладными серебряными электродами с диаметром диска 5 мм и межэлектродным расстоянием 20 мм. Для уменьшения электронного сопротивления, кожу в месте наложения электродов предварительно обрабатывали смесью спирта с эфиром. ЭМГ исследование проводилось по методике А.А.Прохончуков, Н.К.Логиновой, И.А.Жижина (1988) у больных до и после протезирования. Записывали ЭМГ жевательных мышц на рабочей и балансирующей стороне, в покое и максимальном сжатии зубных рядов в положении центральной окклюзии.

### **Результаты исследования.**

Качественный анализ ЭМГ у лиц с интактным жевательных аппаратом показал симметричную активность собственно жевательных мышц, согласованную функцию, четкую ритмическую смену фаз биоэлектрической активности и покоя. Фоновая активность в покое  $330,8 \pm 9,001$  мкВ, что характеризует тоническую активность мышц, направленную на удержание нижней челюсти в горизонтальном положении. При максимальном сжатии зубных рядов в положении ЦО среднее значение амплитуды ЭМГ у обследованных составило для собственно жевательных мышц  $580 \pm 12,78$  мкВ (таблица)

таблица

#### ПОКАЗАТЕЛИ ЭЛЕКТРОМИОГРАФИИ ЖЕВАТЕЛЬНЫХ МЫШЦ

Показатели ЭМГ (мкВ)	Основная	
	1 подгр.	2 подгр.
В физиологическом покое	$313,6 \pm 11,8$	$225,4 \pm 4,3$
При максимальном сжатии	$558,1 \pm 5,8$	$412,0 \pm 7,31$

Как видно из таблицы, у больных первой подгруппы основной группы, но с нарушением окклюзии показатель амплитуды биоэлектрической активности собственно жевательных мышц не очень отличается от нормальных значений. Снижение показателей ЭМГ жевательных мышц по отношению интактным зубным рядам составляет в физиологическом покое 5,2%, а при максимальном сжатии зубов при центральной окклюзии – 3,8%. Но в нашем исследовании у 15% больных отмечалось значительное снижение показателей амплитуды биоэлектрической активности собственно жевательных мышц до  $464 \pm 8,9$  мкВ (20,0%).

При анализе ЭМГ показателей функциональной активности собственно жевательных мышц у больных с частным отсутствием зубов с окклюзионными нарушения в деятельности жевательной мускулатуры. Амплитуда биоэлектрической активности значительно снижена: в физиологическом покое на  $225,4 \pm 4,3$  мкВ (31,9%), а также наблюдаются вспышки биоэлектрической активности с амплитудами 70-110 мкВ, при максимальном сжатии на  $412,0 \pm 7,31$  мкВ (29,0%). У всех больных этой группы наблюдается асимметрия биоэлектрической активности одноименных мышц. На стороне привычного жевания амплитуда биопотенциалов выше, чем на противоположной стороне (рис.1-4).




Рис.1. Электромиограмма при физиологическом покое (контрольная группа)

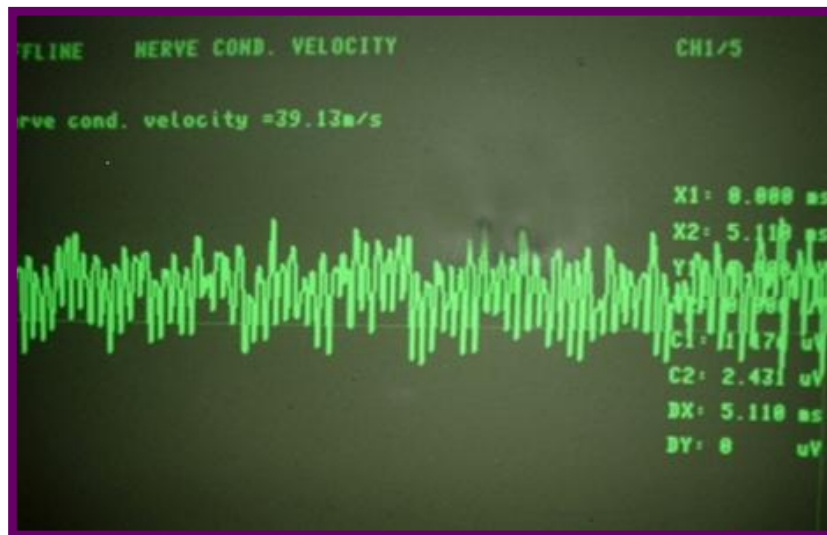


Рис 2. Электромиограмма при максимальном сжатии (контрольная группа)

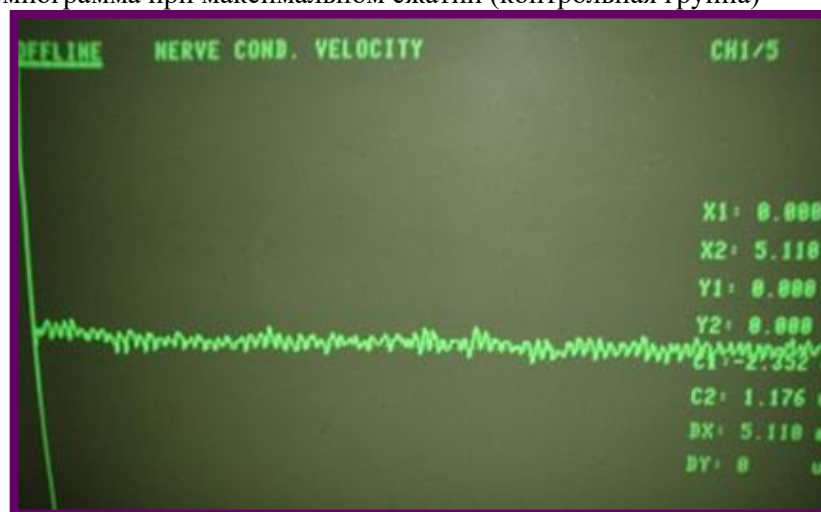

Рис 3. Электромиограмма при физиологическом покое (основная группа)



Рис 4. Электромиограмма при максимальном сжатии (основная группа)

Таким образом, необходимо отметить, что чем больше выражены клинические проявления нарушения окклюзии, тем значительнее уменьшение биоэлектрической активности собственно жевательной мышцы. При наличии суперконтактов, окклюзионных перегрузок у интактных зубных рядов электрокимографическая картина может быть близка к норме, это обуславливалось компенсаторной реакцией и адаптационной перестройкой структуры и функции жевательного аппарата.

Резюмируя результаты, полученные при исследовании интактных зубных рядов с нарушениями окклюзии, можно, что окклюзионные перегрузки у интактных зубных рядов, электромиографическая картина может быть близка к норме, это обуславливалось

компенсаторной реакцией и адаптационной перестройкой структуры и функции жевательного аппарата.

Резюмируя результаты, полученные при исследовании интактных зубных рядов с нарушениями окклюзии, можно сказать, что окклюзионные препятствия могут нарушать распределение мышечной активности.

При частичном отсутствии зубов с нарушением функции ВНЧС происходит ухудшение функционального состояния жевательных мышц: наблюдается асимметрия активности одноименных мышц. На рабочей стороне амплитуда исследуемых мышц была выше, чем у мышц на балансирующей стороне и в контрольной группе пациентов, что сопровождалось формированием фиксированного жевательного центра в перегруженной группе зубов. Одностороннее жевание на привычной стороне усугубляет нарушение мышечной активности.

#### **ВЫВОДЫ:**

1. У больных с частичным дефектом зубных рядов, осложненным вторичной деформацией, амплитуда биоэлектрической активности собственно жевательных мышц в физиологическом покое достоверно ниже, чем в контрольной группе на 31,9% ( $225,4 \pm 4,3$  мкВ), а при максимальном сжатии на 29,0% ( $412,0 \pm 7,31$  мкВ).

2. Наличие функциональных изменений в системе жевательных мышц является, несомненно, показанием к восстановлению частичного дефекта в зубных рядах путем протезирования, а также нормализация окклюзионных взаимоотношений должна обязательно включаться в план лечения больного для профилактики развития патологических процессов в пародонте и вторичных деформаций зубочелюстной системы, а также ВНЧС. Это, в свою очередь, позволит равномерно распределять действия жевательных сил, что улучшит функцию и обеспечит «гармоничную окклюзию».

#### **Литература**

1. Силин А.В., Сатыго Е.А., Семелева Е.И., Лиля А.М., Электромиографическое обследование жевательных мышц у пациентов с остеоартрозом ВНЧС. //Стоматология, -2014.- №3 – С.31-34.

2. Наумович С.А., Пискур В.В., Ходылев В.И. Электромиографические исследования височных и жевательных мышц при повторном протезировании пациентов с полной потерей зубов // Новые технологии в медицине. – М.-2012. -№ 4. -С. 96-100.

3. Нигматов Р.Н., Якубова Ф.Х., Нигматова Н.Р. Электрометрические и морфологические исследования твердых тканей зубов при их избирательной шлифовки. // STOMATOLOGIYA. – 2013. - №4 – С.32-38.

4. Насибуллина Э.Ф., Кабирова М.Ф. Оценка стоматологического статуса и показателей электромиографии жевательной группы мышц у лиц молодого возраста, занимающихся физическими нагрузками с утяжелителями. //Российский стоматологический журнал. – М., -2021.- №2 – С.151-157.

### **ФУНКЦИОНАЛЬНОЕ СОСТОЯНИЕ ЖЕВАТЕЛЬНЫХ МЫШЦ У БОЛЬНЫХ С ВТОРИЧНЫМИ ДЕФОРМАЦИЯМИ ЗУБНЫХ РЯДОВ**

*Ф.Х. Якубова*

**Цель настоящей работы.** Изучение функционального состояния жевательной мускулатуры у больных с частичными дефектами зубных рядов, осложненными вторичной деформацией.

**Материал и методы исследования.** ЭМГ исследование провели у 43 пациентов. Из них 25 больных (13 женщин и 12 мужчин) в возрасте от 21 до 41 лет с частичной адентией, осложненной вторичными деформациями и у 18 человек (10 женщин и 8 мужчин) контрольной группы того же возраста, что у больных основной группы.

**Результаты.** При частичном отсутствии зубов с нарушением функции ВНЧС происходит ухудшение функционального состояния жевательных мышц: наблюдается асимметрия активности одноименных мышц. На рабочей стороне амплитуда исследуемых мышц была выше, чем у мышц на балансирующей стороне и в контрольной группе пациентов, что сопровождалось формированием фиксированного жевательного центра в перегруженной группе зубов. Одностороннее жевание на привычной стороне усугубляет нарушение мышечной активности.

**Ключевые слова:** жевательная мышца, вторичная деформация зубных рядов, электромиография.

### **ТИШ ҚАТОРИНИНГ ИККИЛАМЧИ ДЕФОРМАЦИЯСИ БЎЛГАН БЕМОРЛАР ЧАЙНОВ МУШАКЛАРИНИНГ ФУНКЦИОНАЛ ХОЛАТИ**

*Ф.Х. Якубова*

Муаллифлар томонидан иккиламчи деформация билан асоратланган тиш қатори қисман нуксонли беморлар чайнов мушагининг функционал ҳолати ўрганилган.

Кузатув остида 43 та беморда чайнов мушакларида электромиография текшируви ўтказилган. Электромиография натижалари тиш қатори иккиламчи деформацияси бўлган беморлар чайнов мушагининг физиологик тинч ҳолатдаги биоэлектрик амплитудаси соғлом гуруҳ беморларга нисбатан 31,9% (225,4 + 4,3 мкВ), максимал тишловда 29,0% (412,0 + 7,31 мкВ)га пастиги аниқланган.

**Калит сўзлар:** чайнов мушаги, тиш қатори иккиламчи деформацияси, электромиография.

### **FUNKTIONAL CONDITION OF CHEWING MUSCLES AT PATIENTS WITH SECONDARY DEFORMATIONS OF DENTAL LINES STUDY.**

*F.X. Yakubova*

Authors have learned functional conditions of chewing muscles at patients with the partial defects of dental lines complicated by secondary deformations.

EMG research has been lead at 43 patients. On the basis of lead electromyographical researches it is established, that amplitude of bioelectric activity of actually chewing muscles in physiological rest at patients with the partial defect of dental numbers complicated by secondary deformations is authentically power, than in control group on 31,9% (225,4 + 4,3 мкВ), and at the maximal compression 29,0% (412,0 + 7,31 мкВ).

**Key words:** chewing muscles, secondary deformations of dental lines, electromyografiya.

УДК: 616.314-089.23:616.742.7-00723

### **СРАВНИТЕЛЬНЫЙ АНАЛИЗ ПОДХОДОВ К ЛЕЧЕНИЮ ПАЦИЕНТОВ С ДИСФУНКЦИЕЙ ВИСОЧНО-НИЖНЕЧЕЛЮСТНОГО СУСТАВА (НА ПРИМЕРЕ КЛИНИЧЕСКИХ СЛУЧАЕВ)**



**Расулова Ш.Р., Абдурахманова З.М., Абдужабборова С.С., Артыкова А.У.**

*Ташкентский государственный медицинский университет*

По данным некоторых авторов [3], зубочелюстные аномалии представляют собой распространенную патологию, затрагивающую до 60-80% населения в различных возрастных группах. Они часто сопровождаются нарушениями окклюзии, функциональными расстройствами жевательной системы и дисфункцией височно-нижнечелюстного сустава (ВНЧС). Эти аномалии приводят к формированию вынужденного положения нижней челюсти, обусловленного окклюзионными интерференциями, что нарушает баланс жевательных мышц, вызывает их перегрузку и смещение суставных головок в ВНЧС. В результате развиваются клинические проявления, такие как болевой синдром, звуковые феномены (щелчки, хруст) и ограничение подвижности челюсти, что значительно снижает качество жизни пациентов [4]. Дисфункция височно-нижнечелюстного сустава женщин поражает значительно чаще, чем мужчин (36,7 и 26,7%). Так, у женщин встречается в 1,75 раза чаще, чем у мужчин. Распространенность среди лиц моложе 18 лет составляет 38,5%, среди лиц в возрасте 18 лет и старше – у 34,1%. Наиболее распространены заболевания височно-нижнечелюстного сустава в Европе (33,8%), затем в Азии (27,9%) и в Южной Америке (27,3%); самая низкая распространённость наблюдается в Северной Америке (19,4%). Наиболее частыми признаками и симптомами заболеваний височно-нижнечелюстного сустава являются миалгия (37,2%), щелчки/звуки в суставах (29,8%) и артралгия (16,8%), а ограничение открывания рта/заклинивание – наименее распространённый симптом

На сегодняшний день осложнения при ортодонтическом лечении без предварительной гнатологической подготовки является одной из наиболее распространённых проблем стоматологической практики и ортодонтии. Начало коррекции аномалий без оценки состояния ВНЧС и позиции нижней челюсти может спровоцировать прогрессирование суставных изменений, усиление болевого синдрома, развитие дисфункций и рецидив после завершения терапии. Согласно данным литературы [3], до 30-50% пациентов с зубочелюстными аномалиями имеют признаки дисфункции ВНЧС, что подчеркивает необходимость комплексного подхода к лечению.

Сплит-терапия как метод гнатологической подготовки играет ключевую роль в устранении этих рисков [2]. Она позволяет нормализовать мышечный тонус, устранить окклюзионные

суперконтакты, определить физиологическое положение нижней челюсти и стабилизировать позицию мышечков в суставной ямке. В результате последующее ортодонтическое лечение становится более предсказуемым, уменьшается частота осложнений и повышается эффективность терапии.

#### **Цель исследования**

Оценка роли сплент-терапии в гнатологической подготовке пациентов с зубочелюстными аномалиями к ортодонтическому лечению на основе клинических данных с акцентом на механизмы действия, показания и исходы применения.

#### **Материал и методы**

Проанализированы данные 2 пациенток с дисфункцией височно-нижнечелюстного сустава. У пациенток было проведено клиническое исследование ВНЧС для оценки работы жевательных мышц и связочного аппарата, анализ окклюзионных контактов и наличия ограничений или нарушений в движении нижней челюсти; выявление гипертонуса, определение щелчков или крепитации.

#### **Жалобы пациенток**

Показатель	Пациентка 1	Пациентка 2
Боль при открывании рта	да	нет
Девияция	да	нет
Щелчок	да	да
Крепитация	да	да
Заднее положение сустава	да	нет
Дефлексия	нет	нет
Хруст	нет	да

Заполняли также фотопротокол и проводили анализ окклюзии для фиксирования исходного положения нижней челюсти и выявления окклюзионных нарушений, способных вызывать вынужденное положение нижней челюсти. Конусно-лучевая компьютерная томография (КЛКТ) выполнена для оценки формы и состояния костных структур височно-нижнечелюстного сустава, выявления признаков дегенеративных изменений, асимметрий и положения головок нижней челюсти.

**Лечебно-диагностический алгоритм, применённый в исследовании.** Исследование опиралось на трёхэтапную концепцию лечения дисфункций ВНЧС, направленную на восстановление физиологического положения нижней челюсти и устранению причин дисфункции ВНЧС:

#### **I этап – консервативно-диагностический**

1. Терапевтическое лечение (санация полости рта, лечение пародонта, слизистой оболочки полости рта, а также профессиональная гигиена полости рта).

2. Избирательное шлифование зубов (при интактных зубных рядах). Выполнялось с целью устранения первичных окклюзионных суперконтактов и определения влияния изменений контактов на положение нижней челюсти.

3. Медикаментозная терапия (нестероидные противовоспалительные средства, по назначению врача-терапевта или врача-невропатолога) и физиотерапия для снятия болевого синдрома (микроволновая терапия на область ВНЧС и флюктуоризация – импульсные токи на область жевательных мышц), затем – миогимнастика (комплекс упражнений, направленных на нормализацию движений нижней челюсти).

**II этап – сплент-терапия** (применение окклюзионных шин), которая применялась при отсутствии улучшения или при выраженных функциональных нарушениях. В зависимости от функциональных предназначения и этиологических факторов заболевания при дисфункциональных состояниях ВНЧС назначались следующие виды шин:

- миорелаксирующие шины: предназначались для снижения биоэлектрической активности жевательных мышц, устранения гипертонуса и купирования острого болевого синдрома. Такие аппараты являются этапом «первого выбора» для депрограммирования нейромышечной системы;

- стабилизирующие шины: обеспечивали фиксацию нижней челюсти в достигнутом терапевтическом положении и гармонизацию окклюзионных контактов, предотвращая рецидив дистального или латерального смещения суставных головок;
- репозиционирующие шины: направлены на ортопедическую коррекцию пространственного положения нижней челюсти. Применялись в комплексном лечении внутренних нарушений ВНЧС (в частности, при передней дислокации суставного диска с редукцией) для восстановления анатомических взаимоотношений элементов сустава;
- декомпрессионные шины: ориентированы на увеличение высоты суставной щели и снижение интраартикулярного давления. Их применение патогенетически обосновано при дегенеративных изменениях (артрозах) и гиперкомпрессии биламинарной зоны.

### III этап – ортодонтическая коррекция

После достижения стабильной терапевтической позиции нижней челюсти проводилась:

- ортодонтическая коррекция зубных рядов;
- устранение остаточных окклюзионных интерференций;
- контроль положения нижней челюсти в процессе лечения.

### Клинический случай 1

**Пациентка 38 лет**, обратилась к стоматологу-ортопеду с целью замены существующих ортопедических конструкций и протезирования разрушенных зубов. Дополнительно пациентка была направлена на консультацию к гнатологу-ортодонту в связи с жалобами на болевой синдром в околоушной области с обеих сторон, а также на «хрусты» в покое и при движении нижней челюсти (со слов пациентки). При клиническом осмотре обнаружили такие симптомы как щелчок и девиация. Помимо функциональных нарушений пациентку беспокоил эстетический аспект.

В связи с подозрением на патологию височно-нижнечелюстного сустава пациентке была выполнена КЛКТ для оценки состояния суставных головок и суставных поверхностей.

По результатам КЛКТ было выявлено заднее положение суставных головок в височно-нижнечелюстных суставах и перегрузки задних отделов суставной ямки, целостность суставной поверхности не нарушена (рис. 1).

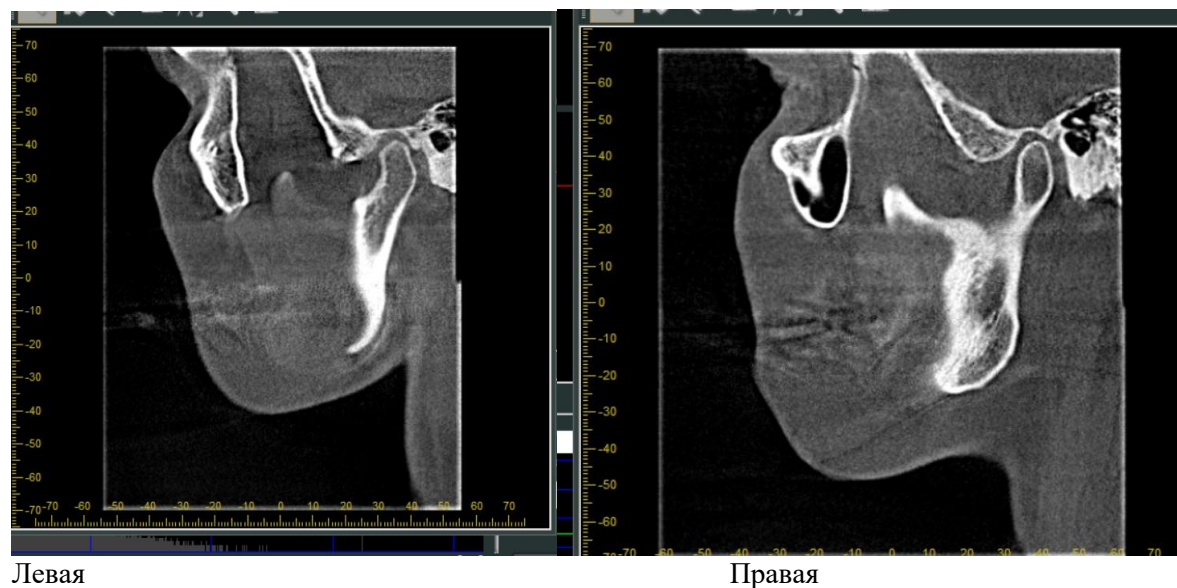


Рис. 1. Положение суставных головок в ВНЧС.

Пациентке была проведена сплнт-терапия продолжительностью 2 месяца. Уже через 2 недели от начала лечения пациентка отметила значительно улучшение: уменьшение интенсивности болевого синдрома в околоушной области, уменьшение частоты и интенсивности щелчков при движениях нижней челюсти, а также снижение дискомфорта в состоянии покоя.

Еще через 2 недели снизилась выраженность девиации, нормализовались латеротрузионные и протрузионные движения.

### Клинический случай 2

**Пациентка 27 лет**, обратилась к ортодонту с целью улучшения эстетики зубочелюстной системы. В ходе обследования выяснилось наличие щелчков и крепитации в околоушной области, но этот симптом не приносил дискомфорт пациентке. Главным отличительным параметром было то, что у пациента не было жалоб на боль. В связи с этим было принято решение отложить

применение сплнт-терапии и начать ортодонтическое лечение на брекет-системе. Через 4 месяца лечения пациентка начала жаловаться на такие симптомы, как боль при покое и открывании рта. Пациентка была направлена на компьютерную томографию, где обнаружилось дистальное положение левого сустава и сужение задней части суставной щели. Правая верхняя часть сустава опирается в переднюю стенку суставной щели. Целостность суставных щелей не нарушена. Врач принял решение снять брекет-систему на нижней челюсти и применить миорелаксирующий сплнт для расслабления мышц и нахождения центрального соотношения (рис. 2).

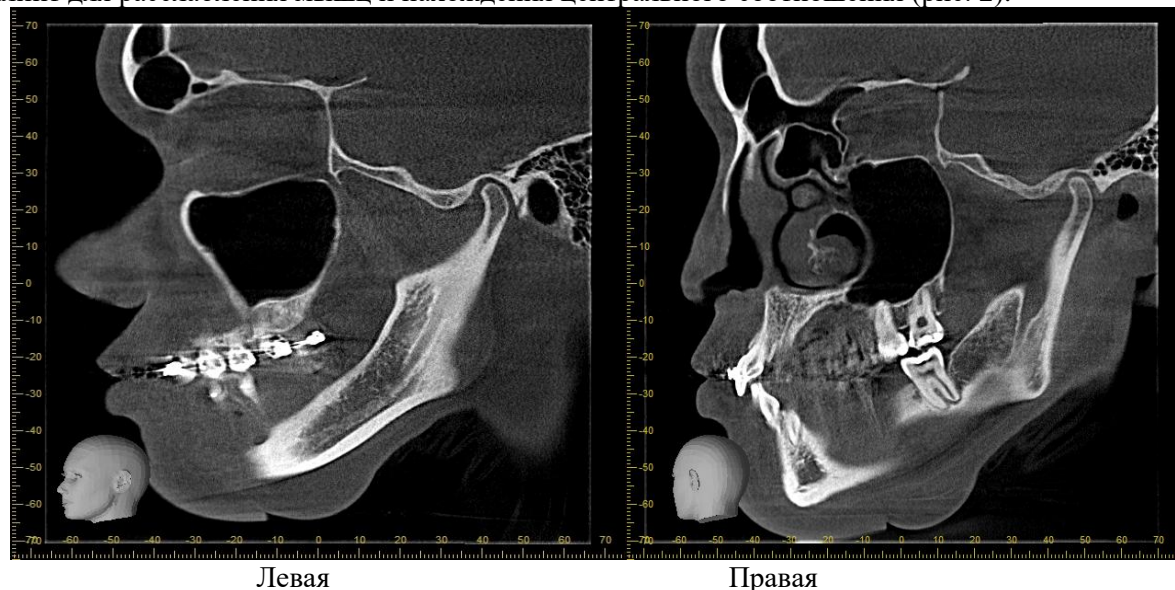


Рис. 2. миорелаксирующий сплнт для расслабления мышц и нахождения центрального соотношения.

Лечение окклюзионной шиной продолжалось в течение 4-х месяцев. Пациентка была обучена миогимнастическому комплексу упражнений, направленному на укрепление и нормализацию работы жевательных мышц. В течение всего срока сплнт-терапии проводилось динамическое наблюдение с проведением коррекции окклюзионных контактов и устранением преждевременных интерференций. На фоне лечения отмечалась положительная динамика: патологические симптомы исчезли, пропал болевой синдром при открывании рта и зевании, суставные головки двигались синхронно, смещение нижней челюсти от срединной линии при открывании рта отсутствовало. На контрольных рентгенологических снимках, после лечения, суставные головки приняли симметричное положение в суставных ямках при закрытом рте, а при открытом – располагались на вершинах суставных бугорков.

Результатом применения окклюзионной шины стала нормализация пространственного положения нижней челюсти и формирование «протезного пространства». Это обеспечило благоприятные условия для восстановления функциональных окклюзионных взаимоотношений с помощью постоянных ортопедических конструкций, соответствующих параметрам конструктивного прикуса.

#### **Результаты исследования**

Применение сплнт-терапии в комплексном лечении дисфункции височно-нижнечелюстного сустава показало высокую клиническую эффективность. На фоне терапии у обеих пациенток отмечалось:

- восстановление синхронности движений суставных головок;
- уменьшение частоты и интенсивности хруста и щелчков;
- снижение болевого синдрома в околоушно-жевательной области;
- нормализация амплитуды открывания рта;
- исчезновение смещения нижней челюсти от срединной линии.

Рентгенологически было подтверждено улучшение положения суставных головок как при закрытом, так и при открытом рте. Это свидетельствовало о стабилизации сустава и устранении функциональных ограничений.

#### **Заключение**

Лечение дисфункций височно-нижнечелюстного сустава относится к категории клинически сложных задач и требует детального многофакторного анализа.

Исследование показало, что применение сплонт-терапии целесообразно даже при отсутствии болевого синдрома, наличие щелчков и хрустов является достаточным показанием к ее применению. Отсутствие единого терапевтического алгоритма обусловлено необходимостью подбора индивидуального плана лечения в зависимости от этиологических факторов, поддерживающих патологический процесс у каждого пациента. Эффективность реабилитации напрямую зависит от разработки этиопатогенетически обоснованного плана лечения, который включает стратегическое планирование и последовательное решение частных клинических задач.

Сплонт-терапия является ключевым инструментом комплексного подхода, поскольку позволяет перевести суставную головку в физиологическое положение относительно диска, снижает нагрузку на биламинарную зону, уменьшает выраженность болевого синдрома и нормализует биомеханику сустава. Оклюзионная шина помогает определить и стабилизировать то положение нижней челюсти, которое впоследствии служит ориентиром для будущей окклюзии в процессе ортодонтического и ортопедического лечения. Это делает сплонт-терапию незаменимым этапом подготовки к протезированию и коррекции прикуса, обеспечивающим долгосрочную стабильность полученных результатов.

#### **Литература**

1. Арипова Г.Э, Кодиров Ж.М., Кодирова С.У, Акбаров К.С. Возрастные изменения положения и морфологии височно-нижнечелюстного сустава у лиц с передним открытым и перекрестным прикусом // Стоматология. - Ташкент, 2019. - №2 (75). - С. 34-37.
2. Ассельмейер Г, Бернхардт Д. Оклюзионные нарушения зубов как решающий фактор возникновения головных болей // Стоматология. Ташкент, 2012.- №2.- С. 104-107.
3. Valesan L.F., Da-Cas C.D., Réus S. et al. Global prevalence of temporomandibular disorders: a systematic review and meta-analysis // Journal of Applied Oral Science. - 2021. - Vol. 29.- P. e20200311.
3. Якубова Ф.Х. Нигматов РН. Исследование височно-нижнечелюстного сустава у больных с нарушением окклюзии артикуляции // Стоматология. – Ташкент, 2017. –№4 (69) -С.51-53.

### **СРАВНИТЕЛЬНЫЙ АНАЛИЗ ПОДХОДОВ К ЛЕЧЕНИЮ ПАЦИЕНТОВ С ДИСФУНКЦИЕЙ ВИСОЧНО-НИЖНЕЧЕЛЮСТНОГО СУСТАВА (НА ПРИМЕРЕ КЛИНИЧЕСКИХ СЛУЧАЕВ)**

*Расулова Ш.Р., Абдурахманова З.М., Абдужабборова С.С., Артыкова А.У.*

**Цель:** оценка роли сплонт-терапии в гнатологической подготовке пациентов с зубочелюстными аномалиями к ортодонтическому лечению на основе клинических данных с акцентом на механизмы действия, показания и исходы применения. **Материал и методы:** проанализированы данные 2 пациенток с дисфункцией височно-нижнечелюстного сустава. Было проведено комплексное обследование и лечение, включая сплонт-терапию. **Результаты:** применение сплонт-терапии в комплексном лечении дисфункции височно-нижнечелюстного сустава показало высокую клиническую эффективность. На фоне терапии у обеих пациенток отмечалось восстановление синхронности движений суставных головок, уменьшение частоты и интенсивности хруста и щелчков, снижение болевого синдрома в околоушно-жевательной области. **Выводы:** сплонт-терапия – незаменимый этап подготовки к протезированию и коррекции прикуса, который обеспечивает долгосрочную стабильность полученных результатов.

**Ключевые слова:** гнатология, сплонт-терапия, окклюзионная шина, височно-нижнечелюстной сустав, ортодонтическое лечение, девиация, дефлексия, центральное соотношение.

### **TEMPOROMANDIBULAR BO‘G‘IM DISFUNKSIYASI BO‘LGAN BEMORLARNI DAVOLASHGA YONDASHUVLARNING QISQOYAVIY TAHLILI (KLINIK HOLATLAR ASOSIDA)**

*Rasulova Sh.R., Abduraxmanova Z.M., Abdujabborova S.S., Artykova A.U.*

**Maqsad:** klinik ma'lumotlar asosida, ta'sir mexanizmlari, ko'rsatmalar va natijalarga urg'u berib, tish-yuz anomalialari bo'lgan bemorlarni ortodontik davolanishga gnatologik tayyorlashda splint terapiyasining rolini baholash. **Material va usullar:** temporomandibulyar bo'g'im disfunktsiyasi bo'lgan ikkita ayol bemordan olingan ma'lumotlar tahlil qilindi. Splint terapiyasini o'z ichiga olgan kompleks tekshiruv va davolash amalga oshirildi. **Natijalar:** temporomandibulyar bo'g'im disfunktsiyasini kompleks davolashda splint terapiyasidan foydalanish yuqori klinik samaradorlikni ko'rsatdi. Terapiya davomida ikkala bemor ham bo'g'im boshi harakatlarining sinxronligini tiklash, xirillash va chertish tovushlarining chastotasi va intensivligini kamaytirish, shuningdek, parotid-chaynash sohasidagi og'riqni

kamaytirishni boshdan kechirdilar. **Xulosa:** splint terapiyasi protez davolash va tishlashni tuzatishga tayyorgarlik ko'rishda ajralmas bosqich bo'lib, natijalarning uzoq muddatli **barqarorligini ta'minlaydi.**

**Kalit so'zlar:** gnatologiya, splint terapiyasi, okklyuzion splint, temporomandibulyar bo'g'im, ortodontik davolash, og'ish, defleksiya, markazlashgan munosabat.

#### **A COMPARATIVE ANALYSIS OF APPROACHES TO THE TREATMENT OF PATIENTS WITH TEMPOROMANDIBULAR JOINT DYSFUNCTION (BASED ON CLINICAL CASES)**

*Rasulova Sh.R., Abdurakhmanova Z.M., Abdujabborova S.S., Artykova A.U.*

**Objective:** To evaluate the role of splint therapy in the gnathological preparation of patients with dentofacial anomalies for orthodontic treatment based on clinical data, with an emphasis on mechanisms of action, indications, and outcomes. **Material and methods:** Data from two female patients with temporomandibular joint dysfunction were analyzed. A comprehensive examination and treatment, including splint therapy, were performed. **Results:** The use of splint therapy in the complex treatment of temporomandibular joint dysfunction demonstrated high clinical efficacy. During therapy, both patients experienced restoration of synchronicity of joint head movements, a reduction in the frequency and intensity of crunching and clicking sounds, and a reduction in pain in the parotid-masticatory region. **Conclusions:** splint therapy is an indispensable stage in preparation for prosthetic treatment and bite correction, ensuring long-term stability of the results.

**Key words:** gnathology, splint therapy, occlusal splint, temporomandibular joint, orthodontic treatment, deviation, deflection, centric relation.

УДК. 616.314-089.23+ 616-053.4

#### **БОЛАЛАРДА РУҲИЙ ЭМОЦИОНАЛ ҲОЛАТИ ВА ЁШИНИ ҲИСОБГА ОЛИБ ТИЖ - ЖАҒ ТИЗИМИ АНОМАЛИЯ ВА ДЕФОРМАЦИЯЛАРИНИ ТАШХИСОТИ**



**Эронов Ёқуб Қуватович., Сапаев Музаффар Дилшод ўғли**  
*Абу Али Ибн Сино Номидаги Бухоро давлат тиббиёт институти*

**Тадқиқотнинг долзарблиги.** Бутун жаҳон соғлиқни сақлаш ташкилотининг маълумоти бўйича болалар ёшида ортодонтик нуқсонларнинг тарқалиши ўртача камида 50% (ЖССТ, Женева, 2007) учраши ўрганилган. Сўнгги йилларда олиб борилган тадқиқотлар шуни кўрсатадики, болалар ёшида ортодонтик нуқсонларнинг тарқалишининг кўпайиши тенденцияси ошиб бормоқда. Стоматологик ёрдам аҳоли учун энг самарали тиббий ёрдам турларидан биридир; сўнгги йилларда болаларнинг стоматологик саломатлигига, жумладан, уларнинг ортодонтик ҳолатига алоҳида эътибор қаратилмоқда. Болалар характери ва ёшини ҳисобга олиб ортодонтик даволаш усуллари баҳолаш ўрганиш ҳам ортодонтиklar, ҳам бошқа мутахассисликлар шифокорлари учун илмий ва амалий тадқиқодлар олиб борилмоқда. Узоқ муддатли ва тизимли равишда олиб борилган тадқиқотлар натижаларига кўра, болалар ва ўсмирларнинг 54,0% даволашни талаб қиладиган ортодонтик патологияларга эга. ЖССТ эстетик индексига кўра, 12 ёшдан 19 ёшгача бўлган ёш гуруҳида текширилганларнинг умумий сонининг 74,8 фоизи ортодонтик муаммоларга эга ва уларнинг 42 % мажбурий ортодонтик ёрдамга муҳтож ҳисобланади. Ортодонтик нуқсонларнинг тарқалиши бўйича эпидемиологик маълумотларнинг таҳлили уларнинг янада ўсишига аниқ тенденцияни кўрсатади [1.3.5.7.9.11].

Шу муносабат билан Жаҳон соғлиқни сақлаш ташкилоти ушбу муаммога катта эътибор қаратмоқда. Бирок, замонавий адабиётларда ортодонтик нуқсонларнинг тарқалиши болалар орасида ортодонтик даволанишга бўлган эҳтиёжини ўз самарали ташкил этишда боланинг ҳолати ҳам болалик даврларига эътибор қаратиш аҳамиятлидир. Ушбу масалани ўрганишнинг долзарблиги ушбу болалар контингентининг юқори касалланиши билан боғлиқ. Профилактик текширувларга кўра, ортодонтик муолажалардан тўлиқ бош тортган болалар 47%, ортодонтик мосламалар ўрнатилгандан сўнг муолажадан бош тортганлар 73,9%, умуман келмаганлар 20,0% ни ташкил этди. Ортодонтик ёрдам ҳозирги кунда 12-14 ёшли болалар қатнови 50% га ортди.

Болаларнинг рухий эмоционал ҳолатига қараб ортодонтик муолажаларни ташкил этиш касаллик рецидивларни камайтиришга ёрдам беради [2.4.6.8.10.12].

**Тадқиқот мақсади.** Болаларда рухий эмоционал ҳолати ва ёшини ҳисобга олиб ортодонтик даволаш усулларини баҳолашни такомиллаштиришдан иборат.

**Тадқиқот объекти ва предмети.** Болаларда рухий эмоционал ҳолати ва ёшини ҳисобга олиб ортодонтик текширувга муҳтож бўлган (12-18 ёшли) 148 нафар бемор болалар олинди.

**Тадқиқот усуллари.** Тадқиқот вазифаларини ҳал этиш ва мақсадга эришиш учун илмий ишда қуйидаги усуллар қўлланилган: клиник - функционал, антропометрик усуллар қўлланилди.

**Натижа ва таҳлиллар.** Шунингдек, болаларда рухий эмоционал ҳолати, ортодонтик текширув усуллари юқори ва пастки жағнинг морфологик тузилиши, оғиз ички қисми, тишларнинг тиш қаторларида жойлашувига ҳам эътибор қаратилди. Субъектив текширувда эса тиш – жағ тизими аномалия ва деформациялари билан касалланган болаларнинг ота – онасидан (ҳомиладорлик даврларидаги ҳолатнинг ўтиш мезонлари, туғруқ турлари, рухий ҳолати, боланинг озикланиш турлари, бола сўргичдан неча ёшгача фойланганлиги, қайси турдаги зарарли одатлари борлиги, юқори нафас йўллари суриқали касалликлари билан касалланганми ва касалланиш қанча вақт давом этган) сўраб суриш орқали амалга оширилди. Қўшимча текширув усулларида ТРГ ён проекцияда, ОПГ рентгенографияси ҳамда оғиз ичи сканерлаш қолип олиш ва фотометрик, CAD/CAM технологияси билан Эkzocad дастури орқали антропометрик текширув усулларида фойланилди.

Болаларда рухий эмоционал ҳолати ва ёшини ҳисобга олиб тиж -жағ тизими аномалия ва деформациялари билан касалланган беморларда юз – жағ соҳасидаги ўзгаришларга чайновнинг нормал физиологик ҳолатига зарарли таъсир кўрсатувчи хавф омиллар ўрганилди. Текширув олиб борилаётган беморларда рухий ҳолати, юз профили, юқори ва пастки жағ ҳолати, ёноқ, юқори ва пастки лаб юганчалари, тил ҳолатининг ўзгаришлари аниқланди.

Болаларда рухий эмоционал ҳолати ва ёшини ҳисобга олиб тиж -жағ тизими аномалия ва деформациялари билан касалланган беморларда курак тишларининг олдинги чизиққа нисбатан жойлашувини Коркхауз услуби асосида доимий юқори курак тишларнинг мезиодистал ўлчамлари йиғиндисининг, тиш ёйи олдинги чизиғига нисбатан курак тишнинг жойлашув ўрни боғлиқлиги ўрганилди. Алмашинув прикуси даврида жағларнинг ҳолатини аниқлашда юқориги курак тишлар мезиодистал ўлчамлари йиғиндиси билан пастки курак тишлар медиолатерал ўлчамлари мутаносиблигини Тонн индекси орқали аниқланди. Меъёрда юқориги курак тишлар мезиодистал ўлчамлари йиғиндиси билан пастки курак тишлар медиолатерал ўлчамлари йиғиндиси орасида маълум бир корреляцион мутаносиблик қонуният борлигини доимий тишлов даврда Тонн (1937) аниқлаган. Алмашинув прикуси даврида юқориги курак тишлар мезиодистал ўлчамлари билан пастки курак тишлар медиолатерал ўлчамлари йиғиндиси Р. Тоннинг корреляцион мутаносиблиги асосида юқори ва пастки жағ курак тишларининг ўлчамларини солиштирма йиғиндиси I - жадвалда келтирилган.

#### 1- жадвал

**Болаларда рухий эмоционал ҳолати ва ёшини ҳисобга олиб тиж -жағ тизими аномалия ва деформациялари билан касалланган беморларнинг юқориги ва пастки курак тишлари ўлчамларининг мутаносиб кўрсаткичлари**

<b>SI</b> (юқори жағ) Нормал ҳолат	26,7	27,9	28,6	29,7	30,6	31,8	32,9	33,6	34,7
<b>si</b> (юқори жағ) Беморларда ўртача кўрсаткич	27,8	27,6	28,04	30,05	31,08	32,09	33,12	34,15	35,18
<b>si</b> (пастки жағ) Нормал ҳолат	20,0	20,7	21,5	22,2	23,0	23,7	24,4	25,2	26,0

*Изоҳ:* Юқориги курак тишлар мезиодистал ўлчамлари билан пастки курак тишлар медиолатерал ўлчамлари таҳлилий натижалари.

Шунингдек, SI юқори жағ курак тишларининг ўлчамлари ифодаси сифатида ҳамда Si пастки жағ курак тишларининг морфологик тузилиши йиғиндиси асосида Тонн индексида кўрсаткич сифатида киритилган. Текширув бемор болаларда Тонн индексида текширилганда юқори жағнинг биринчи ва иккинчи курак тишларида макродонтия даражасини юқорилиги натижасида тиш қаторларида жойлашган кейинги пастки тиш қаторларида морфологик тузилишининг бузилиши

хамда курак тишларининг зичлиги, прикуснинг патологик турга ўтиши текширув натижаларига ўзгаришлари аниқланди.

Тадқиқот гуруҳларида қатнашаётган бемор болаларда Танако – Жонсон текширув усули. Бу усулдан эрта алмашинув прикусида жағларнинг ён сигментларида козиқ, I –II премоляр тишлар учун тиш қаторларидаги масофани тишлар чиқишидан олдин жой танқислигини аниқлашни самарали усулларида бири ҳисобланади.

**Снагина усули билан текширув:** Н.Г.Снагина (1965) белгилашчи, 12 доимий тишларнинг мезиодистал ўлчамлари (кенглиги) йиғиндиси ва қуйидаги катталиклар орасида боғлиқлик мавжуд.

Шунингдек, беморларда ортодонтик аппаратлар таъсири остида тиш қаторининг кенгайиши ва узайиши ҳамда апикал базиснинг ўсишига боғлиқлиги ўрганилди.

Тадқиқот гуруҳида қатнашаётган беморларимизнинг 2-даража – юқори жағ апикал базиси кенглиги 12 та тиш кенглиги йиғиндисининг 39-32 % ини, узунлиги – 37-26 % ини, пастки жағда мос равишда 38-34% ва 36-31% да учраши аниқланди. Ушбу ҳолатда тиш қаторининг ўлчамларини камайтириш мақсадида алоҳида тишларнинг олиб ташланишига кўрсатмалари ҳам инобатга олинди. Шунингдек, жағлар иккинчи даражали торайганда фақангина тиш қаторини кенгайиш билан чегараланиб қолиш тиш ёйи ўлчамлари ва апикал базис кенглиги орасидаги диспропорцияни янада оғирлаштиради. Натижада, ортодонтик даволашдан кейинги рецидивлар рўй беради. Тадқиқот гуруҳида қатнашаётган беморларнинг тиш ёйи кенглиги, апикал базис кенглиги ва узунлигининг Снагина усули бўйича катталиклари аниқланди, 12 та доимий тишлар мезиодистал кенглигидан олинган йиғинди ҳисобга олинди. Пон бўйича биринчи премолярлар орасидаги тиш ёйи кенглиги ўлчанди. Беморларда биринчи молярларлар орасидаги тиш ёйи кенглиги ўрганилди. Апикал базиснинг энг тор қисмини Хаус усули бўйича ҳисобланди.

**Хулоса.** Текширув гуруҳидаги беморларнинг тиш ёйи қаторидаги апикал базиснинг узунлигини Хаус нуқталаридан ўлчаниб йиғиндиси солиштирилди. Тиш ёйи, кенглиги ва узунлиги, апикал базиснинг кенглиги ва узунлигининг кўрсаткичларини қиёсий таққосланди. Апикал базиснинг кенглиги ва узунлигининг 12 та тиш кенглигига фоиз нисбатини ҳисобланади. Апикал базиснинг кенглиги ва узунлигидаги етишмовчилик даражаси аниқланди. Олинган натижалар таҳлил қилиниб кўрсаткичлар бўйича нормал ва патологик ҳолатлари солиштирилди. Тадқиқот натижаларига кўра Снагина усули бўйича юқори ва пастки жағ апикал базис кенглигини ўлчаш ва унинг таҳлиллар тўғрисидаги маълумотлар нормал физиологик ҳолат билан патологик ўзгаришлари кузатилди. Ушбу усулда 29,4 дан 39,6 гача бўлган йиғиндидан 29,1 дан 38,5 гача ўзгаришлари ҳамда 6/6 соҳаларда эса 45,4 дан 58,5 нормал ҳолатдан 45,1 дан 58,3 гача патологик ҳолатларга тиш қаторлари апикал базисининг кенглиги ва узунлигини силжиши ўрганилди ва таҳлил қилинди.

#### Фойдаланилган адабиётлар

1. Badridinov B. B, Fozilov O'.A Modern indicators of upper jaw protrusion in children under the influence of various external factors // European journal of modern medicine and practice Vol. 2 No. 9 (Sep - 2022) EJMMP ISSN: 2795-921X. - P. 82-86
2. Fozilov U.A., Olimov S.Sh., Badridinov B.B. Characteristic change in the protrusion of the upper jaw in children // Journal of new century innovations. Vol. 30 No. 4 (2023): Volume30 Issue-4. – P. 175-179
3. Fozilov Uktam Abdurazakovich., Badridinov Baxrom Baxtiyorovich. Preventive measures aimed at preventing complications in the orthodontic treatment of patients // International Journal of Health Systems and Medical Science. ISSN: 2833-7433 Volume 2, No 6, June – 2023. -P.53-57
4. Fozilov Uktam Abdurazakovich., Badridinov Baxrom Baxtiyorovich. To study indicators of orthodontic status and determine its modern features in children // European journal of modern medicine and practice. Vol. 3 No. 06 (Jun - 2023) EJMMP ISSN: 2795-921X. P.38-43
5. Badridinov B. B., Fozilov U. A. The Effectiveness of a Comprehensive Program for the Prevention of Dental Deformities in Children // Research journal of trauma and disability studies. Volume: 01 Issue: 12 | Dec – 2022 ISSN: 2720-6866. P.141-146.
6. Fozilov U. A., Badridinov B. B. Maxillofacial System and Hygienic Condition of the Oral Cavity in Patients with Maxillary Protrusion // Scholastic: Journal of Natural and Medical Education Vol. 1 No. 2 (2022) ISSN: 2835-303X. P.52-56
7. Бадриддинов Баҳром Бахтиёрович. Болаларда юқори жағ протрузияларини эрта ташхислаш ва ортодонтик текширув кўрсаткичлари // Биомедицина ва амалиёт. № 3 –сон. 9 жилд. 2024. (14.00.24). Тошкент. Б. 151 -159

8. Oral health-related quality of life after orthodontic treatment for anterior tooth alignment: Association with emotional state and sociodemographic factors / J. Kolenda, H. Fischer-Brandies, R. Ciesielski [et al.] // J Orofac Orthop. 2016. -№2(29). -P.14.

9. Bayani, S. Periodontal changes following molar intrusion with miniscrews / S. Bayani, F. Heravi, M. Radvar [et al.] // Dent. Res. J. (Isfahan). - 2016. - Vol. 12(4). - P. 379-385.

10. Sevbitov A. Effect of retention of results on patients satisfaction with orthodontic treatment / Sevbitov A., Kuznetsova M., Dorofeev A., Timoshin A., Tikhonov V. // Journal of Global Pharma Technology. 2020. T. 12. № 9. С. 28-31.

129. Uzdil, F. A new type of modified Essix Retainer for anterior open bite retention / F. Uzdil, M. Kayalioglu, E. Kendi [et al.] // Prog. Orthod. - 2016. - Vol.11(1). - P. 45-52.

11. Vorobeva, M.V. Causes behind distal occlusion // Vorobeva M.V., Konnov S.V., Bulkina N.V., Bizyaev A.A., Maslennikov D.N., Khodorich A.S., Popko E.S., Konnov S.V., Matysina I.V. // Archiv EuroMedica. - 2019. - Т. 9. № 1. -P. 191-193.

12. Will, L. A. Orthodontic Tooth Movement: A Historic Prospective / L. A. Will, // Front Oral Biol. - 2016. -№ (18). - P. 46-55.

**Аннотация.** Болаларда рухий эмоционал ҳолати ва ёшани ҳисобга олиб тиж -жағ тизими аномалия ва деформацияларини ташхислашда бемор болаларнинг рухий ҳолати ҳамда ёшани ҳисобга олган ҳолатда ортодонтик текширув усуллари ўтказилади. Ортодонтик текширув усуллари болаларнинг рухий ҳолатига ва соматлигига зарар етказмаслиги лозим. Шунингдек болаларда тиш – жағ тизими аномалия ва деформацияларини тўғри ташхислаш касаллик асоратларини олдини олишда муҳим аҳамиятга эга ҳисобланади.

**Калит сўзлар.** Болаларда рухий эмоционал ҳолати, ортодонтик текширув усули, тиш – жағ тизими аномалия ва деформацияси.

**Annotation.** Methods of orthodontic examination are carried out in the case when diagnosing tic-jaw abnormality and deformities in children, taking into account the mental emotional state and age of the patient children. Orthodontic examination methods should not harm the mental state and somateness of children. Also in children, the correct diagnosis of dental – jaw abnormalities and deformities is considered important in preventing disease complications.

**Keywords.** Mental emotional state in children, orthodontic examination method, dental – jaw abnormality and deformity.

## **СТОМАТОЛОГИЯ ДЕЙСКОГО ВОЗРАСТА**

УДК: 616.05-002-0084

### **ПАРАМЕТРЫ ГУМОРАЛЬНОГО И ЦИТОКИНОВОГО ИММУНИТЕТА В СЛЮНЕ У ДЕТЕЙ С РЕЦИДИВИРУЮЩИМ ГЕРПЕТИЧЕСКИМ СТОМАТИТОМ И ЕГО СОЧЕТАНИЕМ С АЛЛЕРГИЧЕСКИМИ ЗАБОЛЕВАНИЯМИ**



**Разикова Д.К.**

*Бухарский государственный медицинский институт*

Рецидивирующий герпетический стоматит (РГС) является одним из наиболее распространённых хронических инфекционных заболеваний полости рта у детей. Он характеризуется периодическими обострениями, болезненными язвенными поражениями и нарушением целостности слизистой оболочки. По данным эпидемиологических исследований, рецидивирующие формы инфекции вируса простого герпеса (ВПГ) в мире поражают до 20-40% детей, причём наиболее высокая заболеваемость отмечается в возрастной группе 3-12 лет [2,8]. Во

многих странах серопозитивность к ВПГ-1 среди детей достигает к пяти годам 60-70%, примерно в одной трети этих случаев инфекция принимает рецидивирующее течение [13]. Рецидивирующий герпетический стоматит не только снижает качество жизни из-за боли и затруднений при приёме пищи, но и предрасполагает детей к вторичным бактериальным инфекциям и длительной гиперчувствительности слизистой [7].

В последние годы всё больше внимания уделяется иммунопатогенезу РГС, особенно роли местного (слюнного) иммунитета. Слюна содержит широкий спектр гуморальных защитных факторов, включая иммуноглобулины (А, М, G и Е) и антимикробные пептиды, которые служат первой защитной линией слизистой оболочки полости рта [3]. Ключевую роль в поддержании мукозального иммунитета, нейтрализуя вирусные частицы и предотвращая их адгезию к эпителиальным клеткам, играет секреторный IgA (sIgA) [10]. Однако у детей с рецидивирующей ВПГ-инфекцией имеются нарушения количественной и функциональной активности этих иммуноглобулинов [9].

В патогенезе РГС также участвуют цитокины – ключевые регуляторы воспалительных и иммунных реакций. Провоспалительные цитокины, такие как интерлейкин-6, стимулируют локальное воспаление и повреждение эпителия, тогда как противовоспалительные цитокины, например, интерлейкин-10, обеспечивают регуляцию и ограничение тканевого повреждения [5]. По данным предыдущих исследований, у детей с РГС выявляется дисбаланс цитокиновой продукции – повышенный уровень ИЛ-6 и недостаточная компенсаторная секреция ИЛ-10, что приводит к затяжному воспалению и замедленному заживлению поражений [1].

Особую клиническую значимость имеет сочетание РГС с аллергическими заболеваниями, частота которых в последние годы среди детского населения всё больше возрастает. Распространённость аллергических состояний, включая бронхиальную астму, атопический дерматит и аллергический ринит, за последние два десятилетия значительно увеличилась, в развитых странах встречается у 30% детей [12]. Существует гипотеза, что аллергическое воспаление дополнительно нарушает мукозальный иммунитет и изменяет профили слюнных иммуноглобулинов и цитокинов, усиливая тяжесть и частоту эпизодов РГС [4].

Несмотря на значительное количество исследований, взаимосвязь между гуморальным и цитокиновым иммунитетом в слюне детей с рецидивирующим герпетическим стоматитом, особенно в сочетании с аллергическими заболеваниями, остаётся недостаточно изученной. Детальное исследование этих иммунологических показателей может глубже понять механизмы хронизации заболевания и способствовать разработке персонализированных терапевтических и профилактических стратегий для таких детей [6,11].

#### **Цель исследования**

Сравнительная оценка уровней секреторного иммуноглобулина А, лизоцима, общих иммуноглобулинов (А, М, G и Е), а также цитокинов ИЛ-6, ИЛ-10 в слюне детей с изолированным РГС и РГС в сочетании с аллергическими заболеваниями.

#### **Материал и методы**

Обследованы 120 детей в возрасте 1-7 лет, разделённых на три группы: 40 здоровых детей (контрольная группа), 40 детей с РГС без аллергии ( группа сравнения) и 40 детей с РГС в сочетании с аллергией (основная группа). Все участники были набраны из педиатрических амбулаторных клиник, информированное согласие было получено у родителей или законных представителей.

Образцы слюны собирали утром, не менее чем через два часа после приёма пищи или жидкости, с использованием стандартной неинвазивной методики. Нестимулированную цельную слюну собирали в стерильные пробирки под контролем обученного персонала. Полученные образцы немедленно замораживали и хранили при -20°C до момента анализа.

Иммунологические исследования проводились в сертифицированных лабораториях. Местные иммунные факторы, такие как секреторный sIgA и лизоцим, определяли с использованием стандартных наборов ИФА. Гуморальный иммунитет оценивали путём измерения концентраций общих иммуноглобулинов А, М, G и Е в слюне. Дополнительно цитокиновый статус определяли по уровням ИЛ-6 (провоспалительный цитокин) и ИЛ-10 (противовоспалительный цитокин) с использованием высокочувствительных наборов ИФА. Каждое измерение проводилось в трёх повторностях, после чего вычислялось среднее значение.

Статистический анализ выполнялся с использованием программного обеспечения SPSS. Результаты представлены в виде среднего значения  $\pm$  стандартного отклонения (SD). Сравнение между группами проводилось с помощью t-критерия Стьюдента. Статистически значимыми считались различия, удовлетворяющие  $p < 0.05$ .

#### **Результаты**

У детей с РГС отмечалось значительное снижение уровней sIgA и лизоцима по сравнению с контролем; у пациентов с аллергией эти изменения были выражены сильнее (sIgA: 207,17 против 90,57 мкг/мл; лизоцим: 159,76 против 76,71 мкг/мл;  $p < 0,001$ ). Наблюдалась перестройка гуморального иммунитета: содержание IgA снижалось почти вдвое в группе РГС+аллергия, тогда как содержание IgM повышалось более чем в два раза. Уровень IgG увеличивался только при РГС без аллергии, тогда как IgE был резко повышен у пациентов обеих групп, достигая максимума при сочетанной патологии (246,29 мкг/мл). Профиль цитокинов указывал на значительное увеличение содержания ИЛ-6 (до 4,58-кратного превышения контроля) и параллельное, но менее выраженное повышение уровня ИЛ-10. Анализ показателей слюнного иммунитета у обследованных детей выявил значительные различия между здоровыми участниками и детьми с РГС. Эти различия были ещё более выраженными у пациентов с сопутствующими аллергическими заболеваниями. Общая тенденция заключалась в выраженном снижении локальных защитных факторов (sIgA и лизоцима), изменении баланса иммуноглобулинов и повышении уровней цитокинов, особенно провоспалительного ИЛ-6.

**Изменения факторов неспецифического местного иммунитета.** У здоровых детей выявлены высокие базовые уровни sIgA и лизоцима в слюне, тогда как у пациентов с РГС наблюдалось резкое их снижение. Наибольшее уменьшение отмечалось у детей с сочетанной аллергической патологией. Концентрация sIgA у здоровых детей составляла 207,17 мкг/мл, тогда как у детей с РГС она снижалась до 105,76 мкг/мл и до 90,57 мкг/мл у детей с сопутствующими аллергическими заболеваниями. Похожая динамика наблюдалась и для лизоцима: снижение с 159,76 мкг/мл в контрольной группе до 98,18 мкг/мл в группе сравнения и до 76,71 мкг/мл в основной группе. Эти изменения свидетельствуют о выраженном нарушении мукозального иммунитета.

### **Обсуждение**

Полученные результаты показывают, что у детей с РГС наблюдаются значительные изменения как местного, так и системного гуморального иммунитета. Выраженное снижение уровней sIgA и лизоцима подтверждает нарушение первой линии защиты слизистых оболочек, что предрасполагает пациентов к рецидивирующим инфекциям. Эти изменения были более выраженными у детей с сопутствующими аллергическими заболеваниями, что указывает на синергетическое негативное влияние аллергического воспаления на иммунитет слизистой полости рта.

Что касается профиля иммуноглобулинов, то в основной группе отмечался выраженный дефицит IgA в сочетании с повышенными уровнями IgM, что свидетельствует о неполноценности или нарушении процесса переключения классов антител. Отсутствие значимого увеличения IgG в этой группе, в отличие от резкого его повышения в группе сравнения, указывает на недостаточность вторичного иммунного ответа при наличии аллергической патологии.

Цитокиновые данные подтверждают усиленное воспалительное состояние: у детей основной группы особенно высокими оказались уровни ИЛ-6. Это говорит о том, что аллергическое воспаление усиливает воспалительный каскад, запускаемый инфекцией ВПГ-1. Хотя уровень ИЛ-10 также увеличивался, вероятно, в качестве компенсаторного противовоспалительного механизма, его подъём оказался недостаточным для нейтрализации преобладающего провоспалительного ответа.

В целом выявленная иммунная дисрегуляция у пациентов основной группы отражает сложное взаимодействие между вирусной персистенцией, нарушением мукозального иммунитета и хроническим аллергическим воспалением. Эти данные имеют важное практическое значение для клинического ведения детей с РГС, указывая на необходимость комбинированных противовирусных и иммуномодулирующих подходов, особенно у пациентов с аллергическими коморбидностями.

### **Заключение**

У детей с РГС выявляются значительные нарушения местного иммунитета, особенно в уровне sIgA и лизоцима, причём эти нарушения более выражены при сочетании с аллергическими заболеваниями. Гуморальный иммунитет в таких случаях характеризуется снижением содержания IgA, компенсаторной гиперпродукцией IgM и стойко повышенным уровнем IgE. Цитокиновый профиль демонстрирует доминирование ИЛ-6-опосредованного воспаления, лишь частично компенсируемого ИЛ-10.

Полученные данные подчёркивают важность оценки местных иммунных параметров и цитокинового статуса для выбора направленной терапии у детей с РГС.

### **Литература**

1. Михайлова И.Н. и др. Цитокиновые профили у детей с рецидивирующим герпетическим стоматитом // Рос. журн. иммунол. – 2017.

2. Arduino P.G., Porter S.R. Herpes Simplex Virus Type 1 infection: Overview on relevant clinico-pathological features // J. Oral Pathol. Med. – 2008.
3. Brandtzaeg P. Role of secretory immunity in the oral cavity // Acta Odontol. Scand. – 2001.
4. Cingi C. et al. Interaction between allergy and viral infections in children // Int. J. Pediatr. Otorhinolaryngol. – 2015.
5. Dinarello C.A. Role of cytokines in inflammatory processes // Blood. – 1996.8
6. Huber M. et al. Salivary cytokine networks in recurrent aphthous and herpetic stomatitis // Cytokine. – 2016.
7. Kameyama T. et al. Recurrent herpetic stomatitis in children: clinical and immunological aspects // Pediatr. Infect. Dis. J. – 2012.
8. Looker K.J. et al. Global estimates of prevalent and incident herpes simplex virus type 1 infections in 2012 // PLoS One. – 2015.
9. Malamud D. et al. Salivary defense mechanisms and recurrent oral infections // Oral Dis. – 2000.
10. Mestecky J. et al. Mucosal immunology of the oral cavity: protection against pathogens. – Springer, 2015.
11. Patel R. et al. Immune dysregulation in oral HSV infection // Front. Immunol. – 2020.
12. Pawankar R. et al. Allergic diseases and asthma: a global public health concern // Wld Allergy Organ. J. – 2013.
13. Xu F. et al. Seroprevalence of HSV-1 and HSV-2 in children and adolescents // J. Infect. Dis. – 2006.

### **ПАРАМЕТРЫ ГУМОРАЛЬНОГО И ЦИТОКИНОВОГО ИММУНИТЕТА В СЛЮНЕ У ДЕТЕЙ С РЕЦИДИВИРУЮЩИМ ГЕРПЕТИЧЕСКИМ СТОМАТИТОМ И ЕГО СОЧЕТАНИЕМ С АЛЛЕРГИЧЕСКИМИ ЗАБОЛЕВАНИЯМИ**

*Разикова Д.К.*

**Цель:** сравнительная оценка уровней секреторного иммуноглобулина А, лизоцима, общих иммуноглобулинов (А, М, G и E), а также цитокинов ИЛ-6, ИЛ-10 в слюне детей с изолированным рецидивирующим герпетическим стоматитом и и при сочетании его с аллергическими заболеваниями. **Материал и методы:** обследованы 120 детей в возрасте 1-7 лет, разделённых на три группы: 40 здоровых детей (контрольная группа), 40 детей с рецидивирующим герпетическим стоматитом без аллергии (группа сравнения) и 40 детей с рецидивирующим герпетическим стоматитом в сочетании с аллергией (основная группа). Образцы слюны собирали утром, не менее чем через два часа после приёма пищи или жидкости, с использованием стандартной неинвазивной методики. Нестимулированную цельную слюну собирали в стерильные пробирки под контролем обученного персонала. Полученные образцы немедленно замораживали и хранили при -20°C до момента анализа. **Результаты:** рецидивирующий герпетический стоматит у детей сопровождается нарушением местного иммунитета, дисбалансом антител и цитокиновой регуляции. Наличие аллергических заболеваний усугубляет иммунодефицитные проявления, усиливает воспаление и дополнительно ослабляет мукозальную защиту. **Выводы:** полученные данные подчёркивают важность комплексного иммунологического мониторинга при рецидивирующим герпетическим стоматитом у детей, особенно при аллергической коморбидности.

**Ключевые слова:** рецидивирующий герпетический стоматит, дети, слюнный иммунитет, секреторный IgA, иммуноглобулины, лизоцим, цитокины, ИЛ-6, ИЛ-10, аллергические заболевания, гуморальный иммунитет.

### **QAYTALANUVCHI HERPETIK STOMATIT VA UNING ALLERGIK KASALLIKLAR BILAN KOMBINATSIYASI BO'LGAN BOLALARDA SO'LAKDAGI GUMORAL VA SITOKIN IMMUNITETNING PARAMETRLARI**

*Razikova D.K.*

**Maqsad:** izolyatsiya qilingan qaytalanuvchi herpetik stomatit va uning allergik kasalliklar bilan kombinatsiyasi bo'lgan bolalarning so'lagidagi sekretor immunoglobulin A, lizozim, umumiy immunoglobulinlar (A, M, G va E) va IL-6 va IL-10 sitokinlari darajasini qiyosiy baholash. **Material** va usullar: 1-7 yoshdagi jami 120 bola tekshirildi. Ular uch guruhga bo'lingan: 40 sog'lom bola (nazorat guruhi), allergiyasiz qaytalanuvchi herpetik stomatitli 40 bola (taqqoslash guruhi) va allergiya bilan birgalikda qaytalanuvchi herpetik stomatitli 40 bola (o'rganish guruhi). So'lak namunalari ertalab, ovqat yoki ichimlikdan kamida ikki soat o'tgach, standart invaziv bo'lmagan usul yordamida to'plandi. Stimullanmagan butun so'lak steril naychalarda o'qitilgan xodimlar nazorati ostida to'plandi. Olingan namunalar darhol muzlatildi va tahlil qilinmaguncha -20°C da saqlandi. **Natijalar:** bolalarda takroriy gerpetik stomatit mahalliy immunitetning buzilishi, antikorlar va sitokinlarni boshqarishning nomutanosibligi bilan birga keladi. Allergik kasalliklarning mavjudligi immunitet tanqisligi namoyon

bo'lishini kuchaytiradi, yallig'lanishni kuchaytiradi va shilliq qavat himoyasini yanada zaiflashtiradi. **Xulosa:** olingan ma'lumotlar takroriy gerpetik stomatitli bolalarda, ayniqsa allergik komorbidligi bo'lgan bolalarda keng qamrovli immunologik monitoringning muhimligini ta'kidlaydi.

**Kalit so'zlar:** takroriy gerpetik stomatit, bolalar, so'lak immuniteti, sekretor IgA, immunoglobulinlar, lizozim, sitokinlar, IL-6, IL-10, allergik kasalliklar, gumoral immunitet.

### **PARAMETERS OF HUMORAL AND CYTOKINE IMMUNITY IN SALIVA IN CHILDREN WITH RECURRENT HERPETIC STOMATITIS AND ITS COMBINATION WITH ALLERGIC DISEASES**


*Razikova D.K.*

**Objective:** To comparatively evaluate the levels of secretory immunoglobulin A, lysozyme, total immunoglobulins (A, M, G, and E), and the cytokines IL-6 and IL-10 in the saliva of children with isolated recurrent herpetic stomatitis and its combination with allergic diseases. **Material and methods:** A total of 120 children aged 1–7 years were examined. They were divided into three groups: 40 healthy children (control group), 40 children with recurrent herpetic stomatitis without allergy (comparison group), and 40 children with recurrent herpetic stomatitis combined with allergy (study group). Saliva samples were collected in the morning, at least two hours after eating or drinking, using a standard noninvasive technique. Unstimulated whole saliva was collected in sterile tubes under the supervision of trained personnel. The obtained samples were immediately frozen and stored at -20°C until analysis. **Results:** Recurrent herpetic stomatitis in children is accompanied by impaired local immunity, an imbalance of antibodies and cytokine regulation. The presence of allergic diseases aggravates immunodeficiency manifestations, increases inflammation, and further weakens mucosal defenses. **Conclusions:** The obtained data highlight the importance of comprehensive immunological monitoring in children with recurrent herpetic stomatitis, especially in those with allergic comorbidity.

**Key words:** recurrent herpetic stomatitis, children, salivary immunity, secretory IgA, immunoglobulins, lysozyme, cytokines, IL-6, IL-10, allergic diseases, humoral immunity.

УДК: 616.314-089.28:004.9

### **КЛИНИЧЕСКОЕ ОБОСНОВАНИЕ ПРИМЕНЕНИЯ ИНДИВИДУАЛЬНЫХ 3D-ПЕЧАТНЫХ КОРОНОК НА МОЛОЧНЫХ ЗУБАХ**



**Муслимова Д.М., Ризаева С.М.**

*Ташкентский государственный медицинский университет*

Для восстановления дефектов твердых тканей временных и постоянных зубов в практике стоматологии детского возраста наиболее часто применяют штампованные металлические, реже пластмассовые, цельнолитые и металлокерамические коронки [1,2,4-6]. Использование временных коронок позволяет сохранить временные зубы до периода их смены постоянными, препятствует развитию вторичных деформаций, в ряде случаев обеспечивает возможность окончания процесса нормального физиологического развития постоянного зуба при разрушении его коронковой части, создает благоприятные условия для формирования правильной формы зубных дуг и физиологического прикуса [1,3,7-10].

#### **Цель исследования**

Клиническое обоснование применения индивидуальных 3D-печатных коронок на молочных зубах.

#### **Материал и методы**

В исследовании принимали участие 120 детей, из них 84 с молочным и 36 со смешанным прикусом. 42 молочных моляра были восстановлены светоотверждаемым композитом, 35 – стандартными стальными коронками (рис. 1), 43 – 3D-печатными коронками из пластмассы длительного ношения (рис. 2а, б).

## Результаты исследования

Анализ динамики стоматологических индексов КП (кариес-пломба) для молочного прикуса и КПУ (кариес-пломба-удалённый) для смешанного прикуса показал, что разные методы ортопедического восстановления молочных зубов оказывают неодинаковое влияние на интенсивность кариозного процесса и сохранность твёрдых тканей зубов у детей.

У пациентов 1-й группы, у которых восстановление временных зубов осуществлялось с использованием пломбировочных материалов, исходные значения индекса КП составляли  $5,82 \pm 0,31$ , индекса КПУ –  $6,14 \pm 0,34$ , что отражает высокую интенсивность кариозного поражения зубов в период молочного и смешанного прикуса. После проведённого лечения отмечалось статистически значимое, но умеренно выраженное снижение изучаемых показателей: индекс КП уменьшился до  $5,11 \pm 0,29$  ( $\Delta = -0,71$ ;  $-12,2\%$ ;  $p < 0,05$ ), индекс КПУ – до  $5,48 \pm 0,32$  ( $\Delta = -0,66$ ;  $-10,7\%$ ;  $p < 0,05$ ). Полученные данные свидетельствуют о частичном профилактическом эффекте прямых реставраций, однако указывают на ограниченную способность пломбировочных материалов предотвращать дальнейшее прогрессирование кариеса при значительном разрушении коронковой части временных зубов.

У пациентов 2-й группы, у которых применялись стандартные стальные коронки, исходные значения индексов КП и КПУ были достоверно ниже, чем у больных 1-й группы: соответственно  $4,36 \pm 0,27$  и  $4,71 \pm 0,29$ . После ортопедического лечения отмечалось более выраженное снижение показателей: индекс КП уменьшился до  $3,62 \pm 0,24$  ( $\Delta = -0,74$ ;  $-17,0\%$ ;  $p < 0,01$ ), индекс КПУ – до  $3,89 \pm 0,26$  ( $\Delta = -0,82$ ;  $-17,4\%$ ;  $p < 0,01$ ). Полученные результаты указывают на более высокую клинико-профилактическую эффективность стандартных стальных коронок по сравнению с пломбировочными материалами, что обусловлено их способностью полностью перекрывать разрушенные поверхности зуба и снижать риск повторного кариозного поражения.

Наиболее выраженная положительная динамика показателей зарегистрирована у больных 3-й группы, у которых для восстановления временных зубов применялись индивидуальные искусственные коронки, изготовленные методом 3D-печати. Исходные значения индексов КП и КПУ в этой группе составили соответственно  $3,21 \pm 0,24$  и  $3,58 \pm 0,26$ . После лечения отмечено статистически высоко значимое снижение интенсивности кариеса: индекс КП уменьшился до  $2,08 \pm 0,21$  ( $\Delta = -1,13$ ;  $-35,2\%$ ;  $p < 0,001$ ), а индекс КПУ – до  $2,34 \pm 0,23$  ( $\Delta = -1,24$ ;  $-34,6\%$ ;  $p < 0,001$ ). Полученные результаты свидетельствуют о выраженном защитном и профилактическом эффекте индивидуальных коронок, обеспечивающих анатомическую точность, герметичность прилегания и оптимальное распределение жевательной нагрузки.

## Выводы

1. Сравнительный анализ динамики индексов КП и КПУ между группами показал, что степень снижения интенсивности кариозного процесса возрастала по мере перехода от прямых реставраций к стандартным и далее к индивидуализированным ортопедическим конструкциям.

2. Это подтверждает клинико-функциональное преимущество применения индивидуальных 3D-печатных коронок в период молочного и смешанного прикуса и обосновывает их использование в качестве эффективного метода профилактики повторного кариеса и преждевременной утраты молочных зубов.




Рис. 1. Стандартные металлические коронки на молочные зубы.

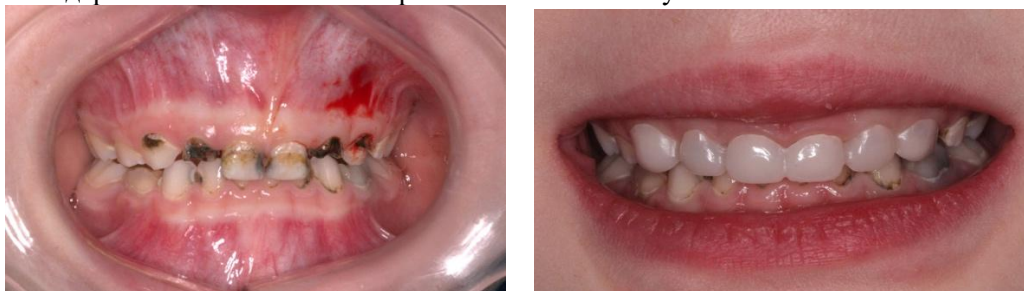


Рис. 2. 3D-печатные индивидуальные коронки: до ортопедического восстановления (а), после ортопедического восстановления (б).

### Литература

1. Абдуазимова Л.А., Джалилова Ш.А., Мухторова М.М. Современные методы лечения кариеса у детей // Вестн. науки и образования. – 2022. – №6-1 (126). – С. 97-100.
2. Ахрорходжаев Н.Ш. и др. Кариес зубов у детей дошкольного возраста: факторы риска, диагностика, профилактика // Вестн. науки и образования. – 2022. – №4-2 (124). – С. 112-116.
3. Вокулова Ю.А., Жулев Е.Н. Сравнительная оценка экономического обоснования изготовления временных искусственных коронок, полученных с помощью традиционных и цифровых технологий // Sci. Heritage. – 2020. – №47-2 (47). – Р. 3-6.
4. Камилов Х.П., Зокирхонова Ш.А. Сравнительный анализ распространенности и интенсивности кариеса зубов у детей в возрасте 3-6 лет в разных регионах Ташкентской области // Stomatologiya. – 2015. – №1-2. – С. 131-133.
5. Койшыманов А.Б., Айтжанова А.Ж. Применение современных компьютерных технологий в зуботехнической лаборатории // Акт. науч. иссл. в соврем. мире. – 2021. – №2-4 (70). – С. 74-78.
6. Лукиных Л.М., Брусенина Е.В. Применение коронок в детской стоматологии // Стоматол. детского возраста и проф. – 2017. – №2. – С. 18-23.
7. American Academy of Pediatric Dentistry. Guideline on restorative dentistry // Pediatr. Dent. – 2020. – Vol. 42, №6. – P. 300-312.
8. Maupome G., Yepes J.F., Galloway M. et al. Survival analysis of metal crowns versus restorations in primary mandibular molars // J. Amer. Dent. Assoc. – 2017. – Vol. 148, №10. – P. 760-766.
9. Sheller B., Churchill S.S., Williams B.J. et al Body Mass Index of children with Severe Early Childhood Caries // Pediatr. Dent. – 2019. – Vol. 31, №3. – P. 216-221.
10. Zahdan B.A., Szabo A., Gonzalez C.D. et al Survival Rates of Stainless Steel Crowns and Multi-Surface Composite Restorations Placed by Dental Students in a Pediatric Clinic // J. Clin. Pediatr. Dent – 2018. – Vol. 42, №3. – P. 167-172.

### КЛИНИЧЕСКОЕ ОБОСНОВАНИЕ ПРИМЕНЕНИЯ ИНДИВИДУАЛЬНЫХ 3D-ПЕЧАТНЫХ КОРОНОК НА МОЛОЧНЫХ ЗУБАХ

*Муслимова Д.М., Ризаева С.М.*

**Цель:** клиническое обоснование применения индивидуальных 3D-печатных коронок на молочных зубах. **Материал и методы:** в исследовании принимали участие 120 детей, из них 84 с молочным и 36 со смешанным прикусом. 42 молочных моляра были восстановлены светоотверждаемым композитом, 35 – стандартными стальными коронками, 43 – 3D-печатными коронками из пластмассы длительного ношения. **Результаты:** разные методы ортопедического восстановления молочных зубов оказывают неодинаковое влияние на интенсивность кариозного процесса и сохранность твёрдых тканей зубов у детей. Наиболее выраженная положительная динамика показателей зарегистрирована у больных 3-й группы, у которых для восстановления временных зубов применялись индивидуальные искусственные коронки, изготовленные методом 3D-печати. **Выводы:** индивидуальные коронки обеспечивают анатомическую точность, герметичность прилегания и оптимальное распределение жевательной нагрузки.

**Ключевые слова:** молочный прикус, смешанный прикус, молочные зубы, стальные коронки, 3D-печатные коронки, восстановление зубов, разрушение молочных зубов.

### DECIDUD TISHLARIDA BUYURTMA BO'YICHA TAYYORLANGAN 3D BOSIB CROWNLARDAN FOYDALANISHNING KLINIK ASOSI

*Muslimova D.M., Rizaeva S.M.*

**Maqsad:** sut tishlarida maxsus tayyorlangan 3D bosilgan tojlardan foydalanishning klinik asoslarini baholash. **Material va usullar:** tadqiqotda 120 bola ishtirok etdi, ulardan 84 nafari birlamchi tishlar, 36 nafari esa aralash tishlar bilan tishlar edi. Qirq ikkita birlamchi molar yorug'likda quritilgan kompozit bilan, 35 nafari standart po'lat tojlar bilan va 43 nafari uzoq muddatli 3D bosilgan plastik tojlar bilan tiklandi. **Natijalar:** birlamchi tishlarni ortopedik tiklashning turli usullari bolalarda kariesning og'irligiga va tish qattiq to'qimalarining saqlanishiga turlicha ta'sir ko'rsatadi. Eng muhim ijobiy dinamika 3-guruhdagi bemorlarda kuzatildi, ular asosiy tishlarini tiklash uchun maxsus tayyorlangan 3D bosilgan sun'iy tojlardan foydalanishni. **Xulosa:** maxsus tayyorlangan tojlar anatomik aniqlikni, mahkam muhrlanishni va chaynash kuchlarining optimal taqsimlanishini ta'minlaydi.

**Kalit so'zlar:** sut tishlash, aralash tishlash, sut tishlar, po'lat qoplamalar, 3D bosma qoplamalar, tish restavratsiyasi, sut tishlarning emirilishi.

## CLINICAL RATIONALE FOR THE USE OF CUSTOM-MADE 3D-PRINTED CROWNS ON DECIDUAL TEETH

*Muslimova D.M., Rizaeva S.M.*

**Objective:** To evaluate the clinical rationale for the use of custom-made 3D-printed crowns on deciduous teeth. **Material and methods:** The study involved 120 children, 84 of whom had primary dentition and 36 had mixed dentition. Forty-two primary molars were restored with light-cured composite, 35 with standard steel crowns, and 43 with long-lasting 3D-printed plastic crowns. **Results:** Different methods of orthopedic restoration of primary teeth have different effects on the severity of caries and the preservation of dental hard tissue in children. The most significant positive dynamics were observed in patients in Group 3, who used custom-made 3D-printed artificial crowns to restore their primary teeth. **Conclusions:** Custom-made crowns ensure anatomical precision, a tight seal, and optimal distribution of chewing forces.

**Key words:** primary dentition, mixed dentition, primary teeth, steel crowns, 3D-printed crowns, dental restoration, decay of primary teeth.

## ОБЗОРНЫЕ СТАТЬИ

УДК: 616.314-006.6:616.314-055.2

### ПРОГНОЗИРОВАНИЕ КОНСТРУКТИВНОГО ПРИКУСА ПРИ ЛЕЧЕНИИ ДИСТАЛЬНОЙ ОККЛЮЗИИ



**Ахмедова С.Б., Нигматова И.М.**

*Ташкентский государственный медицинский университет*

Аномалии прикуса занимают одно из ведущих мест в структуре стоматологической заболеваемости, при этом дистальная окклюзия (Class II) в среднем составляет около 25% всех ортодонтических аномалий [5,8]. По данным эпидемиологических исследований, распространённость дистальной окклюзии среди детей и подростков варьирует в пределах 15,8-20,8%, а среди пациентов, нуждающихся в ортодонтическом лечении, достигает 30% [6,24].

Высокая частота встречаемости данной патологии диктует необходимость совершенствования диагностических и прогностических подходов. Особую значимость приобретает прогнозирование конструктивного прикуса, от которого во многом зависят эффективность ортодонтического лечения и стабильность его отдалённых результатов [41].

Цель обзорной статьи – анализ и обобщение данных современной отечественной и зарубежной литературы за последние десять лет, посвящённой методам прогнозирования конструктивного прикуса при ортодонтическом лечении дистальной окклюзии, с оценкой диагностической значимости клинических, функциональных, рентгенологических и цифровых подходов.

В ходе выполнения работы были изучены и проанализированы научные публикации, посвящённые вопросам прогнозирования конструктивного прикуса при ортодонтическом лечении дистальной окклюзии. Проанализированы отечественные и зарубежные источники литературы за последние 10 лет, представленные в рецензируемых научных журналах и электронных базах данных. Всего было проанализировано более 40 научных работ, включая обзорные статьи, клинические исследования и мета-анализы [12,28,34].

Дистальная окклюзия относится к числу клинически значимых форм зубочелюстных аномалий, широко встречающихся в ортодонтической практике у пациентов различных возрастных групп [5,6,8]. Патология характеризуется сочетанием морфологических и функциональных нарушений, которые затрагивают не только соотношение зубных рядов, но и состояние жевательного аппарата в целом. В ряде случаев дистальная окклюзия сопровождается дисфункцией височно-нижнечелюстного сустава, изменением мышечного баланса и нарушением гармонии лицевого профиля, что подчёркивает её многофакторный характер и клиническую сложность [18,33,39].

Формирование конструктивного прикуса рассматривается как один из наиболее ответственных этапов ортодонтического лечения пациентов с дистальной окклюзией, поскольку именно на этом этапе закладываются условия для последующей перестройки зубочелюстной системы [21,26,41]. Точность прогнозирования положения нижней челюсти и характера окклюзионных контактов напрямую влияет на функциональную адаптацию, стабильность ортодонтических результатов и профилактику рецидивов [14,41].

Недостаточно обоснованный выбор конструктивного прикуса может привести к нарушению адаптационных механизмов, перегрузке жевательных мышц и формированию вторичных функциональных расстройств [10,42,43].

Для повышения точности диагностики, оптимизации планирования лечения и прогнозирования исходов современная ортодонтия активно внедряет методы искусственного интеллекта (ИИ) и цифровые технологии. Новейшие ИИ-алгоритмы, включая глубокое обучение (Deep Learning) и сверточные нейронные сети (CNN), используются для автоматического определения цефалометрических ориентиров, оценки рентгенологических изображений и прогнозирования ортодонтических исходов [14,43].

Многочисленные обзоры подчеркивают, что ИИ-инструменты способны расширить возможности диагностики и прогнозирования, но пока находятся в стадии клинической адаптации [40]. Основными преимуществами являются автоматизация распознавания изображений, повышение точности анализа данных и поддержка принятия решений [10,12].

Зарубежные исследования показывают перспективность ИИ при анализе ортодонтических данных и в структурированном подходе к прогнозированию, но отмечают, что многие алгоритмы требуют дальнейшей валидации [13,43]. Среди последних обзоров выделяется комплексная ревизия применений ИИ в ортодонтии, включающая диагностику, планирование, мониторинг лечения и поддержку решений, что отражает растущий интерес к цифровым технологиям в профессиональной среде [10,44].

Современные цифровые технологии и ИИ существенно расширяют диагностические и прогностические возможности ортодонтии, обеспечивая более высокую точность, персонализацию и объективность планирования лечения. Однако для широкого внедрения в клиническую практику необходима стандартизация методик, нормативное регулирование и дальнейшие крупные исследования [5,6,8,10,13,14,18,21,25,26,29,33,39-44]. Цифровые инструменты позволяют интегрировать трёхмерное моделирование, виртуальное планирование и VR/AR технологии, что повышает визуализацию результатов лечения и эффективность коммуникации с пациентами [22,29,37].

В последние годы подходы к прогнозированию конструктивного прикуса значительно эволюционировали. Наряду с традиционными клиническими и функциональными методами, всё более широкое применение находят рентгенологические исследования, цефалометрический анализ, а также цифровые технологии, включающие трёхмерное моделирование и виртуальное планирование лечения [25,29,40]. Это позволяет более точно учитывать индивидуальные анатомо-функциональные особенности пациента и повышать предсказуемость ортодонтического лечения [13,44].

Важно понимать, что прогнозирование прикуса не ограничивается только функциональными приборами: изменение положения нижней челюсти в ходе ортодонтического лечения зависит также от фаз роста и выбора тактики лечения. Исследование, посвящённое изменению положения нижней челюсти в ходе двухфазного ортодонтического лечения у подростков с Class II, показало значительное продвижение нижней челюсти после применения функционального аппарата в первой фазе, что подчёркивает важность учета роста в планировании лечения.

Помимо классических функциональных методов, современные направления ортодонтии всё активнее включают цифровые технологии и виртуальное моделирование в прогнозирование терапевтических исходов. Хотя конкретные обширные систематические обзоры в ортодонтии цифровых методов пока находятся в стадии формирования, сторонние исследования демонстрируют, что компьютерное моделирование и трёхмерные цифровые модели значительно

улучшают визуализацию изменений при планировании ортодонтических коррекций, например в смежных областях как автоматическая локализация зубных ориентиров и 3D-анализ.

Отдельное внимание уделяется индивидуальным факторам, влияющим на прогнозирование, включая возраст, стадию скелетного роста и соотношения мягких тканей. Несмотря на то, что традиционные аппараты остаются основой терапии, новые подходы с индивидуализированными моделями лечения, включая инновационные элайнеры с функциями продвижения нижней челюсти, обсуждаются в современных публикациях как новое направление, способное расширить возможности лечения у растущих пациентов.

Таким образом, специалисты подчёркивают комплексность прогноза конструктивного прикуса при дистальной окклюзии, где важны не только функциональные аппараты и методики, но и учёт роста, индивидуальных особенностей пациента и применение цифровых инструментов планирования.

Работы узбекских исследователей активно развивают тему раннего выявления и коррекции дистальной окклюзии. В отечественной литературе значительное место занимают работы Р.Н. Нигматова и И.М. Нигматовой, посвящённые диагностике, лечению и осложнениям прикусовых аномалий у детей. Так, исследования показывают взаимосвязь зубочелюстных аномалий с заболеваниями опорно-двигательного аппарата, что подчёркивает важность комплексного подхода в ортодонтической практике [1]. Авторы описали методы диагностики и ортодонтического лечения открытого прикуса у детей, указывая на необходимость учёта возрастных и морфофункциональных особенностей пациентов [19]. Их работы включают также оценку биометрического состава гипсовых моделей у детей с зубочелюстными аномалиями [19]. Кроме того, исследования этих авторов затрагивают вопросы дифференцированного ортодонтического и логопедического лечения речевых нарушений у детей с аномалиями прикуса, что подчёркивает важность междисциплинарного подхода в ортодонтии [19,33]. Работа, посвящённая диагностике пациентов с открытым прикусом и их ортодонтическому лечению, является одним из ключевых отечественных источников по данной тематике и широко цитируется в узбекской стоматологической литературе [19,33]. Учебные публикации И.М. Нигматовой по стадиям ортодонтического лечения также отражают современный подход к обучению и планированию последовательных этапов терапии с учётом индивидуальных характеристик пациентов [17]. Работы Р.Н. Нигматова и И.М. Нигматовой показали эффективность комплексного подхода к диагностике и лечению открытого прикуса и дистальной окклюзии у детей, включая оценку гипсовых моделей и междисциплинарное вмешательство [1,4,19,36].

Д. Куранбаева [30] проводит сравнительную оценку ортодонтического лечения детей с дистальной окклюзией, подчёркивая необходимость системного подхода для достижения стабильных клинических результатов. С другой стороны, исследования Г.Э. Ариповой и соавт. [1] демонстрируют эффективность использования функциональных аппаратов (Френкель, Twin-Block) в коррекции прикуса у детей в период сменного прикуса, с акцентом на планирование и прогнозирование изменений зубочелюстной системы.

Г.Э. Арипова и Ш.Р. Расулова [1] предлагают учитывать тип роста челюстей при диагностике и планировании лечения пациентов с дистальной окклюзией, что может увеличить точность прогноза ортодонтических коррекций. Клинические случаи, описанные Л. Абдукадиловой и коллегами [9], подчёркивают важность интегрированного наблюдения — включая цефалометрию и анализ роста челюстей для персонализированного ортодонтического плана. Кроме того, анализ N.M. Bilyal и G.E. Arifova [19] указывает на особенности применения Twin-Block аппаратов, демонстрируя их функциональную роль в коррекции дистального прикуса.

Одним из перспективных направлений является использование несъёмных ортодонтических устройств в раннем возрасте, что, по данным С.М. Муртазаева позволяет сократить длительность терапии и предотвратить развитие сложных патологий прикуса.

### **Выводы**

1. Анализ литературы последних десяти лет показал высокую распространённость дистальной окклюзии и её значимую роль в структуре ортодонтической патологии, что определяет актуальность совершенствования подходов к диагностике и лечению. Прогнозирование конструктивного прикуса является ключевым этапом ортодонтического лечения и во многом определяет его эффективность и стабильность полученных результатов.

2. Современные данные свидетельствуют о целесообразности комплексного и персонализированного подхода к прогнозированию конструктивного прикуса с использованием клинических, рентгенологических и цифровых методов диагностики.

3. Анализ отечественных публикаций свидетельствует о том, что современная ортодонтия в Узбекистане активно внедряет комплексные диагностические и терапевтические подходы к

лечению дистальной окклюзии. Однако продолжение исследований в области прогнозирования результатов лечения с учётом морфофункциональных характеристик пациентов является актуальной задачей для дальнейшего повышения качества ортодонтической помощи.

### Литература

1. Арипова Г.Э., Расулова Ш.Р., Насимов Э.Э., Акбаров К.С. Эффективность ортодонтического лечения детей с дистальной окклюзией зубных рядов в период смены прикуса // *Stomatologiya*. – 2019. – Т. 1, №2 (75). – С. 10-12.
2. Дусмухамедов Д.М., Юлдашев А.А., Дусмухамедов М.З. Результаты исследований стоматологического статуса у пациентов с гнатическими формами аномалий окклюзий // *Журн. биомед. и практ.* – 2019. – Т. 2, №1. – С. 54-59.
1. Нигматов Р.Н., Куранбаева Д.Г., Акбаров К.С. Разновидности и частота перекрестной окклюзии у детей и подростков // *Научно-практический журнал «Stomatologiya»*. № 1 (86), Т.- 2022. – С.49-51.
3. Нигматов Р.Н., Шомухамедова Ф.А., Нигматова И.М. Ортодонтия. Тиш-жағ аномалия ва деформациялари ташхиси ва уларнинг турлари: Учебник. Ташкент: Tibbiyot ko'zgusi, 2025.
4. Персин Л.С. Ортодонтия. Диагностика и лечение зубочелюстных аномалий. – М.: ГЭОТАР-Медиа, 2016. – 640 с.
5. Персин Л.С., Косырева Т.Ф., Слабковская А.Б. Ортодонтия детского возраста. – М.: ГЭОТАР-Медиа, 2018. – 512 с.
6. Рахимбердиев Р.А., Сайфуллаева А.А. Использование искусственного интеллекта для прогноза результатов лечения в ортодонтии // *J. New Century Innovations*. – 2025.
7. Хорошилкина Ф.Я. Аномалии прикуса и методы их лечения. – М.: Медицина, 2009. – 304 с.2
8. Abdukadirova L. et al. Clinical cases of Twin-Block appliance application // *Uzbek Orthod. J.* – 2021. – Vol. 10. – P. 33-42.
9. Ackerman J.L., Proffit W.R. Soft tissue limitations in orthodontics: treatment planning guidelines // *Angle Orthod.* – 1997. – Vol. 67, №5. – P. 327-336.
10. AI-Assisted Treatment Planning in Orthodontics: Predicting Tooth Movement. *J. Contemporary Clin. Pract.* – 2025.
11. Akhmedova S.B., Nigmatova I.M. Literature review on prediction of construction bite in distal occlusion // *Tashkent State Medical University J.* – 2026.
12. Alhammadi M.S., Halboub E., Fayed M.S. Global distribution of malocclusion traits // *Dental Press J. Orthod.* – 2018. – Vol. 23, №6. – P. 40.e1–40.e10.
13. Arat Z.M., Rubenduz M., Akgul A.A. The displacement of the mandible during functional appliance therapy // *Europ. J. Orthod.* – 2003. – Vol. 25, №1. – P. 89-97.
14. Aripova G.E. et al. Functional appliances in mixed dentition // *Uzbek Dent. Rev.* – 2019. – №7. – P. 45-52.
15. Aripova G.E., Rasullova Sh.R. Individualized planning for Class II malocclusion // *Central Asian Dent. J.* – 2022. – Vol. 18. – P. 88-97.
16. Aripova G.E., Rasulova Sh.R. Treatment approach in patients with distal bite considering type of jaw bone growth // *Вестн. хир.* [online].
17. Baccetti T., Franchi L., McNamara J.A. Growth in the untreated class II subject // *Semin. Orthodont.* – 2006. – Vol. 12, №3. – P. 130-142.
18. Bilyal N.M., Aripova G.Э. Osobennosti lecheniya distal'nogo priksa apparatom Twin-Block // *Med. Union Journal*. [year unknown].
19. Bilyal T., Aripova G. Twin-Block appliance in Class II correction. *Central Asian Orthod. Rev.* – 2020. – Vol. 6. – P. 12-19.
20. Bishara S.E. *Textbook of Orthodontics*. – Philadelphia: Saunders, 2001. – 592 p.
21. Digital modeling and planning in orthodontics // *J. Dent. Sci.* – 2025.
22. Ding X. et al. Functional appliances in Class II malocclusion: a systematic review // *Orthod. Craniofac. Res.* – 2022. – Vol. 25. – P. 321-334.
23. Epidemiological study on distal occlusion prevalence in children // *Int. J. Pediatr. Dentist.* – 2023. – Vol. 33, №5. – P. 560-572.
24. Farronato G., Maspero C., Giannini L. Digital planning in orthodontics: a review // *Progress in Orthod.* – 2014. – Vol. 15, №1. – P. 1-8.
25. Graber T.M., Vanarsdall R.L., Vig K.W.L. *Orthodontics: Current Principles and Techniques*. – 6th ed. – St. Louis: Elsevier, 2017. – 1024 p.
26. Integrating Artificial Intelligence into Orthodontic Education: A systematic review. – 2025. PubMed.

27. International and domestic literature review guidelines. Dent. Res. Protocols. – 2022. – Vol. 8, №1. – P. 12-18.
28. Kapila S., Nervina J.M. CBCT in orthodontics: assessment of treatment outcomes // Dental Clin. North Amer. – 2014. – Vol. 58, №3. – P. 561-582.
29. Kurambayeva D. Comparative evaluation of orthodontic treatment in children with distal occlusion // Uzbek J. Orthod. – 2023. – Vol. 12, 1. – P. 22-31.
30. Lee J.H., Kim D.H., Jeong S.N. Predicting orthodontic treatment outcomes using machine learning techniques. J. Dent. Res. – 2021. – Vol. 100, 3. – P. 230-237.
31. Losyeva E., Anokhina M. Comparative analysis of functional appliances in Class II // Orthod. Rev. – 2020. – Vol. 15. – P. 45-53.
32. McNamara J.A. Components of class II malocclusion in children 8–10 years of age // Angle Orthod. – 1981. – Vol. 51, №3. – P. 177-202.
33. Meta-analysis of clinical and digital orthodontic planning methods // J. Orthod. – 2023. Vol. 50, №2. – P. 112-125.
34. Murtazaeva S.M. Early use of fixed orthodontic devices in children // J. Pediatr. Dent. – 2022. – Vol. 15. – P. 65-72.
35. Nigmatov R.N., Nigmatova I.M. Diagnosis, treatment and prevention of secondary dental deformations in the mixed bite. – Ташкент, 2025.
36. Orthodontic digital diagnostics and 3D scanning tools. Digital Dent. Today. – 2025.
37. Orthodontic treatment outcome predictive performance differences between AI and conventional methods. Angle Education and Research Foundation. – 2024.
38. Panchez H. The Herbst appliance – its biologic effects and clinical use // Amer. J. Orthod. – 1985. – Vol. 87, №1. – P. 1-20.
39. Perinetti G., Contardo L., Castaldo A. Digital models and orthodontic diagnosis // Europ. J. Orthod. – 2015. – Vol. 37, №2. – P. 181-187.
40. Proffit W.R., Fields H.W., Larson B., Sarver D.M. Contemporary Orthodontics. – 6th ed. – St. Louis: Elsevier, 2019. – 768 p.
41. Rakosi T., Jonas I., Graber T.M. Orthodontic Diagnosis. – Stuttgart: Thieme, 1993. – 328 p.
42. Ruf S., Panchez H. Temporomandibular joint remodeling in adolescents and adults during Herbst treatment // Amer. J. Orthod. Dentofac. Orthop. – 1999. – Vol. 116, №6. – P. 639-647.
43. Singh G.D. Textbook of Orthodontics. – New Delhi: Jaypee Brothers, 2015. – 650 p.
44. Smith B., Zhang X. Prediction of orthodontic treatment outcomes // BMC Oral Health. – 2024. – Vol. 25. – P. 1576.
45. Thanathornwong B. Application of artificial intelligence in orthodontics: A review // Orthod. Rev. J. – 2021.
46. Wadia R. AI in orthodontics // Crit. Rev. Brit. Dent. J. – 2024. – Vol. 236. – P. 829.
47. Yu H., Xie X., Wang Y., Liu Z. Artificial intelligence in orthodontics: Current applications and future perspectives // Angle Orthod. – 2020. – Vol. 90, №4. – P. 519-530.
48. Zhang X., Smith B. Accuracy of AI in orthodontic extraction treatment planning: Systematic review // BMC Oral Health. – 2025. – Vol. 25. – P. 1576.

### **ПРОГНОЗИРОВАНИЕ КОНСТРУКТИВНОГО ПРИКУСА ПРИ ЛЕЧЕНИИ ДИСТАЛЬНОЙ ОККЛЮЗИИ (ОБЗОР ЛИТЕРАТУРЫ)**

*Ахмедова С.Б., Нигматова И.М.*

Представлен анализ современных отечественных и зарубежных публикаций последних десяти лет, посвящённых методам прогнозирования конструктивного прикуса при ортодонтическом лечении дистальной окклюзии. Рассмотрены клинические, функциональные, рентгенологические и цифровые подходы к диагностике и планированию ортодонтического лечения. Проведён сравнительный анализ различных взглядов авторов на выбор и эффективность методов прогнозирования конструктивного прикуса. Сделан вывод о целесообразности комплексного и персонализированного подхода для повышения предсказуемости и стабильности результатов лечения.

**Ключевые слова:** дистальная окклюзия, конструктивный прикус, ортодонтическое лечение, прогнозирование.

### **DISTAL OKKLYUZIYANI DAVOLASHDA KONSTRUKTIV PRIKUSNI PROGNOZLASH (ADABIYOT SHARHI)**

*Axmedova S.B., Nigmatova I.M.*

Ilmiy-tadqiqot ishida distal okklyuziyani ortodontik davolashda konstruktiv prikusni prognozlash usullariga bag'ishlangan so'nggi o'n yil davomida chop etilgan mahalliy va xorijiy ilmiy nashrlarning adabiyotlar sharhi va tahlili keltirilgan. Ortodontik davolashni diagnostika qilish va rejalashtirishda

qo'llaniladigan klinik, funksional, rentgenologik hamda raqamli yondashuvlar ko'rib chiqilgan. Konstruktiv prikusni prognozlash usullarini tanlash va ularning samaradorligi bo'yicha mualliflarning turli qarashlari qiyosiy tahlil qilingan. Davolash natijalarining bashorat qilinuvchanligi va barqarorligini oshirish maqsadida kompleks hamda individuallashtirilgan yondashuvning maqsadga muvofiqligi to'g'risida xulosa chiqarilgan.

**Kalit so'zlar:** distal okklyuziya, konstruktiv prikus, ortodontik davolash, prognozlash.

## **PREDICTION OF THE CONSTRUCTION BITE IN THE TREATMENT OF DISTAL OCCLUSION**

*Akhmedova S.B., Nigmatova I.M.*

In the research study, a literature review and an analysis of contemporary domestic and international publications from the last ten years are presented, focusing on methods for predicting the construction bite in orthodontic treatment of distal occlusion. Clinical, functional, radiographic, and digital approaches to diagnosis and orthodontic treatment planning are discussed. A comparative analysis of various authors' perspectives on the selection and effectiveness of methods for predicting the construction bite is conducted. The study concludes that a comprehensive and personalized approach is advisable to improve the predictability and stability of treatment outcomes.

**Key words:** distal occlusion, construction bite, orthodontic treatment, prediction.

УДК: 616.314:616.34-008.314.4-053.2-08

## **ФАКТОРЫ ЗАБОЛЕВАЕМОСТИ КАРИЕСОМ И НЕКАРИОЗНЫМИ ПОРАЖЕНИЯМИ ТВЕРДЫХ ТКАНЕЙ ЗУБОВ У ДЕТЕЙ С ЦЕЛИАКИЕЙ**



**Сайдалиев М.Н.<sup>1</sup>, Муртазаев С.С.<sup>1</sup>, Мирсалихова Н.Х.<sup>2</sup>**

*Ташкентский государственный медицинский университет, Республиканский специализированный научно-практический медицинский центр педиатрии*

Целиакия (Ц) – распространённое аутоиммунное хроническое заболевание, связанное с постоянной непереносимостью полипептидных фрагментов глютена – белка, содержащегося в некоторых злаках, таких как пшеница, рожь и ячмень. Также может быть определено как энтеропатия, чувствительная к глютену. Как показывают некоторые исследования, у детей целиакия вызывает боль и дискомфорт в пищеварительном тракте, хронические запоры и диарею, неспособность развиваться, анемию и усталость [13,22,28,29].

Клинические характеристики синдрома целиакии значительно различаются. Классический тип часто возникает в раннем возрасте, характеризуется нарушениями всасывания в кишечнике, включая хроническую диарею, потерю массы тела, вздутие живота и задержку развития. Неклассический тип характеризуется небольшим количеством или отсутствием желудочно-кишечных симптомов, а также экстракишечными проявлениями, такими как герпетиформный дерматит, железодефицитная анемия, низкий рост, криптогенный гепатит, остеопороз и атаксия. Существует также третий тип: бессимптомный синдром целиакии [30].

Помимо системных проявлений заболевания, при целиакии могут возникать некоторые клинические нарушения полости рта, такие как дефекты зубной эмали, рецидивирующие афтозные язвы и нарушения слюны. Только в одном финском исследовании с участием лиц в возрасте от 3-х до 86 лет описано ощущение сухости во рту у 29 (22,6%) из 128 пациентов с целиакией и у 7 (23%) из 30 человек без Ц, что дало незначительную разницу. Хотя предполагают, что пероральные проявления целиакии могут помочь выявить людей с этим заболеванием, особенно тех из них, у кого имеется бессимптомный тип. В то же время связь между оральными проявлениями и целиакией не доказана. Причины дефекты зубной эмали у пациентов с целиакией до сих пор неизвестны. Гипоплазия эмали может быть вызвана гипокальциемией при наличии синдрома целиакии, генетической чувствительностью или аутоиммунной реакцией в эмалевой части во время одонтогенеза [27].

Патомеханизм Ц состоит в неполном переваривании белков глютена в желудочно-кишечном тракте, что приводит к высвобождению иммуногенных пептидов, пара- и трансклетмарному прохождению этих пептидов через кишечный эпителий, а также к совместному адаптивному и врождённому иммунному ответу на пептиды в пластинке пропри. Патологически целиакия характеризуется повреждением слизистой тонкого кишечника («сплющённая слизистая»), включая атрофию ворсинок, гиперплазию крипты и усиленную инфильтрацию лимфоцитов в эпителий. Диагностическая схема основана на симптомах, характерных для заболевания, тестировании антител к сыворотке и гистологической оценке биопсий двенадцатиперстной кишки. Пожизненное строгое соблюдение безглютеновой диеты – в настоящее время единственное эффективное лечение целиакии, польза которого очевидна для большинства пациентов [21].

Большая распространённость некариозных проявлений у больных Ц, описанная многими авторами, рассматривается как диагностический ключ к атипичным формам целиакии. К проявлениям, тесно связанным с целиакией, относятся дефекты зубной эмали, патологическая стираемость зубов как нарушение минерализации зубных коронок, морфофункциональные дефекты твердых тканей зубов. У 45 пациентов в возрасте от 23 до 36 лет диагноз целиакии был установлен на основании результатов клинико-anamnestического, генетического, инструментального исследований, морфологического изучения биоптата слизистой оболочки кишки. Исследование зубочелюстной системы больных у 100% обследованных выявило патологическую стираемость зубной эмали. У 32 пациентов отмечалась скученность зубов, нарушение зубных рядов, которые расценивались как зубочелюстные аномалии соединительной ткани, в большинстве своем генетически детерминированные.

Зубочелюстные аномалии не представляют угрозу жизни, но могут привести к серьезным патологическим изменениям органов и систем, нарушениям речи, психологическим проблемам. У 5 пациентов диагностирована частичная симметричная адентия врожденного характера. По данным рентгенологического исследования методом панорамной рентгенографии описаны картина отсутствия зачатков, особенности строения корней и всей челюстной костной ткани. Выявленные зубочелюстные аномалии можно отнести к оральным проявлениям целиакии, являющиеся диагностическим критерием при подозрении заболевания.

В случае выявления Ц необходимо междисциплинарное наблюдение для своевременного лечения, устранения признаков синдрома мальабсорбции и оказания профилактической стоматологической помощи, направленной на обеспечение профессиональной гигиены полости рта [10].

В работе турецких ученых стоматологического факультета Университета Бурса дана оценка пероральных проявлений у педиатрических пациентов с целиакической болезнью. Были изучены гипоплазия моляров-резцов и рецидивирующих афтозных язв, уровень кариеса, состояние гигиены полости рта, а также измерялась скорость потока слюны, буферная ёмкость слюны и слюнная кариесогенная микрофлора. Распространённость гипоплазии моляров составляла 61%, а количество рецидивирующих афтозных язв было значительно выше у детей с целиакией. Статистически значимой разницы в группе с болезнью целиакии, когда параметры DMFS, dfs и МПН (гипоминаерализации моляров-резцов) изучались с учетом соблюдения диетических норм, не выявлено.

Более тщательное соблюдение диеты приводило к улучшению гигиены полости рта. Существовала обратная зависимость между длительностью диагноза целиакии и наличием гипоминаерализации моляров-резцов. Была обнаружена положительная связь между продолжительностью заболевания и тяжестью гипоминаерализации резцов. Помимо более высоких показателей *Str. mutans*, у детей с целиакией была очень низкой скоростью потока слюны, что указывает на положительную корреляцию между плохим соблюдением пищевого рациона и ухудшением гигиены полости рта [24].

G. Kalvandi, I. Shahradian [26] представили итоги серологического исследования Ц у детей с кариесом зубов. В исследование были включены дети в возрасте от 3-х до 12 лет, направленные в стоматологическую клинику с кариесом эмали. Целиакия оценивалась с помощью измерения уровня IgA в сыворотке и антител к TTG (IgA). Затем, анализируя собранные данные, была изучена распространённость целиакии у детей с зубным кариесом и её связь с различными переменными. В этом исследовании участвовали 120 детей, из них 56 (46,7%) девочек и 64 (53,3%) мальчика с кариесом зубов. Положительный показатель серологии целиакии в изучаемой популяции составил 14 (11,6%). Была выявлена значимая связь между образованием матери, полом и местом проживания и целиакией ( $p < 0,05$ ). Не обнаружено значимых связей между целиакической положительной серологией у детей с кариесом, количеством разрушенных зубов и грудным вскармливанием ( $p > 0,05$ ). Исследование показало, что кариес зубов может быть

тревожным сигналом, указывающим на возможную целиакию, что поможет предотвратить её осложнения. С другой стороны, педиатры и стоматологи должны быть осведомлены о симптомах целиакии. Необходимы дополнительные исследования для планирования скрининга детей с целиакией [5].

S. Blazina, N. Bratanic [20] отмечают, что низкая минеральная плотность костей часто встречается у детей и подростков с целиакической болезнью. Строгая безглютеновая диета (GFD) улучшает минерализацию костей даже за год. Влияние периодического приема глютена неизвестно. Авторы сравнили минеральную плотность и распространённость низкой минеральной плотности костной ткани у детей и подростков при строгой безглютеновой диете. Авторы измерили ТМД у 55 детей и подростков (при строгой диете) с отрицательными антителами к эндомиозию (ЭМА) за последние 2 года и у 19 (при нестрогой диете) с положительным ЭМА на момент исследования. Поясничное, левое бедро и полное тело BMD (низкая минеральная плотность костной ткани) измерялись с помощью двойной энергетической рентгеновской абсорбциометрии. Четырёхдневные взвешенные диетические протоколы были получены с помощью самостоятельно заполненного вопросника общего потребления пищи и напитков. Энергия и потребление кальция рассчитывались с помощью программного обеспечения для анализа данных о питании. У всех пациентов были определены ЭМА, антитела к тканевой трансглутаминазе, сывороточный кальций, фосфат, 25-гидроксивитамин D, целый паратгормон, альбумин, мочевины и креатинин. Минеральная костная плотность у пациентов на строгой диете была значительно выше, чем у пациентов с нестрогой диетой (поясничный  $p=0,01$ ; общий уровень тела  $p=0,005$ ). При несоблюдении строгих требований значительно увеличилось число пациентов с общей BMD ниже  $-1,0$  (71% против 38%;  $p=0,03$ ). Потребление кальция и уровень витамина D были ниже рекомендуемых в обеих группах. Авторы констатируют итоги исследования: дети и подростки, принимающие нестрогую безглютеновую диету, имеют повышенный риск низкой минеральной плотности. Авторы рекомендуют оценивать ИМД у пациентов с положительным ЭМА. Кроме того, пациенты, принимающие строгую диету, подвержены риску низкого уровня BMD из-за низкого потребления кальция или дефицита витамина D. Соблюдать строгую диету с рекомендованным потреблением кальция и витамином D зимой и весной следует поощрять всех детей и подростков с Ц [6,9].

В последние годы наметилась отчетливая тенденция к развитию и прогрессированию заболеваний ЖКТ, находящая отражение и у больных Ц. При обследовании детей с целиакией диагностировались различные сочетанные формы патологии. У 43% больных был выявлен хронический энтероколит, причём у 80% он сочетался с другими болезнями органов пищеварения. У 18% больных был хронический гастродуоденит. Дискинезия желчевыводящих путей обнаружена у 13% больных целиакией, панкреатопатия – у 18%, СРК – у 23% (66), ГЭР – у 6%, лактазная недостаточность – у 13%, гепатит – у 7, хронический эрозивный колит – у 19, бульбит – у 4,3, энкопрез – у 7,5%, спленомегалия – у 4%, паразитарные заболевания кишечника: энтеробиоз – у 8%, аскаридоз – у 8% лямблиоз – у 13% [12,25].

Ученые из Нижнего Новгорода оценивали стоматологический статус детей с целиакией. Среди обследованных детей с Ц 25% имели декомпенсированную форму кариеса, у 32% обнаружены значительные дефекты зубной эмали. Наиболее распространенным заболеванием пародонта у детей с целиакией являлся гингивит, который в форме хронического генерализованного катарального гингивита отмечался у 100% обследованных. У 25% детей, больных целиакией, наблюдались проявления афтозного стоматита, кроме рецидивирующих афт при целиакии у 5% детей диагностированы глосситы, у 80% детей выявлены хейлиты.

Установлено, что у детей с целиакией существенно трансформируются кристаллогенные свойства смешанной слюны детей. Преобразования кристаллограмм и тезиграмм реализуются в особенностях краевой белковой зоны микропрепаратов, где в фации слюны обнаруживали появление разломов, выраженной неоднородности текстуры и существенное уменьшение радиуса. У детей с целиакией фиксировали более чем двукратное уменьшение кристаллизруемости и индекса структурности смешанной слюны ( $p<0,05$  для обоих параметров по сравнению со здоровыми детьми). Особенностью кристаллоскопических и тезиграфических фаций является выраженное нарастание степени деструкции структурных элементов образца, а также резкое снижение размеров краевого пояса ( $p<0,05$  по обоим показателям).

Таким образом, на основании кристаллоскопического исследования смешанной слюны показаны специфические трансформации физико-химических свойств у детей с Ц. Авторы отмечают, что поражения слизистой оболочки рта и дефекты зубной эмали могут быть единственными характерными чертами целиакии. Поэтому детей с наличием дефектов зубной эмали, язвенным стоматитом, наряду с дефицитом IgA, остеопорозом и кишечными

проявлениями, причисляют к группе риска с необходимостью проведения в них скрининг-диагностики на наличие целиакии. Врачу-стоматологу необходимо более тщательно изучать стоматологический статус у детей с подозрением на Ц, поскольку более 65% из них имеют стоматологические симптомы. В качестве неинвазивных методов ранней диагностики и изучения изменений физико-химических свойств смешанной слюны у детей с целиакией рекомендуется применять кристаллографию. Комплексный подход к выявлению, лечению и профилактике стоматологических заболеваний и их проявлений у детей и привлечением врача-стоматолога детского, врача-педиатра, гастроэнтеролога и специалистов лаборатории медицинской биофизики позволит проводить эффективную раннюю диагностику, своевременное лечение и профилактику не только стоматологических заболеваний, но и общей соматической патологии – целиакии у детей [7].

Российские ученые из воронежского университета представили итоги изучения состояния минеральной плотности костной ткани у детей при длительной безглютеновой диете с регулярным использованием продуктов переработки семян амаранта. В ходе исследования обследованы 82 ребенка в возрасте от 1-го года до 17 лет, из них 37 (основная группа) находились на длительной безглютеновой диете (25 человек страдали целиакией, 12 – повышенной чувствительностью к глютену). Девочек было 18, мальчиков – 19. Контрольную группу составили 45 условно здоровых детей. Дети были разделены на три возрастные группы: до 6 лет (дошкольники) – 15, 7-12 лет (младшие школьники) – 16, 13-17 лет (старшие школьники) – 6. Состояние костной минерализации оценивали по результатам денситометрии (показатель Z-score) с использованием рентгеновской двухэнергетической абсорбциометрии. Определяли также уровни биохимических маркеров формирования костного матрикса – производного коллагена 1-го типа (procollagen 1 N-terminal peptide – P1NP), высвобождаемого в процессе синтеза коллагена, и резорбции – С-терминального телопептида Ветта-Cross-Laps (BCL) – продукта деградации коллагена. Уровни P1NP и BCL в сыворотке крови определяли методом электрохемилюминесцентного иммуноанализа на микрочастицах.

После первичного обследования рацион питания детей был дополнен продуктами из амаранта, которые они регулярно употребляли в пищу в течение 9-12 месяцев, после чего было проведено повторное обследование. Различные виды муки из амаранта давали детям в виде каши (2-4 раза в неделю), ежедневно – кондитерские изделия (хлебцы, печенье, вафли, кексы, оладьи, блины) и др. При длительной безглютеновой диете у 18,75% детей имеется снижение Z-score по данным денситометрии. Биохимические маркеры претерпевают меньшие изменения и характеризуются нормальным, а у 20% детей 4-6 лет – более активным синтезом P1NP; соответствием возрастному референсному интервалу показателя BCL у 90% детей и снижением его у 10%.

При длительном употреблении амарантовых продуктов отмечается тенденция к уменьшению отклонения показателя Z-score. Биохимические маркеры не претерпели значимых изменений, но выявлена тенденция к увеличению числа детей, у которых значения BCL и P1NP приблизились к контрольным значениям.

Таким образом, регулярное использование продуктов из амаранта позволяет оптимизировать безглютеновую диету – разнообразить рацион питания, повысить приверженность пациентов к ее соблюдению, что способствует тенденции нормализации минеральной плотности костной ткани [3,4].

В работе рассматривается состояние костного метаболизма и его влияние на развитие кариеса полости рта у детей, страдающих целиакией. Как известно, кариес зубов является многофакторной патологией, исследователи проводят оценку различных кариесогенных факторов и их влияния на активность деминерализации у пациентов, в том числе с различной патологией желудочно-кишечного тракта. В оценке влияния кариесогенных факторов на возникновение кариеса у детей с Ц данные литературы весьма противоречивы. Обследовано 38 детей с подтвержденным диагнозом целиакии в возрасте 8-16 лет. Все дети были осмотрены стоматологом, была проведена санация полости рта, даны рекомендации по уходу за полостью рта. Установлено, что у детей с рано выявленной Ц, показатели кариесогенной ситуации полости рта и показатели костного метаболизма значительно лучше, чем у детей с поздно выявленной целиакией. Установлена взаимосвязь нарушения костного метаболизма и высокого риска развития кариеса у детей, страдающих целиакией. Состояние костного метаболизма может служить маркером развития кариеса в полости рта у детей с целиакией. А при лечении у стоматолога особую роль приобретает диспансеризация и проведение профилактических мероприятий [15,16].

При клинико-микробиологическом исследовании выявлены значительные нарушения микрофлоры кишечника у всех больных целиакией. Общей особенностью кишечного дисбиоза у

обследованных больных явилась дисрегуляция равновесности популяций бактерий, выражающаяся в уменьшении содержания анаэробных микроорганизмов (бифидобактерий, лактобактерий, бактероидов), относящихся к симбионтной флоре. Содержание различных микроорганизмов в толстой кишке у больных с целиакией не имело взаимосвязи с клиническими проявлениями болезни [23].

При изучении фенотипической характеристики у детей с целиакией узбекской популяции было установлено, что светлые волосы и светлые глаза достоверно чаще встречались у детей с атипичной формой заболевания, ( $p < 0,001$ ), т.е. у детей, имеющих эти признаки, риск развития атипичной целиакии повышается (соответственно RR – 6,64 и 2,94). Изучая факторы риска развития целиакии, авторы установили, что дети со сращенным типом ушной мочки чаще подвержены развитию типичной, переходного типа атипичной целиакии (RR – 5,65 и 5,83). Жидкая ушная сера чаще всего встречается при типичной форме и рефрактерном течении целиакии ( $p < 0,001$ ). Направление роста вихра также является информативным признаком: дети с центральным вихром, закрученным против часовой стрелки, подвержены высокому риску развития типичной формы Ц (RR – 7,46). Если же вихор закручен по часовой стрелке, то высок риск развития атипичной целиакии (RR – 19,6) [1].

Дефицит витамина D выявлен у 48 (80%) больных с Ц, причем у каждого четвертого пациента (15/25%) установлены предельно низкие цифры (ниже 10 нг/мл). Недостаточное содержание витамина D выявлено у 12 (20%) больных с Ц. При хроническом энтерите дефицит витамина D отмечался в 1,4 раза реже – у 34 (56,7%), чем при Ц. Недостаточное содержание витамина D констатировано у 26 (43,3%) больных, что в 2,2 раза чаще, чем у пациентов с Ц. Сравнительный анализ клинических признаков дефицита витамина D в зависимости от его показателей у больных Ц продемонстрировал значимость таких признаков, как боли в костях, деформация зубов, изменение структуры волос и сухость кожи ( $p < 0,05$ ) при его дефиците по сравнению с недостатком. А выраженность таких признаков, как потливость, тахикардия, слабость не зависели от уровня витамина D. Результаты исследований кальций-фосфорного обмена и его регуляторов продемонстрировали зависимость между степенью снижения витамина D и дефицитом общего и ионизированного кальция, фосфора у больных с Ц, а также повышением щелочной фосфатазы и паратгормона у пациентов с Ц. Так, показатели ЩФ были повышены в 2,3 раза при дефиците витамина D и в 1,2 раза – при недостаточности, паратгормона – в 3,2 раза при дефиците витамина D и 2,6 раза – при недостатке витамина D ( $p < 0,05$ ;  $p < 0,001$ ). Установлена также достоверно значимая разница и значений общего, ионизированного кальция и фосфора при дефиците витамина D по сравнению с его недостаточностью [2,14,19].

В литературе описаны типичные клинические проявления болезни у детей. Выявлены значительные нарушения микробиоты кишечника у всех больных Ц. Авторы полагают, что, несмотря на длительное соблюдение безглютеновой диеты и видимую социальную адаптацию, у обследованных детей выявляются различные сопутствующие формы патологии желудочно-кишечного тракта и других систем, что указывает на необходимость пожизненного диспансерного наблюдения [8].

По мере расширения знаний о патогенезе целиакии и развития лабораторных технологий возникла необходимость системного подхода к диагностике и лечению больных на различных стадиях заболевания. Учитывая это, следует подчеркнуть, что больные Ц требуют комплексного обследования, позволяющего установить внекишечные проявления и возможные осложнения данного заболевания, а также предотвратить инвалидизацию.

Несмотря на определенный прогресс в изучении механизмов, участвующих в развитии целиакии, генез внекишечных симптомов заболевания остаётся мало изученным. Одним из существенных этиопатогенетических факторов формирования целиакии являются нарушения микробиома кишечника, увеличение проницаемости кишечного барьера и развитие пищевой аллергии. Поэтому крайне важен поиск путей коррекции кишечной микробиоты и анализ различных подходов к поддержанию оптимальной микробиологии кишечника у больных целиакией. Не менее важной задачей является также усовершенствование иммунологических методов диагностики и лечения метаболических нарушений при целиакии [11,14,18,25].

#### **Литература**

1. Абдужабарова З.М. Клиническое значение иммуногенетических и структурно-функциональных изменений тонкой кишки у детей с целиакией узбекской популяции. Медикаментозная коррекция: Автореф. дис. ... д-ра мед. наук. – Ташкент, 2017. – 42 с.
2. Алиева Н.Р. Роль витамина D при заболеваниях кишечника у детей в зоне высокой инсоляции: Автореф. дис. ... д-ра мед. наук. – Ташкент, 2018. – 39 с.

3. Бавыкина И.А. и др. Состояние минеральной плотности костной ткани у детей с непереносимостью глютена при использовании продуктов из амаранта // *Вопр. практ. педиатр.* – 2016. – Т. 11, №1. – С. 32-38.
4. Бавыкина И.А. Нутритивный статус и оптимизация диетотерапии у детей с непереносимостью глютена: Автореф. дис. ... канд. мед. наук. Воронеж, 2016.
5. Губская Е.Ю., Перекрестова Е.А., Купчик Л.М. Целиакия: современная серологическая диагностика // *Крымский тер. журн.* – 2004. – №2. – С. 26-30.
6. Кокиашвили В.С., Новиков П.В., Юрьева Э.А. Коррекция нарушений фосфорно-кальциевого обмена и остеопороза у детей с целиакией и вторичным синдромом мальабсорбции // *Рос. вестн. перинатол и педиатр.* – 2009. – Т. 54, №4. – С. 32-37.
7. Косюга С.Ю. и др. Стоматологический статус детей с целиакией // *Volga Med. Science.* – 2022. – С. 599-601.
8. Мельник В.С. и др. Микробиота ротовой полости детей с заболеваниями тканей пародонта и кариесом зубов. – 2012.
9. Назарова А.З. и др. Исследование уровня кальция и фосфора в слюне у детей с целиакией // *Вопр. детской диетол.* – 2008. – Т. 6, №2. – С. 86-86.
10. Орешко Л.С., Алиева Г. Ч. Целиакия: некариозные поражения зубов // *Экспер. и клин. гастроэнтерол.* – 2021. – №4 (188). – С. 150-154.
11. Пирогова З.И., Рябчук Ф.Н. Иммунологический статус у детей с глютеновой энтеропатией и пищевой аллергией // *Вопр. детской диетол.* – 2008. – Т. 6, №2. – С. 86-87.
12. Саидмуродова Ж.Б., Гулинуур У.К.А. Лечение кариеса молочных зубов у детей с заболеваниями желудочно-кишечного тракта // *Sci. Educ.* – 2025. – Т. 6, №3. – С. 18-21.
13. Сатыго Э.А., Гончарова О.В. Анализ ведущих патогенетических факторов кариеса зубов у детей с целиакией // *Стоматология.* – 2020. – Т. 99, №3. – С. 71-73.
14. Семенова Е.А., Орешко Л.С., Шомин А.В. Нарушения метаболизма костной ткани при целиакии // *Экспер. и клин. гастроэнтерол.* – 2019. – №10 (170). – С. 90-95.
15. Силин А.В., Сатыго Е.А., Мельникова И.Ю. Особенности стоматологической патологии у детей с целиакией // *Институт стоматологии.* – 2018. – №3. – С. 82-83.
16. Силин А.В., Сатыго Е.А., Мельникова И.Ю. Состояние костного метаболизма и его влияние на развитие кариеса полости рта у детей, страдающих целиакией // *Экспер. и клин. гастроэнтерол.* – 2019. – №1 (161). – С. 103-105.
17. Смирнова Г.И., Румянцев Р.Е. Витамин D и аллергические болезни у детей // *Рос. педиатр. журн.* – 2017. – 20, №3. – С. 166-172.
18. Хавкин А. и др. Витамин D и костный метаболизм при целиакии. Возможности диетической коррекции // *Педиатр. фармакол.* – 2024. – Т. 21, №4. – С. 375-384.
19. Хавкин А. и др. Витамин D и костный метаболизм при целиакии. Возможности диетической коррекции // *Педиатр. фармакол.* – 2024. – Т. 21, №4. – С. 375-384.
20. Blazina S., Bratanic N., Campa A.S. et al. Bone mineral density and importance of strict gluten-free diet in children and adolescents with celiac disease // *one.* – 2010. – Vol. 47, №3. – P. 598-603.
21. Caio G., Volta U., Sapone A. et al. Celiac disease: A comprehensive current review // *BMC Med.* – 2019. – Vol. 171. – P. 142.
22. Cantekin K., Arslan D., Delikan E. Presence and distribution of dental enamel defects, recurrent aphthous lesions and dental caries in children with celiac disease // *Pak. J. Med. Sci.* – 2015. – Vol. 31, №3. – P. 606-609.
23. Cenit M.C., Olivares M., Codoner-Franch P., Sanz Y. Intestinal Microbiota and Celiac Disease: Cause, Consequence or Co-Evolution? // *Nutrients.* – 2015. – Vol. 7, №8. – P. 6900-6923.
24. Elbek-Cubukcu C., Arsoy H.A., Ozkaya G. Assessment of oral manifestations in pediatric patients with celiac disease in relation to marsh types // *Med. Oral Patol. Oral Cir. Bucal.* – 2023. – Vol. 28, №1. – P. e9-e15.
25. Jericho H., Sansotta N., Guandalini S. Extraintestinal Manifestations of Celiac Disease: Effectiveness of the Gluten-Free Diet // *J. Pediatr. Gastroenterol. Nutr.* – 2017. – Vol. 65, №1. – P. 75-79.
26. Kalvandi G., Shahramian I., Farmany A. et al. Serological study of celiac disease in children with dental caries // *Hum. Antibodies.* – 2021. – Vol. 29, №4. – P. 237-241.
27. Lähteenoja H., Toivanen A., Viander M. et al. Oral mucosal changes in coeliac patients on a gluten-free diet // *Europ. J. Oral. Sci.* – 1998. – Vol. 106. – P. 899-906.
28. Macho V.M.P., Coelho A.S., Veloso E. Silva D.M., de Andrade D.J.C. Oral Manifestations in Pediatric Patients with Coeliac Disease – A Review Article // *Open. Dent. J.* – 2017. – Vol. 24, №11. – P. 539-545.

29. Macho V.M.P., de Barros Menéres Manso M.C.A., E Silva D.M.V., de Andrade D.J.C. The difference in symmetry of the enamel defects in celiac disease versus non-celiac pediatric population // J. Dent. Sci. – 2020. – Vol. 15, №3. – P. 345-350.

30. Majorana A., Bardellini E., Ravelli A. et al. Implications of gluten exposure period, CD clinical forms, and HLA typing in the association between celiac disease and dental enamel defects in children. A case-control study // Int. J. Paediatr. Dent. – 2010. – Vol. 20. – P. 119-1124.

### **ФАКТОРЫ ЗАБОЛЕВАЕМОСТИ КАРИЕСОМ И НЕКАРИОЗНЫМИ ПОРАЖЕНИЯМИ ТВЕРДЫХ ТКАНЕЙ ЗУБОВ У ДЕТЕЙ С ЦЕЛИАКИЕЙ**

*Сайдалиев М.Н., Муртазаев С.С., Мирсалихова Н.Х.*

Важнейшей проблемой современной педиатрии является ухудшение здоровья детей и подростков, снижение показателей их физического и полового созревания, рост общей заболеваемости и высокий уровень социально-значимых и инвалидизирующих заболеваний. Одной из таких хронических инвалидизирующих болезней является целиакия, которая отличается широкой распространенностью, сложностью патогенеза, трудностями диагностики, полиморфизмом клинической картины, формированием хронических как гастроэнтерологических, так и внекишечных форм заболевания, в том числе стоматологических.

**Ключевые слова:** целиакии, дефекты зубной эмали, кариес зубов, индекс гигиены

### **SELIAKIYA KASALLIGIGA CHALINGAN BOLALARDA TISH TO'QIMALARINING QATTIQ TO'QIMALARINING KARIES VA KARIESSIZ SHIKASTLANISHLARI BILAN BOG'LIQ OMILLAR**

*Saidaliev M.N., Murtazaev S.S., Mirsalikhova N.X.*

Zamonaviy pediatriyaning eng muhim muammosi bolalar va o'smirlar sog'lig'ining yomonlashishi, ularning jismoniy va jinsiy yetukligining pasayishi, umumiy kasallanishning kuchayishi, ijtimoiy ahamiyatga ega va nogironlik darajasining yuqori darajasidir. Surunkali, nogironlik holati sifatida seliakiya kasalligi tarqalishining kuchayishi, murakkab patogenezi, diagnostik qiyinchiliklari, polimorf klinik ko'rinishi va kasallikning surunkali oshqozon-ichak va ichakdan tashqari shakllarining rivojlanishi, shu jumladan tish asoratlari tufayli klinik pediatriyaning dolzarb muammosi hisoblanadi.

**Kalit so'zlar:** seliakiya kasalligi, tish emal kariyesi, tish kariyesi, indeks gigiyena.

### **FACTORS INVOLVING CARIES AND NON-CARIOUS LESIONS OF HARD TISSUES OF DENTAL TISSUES IN CHILDREN WITH CELIAC DISEASE**

*Saidaliev M.N., Murtazaev S.S., Mirsalikhova N.Kh.*

The most important problem in modern pediatrics is the health of children and adolescents, including declining physical and general health indicators, rising morbidity, and a high rate of socially significant and disabling diseases.

As a chronic disabling disease, celiac disease is a pressing issue in clinical pediatrics, driven by its increasing prevalence, complex pathogenesis, challenging diagnosis, polymorphic clinical presentation, and the emergence of chronic gastrointestinal and extraintestinal forms of disease, including dental diseases.

**Key words:** celiac disease, dental enamel defects, dental caries, dental status, hygiene index.

УДК: 616.314:57.089.67:616-06-074

### **МЕТОДЫ ПРОФИЛАКТИКИ ПОСЛЕОПЕРАЦИОННЫХ ОСЛОЖНЕНИЙ ПОСЛЕ ДЕНТАЛЬНОЙ ИМПЛАНТАЦИИ**



**Хайдаров А.М., Рахимов А.Р., Махмудова З.Т.**

*Центр развития профессиональной квалификации медицинских работников*

Дентальная имплантация – один из наиболее распространённых методов восстановления утраченных зубов, обеспечивающий высокую функциональность и эстетический результат.

Несмотря на успех методики, послеоперационные осложнения остаются серьёзной проблемой, влияющей на долгосрочный прогноз лечения. Среди наиболее частых осложнений выделяют периимплантатный мукозит и периимплантит, нарушения остеоинтеграции и потеря костной ткани вокруг имплантата, что нередко приводит к его частичному или полному отторжению [5-7]. При этом основной задачей любой системы имплантатов является восстановление отсутствующих зубов при максимальном сохранении окружающих собственных тканей [1,10,24].

Несмотря на то, что в абсолютном большинстве случаев имплантация зубных протезов происходит успешно, в ряде случаев развиваются осложнения. Так, по данным авторов частота успешных имплантаций составила 91,6% случаев, однако в дальнейшем 10-летнее наблюдение показало, что у 7% пациентов развивается периимплантит. Другие авторы сообщают, что частота осложнений колеблется от 10 до 15% [4,22,30].

### **Цель исследования**

Изучение методов профилактики послеоперационных осложнений после установки дентальных имплантатов и анализ современных научных публикаций.

Дентальная имплантация в современной стоматологии рассматривается как один из наиболее эффективных и клинически предсказуемых методов ортопедической реабилитации пациентов с частичной или полной утратой зубов. Высокие показатели выживаемости дентальных имплантатов, по данным длительных клинических наблюдений, не исключают возможности развития послеоперационных осложнений, частота которых, по разным данным, варьирует от 5 до 20%. В этой связи особую актуальность приобретает профилактика послеоперационных осложнений, поскольку именно профилактические мероприятия в значительной степени определяют стабильность остеоинтеграции и долгосрочный прогноз имплантологического лечения [1,3,9]. Современные научные публикации подчёркивают, что осложнения после дентальной имплантации имеют многофакторную природу и формируются под влиянием как системных, так и локальных факторов риска, что требует комплексного и многоэтапного подхода к их предупреждению [14,24,29].

Анализ данных литературы свидетельствует о том, что существенную роль в развитии послеоперационных осложнений играют общее соматическое состояние пациента и наличие сопутствующих заболеваний. Установлено, что неконтролируемый сахарный диабет, остеопороз, иммунодефицитные состояния, а также курение достоверно повышают риск нарушения остеоинтеграции и развития воспалительных заболеваний периимплантатных тканей [8,12,21]. В связи с этим большинство авторов подчёркивают необходимость тщательной предоперационной диагностики, включающей оценку общего состояния пациента, анализ факторов риска и обязательную санацию полости рта. Наличие активных воспалительных заболеваний пародонта рассматривается как один из ведущих предикторов развития периимплантита, что подтверждается результатами клинических и эпидемиологических исследований [19].

Значительное внимание в профилактике послеоперационных осложнений уделяется хирургическому этапу имплантации. Согласно данным систематических обзоров, соблюдение принципов атравматичной хирургии, адекватное охлаждение костной ткани и строгое следование протоколам стерильности позволяют существенно снизить риск ранних осложнений и обеспечить оптимальные условия для остеоинтеграции [17,20,25].

В последние годы активно внедряются цифровые методы планирования имплантации с использованием конусно-лучевой компьютерной томографии и навигационных шаблонов, что способствует повышению точности установки имплантатов и снижению вероятности ятрогенных повреждений [6,10,27]. Немаловажное значение имеет и выбор имплантатов с модифицированной поверхностью, способствующей ускоренному формированию костно-имплантатного контакта и снижению бактериальной адгезии [2,23].

Изучение источников литературы показало, что, к сожалению, вопросы гигиенического ухода за полостью рта у пациентов с имплантатами, как индивидуального, так и профессионального разработаны недостаточно [11,13,16]. Поэтому врачи, курирующие таких больных, недостаточно ориентируются в тех мероприятиях, которые необходимо для них планировать и осуществлять по обеспечению и поддержанию удовлетворительного уровня гигиенического ухода. Сведений о влиянии различных средств гигиены на микробный налет имплантата крайне мало. Рядом исследований подтверждено влияние уровня гигиены в области зубов на уровень гигиены в области имплантатов у пациентов с частичной адентией. Так, например, считают, что общий гигиенический уход за зубами в значительной степени взаимосвязан и влияет на гигиеническое состояние супраконструкций. Имеется статистическая корреляция между образованием бляшки, гингивитами и развитием кармана между имплантатом и слизистой [26,28]. Рядом исследований было подтверждено, что нерегулярное наблюдение за бляшкообразованием на поверхности

имплантатов может привести к увеличению разрушения костной ткани вокруг имплантата. Любая конструкция, установленная в полости рта, требует дальнейшего наблюдения и оценки ее состояния специалистом, а также соответствующего ухода за ней со стороны пациента [15,21].

В послеоперационном периоде ведущая роль в профилактике осложнений отводится контролю микробного фактора. Формирование бактериальной биоплёнки на поверхности имплантата рассматривается как ключевой патогенетический механизм развития периимплантатного мукозита и периимплантита [8,9,18]. В этой связи большинство авторов подчёркивают необходимость регулярной профессиональной гигиены полости рта и формирования у пациента устойчивых навыков индивидуального ухода за имплантатами [7]. Применение специальных средств гигиены, включая межзубные ёршики, ирригаторы и антисептические растворы, позволяет снизить микробную нагрузку и уменьшить выраженность воспалительных реакций в периимплантатной зоне [5,24].

Дентальные имплантаты находятся в постоянном и непрерывном контакте с различными средами и жидкостями полости рта, именно поэтому длительность эффективного пользования протезами, опирающимися на имплантаты, зависит не только от функциональных механических нагрузок, приходящихся на имплантаты, но и биологических факторов, связанных с развивающимися процессами в тканях полости рта и на поверхности имплантата [19,21]. Так же, как на естественных зубах, на шейке имплантата и придесневой области протеза образуются бляшки, налет, зубной камень, которые необходимо удалять. Если не происходит своевременного удаления этих образований, возможно нарушение эпителиального прилегания к поверхности имплантата с последующим образованием патологического кармана.

По данным Willson (2009), у 81% пациентов с клинической или рентгенологической картиной воспаления отмечается наличие остатков цемента для фиксации ортопедических конструкций в периимплантатной борозде. После их удаления клинические показатели пришли в норму у 74% обследованных.

Особое место в структуре причин послеоперационных осложнений занимают ятрогенные факторы. Ошибки на этапе диагностики и планирования имплантации, неправильный выбор размеров и позиции имплантата, недостаточный объём костной ткани и несоблюдение принципов атравматичной хирургии могут приводить к нарушению первичной стабильности и микроподвижности имплантата. В патогенезе данных осложнений микроподвижность вызывает формирование фиброзной ткани в зоне контакта имплантата с костью вместо полноценной остеоинтеграции, что значительно увеличивает риск ранней утраты имплантата [25]. Дополнительным фактором риска является преждевременная или избыточная функциональная нагрузка, приводящая к перегрузке костной ткани и ускоренной резорбции.

Отдельное место в литературе занимает обсуждение фармакологической профилактики послеоперационных осложнений. Использование антибактериальных препаратов в раннем послеоперационном периоде рассматривается как целесообразное лишь при наличии строгих показаний, поскольку необоснованное назначение антибиотиков связано с риском формирования резистентности микроорганизмов [21]. В качестве альтернативных подходов активно изучаются методы локальной антисептической терапии, применение пробиотиков и средств, направленных на модуляцию местного иммунного ответа, что, по данным ряда авторов, способствует улучшению репаративных процессов и снижению частоты воспалительных осложнений [5,14].

Современные концепции профилактики послеоперационных осложнений после дентальной имплантации всё чаще рассматривают поддерживающую периимплантатную терапию как обязательный компонент долгосрочного лечения. Регулярные контрольные осмотры, профессиональная очистка имплантатов и мониторинг состояния периимплантатных тканей позволяют существенно снизить риск развития периимплантита и замедлить прогрессирование костной резорбции [10,18,19]. Подчёркивается, что частота профилактических визитов должна определяться индивидуально с учётом степени риска, что соответствует принципам персонализированной медицины.

Таким образом, анализ современной научной литературы показывает, что профилактика послеоперационных осложнений после дентальной имплантации должна носить комплексный характер и охватывать все этапы лечения – от предоперационного планирования до пожизненного поддерживающего наблюдения. Интеграция клинической диагностики, современных хирургических технологий, контроля микробного фактора и активного участия пациента позволяет значительно повысить эффективность имплантологического лечения и обеспечить долгосрочную стабильность дентальных имплантатов.

## **Литература**

1. Иванов А.В., Петров С.А. Современные аспекты профилактики осложнений дентальной имплантации // *Стоматология*. – 2020. – Т. 99, №3. – С. 45-50.
2. Улитовский С.Б., Леонтьев А.А. Воспалительные заболевания периимплантатных тканей: патогенез и клинические аспекты // *Пародонтология*. – 2014. – Т. 19, №3. – С. 21-27.
3. Улитовский С.Б., Леонтьев А.А. Профилактика воспалительных осложнений у пациентов с дентальными имплантатами // *Пародонтология*. – 2014. – Т. 19, №2. – С. 23-28.
4. Хайдаров А.М., Аляви М.Н. Ахмадалиев Н.Н. Цитокиновый статус у больных генерализованным пародонтитом на фоне стабильной стенокардии // *Мед. и инновация*. – 2025. – №2. – С. 54-60.
5. Хайдаров А.М., Аляви М.Н. Роль цитокинового статуса и состояние эндотелия сосудов в развитии генерализованного пародонтита и заболеваний сердечно-сосудистой системы // *Мед. и инновация*. – 2024. – Т. 3, №15. – С. 291-299.
6. Хайдаров А.М., Муратова С.К. Влияние хронической ишемии мозга на функциональное состояние слизистой оболочки полости рта // *Стоматология*. – 2019. – №4 (77). – С. 101-103.
7. Хайдаров А.М., Олимов А.Б. Оценка факторов риска развития осложнений при дентальной имплантации // *Стоматология*. – 2019. – №4 (77). – С. 88-90.
8. Хайдаров А.М., Олимов А.Б., Назаров З.З., Маннанов Ж.Ж., Сравнительная оценка эффективности индивидуальной и профессиональной гигиены при протезировании на дентальные имплантаты // *Вестн. ТМА*. – 2021. – №1. – С. 176-179.
9. Хайдаров А.М., Олимов А.Б., Олимжонов К.Ж., Исследование условно-патогенных микроорганизмов методом пцр у пациентов с ортопедическими конструкциями на дентальных имплантатах // *Пробл. биол. и мед.* – 2020. – №1 (116). – С. 109-112.
10. Хайдаров А.М., Хожмитов А.А., Абдуюсупова К.М. Значение нарушений регуляции функций эндотелия в развитии эксфолиативного хейлита // *Биомед. и практ.* – 2022. – №3. – С. 268-277.
11. Albrektsson T., Wennerberg A. On osseointegration in relation to implant surfaces // *Clin. Impl. Dentistry Related Res.* – 2018. – Vol. 20, №1. – P. 4-7.
12. Albrektsson T., Wennerberg A. Oral implant surfaces: Part 1. Review focusing on topographic and chemical properties of different surfaces and in vivo responses to them // *Int. J. Prosthodont.* – 2018. – Vol. 31, №1. – P. 12-20.
13. Alyaviy M.N., Khaydarov A.M., Periodontium and cardiovascular diseases: prevalence, etiology, and pathogenesis // *Amer. J. Appl. Med. Sci.* – 2025. – Vol. 3. – P. 197-204.
14. Buser D., Sennerby L., De Bruyn H. Modern implant dentistry based on osseointegration: 50 years of progress // *Periodontology*. – 2000. – Vol. 86, №1. – P. 7-21.
15. Buser D., Sennerby L., De Bruyn H. Modern implant dentistry based on osseointegration: 50 years of progress // *Periodontology*. – 2000. – Vol. 86, №1. P. 7-21.
16. Carra M.C. et al. Primordial and primary prevention of peri-implant diseases // *J. Clin. Periodontol.* – 2023. – Vol. 50, №4. – P. 381-394.
17. Derks J., Tomasi C. Peri-implant health and disease. A systematic review of current epidemiology // *J. Clin. Periodontol.* – 2019. – Vol. 46 (Suppl 21). – P. 158-171.
18. Esposito M., Grusovin M.G., Worthington H.V. Interventions for replacing missing teeth: dental implants in patients with systemic conditions // *Cochrane Datab. Syst. Rev.* – 2019. – №6. CD003815.
19. Heitz-Mayfield L.J., Salvi G.E. Peri-implant mucositis // *J. Clin. Periodontol.* – 2021. – Vol. 48 (Suppl 24). – P. 201-213.
20. Khaydarov A.M., Abduyusupova K.M. Оценка гормонального фона слюны и крови у пациентов с воспалительно-деструктивным процессом в пародонте на фоне гепатита С // *Wld Sci. Educ.* – 2024. – Vol. 15.
21. Khaydarov A.M., Abduyusupova K.M., Khadzhimetov A.A. Assessment of the Hormonal Background of Saliva and Blood in Patients with an Inflammatory-Destructive Process in the Periodontium against the Background of Hepatitis C // *J. Population Ther. Clin. Pharmacol.* – 2024. – Vol. 30. – P. 480-484.
22. Khaydarov A.M., Abduyusupova K.M., Khadzhimetov A.A., Khaydarova S.E. Assessment of the Process of Acetylation And Lipid Composition of Blood in Patients with Chronic Periodontitis Against the Background of Viral Hepatitis C // *Texas J. Med. Sci.* – 2024. – Vol. 32. – P. 45-50.
23. Khaydarov A.M., Abduyusupova K.M., Khadzhimetov A.A., Khaydarova S.E. Evaluation of the Acetylation Process and Blood Lipid Profile in Patients with Chronic Periodontitis Associated with Hepatitis C // *Texas J. Med. Sci.* – 2025. – Vol. 40. – P. 1-5.

24. Khaydarov A.M., Olimov A.B., Implants with partial and complete tooth loss // Мед. журн. Узбекистана. – 2023. – Т. 4, №3. – С. 13-18.
25. Lang N.P., Berglundh T. Periimplant diseases: where are we now? // Consensus Seventh Europ. Workshop Periodontol. – 2018.
26. Lindhe J., Meyle J. Peri-implant diseases: Consensus report of the Sixth European Workshop on Periodontology // J. Clin. Periodontol. – 2019. – Vol. 46, Suppl. 21. – P. 277-280.
27. Mombelli A., Müller N. Antibiotics in peri-implantitis therapy. Periodontology. – 2000. – Vol. 76, №1. – P. 197-206.
28. Monje A., Catena A., Borgnakke W.S. Association between diabetes mellitus and peri-implant diseases: A systematic review // Clin. Oral Impl. Res. – 2020. – Vol. 31, №1. – P. 1-12.
29. Olimov A.B., Khaydarov A.M. Comparative Evaluation of The Efficiency of Conducting Individual and Professional Hygiene in Prosthetics for Dental Implants // Europ. J. Mol. Clin. Med. – 2020. – Vol. 07, Issue 02. – P. 6273-6278.
30. Sanz M., Chapple I.L.C. Clinical research on peri-implant diseases: consensus report // J. Clin. Periodontol. – 2020. – Vol. 47 (Suppl 22). – P. 5-12.

#### **МЕТОДЫ ПРОФИЛАКТИКИ ПОСЛЕОПЕРАЦИОННЫХ ОСЛОЖНЕНИЙ ПОСЛЕ ДЕНТАЛЬНОЙ ИМПЛАНТАЦИИ**

*Хайдаров А.М., Рахимов А.Р., Махмудова З.Т.*

Приводятся данные о факторах риска послеоперационных осложнений дентальной имплантации. Показано, что эффективность зубного протезирования зависит не только от функциональных механических нагрузок, приходящихся на имплантаты, но и биологических факторов, связанных с развивающимися процессами в тканях полости рта и на поверхности имплантата.

**Ключевые слова:** имплантат, осложнения, остеоинтеграция, послеоперационный, эстетика, профилактика.

#### **TISHLAR IMPLANTATIYASIDAN KEYINGI OPERATSIYADAN KEYINGI ASORATLARNING OLDINI OLIISH USULLARI**

*Хайдаров А.М., Рахимов А.Р., Махмудова З.Т.*

Ushbu maqolada tish implantatsiyasining operatsiyadan keyingi asoratlari xavf omillari haqida ma'lumotlar keltirilgan. Tish protezlarining samaradorligi nafaqat implantlarga qo'yiladigan funktsional mexanik yuklarga, balki og'iz bo'shlig'i to'qimalarida va implant yuzasida rivojlanayotgan jarayonlar bilan bog'liq biologik omillarga ham bog'liqligi ko'rsatilgan.

**Калит so'zlar:** implant, asoratlar, osseointegratsiya, operatsiyadan keyingi, estetika, profilaktika.

#### **METHODS FOR PREVENTING POSTOPERATIVE COMPLICATIONS AFTER DENTAL IMPLANTATION**

*Khaydarov A.M., Rakhimov A.R., Makhmudova Z.T.*

This article presents data on the risk factors for postoperative complications of dental implantation. It is shown that the effectiveness of dental prosthetics depends not only on the functional mechanical loads imposed on the implants but also on biological factors associated with the developing processes in the oral tissues and on the implant surface.

**Key words:** implant, complications, osseointegration, postoperative, aesthetics, prevention.

УДК: 616.716.1-06:616:612.789-07

#### **ДИАГНОСТИКА И ХИРУРГИЧЕСКОЕ ЛЕЧЕНИЕ ДЕФЕКТОВ И ДЕФОРМАЦИЙ ВЕРХНЕЙ ЧЕЛЮСТИ**



**Бахриев У.Т., Абдукадиров А.А., Жуматов У.Ж., Мухамедиева Ф.Ш.**  
*Центр развития профессиональной квалификации медицинских работников*

Верхнечелюстные деформации – наиболее частые изменения средней зоны лица. Частота встречаемости их составляет от 1,6 до 12% от общего количества дисгармоний лицевого система [2,9,10].

Патологические изменения верхнечелюстного комплекса сопровождаются общими изменениями организма, такими как апноэ, храп во время сна, энурез, повышение артериального давления и психосоматические нарушения [8,12,14]. В основе всех этих патологических изменений лежат сужение скелета полости носа, искривление перегородки, куполообразное взбухание его лица, гиперплазия нижних носовых раковин и вздутие решетчатого лабиринта [10,11].

Сложный топографо-анатомический рельеф лица, его социальная значимость, соседство с головным мозгом и другими жизненно важными органами, расположение крупных кровеносных сосудов, нервов создают трудности при проведении ортогнатических операций на верхней челюсти. По данным многих авторов, хирургическое лечение верхней микрогнатии в 6,3-9% случаев сопровождается различными осложнениями, которые отрицательно влияют на эстетические и функциональные результаты. По утверждению некоторых клиницистов, причиной затруднения носового дыхания у пациентов с деформацией верхней челюсти могут быть сужение дистального отдела хоан и глотки, которые возникают в результате аденоидного разрастания полости носа и глотки и гиперплазии миндалин, искусственного кормления детей и их вредных привычек. Одной из разновидностей этой патологии является верхняя микрогнатия, которая часто сочетается с нижней макрогнатией и сопровождается нарушением прикуса в различных плоскостях и эстетическими недостатками [4]. Кроме того, у части пациентов изменения размеров верхней челюсти сопровождаются нарушением носового дыхания, хроническими ринитами, воспалением околоносовых синусов и другими патологическими изменениями [8,10,12,14].

Мнения ученых о сужении тех или иных отделов верхнего отдела дыхательного тракта и их роли в возникновении местных и общих патологических изменений достаточно противоречивы, что говорит о недостаточной изученности морфофункциональных изменений верхнечелюстного комплекса у взрослых пациентов с верхней микрогнатией.

При анализе литературы [7,10] было установлено, что распространенность зубочелюстных аномалий, в том числе и на верхней челюсти, составляет от 75 до 95,3%, на долю медиального соотношения зубных рядов приходится от 8 до 16,9% всех зубочелюстных деформаций. Выделяют несколько форм данной патологии: скелетные деформации, характеризующиеся изменением размеров челюстей или их расположения в черепе, зубо-альвеолярные карманы, в результате чего изменяется соотношение зубных рядов верхней и нижней челюстей. При этом размеры и соотношение челюстей остаются без изменений.

В отдельную группу некоторые авторы выделяют функциональные нарушения, которые являются разновидностью скелетных форм и характеризуются привычным смещением нижней челюсти вперед и формированием медиального соотношения зубных рядов [7,11,12].

В последние 5 лет появились данные о профильных телерентгенограммах взрослых пациентов с медиальным соотношением зубных рядов. При этом выделены формы данной патологии. Представлены особенности роста лица при различных формах медиального соотношения зубных рядов. Проведён анализ профильных телерентгенограмм пациентов с медиальным соотношением зубных рядов, обратившихся за ортодонтической помощью в стоматологические клиники. Дифференцирование форм медиального соотношения зубных рядов на зубо-альвеолярные, скелетные и формы со скелетным компонентом проводилось на основании выявленных значений межканального угла – SS–n–Spm и параметра Wita. В результате проведенных исследований было установлено, что частота встречаемости скелетных форм медиального соотношения зубных рядов составляет 83,2%, форм со скелетным компонентом – 14,2%, а зубо-альвеолярных форм – всего 2,6%. Отмечено, что у пациентов со скелетными формами и с формами со скелетным компонентом медиального соотношения зубных рядов преобладает вертикальный компонент роста лицевого отдела черепа – соответственного 50 и 43,7%. При зубо-альвеолярных формах медиального соотношения зубных рядов преобладает горизонтальный тип роста – 66,7%, вертикальный рост или его компонент обнаружен у 33,3% обследованных [10].

После хирургического расширения верхней челюсти на основании оцениваемых параметров было получено, что максимальное расширение верхней челюсти приходится на уровне клыков, далее по степени уменьшения на уровне премоляров, первых моляров, вторых моляров. При определении плотности костного регенерата в проекции срединного небного шва было установлено, что спустя 6 месяцев после деструкции от 1 до 4 мм плотность костного регенерата составляла от 520 до 890 ед. Н. При деструкции от 4 до 9 мм плотность варьировала от 320 до 614 ед. Н. Эти показатели позволяли спланировать дальнейшее лечение у данной группы пациентов.

При этом авторы пришли к выводу, что компьютерная томография является незаменимым методом исследования у пациентов с деформациями зубочелюстной системы, сопровождающимися сужением верхней челюсти, и должна проводиться всем пациентом до и после проведения хирургического расширения верхней челюсти [2,5,6,12].

В настоящее время для хирургической коррекции верхней микрогнатии с нарушением носового дыхания используются различные модифицированные варианты остеотомии верхней челюсти по В.В. Безрукову. К ним относятся и верхняя микрогнатия, которая часто сочетается с нижней макрогнатией и сопровождается нарушением прикуса в различных плоскостях и эстетическими недостатками лица. Кроме того, у часто пациентов изменения размеров верхней челюсти являются причиной затруднения носового дыхания, хирургических ринитов, воспаления околоносовых синусов и других патологических изменений носо- и ротоглотки [8,14,15].

Патологические изменения верхнечелюстного комплекса сопровождаются общими изменениями организма, такими как апноэ, храп во время сна, энурез, повышение артериального давления и психосоматические нарушения. При этом основными жалобами пациентов были нарушение эстетических пропорций лица, связанное с западением средней зоны лица, выступлением подбородочного отдела нижней челюсти вперед, нарушение прикуса, дикции, затрудненное откусывание и пережевывание пищи. Анализ результатов комплексного обследования взрослых пациентов с верхней микрогнатией показал, что нарушение носового дыхания и воспалительные явления придаточных пазух являются наиболее характерными для пациентов с узкой и высокой формой носа и длинным типом лица (55, 17%). В связи с этим при планировании комплексного лечения необходимо учитывать эти изменения.

Следует отметить, что зубочелюстные деформации, в том числе и верхней челюсти, являются одной из распространенных патологий челюстно-лицевой области, которые, по данным зарубежных авторов [12-15], встречаются у 33,1-95,3% обследованных. У 42% взрослого населения имеются сочетанные формы деформаций челюстей. При этом большинство этих пациентов нуждаются в хирургическом лечении.

Важнейшей задачей ортогнатической хирургии является восстановление жевательной функции. Смешанные формы окклюзии сильно отражаются на эстетике лица, что также является причиной, побуждающей пациентов обращаться за оперативным лечением. Современный протокол хирургического вмешательства предусматривает остеотомию верхней челюсти по Lefort и двустороннюю сагиттальную расщепляющую остеотомию нижней челюсти. Протокол позволяет перемещать верхнюю и нижнюю челюсть относительно друг друга и структур лицевого скелета, обеспечивая возможность достижения окклюзии зубных рядов и правильного соотношения челюстей.

Способы и методы хирургического вмешательства при деформации верхней челюсти существенно различаются. Остеотомию нижней челюсти хирурги проводят на разных уровнях, остеотомию верхней челюсти выполняют по Lefort 1, дополняя ее фрагментацией, коррекцией носовой ости, носового отверстия и другими хирургическими вмешательствами [1,3,6,8].

Таким образом, можно сказать, что совершенствование техники оперативного вмешательства, разработка дополнительных хирургических приемов в соответствии с характером гнатической патологии, индивидуальными особенностями пациентов, его пожеланиями по достижению наилучшего эстетического результата, а также использование оборудования, позволяющего сделать процесс позиционирования челюстей более тонким, остается актуальной проблемой, имеющей важное практическое значение.

#### **Литература**

1. Абдукадиров А.А., Мухамедиева Ф.Ш., Абдукадиров Д.А. Предоперационные ошибки хирургического лечения верхней микрогнатии // *Stomatologiya*. – 2023. – №4. – С. 32-36.
2. Андреева М.В., Мищенко Е.В., Баннов В.М. и др. Совершенствование способа определения параметров верхней челюсти на трехмерных изображениях головы // Сборник тезисов 8-й Всероссийской научно-практической конференции молодых ученых и студентов с международным участием. – Н. Новгород, 2022. – С. 636-637.
3. Арсенина О.И. и др. Повышение эффективности лечения взрослых пациентов с зубочелюстными аномалиями и деформациями зубных рядов с помощью Er, Cr: YSJJ лазера // *Стоматология*. – 2023. – Т. 100, №1. – С. 34-43.
4. Гусенов С.Г., Гусейнов Г.Р. Комбинирование лечение верхней макрогнатии (клинический случай) // Сборник статей научно-практической конференции, посвященной 25-летию организации кафедры стоматологии повышения квалификации и профессиональной переподготовки специалистов Дагестанской государственной академии. – 2022. – С. 203-204.

5. Дусмухаммедов Д.М., Азимов М.И. Аспекты развития хирургического лечения деформацией верхней челюсти // Мед. журн. Узбекистана. – 2023. – №6. – С. 70-75.
6. Мукимов И.И., Шокиров Ш.Т. Изменение профиля лица после устранения вторичных деформацией верхней челюсти // Журн. мед. и инновации. – 2021. – №1. – С. 67-72.
7. Нигматов Р.Н. и др. Сравнительная оценка различных ортодонтических расширителей верхней челюсти у детей сменного прикуса // Stomatologiya. – 2021. – №2. – С. 40-44.
8. Ризаев Ж.А., Кубаев А.С., Абдукадиров А.А. Состояние риномаксиллярного комплекса и его анатомо-функциональных изменений у взрослых больных с верхней микрогнатией // Журн. теорет. и клин. мед. – 2020. – №3. – С. 163-165.
9. Старикова Н.В. и др. Развитие верхней челюсти у пациентов с односторонней расщелиной губа и неба в зависимости от вида первичного хирургического лечения // Рос. стоматол. журн. – 2022. – Т. 20, №4. – С. 2,4-2,7.
10. Фадеева М.Р., Прозорова Н.В. Изучение характера зубочелюстных аномалии и направления роста лица у пациентов с мезкальным соотношением зубных рядов по данным профильной телерентгенографии // Вестн. Новгородского гос. ун-та. – 2020. – №4 (120). – С. 124-129.
11. Фозилов У.А., Олимов С.Ш. Ранее выявление, лечение челюсти у детей раннего возраста // Stomatologiya. – 2022. – №4. – С. 53-57.
12. Dos Santos K.U., Resh R.S., Wendiand E.M. Realilitation strategic in maxillofacial trauma: systematic review and meta-analysis // Oral Maxillofac. Surg. – 2024. – Vol. 10. – P. 240-246.
13. Monotuevo A.M., Cara E.L., Myer J.D. Effect of kinesiology taping on pain in individuals with musculoskeletal injuries: systematic review and meta-analyses // Phys. Sportsmed. – 2024. – Vol. 42, №2. – P. 48-57.
14. Ristov O., Pautke C., Kehi V. Kinesiologic taping readuces morbidity after oral and maxillofacial surgery: a pooled analysis // Physiother. Theor. Pract. – 2022. – Vol. 30, №6. – P. 390-398.
15. Shim J.Y., Lee H.R., Lee D.C. The use of elastic adhesive tape to promote lumpatic flow in the rabbit hind leg // Yonset Med. J – 2023. –Vol. 44, №6. – 2023 – P. 1045-1052.

### **ДИАГНОСТИКА И ХИРУРГИЧЕСКОЕ ЛЕЧЕНИЕ ДЕФЕКТОВ И ДЕФОРМАЦИЙ ВЕРХНЕЙ ЧЕЛЮСТИ**

*Бахриев У.Т., Абдукадиров А.А., Жуматов У.Ж., Мухамедиева Ф.Ш.*

Современная своевременная диагностики и проведение ортогнатической хирургии различных по характеру дефектов и деформаций верхней челюсти у взрослых являются одной из актуальных и социально значимых проблем современной практической стоматологии. Совершенствование оперативного вмешательства, разработка дополнительных хирургических приемов в зависимости от характера дефектов и деформаций, индивидуальных особенностей пациентов в плане достижения наилучшего эстетического эффекта, а также разработка соответствующего оборудования способствуют улучшению здоровья и качества жизни пациентов, а в последующем повышению работоспособности населения.

**Ключевые слова:** зубочелюстная система, дефекты и деформации, верхней челюсти, методы диагностики и ортогенетических операций.

### **JUQUR BO‘G‘IMNING NUQSONLARI VA DEFORMATIKALARINI TASHXIS QILISH VA JARROHLIK YO‘LLARIDA DAVOLASH**

*Bahriev U.T., Abdulkadirov A.A., Jumatov U.J., Muxamedieva F.Sh.*

Kattalardagi yuqori jag'ning turli xil nuqsonlari va deformatsiyalari uchun zamonaviy o'z vaqtida tashxis qo'yish va ortognatik jarrohlik zamonaviy amaliy stomatologiyada dolzarb va ijtimoiy ahamiyatga ega muammolardan biridir. Jarrohlik aralashuvini takomillashtirish, nuqsonlar va deformatsiyalarning xususiyatiga, eng yaxshi estetik ta'sirga erishish nuqtai nazaridan bemorlarning individual xususiyatlariga qarab qo'shimcha jarrohlik usullarini ishlab chiqish, shuningdek tegishli uskunalarni ishlab chiqish bemorlarning sog'lig'i sifatini keskin yaxshilashga va keyinchalik aholining ish qobiliyatini oshirishga olib keladi.

**Kalit so'zlar:** dentoalveolyar tizim, nuqsonlar va deformatsiyalar, yuqori jag', diagnostika usullari va ortogenetik operatsiyalar.

### **DIAGNOSIS AND SURGICAL TREATMENT OF DEFECTS AND DEFORMITIES OF THE MAXILLA**

*Bakhriev U.T., Abdulkadirov A.A., Zhumatov U.Zh., Mukhamedieva F.Sh.*


Modern timely diagnosis and orthognathic surgery of various defects and deformities of the upper jaw in adults is one of the urgent and socially significant problems in modern practical dentistry. The improvement of surgical intervention, the development of additional surgical techniques depending on the nature of defects and deformities, the individual characteristics of patients in terms of achieving the best aesthetic effect, as well as the development of appropriate equipment lead to a dramatic improvement in

the health of the quality of life of patients and a subsequent increase in the working capacity of the population.

**Key words:** the dental system, defects and deformities, maxilla, diagnostic methods and orthogenetic operations.

УДК 616.314-089.843

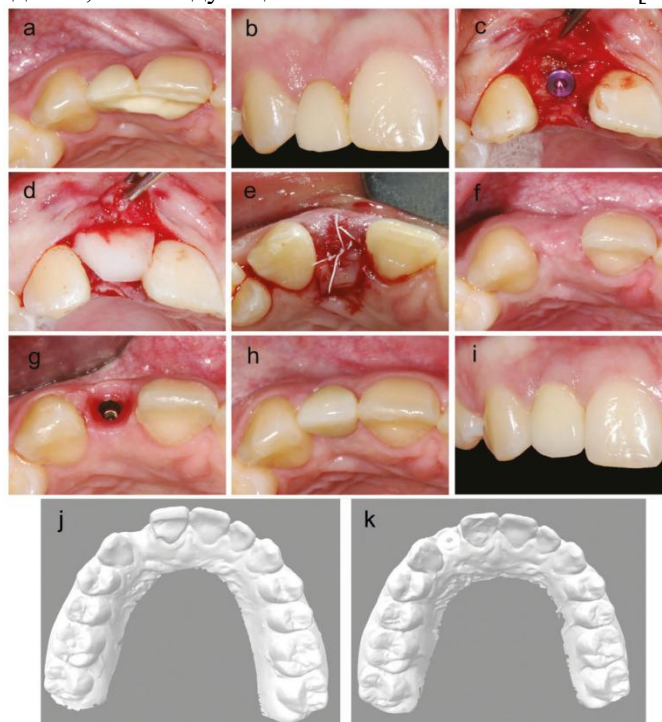
## ВЛИЯНИЕ ПОДГОТОВКИ КОСТНОЙ И МЯГКОЙ ТКАНИ НА ДОЛГОСРОЧНУЮ ЭСТЕТИЧЕСКУЮ СТАБИЛЬНОСТЬ ДЕНТАЛЬНЫХ ИМПЛАНТОВ



**Нормирзаев Ш.Н., Ризаева С.М., Муслимова Д.М., Рузиев Ш.А.,**  
*Ташкентский Государственный Медицинский Университет*  
*Profi University*

В современной литературе широко обсуждается влияние сроков проведения свободной десневой трансплантации на эстетические и функциональные параметры, а также на долгосрочную стабильность дентальных имплантатов. Особое внимание уделяется изменениям ширины кератинизированной слизистой оболочки, толщины мягких тканей и степени усадки трансплантата в периимплантатной области [2].

В ряде рандомизированных клинических исследований у пациентов с недостаточной шириной кератинизированной слизистой оболочки сравнивались различные сроки выполнения свободной десневой трансплантации — до установки имплантата и на втором этапе имплантационного лечения [1]. Оценка клинических показателей проводилась в динамике, включая ранние и отдалённые сроки наблюдения, с последующим статистическим анализом [3,15].

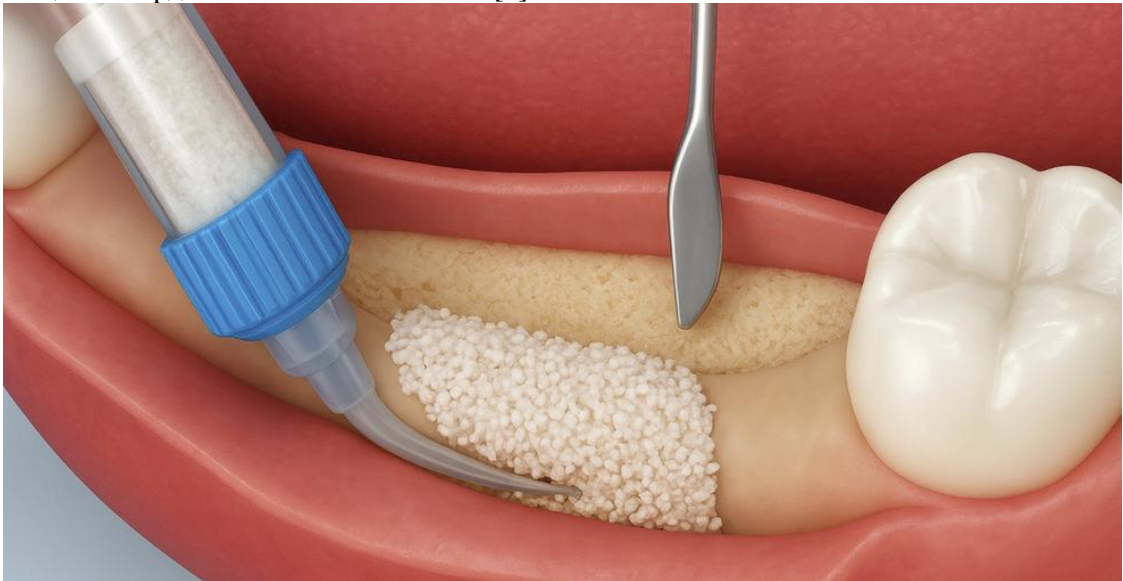

Согласно данным опубликованных исследований, независимо от сроков проведения вмешательства отмечается достоверное увеличение ширины кератинизированной слизистой оболочки и толщины мягких тканей в послеоперационном периоде [3]. При этом межгрупповые различия между ранним и отсроченным выполнением свободной десневой трансплантации, как

правило, не достигают статистической значимости, включая показатели усадки трансплантата [5, 16].

Таким образом, совокупные клинические данные свидетельствуют о том, что свободная десневая трансплантация может эффективно применяться как до установки дентальных имплантатов, так и на последующих этапах имплантационного лечения для улучшения параметров мягких тканей вокруг имплантатов. Выбор оптимальных сроков вмешательства должен основываться на индивидуальных клинических условиях, предпочтениях пациента и прогнозируемой долгосрочной стабильности периимплантатных тканей [4, 15].

Эстетическая имплантологическая реабилитация в области передних зубов относится к числу наиболее сложных задач современной стоматологии. Потеря зубов в этой зоне часто сопровождается резорбцией костной ткани и уменьшением объёма мягких тканей, что существенно осложняет восстановление гармоничного зубо-десневого комплекса. В связи с этим за последние десятилетия произошло смещение клинических приоритетов от оценки исключительно остеоинтеграции имплантатов к комплексному анализу их взаимодействия с окружающими твёрдыми и мягкими тканями [6].



Достижение стабильного и эстетически удовлетворительного результата во многом определяется исходным состоянием тканей на момент начала лечения. Выраженные дефициты костной и мягкой ткани значительно снижают предсказуемость эстетического исхода и требуют применения дополнительных хирургических и ортопедических подходов. В клинической практике наиболее благоприятные условия для восстановления эстетики создаются при замещении одиночных дефектов, тогда как лечение протяжённых дефектов в эстетически значимых зонах характеризуется более высокой сложностью и вариабельностью результатов [8, 17].

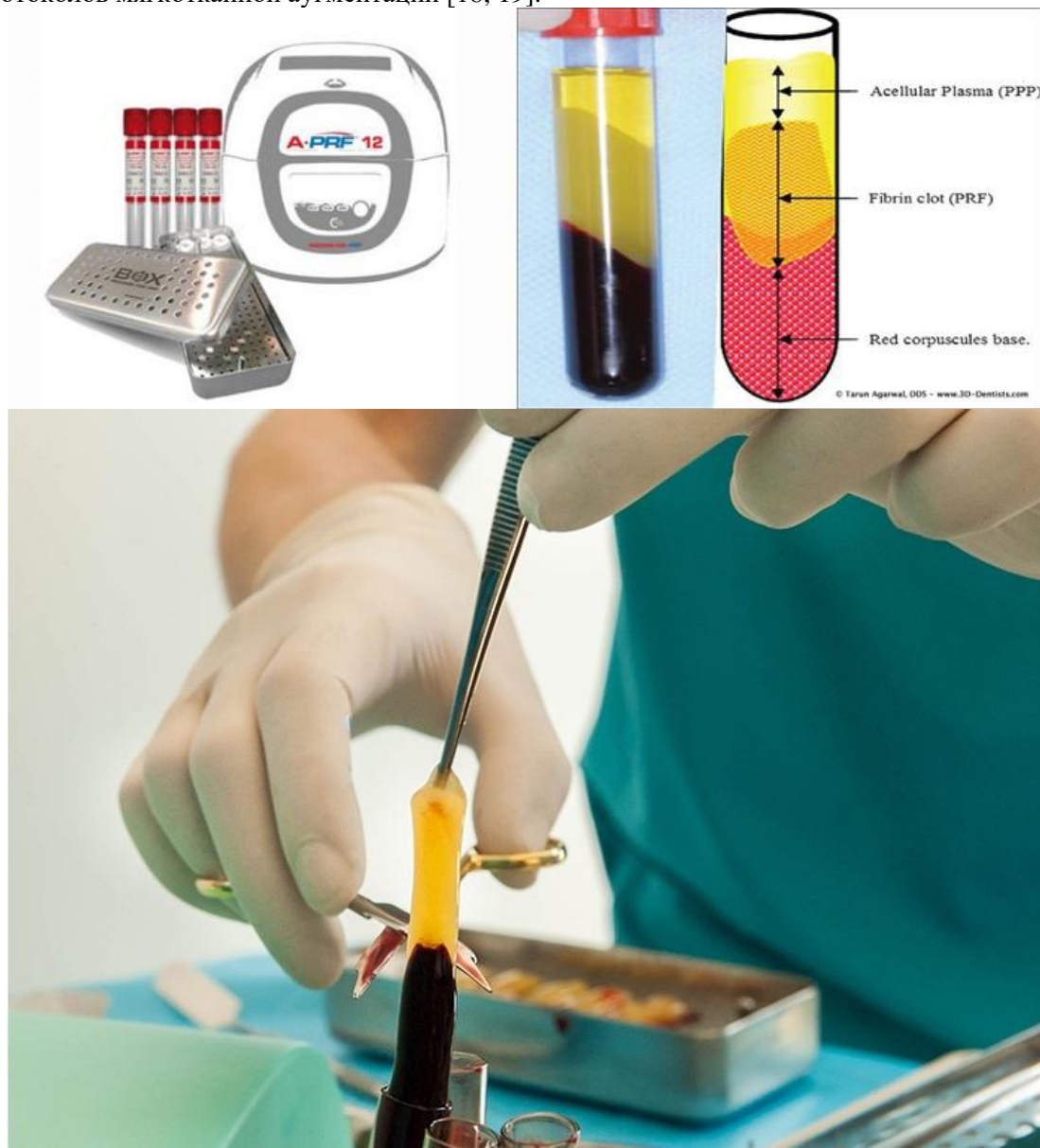
Таким образом, успешная эстетическая имплантологическая реабилитация в переднем отделе требует комплексного подхода, включающего оценку объёма и качества тканей, а также использование современных методов реконструкции для создания условий, обеспечивающих функциональную и эстетическую интеграцию имплантатов в зубо-десневую систему [7, 17].

Вертикальная толщина мягких тканей рассматривается как один из ключевых факторов, определяющих здоровье и эстетическое состояние периимплантатной области. В связи с этим в современной практике изучаются методы одновременного увеличения объёма мягких тканей при установке имплантатов. Среди наиболее распространённых подходов особое внимание уделяется использованию обогащённого тромбоцитами фибрина и бесклеточного дермального матрикса, однако сравнительные данные об их эффективности остаются ограниченными [18, 20].

Согласно данным клинических исследований, оба метода демонстрируют способность к значимому увеличению толщины мягких тканей в ранние сроки после имплантации. При этом применение обогащённого тромбоцитами фибрина ассоциируется с формированием большей общей толщины мягких тканей по сравнению с бесклеточным дермальным матриксом, хотя различия в величине прироста тканей между методами не всегда достигают статистической значимости [9, 10]. Полученные результаты указывают на потенциал обоих материалов в качестве эффективных средств для вертикального увеличения объёма мягких тканей в периимплантатной зоне [19,20].

Таким образом, современные данные подтверждают целесообразность применения как PRF, так и ADM при дентальной имплантации у пациентов с тонким биотипом мягких тканей. В то же

время необходимость дальнейших исследований с увеличенной выборкой и длительным периодом наблюдения подчёркивает актуальность данной темы и сохраняет интерес к поиску оптимальных протоколов мягкотканной аугментации [18, 19].



Успешная дентальная имплантация зависит от множества факторов, включая правильное планирование и проведение как хирургического, так и ортопедического этапов лечения. Тщательная оценка состояния тканей позволяет определить наличие деформаций, а также оптимальные сроки и методики их коррекции [11]. Достаточный объём и качество здоровой кератинизированной десны считаются важными условиями для долговременного успеха имплантатов. При необходимости увеличения зоны кератинизированной десны вмешательство может проводиться на различных этапах лечения, включая периоды до установки имплантата, во время операции или после функциональной нагрузки. Для коррекции слизисто-десневых дефектов разработано множество хирургических методик и техник, и выбор оптимального подхода должен осуществляться квалифицированным специалистом с учётом индивидуальных особенностей пациента [12, 21].

Увеличение объёма костной ткани является ключевым фактором для успешной установки дентальных имплантатов, особенно в эстетически значимых зонах переднего отдела. Направленная костная регенерация (НРК) зарекомендовала себя как эффективный и предсказуемый метод увеличения объёма альвеолярного отростка, позволяя создавать стабильные условия для остеоинтеграции имплантатов [22].

Согласно данным систематических обзоров и клинических исследований, НРК обеспечивает высокую стабильность костной ткани и положительно влияет на долгосрочную прогнозируемость имплантатов, превосходя или сопоставляясь с альтернативными методами, такими как блочная трансплантация или дистракционный остеогенез. Эффективность НРК определяется исходными

анатомическими условиями, качеством используемых материалов, техникой выполнения и временем вмешательства относительно установки имплантата [13, 23].

Таким образом, направленная костная регенерация является надёжной методикой для подготовки костной ткани к имплантации, обеспечивая стабильный объём альвеолярного отростка, предсказуемый результат остеоинтеграции и формирование оптимальных условий для дальнейшей эстетической реабилитации. В то же время необходимы дополнительные исследования с увеличенной выборкой и длительными сроками наблюдения для уточнения оптимальных протоколов НРК и оценки её долгосрочного влияния на стабильность костной и мягкотканной структуры вокруг имплантатов [22].

Направленная регенерация кости (НРК) является одной из наиболее изученных и предсказуемых методик увеличения объёма альвеолярного гребня перед установкой дентальных имплантатов. Систематические обзоры показывают, что НРК обеспечивает стабильное восстановление костной ткани и положительно влияет на долгосрочную остеоинтеграцию имплантатов, превосходя или сравниваясь с альтернативными методами наращивания кости, такими как блочная аутотрансплантация или дистракционный остеогенез. Эффективность НРК определяется исходным объёмом костной ткани, техникой выполнения, используемыми мембранами и материалами, а также временем проведения вмешательства относительно установки имплантата. Эти данные подтверждают, что НРК является надёжным инструментом для создания стабильных условий, необходимых для дальнейшей эстетической и функциональной реабилитации пациентов [23].

#### **Заключение**

Современные данные подтверждают, что подготовка костной и мягкой ткани играет ключевую роль в долгосрочной эстетической и функциональной стабильности дентальных имплантатов. Направленная регенерация кости (НРК) и методы увеличения мягких тканей, включая PRF и ADM, обеспечивают предсказуемое восстановление объёма и формируют стабильные условия для остеоинтеграции. Выбор конкретной методики и сроков вмешательства должен основываться на индивидуальных клинических условиях и предпочтениях пациента. Несмотря на положительные результаты, необходимы дальнейшие исследования с большей выборкой и длительными периодами наблюдения для оптимизации протоколов и повышения прогнозируемости имплантологической реабилитации.

#### **Библиографические ссылки; References; Adabiyotlar ro'yxati:**

1. Ризаева С.М., Панцулая И.В. Особенности микроциркуляции и регенерации мягких тканей полости рта при воспалительных заболеваниях // Вестник стоматологии. – 2020. – № 2. – С. 41–45.
2. Ризаева С.М., Панцулая И.В. Клинико-морфологическая оценка состояния тканей пародонта при комплексном лечении // Проблемы биологии и медицины. – 2019. – № 4 (112). – С. 147–150.
3. Ризаева С.М., Муслимова Д.М., Ахмедов М.Р. Изменения параметров реологии крови у пациентов с воспалительными заболеваниями пародонта // International Journal of Scientific Research. – 2019. – № 5. – С. 54–57.
4. Ризаева С.М., Муслимова Д.М. Клинические аспекты формирования мягких тканей при ортопедическом лечении заболеваний пародонта // Проблемы стоматологии. – 2018. – № 2. – С. 61–65.
5. Rizaeva S.M., Normirzaev Sh.N., Gaibullayeva M.N., Muslimova D.M., Dadabaeva M.U. Methods of soft tissue formation around dental implants // Shokh International Journal of Dentistry. – 2022. – Т. 2, № 3. – С. 45–49.
6. Buser D., Chappuis V., Belser U., Chen S. Implant placement post extraction in esthetic single tooth sites: when immediate, when early, when late? *Periodontology* 2000. 2017;73(1):84–102.
7. Chen S.T., Buser D. Esthetic outcomes following immediate and early implant placement in the anterior maxilla — a systematic review. *Int J Oral Maxillofac Implants*. 2014;29(Suppl):186–215.
8. Thoma D.S., Naenni N., Figuro E. et al. Effects of soft tissue augmentation procedures on peri-implant health: a systematic review and meta-analysis. *Clin Oral Implants Res*. 2018;29(Suppl 15):32–49.
9. Cairo F., Pagliaro U., Nieri M. Soft tissue management at implant sites. *J Clin Periodontol*. 2020;47(Suppl 22):163–176.
10. Sanz M., Dahlin C., Apatzidou D. et al. Biomaterials and regenerative technologies used in bone regeneration. *J Clin Periodontol*. 2019;46(Suppl 21):82–91.
11. Urban I.A., Monje A., Lozada J. et al. Principles for vertical ridge augmentation in the esthetic zone. *Int J Periodontics Restorative Dent*. 2017;37(3):351–360.

12. Yarygina E.N., Popkov V.S., Kriventsev A.E. The effect of peri-implant soft tissues on bone stability in the area of dental implants. *J Volgograd State Med Univ.* 2023;20(2):92–95.

13. Ashurko I.P., Galyas A.I., Magdalyanova M.L. et al. Profilometric analysis of cross-linked collagen matrix for soft tissue thickness augmentation in dental implants. *Russian Journal of Dentistry.* 2023;27(5):457–465.

14. Losyev F.F., Brailovskaya T.V. et al. Современные аспекты одномоментной дентальной имплантации в эстетической зоне верхней челюсти при атрофии альвеолярной кости. *Stomatologiya.* 2025;(4):57–61.

15. El-Sayed M. A. H., Saleh W., Elmeadawy S., Al-Shahat M. A. Impact of timing of soft tissue augmentation on the width of keratinized mucosa around the dental implant // *Oral and Maxillofacial Surgery.* — 2025. — Vol. 29, No. 1:104.

16. Pranskunas M, Poskevicius L, Juodzbaly G, Kubilius R, Jimbo R (2016) Influence of peri-implant soft tissue condition and plaque accumulation on peri-implantitis: a systematic review. *J Oral Maxillofacial Res,* 7, 3

17. Jivraj S., Chee W. Treatment Planning of Implants in the Aesthetic Zone // *Treatment Planning in Implant Dentistry.* Springer Nature, 2024. P. 315–389.

18. Shiezadeh F., Moeintaghavi A., Moslehitabar Z., Khojaste M. Platelet-rich fibrin versus acellular dermal matrix for vertical soft tissue augmentation simultaneously with dental implantation: a 3-month randomized pilot clinical trial // *BMC Oral Health.* — 2025. — Vol. 25:1060.

19. Linkevicius T, Apse P, Grybauskas S, Puisys A. Reaction of crestal bone around implants depending on mucosal tissue thickness. A 1-year prospective clinical study. *Stomatologija.* 2009;11(3):83–91

20. Linkevicius T, Puisys A, Steigmann M, Vindasiute E, Linkeviciene L. Influence of vertical soft tissue thickness on crestal bone changes around implants with platform switching: A comparative clinical study. *Clin Implant Dent Relat Res.* 2015;17(6):1228–36.

21. Hassan M. Soft tissue management during different stages of surgical placement of dental implants // *Peri-Implant Soft Tissue Management: A Clinical Guide.* — Cham: Springer, 2024. — C. 27–58. — DOI: 10.1007/978-3-031-45516-2\_4.

22. Hassan M. Soft tissue management during different stages of surgical placement of dental implants // *Peri-Implant Soft Tissue Management: A Clinical Guide.* — Cham: Springer Nature, 2024. — C. 27–58. — DOI: 10.1007/978-3-031-45516-2\_4

23. Chandrasekaran D., Chinnaswami R., Malathi N., Jayakumar N.D. Treatment outcome of using guided bone regeneration for bone augmentation for the placement of dental implants: a systematic review // *J Pharm Bioallied Sci.* — 2024. — Vol. 16, Suppl 4. — P. S3068–S3070. — DOI: 10.4103/jpbs.jpbs\_834\_24.

**Аннотация.** Данная обзорная статья посвящена изучению влияния методов подготовки костной и мягкой ткани на долгосрочную эстетическую стабильность дентальных имплантов в эстетически значимых зонах. Проведен обзор современных хирургических и реконструктивных технологий, включая аугментацию кости, десневые трансплантаты и минимально инвазивные методы. Рассматриваются результаты клинических исследований, их влияние на сохранение контура десны, прогнозируемость интеграции имплантов и эстетическую удовлетворенность пациентов. Выявлены ключевые факторы, обеспечивающие стабильность мягких и костных тканей, а также направления для дальнейших исследований в области имплантологии.

**Ключевые слова:** дентальные импланты, костная аугментация, мягкотканная аугментация, эстетическая стабильность, передние зубы, реконструктивная стоматология.

## **SUYAK VA YUMSHOQ TO‘QIMA TAYYORLASHNING TISH IMPLANTLARINING UZOQ MUDDATLI ESTETIK BARQARORLIGIGA TA’SIRI**

*Normirzaev Sh.N., Rizaeva S.M., Muslimova D.M., Ro’ziev Sh.A.,*

**Annotatsiya.** Ushbu maqola suyak va yumshoq to‘qima tayyorlash usullarining estetik jihatdan muhim zonalarda tish implantlarining uzoq muddatli estetik barqarorligiga ta’sirini o‘rganishga bag‘ishlangan. Zamonaviy jarrohlik va rekonstruktiv texnologiyalar, shu jumladan suyak augmentatsiyasi, yumshoq to‘qima transplantatsiyalari va minimal invaziv usullar ko‘rib chiqildi. Klinik tadqiqotlar natijalari gingiva konturini saqlash, implantlarning integratsiyasi prognozi va bemorlarning estetik qoniqishi nuqtai nazaridan tahlil qilindi. Yumshoq va suyak to‘qimalarining barqarorligini ta’minlaydigan asosiy omillar aniqlanib, implantologiya sohasida kelajak tadqiqotlari uchun yo‘nalishlar belgilandi.

**Kalit so‘zlar:** tish implantlari, suyak augmentatsiyasi, yumshoq to‘qima augmentatsiyasi, estetik barqarorlik, old tishlar, rekonstruktiv stomatologiya.

## INFLUENCE OF BONE AND SOFT TISSUE PREPARATION ON THE LONG-TERM AESTHETIC STABILITY OF DENTAL IMPLANTS


*Normirzaev Sh.N., Rizaeva S.M., Muslimova D.M., Ruziev Sh.A.,*

**Abstract.** This article focuses on the impact of bone and soft tissue preparation techniques on the long-term aesthetic stability of dental implants in esthetically sensitive zones. A review of modern surgical and reconstructive technologies was conducted, including bone augmentation, soft tissue grafting, and minimally invasive approaches. Clinical outcomes are analyzed regarding gingival contour preservation, implant integration predictability, and patient aesthetic satisfaction. Key factors ensuring soft and hard tissue stability are identified, along with directions for future research in implantology.

**Key words:** dental implants, bone augmentation, soft tissue augmentation, aesthetic stability, anterior teeth, reconstructive dentistry

УДК: 61:616.31:616.379:616.2

## COVID-19 INFEKSIYASINI BOSH DAN KECHIRGAN 2-TOIFA QANDLI DIABET BILAN OG'RIGAN BEMORLARGA STOMATOLOGIK YORDAM KO'RSATISHNING O'ZIGA XOS XUSUSIYATLARI.



**Akbarov A.N., Usmonxojayeva D.R., Soxobataliyeva M.N.**

*Toshkent davlat tibbiyot universiteti*

2-tur qandli diabet (insulinga rezistent qandli diabet), ilgari insulinga bog'liq bo'lmagan diabet yoki kattalar diabeti deb ham atalgan, bu — oshqozon osti bezining hujayralari tomonidan yetarli miqdorda ishlab chiqariladigan insulindan organizm samarali foydalana olmasligi bilan tavsiflanadigan surunkali kasallikdir. 2-tur qandli diabet ushbu kasallikka moyilligi bo'lgan odamlarda bir nechta omillar birgalikda ta'sir qilganda rivojlanadi. Eng ko'p uchraydigan xavf omillari — semizlik yoki tana massasi indeksining oshishi, shuningdek arterial gipertenziya va dislipidemiya hisoblanadi [20].

Insulinrezistentlik 2-tur qandli diabet patogenezida muhim o'rin tutib, endokrin regulyatsiya tizimining kompleks buzilishi bilan tavsiflanadi [2].

Sog'lom organizmda jigar tomonidan lipidlarning o'zlashtirilishi, sintezi va chiqarilishi o'rtasida muvozanat mavjud bo'ladi. Ushbu muvozanatning buzilishi insulinrezistentlik rivojlanishida muhim ahamiyatga ega. Agar muvozanat lipidlarning to'planishi tomon siljisa, bu glyukoza almashinuvida ishtirok etuvchi barcha insulinga bog'liq organlarni qamrab oluvchi tizimli reaksiyani keltirib chiqaradi. Natijada esa muqarrar ravishda insulinrezistentlik rivojlanadi [2].

Og'iz bo'shlig'i surunkali giperglikemiya ta'siriga uchraydigan a'zoldan biridir. Qandli diabetda og'iz bo'shlig'ida yuzaga keladigan asoratlar neytrofil funktsiyasining buzilishi, mikroangiopatiya, neyropatiya, kollagen sintezining kamayishi hamda kollagenaza faolligining pasayishi natijasida rivojlanadi [5].

Qandli diabet bilan og'rigan bemorlarning 90% dan ortig'ida og'iz bo'shlig'i bilan bog'liq asoratlar kuzatiladi [19].

Shuningdek, qandli diabet bilan og'rigan bemorlarda og'iz bo'shlig'i shilliq qavati kasalliklarining tarqalishi diabetga chalinmagan aholiga nisbatan ancha yuqori. Xususan, 2-tur qandli diabetli bemorlarda bu ko'rsatkich 45–88% ni tashkil etsa, diabetga chalinmaganlarda 38,3–45% ni tashkil etadi. 1-tur qandli diabetli bemorlarda esa 44,7% bo'lib, sog'lom populyatsiyada bu ko'rsatkich taxminan 25% ni tashkil qiladi [7].

Tishlarning yemirilishi, gingivit, og'iz bo'shlig'i kandidozi, ta'm sezishning o'zgarishi, geografik til, burmali til, og'iz qurishi, infeksiyalarga moyillik, og'iz bo'shlig'ining qizil yassi temiratkisi hamda jarohatlarning sekin bitishi qandli diabet natijasida yuzaga keladigan og'iz bo'shlig'i asoratlariga kiradi [3,12,17,23].

Koronaviruslar (Coronaviridae) — bu RNK saqlovchi viruslarning katta oilasi bo'lib, ular ham hayvonlarni (ularning tabiiy xo'jayinlarini), ham odamlarni zararlashi mumkin. Serologik va filogenetik tahlillar natijalariga ko'ra, koronaviruslar to'rtta avlodga bo'linadi: Alphacoronavirus, Betacoronavirus, Gammacoronavirus va Deltacoronavirus. Odamlarda koronaviruslar o'tkir respirator infeksiyaning yengil shakllaridan tortib, og'ir o'tkir respirator sindromgacha (SARS yoki TORS) bo'lgan turli xil kasalliklarni keltirib chiqarishi mumkin.

Virusning kirish nuqtalari — yuqori nafas yo'llari epiteliy hujayralari hamda oshqozon va ichak epitsitlaridir. Infeksiyaning dastlabki bosqichi SARS-CoV-2 ning APF2 retseptorlari mavjud bo'lgan maqsadli hujayralarga kirishidir. Hujayra transmembran serin proteazasi turi 2 (TSP2) virusning APF2 bilan bog'lanishiga yordam beradi va SARS-CoV-2 ning hujayraga kirishi uchun zarur bo'lgan S-oqsilini faollashtiradi. APF2 inson organizmida turli hujayra turlarining sitoplazmatik membranasida joylashgan bo'lib, jumladan o'pkadagi 2-tur alveolyar hujayralar, ingichka ichak enterotsitlari, arteriya va venalarning endoteliy hujayralari, arteriyalarning silliq mushak hujayralari hamda makrofaglarda aniqlangan. APF2 va TSP2 nafas olish organlari, oshqozon-ichak trakti, yurak, buyrak usti bezlari, siydik pufagi, bosh miya va boshqa organlar to'qimalarida mavjudligi tasdiqlangan [8,10,28].

COVID-19 sababli yuzaga kelgan ikkilamchi HLH (gemofagotsitar limfo-gistiositoz) va boshqa virusli sitokin bo'roni shakllari orasidagi farq shundaki, bu variantda asosiy organ — o'pkadir. Bu koronavirusning o'pka to'qimasiga tropizmi bilan izohlanadi. Shuningdek, bu shaklda qon plazmasidagi ferritin darajasi nisbatan o'rtacha oshadi. COVID-19 da immun javobning giper faolligi ko'pincha o'pka parenximasi, yaqin atrofdagi bronxial va alveolyar limfoid to'qima bilan cheklangan bo'lib, bu holat odatda o'tkir respirator distress sindromi (O'RDS) rivojlanishi bilan bog'liq hisoblanadi [1,14].

COVID-19 pnevmoniyasining dastlabki davrida qon fibrinogen darajasi va mintaqaviy fibrinolitik faollik normal bo'lib, D-dimer miqdori yuqori bo'lishi kuzatiladi. Bu holat makrofag faollashuvi sindromining rivojlanish belgisi hisoblanmaydi. Ushbu jarayonni o'pka ichidagi SAMga o'xshash yallig'lanish sifatida baholash mumkin, u mahalliy qon tomir disfunktsiyasini kuchaytiradi, jumladan mikrotromboz va gemorragiyalarni keltirib chiqaradi. Natijada o'pka ichidagi intravaskulyar koagulyopatiya rivojlanishi diffuz intravaskulyar qon ivishiga qaraganda ko'proq kuzatiladi.

COVID-19 dagi sitokin bo'roni odatda o'tkir respirator distress sindromi (O'RDS), poliorgan yetishmovchiligi rivojlanishiga olib keladi va ba'zan o'limga sabab bo'lishi mumkin.

SARS-CoV-2 bilan bog'liq endoteliy disfunktsiyasi va endotelit tushunchalari virusning bevosita ta'siri yoki sitokin bo'roni natijasida yuzaga keladi, keyinchalik esa ba'zi hollarda autoimmun mexanizmlar ham rol o'ynashi mumkin. Ushbu jarayonlar COVID-19 ga xos trombotik mikroangiopatiyaning asosiy belgilarini tashkil etadi, asosan o'pkada, kamroq hollarda esa boshqa organlarda (yurak, bosh miya, buyraklar va boshqalar) hamda katta arteriya va venalarda tromboz (ko'pincha tromboemboliyaga olib keladi) rivojlanadi.

SARS-CoV-2 ga qarshi antitanachalar tomonidan trombositlar faollashuvi ham giperkoagulyatsiya sindromi rivojlanishida muhim sabab bo'lishi mumkin. Ba'zi kuzatuvlarda mahalliy o'pka yoki tizimli produktiv-destruktiv trombovaskulit rivojlanishi mumkin, ehtimol superinfeksiya natijasida. Shuningdek, ayrim kuzatuvlar post-COVID sindromi bilan bog'liq bo'lib, unda uzaytirilgan trombotik mikroangiopatiya va davom etayotgan giperkoagulyatsiya sindromi rol o'ynashi mumkinligi tasdiqlangan [1,14].

COVID-19 patogenezida mikrotsirkulyator tizimlarining zararlanishi muhim rol o'ynaydi. O'pkalarning COVID-19 bilan zararlanishida alveolalar aro to'siqlardagi kapillyarlar, shuningdek o'pka arteriyalari va venalarining shoxlari to'liq qon bilan to'lishi, qon oqimining sekinlashishi, eritrotsitlarning yig'ilishi, yangi fibrin tromblari va organizatsiyalanayotgan tromblar kuzatiladi. Bundan tashqari, bronx ichida, bronxiola va alveola ichidagi qon ketishlari (gemorragiya) mavjud bo'lib, ular qusish bilan qon ajralishi ko'rinishida kuzatiladi; shuningdek perivaskulyar gemorragiya ham aniqlanadi. O'pkalardagi qon tomir tarmoqlarining zararlanishi gipoksiya va o'tkir respirator distress sindromi (O'RDS) patogenezida muhim omil hisoblanadi. Ko'p kuzatuvlarda kuchli alveolyar-gemorragik sindrom aniqlanadi, ba'zan gemorragik infarktlar hosil bo'lishiga olib keladi (aslida haqiqiy gemorragik infarktlar kam emas). O'pka tomirlaridagi tromblarni tromboembollaridan ajratish muhimdir, chunki o'pka arteriyasining tromboemboliyasi ham COVID-19 uchun xarakterlidir. O'pka arteriyalaridagi tromboz ba'zan yurakning o'ng bo'lmacilariga ham tarqaladi. Turli organlarning arteriyalarida trombozlar rivojlanishi va infarktlar (yurak, bosh miya, ichak, buyraklar, taloq) hamda tana oxirlarida gangrena holatlari ham qayd etilgan.

COVID-19 ning umumiy klinik belgilari orasida isitma, charchoq, quruq yo'tal va miyalgiya mavjud; shuningdek, bosh og'rig'i, anosmiya qorin og'rig'i, diareya va ko'ngil aynishi kabi atipik simptomlar ham kuzatiladi [4]. Kasallik boshlang'ich bosqichida alveolyar zararlanish natijasida nafas yetishmovchiligi progresiv tarzda rivojlanishi va hatto o'limga olib kelishi mumkin [20].

So'nggi tadqiqotlar shuni ko'rsatadiki, angiotenzin aylantiruvchi ferment II (ACE2) COVID-19 ning maqsadli retseptori bo'lib, u SARS-CoV-1 va hNL63 uchun ham xuddi shunday xo'jayinning retseptori hisoblanadi [11]. Koronavirusning S-oqsili xo'jayinning retseptorlari bilan bog'lanib, virusning maqsadli hujayralarga kirishini osonlashtiradi, hujayra serin proteazalari esa S-oqsilini aktivlashtirish uchun ishlatiladi. Shu bilan birga, turli HeLa hujayra liniyalarida ACE2 ning ortiqcha ifodalanishi COVID-19 ning hujayralarni zararlashiga va ko'payishiga imkon beradi [16,20]. Shuni ta'kidlash kerakki, COVID-19 boshqa koronavirus retseptorlaridan foydalanmaydi, lekin SARS-CoV-1 ga o'xshashligi tufayli kasallikning yuqish va patogenez jarayonlari ham shunga o'xshash bo'lishi mumkin [21,]. Bundan tashqari, virus infeksiyasi biologiyasi va klinik boshqaruv bo'yicha tadqiqotlar shuni ko'rsatadiki, COVID-19 ning tarqalishi va og'irligi S-oqsilining ACE2 ga yuqori affiniteti bilan bog'liq bo'lib, bu ACE2 ni ko'proq ifodalovchi populyatsiyalar kasallikka nisbatan sezuvchanroq bo'lishi mumkinligini taxmin qilish imkonini beradi [13,16].

2-toifa qandli diabet (QTD2) bemorlarida asoratlar rivojlanishining asosiy sharti glyukemiya nazoratning yomonlashuvi bo'lib, u o'pka, buyrak va parodont to'qimalaridagi mikrosirkulyator funksiyasini o'zgartiradi [18]. Renin-angiotenzin tizimi ushbu jarayonlarda ishtirok etib, vazokonstriksiya va hujayra proliferatsiyasini rag'batlantiradi [6].

Bundan tashqari, nazoratsiz glyukemiya o'pkadagi surfaktant oqsillari A va B darajasini pasaytiradi [22], bu esa renin-angiotenzin tizimining vazokonstriktor komponentini faollashtiradi va natijada o'pka to'qimasida angiotenzin II va ACE2 darajalarining oshishiga olib keladi [9]. Shuningdek, diabet bilan og'riqan bemorlarda RAS insulunga sezuvchanlikni va sekretsiyani kamaytiradi, shuningdek diabetik yurak-qon tomir asoratlarning rivojlanishini tezlashtiradi [22].

Shunday qilib, qon plazmasida ACE2 ning yuqori faolligi diabet bilan bog'liq ikkilamchi yurak-qon tomir kasalliklarida muhim rol o'ynaydi. ACE2 ning inson organizmidagi ifodalanishi va taqsimlanishi SARS-CoV-2 ning potentsial infeksiya yo'llarini ko'rsatishi mumkin, bu esa patogenezni tushunish va terapevtik strategiyalarni ishlab chiqishda katta ahamiyatga ega.

Ba'zi tadqiqotlar ACE2 ning og'iz bo'shlig'ida potentsial ifodalanishini va epiteliy hujayralarda yuqori miqdorda mavjudligini ko'rsatdi. ACE2 ifodasi og'iz bo'shlig'ida boshqa to'qimalarga nisbatan biroz yuqori ekanligi aniqlangan. Bundan tashqari, ACE2 og'iz bo'shlig'i hujayralarida (fibroblastlar va epiteliy hujayralar) hamda immun tizimi hujayralarida (B- va T-hujayralar) ifodalanadi. Eng yuqori ACE2 ifodasi tilning epiteliy hujayralarida kuzatiladi. Shuningdek, ACE2 geni so'lak bezlarida o'rtacha darajada ifodalanadi. Yosh yoki jins bo'yicha ACE2 ifodasida sezilarli farq aniqlanmagan [6]. Immunogistokimyo yordamida tilning yassi epiteliy qavatlarida ACE2 ifodasidagi farq aniqlangan. ACE2 shuningdek, ta'm retseptorlarining epiteliy hujayralarida ham mavjudligi tasdiqlangan.

ACE2 geni shuningdek, milk yassi epiteliy hujayralarining tikanaksimon va bazal qavatidagi sitoplazma va yadrolarda aniqlangan. ACE2 ekspressiyasi jag' osti so'lak bezining chiqaruv kanali epiteliysida va seroz hujayralarida ham topilgan, RT-PCR natijalari esa ACE2 ning ta'm sezuvchi zamburug'simon so'rg'ichlarda ifodalanishini ko'rsatdi. ACE2 ifodasi turli epiteliy hujayra turlarida aniqlangan: bazal 1, bazal 2, siklik bazal, supra-bazal qatlamlar, seroz atsinuslar, shilliq atsinuslar va mioepiteliy hujayralarda.

Tadqiqotlar shuni ko'rsatdiki, ACE2 geni so'lak bezlarida ekspressiyalanadi, ammo ACE2 oqsili ushbu to'qimada aniqlanmagan [13]. ACE2 til, lab va yonoqda ifodalangan [6], shuningdek, so'lak bezlarida ham mavjudligi ko'rsatilgan [9].

Immunogistokimyo natijalari ACE2 ning eng yuqori ifodalanishidan past ifodalanish bo'yicha anatomik hududlarni aniqladi: lablar, til, yonoqning shilliq qavati, shuningdek milk va tanglay shilliq qavati to'qimasi. Ushbu hududlardagi hujayralar orasida eng yuqori ACE2 ifodasi bazal qatlam epiteliy hujayralarida, undan keyin fibroblastlar va endoteliy hujayralarda kuzatilgan [22].

Ushbu ma'lumotlar og'iz shilliq qavati SARS-CoV-2 infeksiyasi uchun potentsial xavf yo'li bo'lishi mumkinligini kuchli dalil bilan tasdiqlaydi.

**Xulosa.** 2-toifa qandli diabet bilan kasallangan, COVID-19 ni boshdan kechirgan bemorlarda ushbu kasallikning turli shakllarida klinik belgilar og'iz bo'shlig'idagi turli xil ko'rinishlarga bog'liq. Jahon adabiyoti ma'lumotlariga asoslanib, mualliflar COVID19da og'iz bo'shlig'i a'zolari va to'qimalarining patologiyasi, yondosh kasallikdan farqli o'laroq, yetarlicha o'rganilmagan va keyingi ilmiy tadqiqotlarni talab qiladi degan xulosaga kelishdi.

#### Adabiyotlar:

1. Моин М., Малик А. Частота кариеса зубов и уровень риска у больных сахарным диабетом II типа // Стоматология. — 2015. - №5. - С. 334-338.

Ткачук В.А., Воротников А.В. Молекулярные механизмы развития резистентности к инсулину II Сахарный диабет. - 2014. - Т. 17, №2. -С. 29-40.

2. Al-Maskari A.Yu., Al-Maskari M.Yu., AlSudairi S. Oral manifestations and complications of diabetes mellitus: a review // J. Sultan Qaboos Med. Univer. -2011.- Vol. 11, №2. - P. 179-186.
3. Cheng H., Wang Y., Wang GQ The organprotective effect of angiotensin-converting enzyme 2 and its impact on the prognosis of COVID-19 // J. Med. Virol. - 2020. - Vol. 92. -P. 726-730.
4. Cicmil A, Govedarica O, Lecic J, et al. Oral symptoms and mucosal lesions in patients with type 2 diabetes mellitus // Balk. J. Dent. Med. — 2017. - Vol. 21, №1.-P. 50-54.
5. Gandhi S., Uhal B.D. The role of the angiotensin system in neonatal injuries and lung diseases // J. Atheroscler. - 2016. - Vol. 1. -P. 1014.
6. Gonzalez-Serrano J., Serrano J., Lopez-Pintor R.M. et al. Prevalence of diseases of the oral mucosa in patients with diabetes mellitus compared with the control group // J. Diab. Res. - 2016. - Vol. 2016. - P. 5048967.
7. Grasselli G., Pesenti A., Cecconi M. Pulmonary Rehabilitation Guidelines for Patients Infected with Novel Coronavirus 17. Use of critical care in the COVED-19 outbreak in Lombardy Italy // J.A.M.A.-2020.-Vol. 323.-P 1545-1546.
8. Hamming I., Timens W., Bulthuis M.L. et al. Tissue distribution of the ACE2 protein, a functional receptor for the SARS coronavirus. The first step to understanding the pathogenesis of SARS I I.J. Patol. - 2004. - Vol. 203. -P. 631-637.
9. Hanff T.C., Harhay M.O., Brown T.S. et al. There an association between COVID-19 mortality and the renin-angiotensin system? Call. Epidemiol. Invest - 2020. - Vol. 71.-P. 870-874.
10. Hoffmann M., Kleine-Weber H., Schroeder S. et al. SARS-CoV-2 cell entry is ACE2 and TMPRSS2 dependent and blocked by a clinically proven protease inhibitor//Cell.-2020.-Vol. 181.-P. 271-280.
11. Indurkar M.S., Maurya A.S., Indurkar S. Oral manifestations of diabetes mellitus // Wed. Diab. - 2016. - Vol. 34, №1. -P. 54-57.
12. Ko S.-H., Cao W., Liu Z. Hypertension management and microvascular insulin resistance in diabetes // Well. Hypertens. - 2010. - Vol. 12. - P. 243-251.
13. Latti B.R., Kalburge J.V., Biraidar S.B., Latti R.G. Evaluation of the relationship between dental caries, diabetes mellitus and oral microbiota in patients with diabetes mellitus // J. Oral Maxillofac. Patol. - 2018. - Vol. 22, №2. - P. 282.
14. Li H., Zhou Y., Zhang M. et al. Updated approaches to combat SARS-CoV-2 // Antimicrob. Agents Chemother. — 2020. — Vol. 64. — P. e00483-20.
15. Luan J., Lu Y., Jin X., Zhang L. Recognition of the mammalian ACE2 spike protein predicts host range and optimized ACE2 for SARS-CoV-2 infection // Biochem. Biophys. Res. Commun. - 2020. - Vol. 526. -P. 126-129.
16. Mauri-Obradors E., Estrugo-Devesa A., Janet-Salas E. et al. Oral manifestations of diabetes mellitus. Systematic review // Med. Oral Patol. Oral Cir. Bucal. - 2017. - Vol. 22, №5. -P. e586-e594.
17. Miakotina O.L., Dekovski S.A., Snyder J.M. Insulin inhibits the expression of genes for surfaceactive proteins A and B in the H441 cell line // Biochem. Biophys. Acta Gen. Struct. - 1998. - Vol. 1442. -P. 60-70.
18. M.A., Al-Ghamdi L., Al-Qadi M. et al. The burden of diabetes, its oral complications, their prevention and treatment // Maced. J. Med. Sci. — 2018.-Vol. 6,№8.-P. 1545-1553.
19. Ortega J.T., Serrano M.L., Pujol F.H., Rangel H.R. Role of SARS-CoV-2 spike protein alterations in interaction with the human ACE2 receptor: an insilico analysis // Excl. J. - 2020. - Vol. 18. - P. 410- 417.
20. Qiu Y., Zhao Y.B., Wang Q. et al. Predicting the use of angiotensin-converting enzyme 2 (ACE2) as a SARS-CoV-2 receptor // Microb. Infect. - 2020. -Vol. 22.-P. 221-225.
21. Ribeiro-Oliveira A., Nogueira A.I. Reninangiotensin system and diabetes mellitus // Vase. Health Risk Manag. - 2008- Vol. 4. - P. 787-803.
22. Ship Ya.A. Diabetes and oral health // J. Amer. Dent. Assoc. - 2003. - Vol. 134. - P. 4S-10S.
23. Su N., Ching W., Grushka M. Taste disorders: a review // J. Canad. Dent. — 2013. - Vol. 79. - P. d86.

**Аннотация.** У пациентов с сахарным диабетом 2-го типа, перенёсших COVID-19, изменения в полости рта проявляются поражениями слизистой оболочки, воспалительными процессами, нарушением микроциркуляции и местного иммунитета. Сахарный диабет усугубляет течение инфекционного процесса за счёт метаболических нарушений и снижения резистентности тканей. Перенесённый COVID-19 дополнительно способствует развитию сухости слизистой, нарушению вкуса, замедлению регенерации и повышенной склонности к воспалительным заболеваниям.

**Ключевые слова:** сахарный диабет 2-го типа, COVID-19, полость рта, слизистая оболочка полости рта, стоматологический статус.

**Xulosa.** 2-toifa qandli diabet bilan og‘rigan va COVID-19 infeksiyasini boshdan kechirgan bemorlarda og‘iz bo‘shlig‘ida turli o‘zgarishlar kuzatiladi. Ular shilliq qavat zararlanishi, yallig‘lanish jarayonlari, mikrotsirkulyatsiya va mahalliy immunitet buzilishlari bilan namoyon bo‘ladi. Qandli diabet metabolik buzilishlar va to‘qimalar rezistentligining pasayishi tufayli infeksiyon jarayonni og‘irlashtiradi.

COVID-19 esa qo‘shimcha ravishda shilliq qavat qurishi, ta‘m bilish buzilishi, regeneratsiya jarayonlarining sekinlashuvi va yallig‘lanish kasalliklariga moyillikning oshishiga olib keladi.

**Kalit so‘zlar:** 2-toifa qandli diabet, COVID-19, og‘iz bo‘shlig‘i, og‘iz bo‘shlig‘i shilliq qavati, stomatologik holat.

**Summary.** In patients with type 2 diabetes mellitus who have recovered from COVID-19, various changes in the oral cavity are observed, including mucosal lesions, inflammatory processes, and impaired microcirculation and local immunity. Diabetes mellitus aggravates the course of infection due to metabolic disorders and decreased tissue resistance.

COVID-19 further contributes to oral dryness, taste disturbances, delayed regeneration, and increased susceptibility to inflammatory diseases.

**Key words:** type 2 diabetes mellitus, COVID-19, oral cavity, oral mucosa, dental status.